T.C.

ESKiŞEHİR OSMANGAZİ ÜNİVERSİTESİ

TIP FAKÜLTESİ

SEMPTOMATİK BENİGN TİROİD NODÜLLERİNİN TEDAVİSİNDE MİKRODALGA TERMAL ABLASYON TEDAVİSİNİN GÜVENLİĞİ, ETKİNLİĞİ VE TEDAVİ YANITININ SONOGRAFİK, ELASTOGRAFİK VE KLİNİK SKORLAMALAR İLE DEĞERLENDİRİLMESİ

DR. BERKAY SUBAŞI

Radyoloji Anabilim Dalı

TIPTA UZMANLIK TEZİ

ESKİŞEHİR

2021

T.C.

ESKiŞEHİR OSMANGAZİ ÜNİVERSİTESİ

TIP FAKÜLTESİ

SEMPTOMATİK BENİGN TİROİD NODÜLLERİNİN TEDAVİSİNDE MİKRODALGA TERMAL ABLASYON TEDAVİSİNİN GÜVENLİĞİ, ETKİNLİĞİ VE TEDAVİ YANITININ SONOGRAFİK, ELASTOGRAFİK VE KLİNİK SKORLAMALAR İLE DEĞERLENDİRİLMESİ

DR. BERKAY SUBAŞI

Radyoloji Anabilim Dalı

TIPTA UZMANLIK TEZİ

TEZ DANIŞMANI

Prof. Dr. Fahrettin KÜÇÜKAY

ESKİŞEHİR

2021

TEZ KABUL VE ONAY SAYFASI

T.C.
ESKİŞEHİR OSMANGAZİ ÜNİVERSİTESİ
TIP FAKÜLTESİ DEKANLIĞINA

Dr. Berkay SUBAŞI'ya ait, '' Semptomatik Benign Tiroid Nodüllerinin Tedavisinde Mikrodalga Termal Ablasyon Tedavisinin Güvenliği, Etkinliği ve Tedavi Yanıtının Sonografik, Elastografik ve Klinik Skorlamalar ile Değerlendirilmesi'' adlı çalışma jürimiz tarafından Radyoloji Anabilim Dalında Tıpta Uzmanlık Tezi olarak oy birliği ile kabul edilmiştir.

Tarih:

İMZA

Jüri Başkanı Prof. Dr. Fahrettin KÜÇÜKAY
Radyoloji Anabilim Dalı

Üye Doç. Dr. Berat ACU
Radyoloji Anabilim Dalı

Üye Prof. Dr. Rıza Sarper ÖKTEN
Sağlık Bilimleri Üniversitesi Ankara Şehir Hastanesi
Radyoloji Anabilim Dalı

Eskişehir Osmangazi Üniversitesi Tıp Fakültesi Fakülte Kurulunun ……...
Tarih ve …….……..Sayılı Kararıyla onaylanmıştır.

Prof. Dr. İ. Özkan ALATAŞ
Dekan

TEŞEKKÜR

Eskişehir Osmangazi Üniversitesi Radyoloji Anabilim Dalı'ndaki uzmanlık eğitimim süresince bana aktardıkları bilgi ve deneyimleri ile eğitimimde emeği geçen tüm değerli hocalarıma teşekkürlerimi sunarım. Tezimin hazırlanması sürecinde desteğini hiç esirgemeyen ve asistanlık eğitimim boyunca bilgi ve deneyimleri ile bana yol gösteren, değerli hocalarım Sayın Prof. Dr. Fahrettin Küçükay'a ve Doç. Dr. Berat ACU'ya, teşekkür eder, saygılarımı sunarım. Bu süreçte bana olan destekleri ve katkılarıyla her konuda yanımda hissettiğim hayat arkadaşım Hatice PARLAK SUBAŞI başta olmak üzere aileme ve tüm asistan arkadaşlarıma da teşekkürü bir borç bilirim. Ayrıca bu süreçte bana destek olan tüm girişimsel radyoloji ekibine de teşekkürlerimi sunarım.

ÖZET

SUBAŞI, B. Semptomatik benign tiroid nodüllerinin tedavisinde mikrodalga termal ablasyon tedavisinin güvenliği, etkinliği ve tedavi yanıtının sonografik, elastografik ve klinik skorlamalar ile değerlendirilmesi, Eskişehir Osmangazi Üniversitesi Tıp Fakültesi Radyoloji Anabilim Dalı Tıpta Uzmanlık Tezi, Eskişehir, 2021. Bu çalışmanın amacı; benign semptomatik tiroid nodülü olan hastalarda mikrodalga termal ablasyon (MDTA) yönteminin tedavi etkinliğini ve güvenilirliğini değerlendirmektir. Bu amaçla Mart 2017- Kasım 2019 tarihleri arasında MDTA yöntemi uygulanan ve 12 aylık takip süreçleri biten, 26 kadın, 12 erkek, toplam 38 hastanın 59 nodülü çalışmaya dahil edildi. Hastaların işlem öncesi ve işlem sonrası kontrol görüntüleme bulguları, klinik skorlamaları, tiroid hormon ve otoantikor paneli retrospektif olarak değerlendirildi. Hastaların yaş ortalaması 46.3 ± 13.2 idi. Tüm nodüller %100 teknik başarı ile tedavi edildi. Klinik başarı oranı % 96.6 idi. 59 nodülün 57 tanesinde belirgin küçülme saptandı. 2 farklı hastadaki 2 nodülde ise nüks lehine anlamlı olabilecek revaskülarite ve hacimsel azalmada duraksama izlendi. Nüks kabul edilen olgularda elastografik ECI değerinde diğer hastaların aksine istatiksel anlamlı artış izlenmedi. US ile ölçülen ortalama hacimde işlem sonrası 12. ayda işlem öncesine göre % 76.6 oranında azalma izlenmiş olup istatistiksel olarak anlamlı fark saptandı ($p<0.01$). Hastaların hiçbirisinde major komplikasyon izlenmezken, 8 hastada (%21) minör komplikasyon izlendi. Hastaların tamamında tiroid hormon ve otoantikorları normal sınırlarda kalmış olup tiroid hormon replasmanı gereken olgu izlenmedi. Olguların GAS ve KS skorlarında işlem sonrasında istatiksel olarak anlamlı azalmalar kaydedildi. Sonuç olarak semptomatik benign tiroid nodüllerinin MDTA yöntemi ile tedavisi etkili ve güvenilir bir yöntemdir. Diğer ablasyon yöntemlerine göre daha büyük ablasyon zonu sağlaması, daha hızlı yapılabilmesi gibi avantajları vardır. Ayrıca bu yöntemin cerrahi işleme kıyasla daha az komplikasyon, daha iyi kozmetik sonuçlar ve işlem sonrası tiroid hormon replasmanı gerektirmemesi gibi avantajları olup gelecekte benign semptomatik tiroid nodüllerinin tedavisinde MDTA belki de ilk seçenek olacaktır.

Anahtar Kelimeler: Benign tiroid nodülü, mikrodalga termal ablasyon, ECI

ABSTRACT

SUBAŞI, B. Microwave thermal ablation treatment in symptomatic benign thyroid nodules; Evaluation of safety, efficacy and response to treatment with sonographic, elastographic and clinical scoring, Eskişehir Osmangazi University Faculty of Medicine, Department of Radiology, Medical Specialty Thesis, Eskişehir, 2021. The aim of this study is to evaluate the efficacy and reliability of microwave thermal ablation (MWTA) method in patients with benign symptomatic thyroid nodules. For this purpose, 59 nodules of 38 patients, 26 females, 12 males, who underwent the MDTA method between March 2017 and November 2019 and whose 12-month follow-up period was completed, were included in the study. Pre- and post-procedure control imaging findings, clinical scores, thyroid hormone and autoantibody panel of the patients were evaluated retrospectively. The mean age of the patients was 46.3 ± 13.2 years. All nodules were treated with 100% technical success. The clinical success rate was 96.6%. Significant shrinkage was detected in 57 of 59 nodules. In 2 nodules in 2 different patients, revascularity, which could be significant in favor of recurrence, and a pause in volumetric reduction were observed. Unlike the other patients, no statistically significant increase was observed in the elastographic ECI value in patients with relapse. In the 12th month after the procedure, the mean volume measured by US decreased by 76.6% compared to the pre-procedure, and a statistically significant difference was found ($p < 0.01$). While none of the patients had major complications, 8 patients (21%) had minor complications. Thyroid hormone and autoantibodies remained within normal limits in all patients, and no patient requiring thyroid hormone replacement was observed. Statistically significant decreases were recorded in VAS and CS scores after the procedure. In conclusion, the treatment of symptomatic benign thyroid nodules with MDTA method is an effective and safe method. It has advantages such as providing a larger ablation zone and being performed faster than other ablation methods. In addition, this method has advantages such as fewer complications compared to the surgical procedure, better cosmetic results and not requiring thyroid hormone replacement after the procedure, and MWTA may be the first choice in the treatment of benign symptomatic thyroid nodules in the future.

Key Words: Benign thyroid nodule, microwave thermal ablation, ECI

İÇİNDEKİLER

TEZ KABUL VE ONAY SAYFASI iii

TEŞEKKÜR iv

ÖZET v

ABSTRACT vi

İÇİNDEKİLER vii

SİMGELER VE KISALTMALAR DİZİNİ ix

ŞEKİLLER DİZİNİ xi

TABLOLAR DİZİNİ xii

1. GİRİŞ 1

2. GENEL BİLGİLER 4

2.1. Tiroid Bezi 4

2.1.1. Tiroid Bezi Anatomisi 4

2.1.2. Tiroid Bezi Embriyolojisi 7

2.1.3 Tiroid Bezi Hormon Sentezi ve Fizyolojisi 8

2.2. Tiroid Bezi Hastalıkları 10

2.2.1. Diffüz Tiroid Bezi Hastalıkları 10

2.2.2. Tiroid Bezi Nodüler Hastalıkları 15

2.3. Tiroid İnce İğne Aspirasyon Biyopsisi (TİİAB) 21

2.4. Tiroid Bezinin Sonografik Değerlendirimi 22

2.4.1. Tiroid US İncelemenin Amacı 22

2.4.2.Tiroid Nodüllerinde benign/malign Ayırımında US 22

2.4.3. TIRADS (Thyroid Imaging Reporting and Data System) 27

2.4.4. Tiroid Elastografi 28

2.5. Benign Tiroid Nodüllerinde Cerrahi Dışı Tedavi Yöntemleri 31

2.5.1. Benign Tiroid Nodüllerinin Tedavisinde Alkol Ablasyon 32

2.5.2. Termoablasyon Yöntemleri 32

3. GEREÇ VE YÖNTEM 40

3.1. Hastalar 40

3.2. MDTA Öncesi Değerlendirme 40

3.3. MDTA İşlemi 41

3.4. MDTA İşlemi Sonrası Takip 43

3.5. Tanımlar ve Yapılan Ölçümler 43

3.6. İstatistiksel Analiz 45

4. BULGULAR 47

4.1. Olgu Örnekleri 60

5. TARTIŞMA 72

6. SONUÇ VE ÖNERİLER 81

KAYNAKLAR 83

SİMGELER VE KISALTMALAR

ACR	Amerikan Radyoloji Koleji
AP	Anteroposterior
BIRADS	Breast İmaging Reporting And Data System
BT	Bilgisayarlı Tomografi
DIT	Diiyodotirozin
GAS	Görsel Ağrı Skalası
ECI	Elastografi Contrast Indeks
HDA	Hidrodisseksiyon Alanı
HIFU	Yüksek Yoğunluklu Odaklanmış Ultrason
HIS	Hastane Bilgi Sistemi
ILA	İnterstisyel Laser Ablasyon
İİAB	İnce İğne Aspirasyon Biyopsisi
JV	Juguler Ven
KRC	Kore Radyoloji Cemiyeti
KS	Kozmetik Skala
LK	Longus Kolli
MDTA	Mikrodalga Termal Ablasyon
MEN	Çoklu Endokrin Neoplazi
MIT	Monoiyodotirozin
ML	Mediolateral
MRG	Manyetik Rezonans Görüntüleme
OKA	Ortak Karotis Arter
PACS	Görüntü Saklama Ve Arşivleme Birimi

PTK	Papiller Tiroid Kanseri
RDUS	Renkli Doppler Ultrason
RFTA	Radyofrekans Termal Ablasyon
RT3	Reverse Triiyodotironin
SKM	Sternokleidomastoid
T3	Triiyodotironin
T4	Tiroksin
TG	Tiroglobulin
TIRADS	Thyroid İmaging Reporting And Data System
TİİAB	Tiroid İnce İğne Aspirasyon Biyopsisi
TPO	Tiroid Peroksidaz
TSH	Tiroid Stimulizan Hormon
US	Ultrasonografi

ŞEKİLLER

Sayfa

2.1. Tiroid bezinin gri skala US görünümü 4

2.2. Power Doppler ultrasonografide normal tiroid bezi vaskülaritesi 6

2.3. Normal inferior tiroidal ven 6

2.4. Strep kasları, SKM ve LK kasları 7

2.5. Tiroid hormon sentezindeki negatif feedback mekanizması 10

2.6. Diffüz non toksik Guatr hastasında strain elastografi görüntüleri 11

2.7. Graves Hastalığında tiroid inferno paterni 12

2.8. Graves Hastalığında strain elastografi görüntüleri 12

2.9. Kronik lenfosittik tiroidit başlangıç dönemindeki bir olguda US görüntüleri 13

2.10. Atrofik dönem Hashimoto Hastalığı olan bir olguda US görüntüleri 15

2.11. PTK tanısı alan bir olgunun gri skala US görüntüleri 19

2.12. İyi diferansiye PTK tanısı koyulan bir olguda Power Doppler US 27

2.13. Rago ve ark. tarafından uyarlanan Strain Elastografi sokorlama sistemi 29

2.14. PTK tanısı alan bir olguda Karotis pulsasyonundan yararlanılarak yapılan strain elastografik incelemede nodüldeki ECI değeri 30

2.15. MDTA doku ısınma alanları 37

2.16. US'de hidrodisseksiyon alanı (HDA) görünümü 38

3.1. Transisthmik yaklaşım ve moving shot tekniğinin şematik görünümü 42

3.2. US rehberliğinde MDTA işlemi sırasındaki görüntüler 42

4.1. İşlem öncesi nodül hacmi ile işlem süresi arasındaki ilişki 47

4.2. Zamana bağlı olarak nodüllerin hacmindeki değişim 50

4.3. 6. Günde Horner sendromu tanısı konan olgunun koagülasyon nekrozuna uğrayan nodüllerinin görüntüleri 59

TABLOLAR

Sayfa

2.1. US özelliklerine göre benign/malign ayırımı 23

4.1. US'de ölçülen nodül hacimlerinin karşılaştırılması ve tanımlayıcı istatistikleri 48

4.2. US'de ölçülen 59 nodül hacminin azalma oranları 49

4.3. Tiroid bezinden yapılan ECI ölçümlerin zamansal değişimi 52

4.4. KS skorundaki zamana bağlı değişim 53

4.5. Serbest T3 hormonun zamansal değişimi ve tanımlayıcı istatistikleri 54

4.6. Serbest T4 hormon değerleri ve tanımlayıcı istatistikleri 55

4.7. TSH değerleri 56

4.8. Antitiroglobulin ve AntiTPO değerleri 57

4.9. İşleme bağlı komplikasyonlar 58

4.10. İşlem süresi, ECI ve işlem öncesi nodül hacmi ile komplikasyon ilişkisi 60

1. GİRİŞ

Tiroid nodülleri toplumda çok yaygın olarak izlenmektedir. Erişkinlerin % 4-8'inde palpasyonla, % 10 -% 41'inde ultrasonografi (US) ile yaklaşık % 50'sinde ise otopside tanı konmaktadır. Genel olarak tiroid nodüler hastalığının kadınlarda daha sık izlendiği bildirilmiştir (1).

Pek çok tiroid hastalığı klinik olarak bir veya daha fazla tiroid nodülü ile ortaya çıkabilir. İyonize radyasyona maruz kalma, tiroid nodüllerinin görülme sıklığını artırır, radyasyona maruz kalan popülasyonun % 20 ile % 30'u palpable tiroid hastalığına sahiptir. Nodüler tiroid hastalığı nispeten yaygın olmasına rağmen, tiroid kanseri nadirdir ve tüm malign neoplazmaların % 1'den azını oluşturur (2).

Tiroid bezi ve nodüllerinin değerlendirilmesinde ilk ve en önemli yöntem US'dir. Palpe edilebilen boyun kitlesinin yerini belirlemek, nodülün benign ya da malign yapıda olup olmadığını karekterize etmek, bilinen tiroid malignitesi olan olgularda rezidü, nüks ya da metastazı saptamak, tiroid nodülü veya servikal lenf düğümlerinin ince iğne aspirasyonu sırasında rehber olarak ve tiroid nodüllerinin veya lenf düğümlerinin perkütan termal ablasyonuna kılavuzluk etmek amacıyla iyi bir sonografik inceleme tanı ve tedavi yaklaşımında oldukça önemlidir (2).

Çoğu tiroid nodülü belirtiye neden olmamakta ve benign yapıda olanların çoğu tedaviye ihtiyaç duymamakla beraber, özellikle büyük ve çok sayıda nodülü olan olgular yutma güçlüğü, nefes darlığı, lokal ağrı ve genellikle guatrın neden olduğu kozmetik problemler gibi farklı semptomlar nedeniyle tedaviye ihtiyaç duyabilmektedir (3). Multinodüler ve semptomatik guatrı olan hastalar için standart tedaviler hala cerrahi gibi gözükse de son yıllarda semptomatik benign tiroid nodüllerinde mikrodalga termal ablasyon (MDTA) ve radyofrakans termoablasyon (RFTA) başta olmak üzere perkütan ablasyon yöntemleri sıklıkla kullanılmaya başlamıştır (4-6). Malign tiroid nodüllerinde de standart tedavi hala cerrahi olmakla beraber son yıllarda papiller tiroid kanseri (PTK) ve PTK servikal metastazlarında da cerrahi dışı termoablasyon yöntemlerinin tedavide kullanılmaya başladığı bilinmektedir (7). Birçok hasta, çok sayıda risk nedeniyle cerrahi tedaviyi reddetmektedir. Cerrahi tedavinin olası riskleri, kalsiyum düzeyini kontrol eden paratiroid bezlerinin hasar görmesi, ömür boyunca tiroid hormonu replasmanı gerekliliği, ses kısıklığı ve tekrarlayan laringeal sinirin yaralanması

veya akut kanamayla nefes alma problemleridir. Genel anestezinin neden olduğu riskler azımsanacak düzeyde değildir. Bazı olgular tedaviden sonra hipotiroididen muzdariptir ve ömür boyu tiroid hormonu replasman tedavisi almaları gerekmektedir (8).

Benign tiroid nodüllerinde uygulanan cerrahi dışı tedavi yöntemleri son yıllarda sıklıkla kullanılmaya başlamış olup cerrahi operasyon sonrası tariflenen olası problemler termoablasyon yöntemleri başta olmak üzere cerrahi dışı tedavi yöntemlerinde belirgin az olarak izlenmektedir (8, 9). Benign tiroid nodüllerinde cerrahi dışı başlıca tedavi alkol ablasyonu ya da termoablasyon yöntemleri ile gerçekleştirilmektedir. Benign tiroid nodüllerinin tedavisinde kullanılan başlıca termoablasyon yöntemleri ise; İnterstisyel Lazer Ablasyon (ILA), Yüksek Yoğunluklu Odaklanmış Ultrason (HIFU), RFTA ve MDTA olmak üzere temel olarak dörde ayrılır.

MDTA tiroid nodüllerinin tedavisinde kullanılan yeni bir termal ablasyon yöntemdir. Günümüzde MDTA akciğer, karaciğer ve böbrek tümörlerinin tedavisinde yaygın olarak kullanılmaya başlamıştır. RFTA ile kıyaslandığı zaman MDTA sonrasında daha geniş ablasyon volümü sağladığı, ısının daha homojen dağıldığı ve daha az ısı kaybı meydana gelmesi gibi üstünlükleri mevcut olduğu tespit edilmiştir. MDTA uygulamasının en önemli avantajı olarak daha az ağrılı yöntem olduğu üzerinde durulmaktadır. MDTA sonrası ağrı, ses değişikliği, hematom, cilt yanığı, tiroksikoz, hipotirodi, ateş gibi komplikasyonları görülmüştür, fakat hastaların çoğunluğu yapılan takiplerde zaman içinde kalıcı bir sekel bırakmaksızın iyileşmiştir (10-12).

Bizim çalışmamızda Girişimsel Radyoloji Ünitesine refere edilen hastalar US, Renkli Doppler US (RDUS) ve sonoelastografik olarak incelendi. US ile değerlendirme sırasında retrosternal uzanım, komşu vasküler yapılarla ilişki, bası semptomlarına neden olan nodül varlığı, nodüllerin sonoelastografik ve Doppler özellikleri kaydedildi. İşlem öncesinde termoablasyon planlanan tüm nodüllerden US eşliğinde Tiroid İnce İğne Aspirasyon Biyopsisi (TİİAB) işlemi yapıldı. Patoloji sonucu Bethesda skorlama sistemine göre benign olarak raporlanan olgulara işlem planması yapıldı. Hastaların işlem öncesi ve sonrası tiroid hormonları, tiroid otoantikorları, tam kan sayımı ve kanama parametleri, tiroid hormon replasmanı ya da antitroid ilaç kullanımı ile ilgili veriler kaydedildi. Ayrıca işlem öncesi ve sonrasında görsel ağrı skalası(GAS) ve Kozmetik skala (KS) kullanılarak olguların ölçeksel değerlendirmesi yapıldı. İşlem

sonrası 3. 6. ve 12. ayda da bu parametlerin kontrolleri yapılarak kaydedildi. Çalışmamızda işlem öncesi ve sonrası kaydedilen bu parametreler kullanılarak benign semptomatik tiroid nodüllerinin tedavisinde MDTA yönteminin etkinliği ve güvenirliğinin değerlendirilmesi amaçlandı.

2. GENEL BİLGİLER

2.1. Tiroid Bezi

2.1.1. Tiroid Bezi Anatomisi

Tiroid bezi boynun ön-alt kısmında strep kaslar, sternokleidomastoid kas, trakea, özefagus, karotis arterler ve juguler venler tarafından sınırlandırılmış alanda bulunan endokrin bir organdır (Şekil 2.1.).

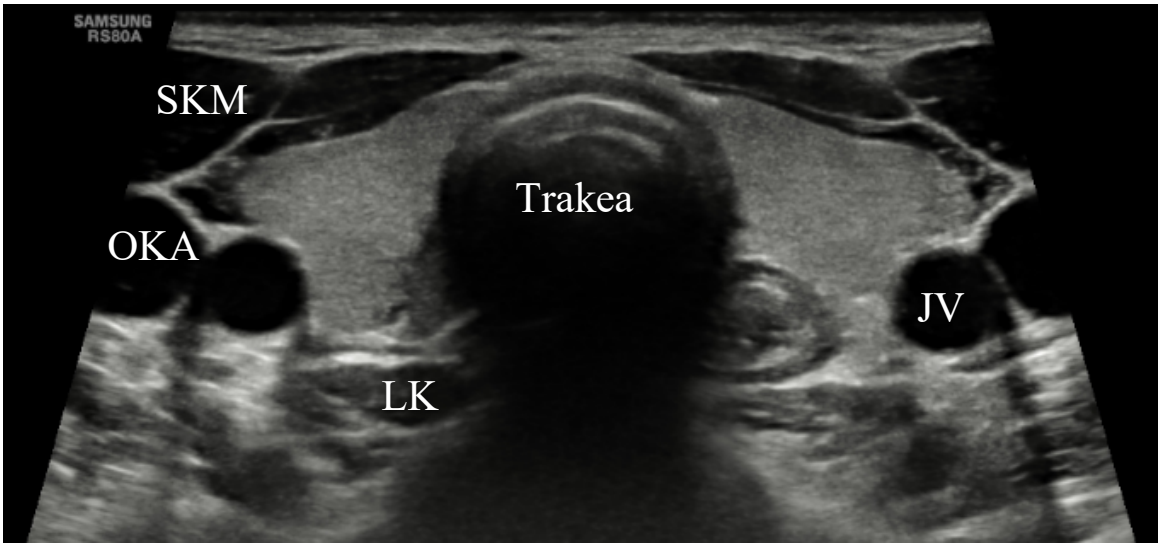

Şekil 2.1. Gri skala sonografik incelemede trakea, karotis arterler(ve juguler venler arasına konumlanmış normal tiroid bezi anatomisi izlenmektedir. (SKM: Sternoklediomastoid kas, OKA: Ortak karotis arter, JV: Juguler ven, LK: Longus kolli kası)

Tiroid bezi, trakeanın her iki yanında yer alan ve orta hat boyunca isthmus ile birbirine bağlanan iki lobdan oluşur. Normal insanların % 10 ila % 40'ında, isthmustan süperiora uzanan ve tiroid kıkırdağının önünde yer alan küçük bir tiroid (piramidal) lobu vardır. Piramidal lob genç hastalarda sonografik olarak görüntülenebilir, ancak yetişkinlikte progresif atrofiye uğrar ve genellikle izlenmez (2). Tiroid loblarının boyutu ve şekli normal hastalarda büyük oranda farklılıklar göstermektedir. Uzun boylu bireylerde sagittal görüntülemede her iki lob daha düz ve uzun izlenirken kısa boylu bireylerde görünüm daha çok ovaldir (2). Yenidoğanda tiroid bezi ortalama olarak 18 ila 20 mm uzun aksa ve 8-9 mm anteroposterior (AP) çapa sahiptir. 1 yaşında, ortalama uzunluk 25 mm ve AP çap ise 12 ila 15 mm'e ulaşmaktadır. Yetişkinlerde ortalama uzunluk yaklaşık 40 ila 60 mm, ortalama AP çapı 13 ile 18 mm'dir. İsthmusun

ortalama kalınlığı 4 ile 6 mm'dir (2, 13). Tiroid bezi hacmi en doğru sonografik yöntemlerle hesaplanmaktadır. Tiroid bezi hacmini hesaplamak için en yaygın kullanılan yöntem, bir düzeltme faktörüne sahip elipsoid formülüne dayanır (2). Her bir lob için uzunluk × genişlik × kalınlık × 0,529 formülü ile hesaplanır ve bu yöntem ile tiroid bezi hacim hesaplanmasındaki hata oranı yaklaşık %15'dir (14). Yenidoğanlarda tiroid bezi hacmi 0.40 ile 1.40 ml arasında değişmekte olup, her 10 kg vücut ağırlığı için 1.0 ile 1.3 ml artmaktadır. Yetişkinlerde ise 10 ile 11 ± 3 ml hacime kadar çıkmaktadır (2).

Genel olarak iyot eksikliği olan bölgelerde yaşayan hastalarda, akut hepatit veya kronik böbrek yetmezliği olan hastalarda tiroid hacmi daha büyüktür (2). Kronik hepatiti olan, tiroksin veya radyoaktif iyot ile tedavi edilmiş hastalarda hacim daha küçüktür (14, 15). Normal tiroid bezi parankimi, çoğu olguda fokal kistik veya hipoekoik tiroid lezyonlarının saptanmasını nispeten kolaylaştıran homojen, orta ile yüksek düzeyde ekojeniteye sahiptir. Tiroid loblarının etrafında ince, hiperekoik kapsül bulunmaktadır. Üremi veya kalsiyum metabolizması bozuklukları olan hastalarda bu kapsül kalsifiye olabilir (2).

Güncel pratikte kullanılan yüksek çözünürlüklü Doppler cihazları ile tiroid bezinin homojen vaskülaritesi net bir şekilde ortaya konabilmektedir (2)(Şekil 2.2.). Süperior tiroidal arter ve ven her lobun üst kutbunda bulunur. İnferior tiroid veni alt kutupta (Şekil 2.3.), inferior tiroid arteri ise her lobun alt üçte birlik kısmının arkasında bulunur. Arterlerin ortalama çapı 1 ile 2 mm'dir. Normalde pik sistolik hızlar, majör tiroid arterlerinde 20 ile 40 cm / saniyeye ve intraparankimal arterlerde 15 ile 30 cm / saniyeye ulaşır. Bunlar, yüzeysel organları besleyen kan damarlarında bulunan en yüksek hızlardır (2).

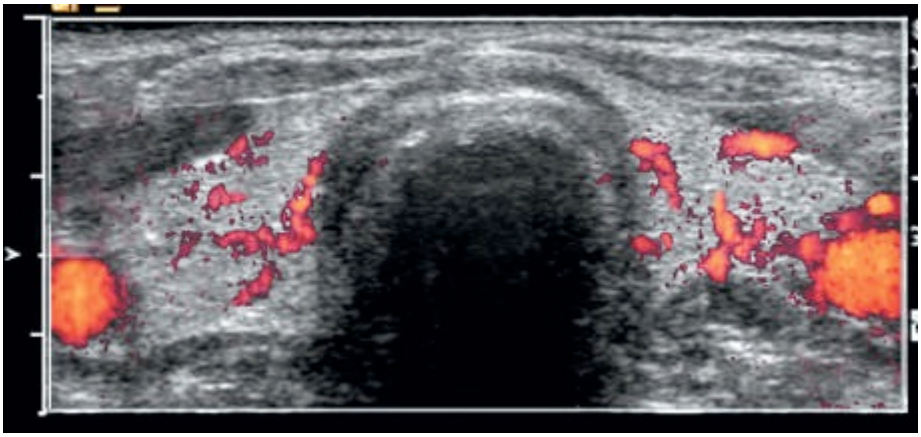

Şekil 2.2. Power Doppler ultrasonografide normal tiroid bezi vaskülaritesi izlenmektedir (2).

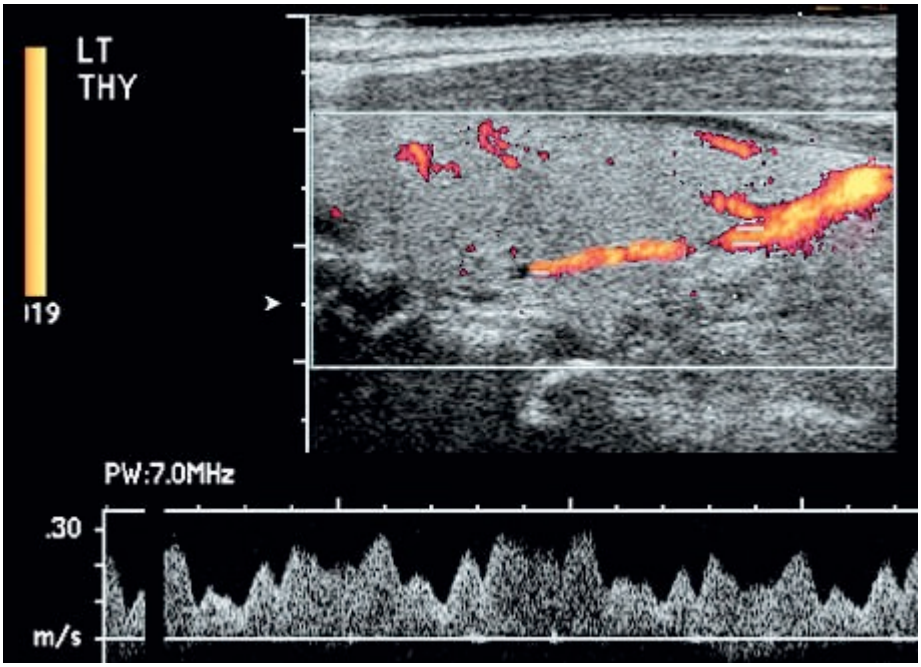

Şekil 2.3. Normal bir inferior tiroidal ven izlenmektedir (2).

Sternohyoid ve omohyoid kaslar (strep kasları) tiroid bezinin önünde ince, hipoekoik bantlar olarak izlenmektedirler. Sternokleidomastoid kas, tiroid bezinin lateralinde uzanan daha büyük bir oval bant olarak görülür. Önemli bir anatomik yapı ise, prevertebral boşlukla yakın temas halinde olan ve her iki tiroid lobunun arkasında yer alan longus kolli kasıdır (Şekil 2.4.). Rekürren laringeal sinir ve inferior tiroid arteri trakea, özefagus ve tiroid lobu arasındaki boşluktan geçer. Longitudinal taramalarda solda tiroid lobu ile özefagus arasında ve sağda tiroid lobu ile LK kası arasında rekür-

ren laringeal sinir ve inferior tiroidal arter izlenmektedir (2). Temelde bir orta hat yapısı olan özefagus, tiroid loblarının yan kesimlerinde bulunabilir ve genellikle sol taraftadır. İntestinal yapıların sonografik tipik hedef görünümleri ve hasta yutkunduğundaki peristaltik hareketleriyle rahatlıkla tanımlanır (2).

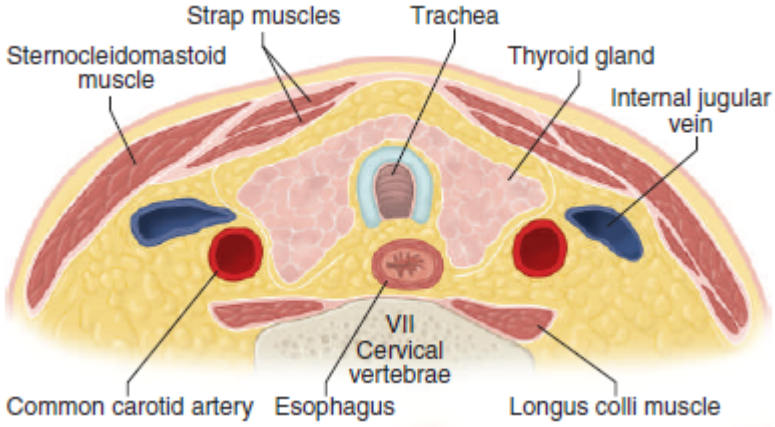

Şekil 2.4. Strep kasları, SKM ve LK kasları (2)

2.1.2. Tiroid Bezi Embriyolojisi

Tiroid bezi insanda ilk gelişen endokrin bez olup gestasyonun 22. gününden itibaren gelişmesi başalamaktadır. Tiroid bezi gelişiminde temelde 2 aşamada ele alınabilir. Birinci aşama embriyogenez, ikinci aşama terminal farklılaşma ve hormon sentezinin olduğu dönemdir (16).

Tiroid bezinin 2 embriyolojik kökeni bulunmaktadır. Ön barsak endodermi, median primordiyumu meydana getiriken, dördüncü faringeal keselerden gelişen ve ultimobrankial cisimler olarak da bilinen 2 adet lateral primordiyum, nöroektodermal kökenlidir (16). İnsan embriyosunda, gestasyonun yaklaşık 22. gününde, medyan primordiyum, farenks tabanında ve foramen çekumun ucunda kalınlaşmış endodermal epiteli oluşturmaya başlar. Endodermal plakadan aşamalı olarak gestasyonun 26. gününde ayrılır. Gestasyonun 32. gününde ise aortik arkus yanında kraniokaudal olarak boyunda göçe başlar. Gestasyonun 37. gününde faringeal epitel ve foramen çekum ile arasındaki bağ tiroglossal kanal ile kesilir (16). Lateral primordiyumlar kaudale göç eder ve son olarak gestasyonun 44. gününde median primordiyum ile birleşir. Tiroid bezi pretrakeal normal pozisyonuna gestasyonun 48. gününde ulaşmaktadır (16). Tiroid bezi gelişimi ilk trimestır sonunda hormonogenezin başlamasıyla sonlanmaktadır (16).

Median primordiyum, folikülleri meydana getirecek foliküler hücrelerin büyük kısmını içerir. Lateral primordiyumlar, kalsitonin sentezleyen parafoliküler C-hücrelerinini oluşturacaktır. Primitif tiroidin yapısal farklanması, 7. gebelik haftasından sonra prekolloid, başlangıç kolloidal formasyon ve foliküler büyüme adı verilen 3 adımdan oluşur. İlk olarak 7. gestasyon haftasından 10. haftaya kadar olan prekolloidal faz sırasında, hücreler polarize olmadan bütün bir şekilde organize olurlar. Gestasyonun 10-11. haftalarındaki kolloidal fazın başlangıcında, polarize tirositler içeren küçük foliküller oluşur (17). Gestasyonun 12. haftasından itibaren foliküller, iyot depolamaya ve tiroid hormon sentezine başlar, tiroid bezinin boyutu artar (18). Fetal T4, 11. gestasyon haftasından sonra fetal kanda izlenebilir ve fetal plazma T4 seviyeleri gebelik boyunca kademeli olarak artış gösterir (16).

2.1.3 Tiroid Bezi Hormon Sentezi ve Fizyolojisi

Tiroid hormon sentezi ardışık birkaç basamaktan oluşmaktadır. İlk basamak olan iyodür yakalama, sodyum- iyot membran proteini aracılığıyla iyodürün tirositin bazal membranı boyunca aktif taşınmasını içerir. Tiroglobulin (Tg), tiroid foliküllerinde bulunan ve dört tirosil kalıntısına sahip büyük bir glikoproteindir. Tiroid hormonu sentezindeki ikinci basamak, iyodürün iyota oksidasyonunu ve Tg üzerindeki tirozin kalıntılarının iyotlanmasını, monoiyodotirozinler (MIT) ve diiyodotirozinler (DIT) oluşturulmasıdır. Her iki süreç de tiroid peroksidaz (TPO) tarafından katalize edilir. Üçüncü adım, tiroksin (T4) oluşturmak için iki DIT molekülünün ve 3,5,3′-triiyodotironin (T3) veya 3,3 ′, 5 ′ reverse t3 (rT3) oluşturmak için bir MIT molekülü ile bir DIT molekülünün birleştirilmesini içerir. Dördüncü adımda, Tg hidrolize edilerek serbest iyodotironinler (T3 ve T4) ve mono- ve diiyodotirozinler serbest bırakılır. Ötiroid durumunda, T4 tamamen tiroid bezi tarafından üretilir ve salınırken, toplam T3'ün sadece% 20'si tiroid bezi tarafından üretilir. T3'ün çoğu, 5′-mono-deiyodinaz tarafından katalize edilen bir reaksiyon ile karaciğer, kaslar, böbrekler ve ön hipofizde T4'ün periferal deiyodinasyonu ile üretilir. Graves hastalığı, toksik multinodüler guatr gibi durumlarda, tiroitten salınan T3 oranı ciddi bir şekilde yükselebilir. Tiroid hormonları, serumda T4 bağlayıcı globulin, T4 bağlayıcı prealbumin ve albümin gibi taşıyıcı proteinlere bağlı olarak taşınır. Tiroid hormonunun (T3 ve T4) yalnızca küçük bir kısmı (% 0.02) serbesttir ve fizyolojik olarak aktif bileşen budur. T3, plazmadaki proteine T4'ten daha gevşek bir şekilde bağlanır ve bu nedenle dokulara daha kolay

girer. İntrasellüler olarak sadece T3 aktiftir. T3 ve T4 karaciğerde glukuronik asit ile konjuge olur ve safrayla atılır. Akut hepatitlerde T4’ ün hepatik turnoveri yavaşlar. Tiroid hormonlarının en önemli etkilerinden biri de oksijen kullanımını uyarmasıdır. Tiroid hormon salgılanmasının artması metabolizma hızını normalin 60-100 katına kadar artabilir. Besinlerin enerji için kullanımı hızlanır. Proteinlerin hem yıkımı hem de yapımı artar. Merkezi sinir sisteminin gelişmesi için tiroksin gereklidir. Tiroksin, vücudun insüline karşı hassasiyetini azaltır ve insülin yıkımını hızlandırır (19).

Tiroid hormonunun salgılanması hipotalamik-hipofiz-tiroid aksı tarafından kontrol edilir. Hipotalamus, hipofizin TSH salgılaması için uyarıcı bir hormon olan TRH yı üretir. TRH, portovenöz dolaşım yoluyla hipofize ulaşır. 28 kDa'lık bir glikopeptit olan TSH, tiroid bezinin hücreselliğini ve vaskülaritesini artırmanın yanı sıra, iyodür yakalamasına, salgılanmasına ve tiroid hormonlarının salınmasına aracılık eder. Ön hipofizden TSH salgısı da T4 ve T3 tarafından negatif bir geri besleme döngüsü aracılığıyla düzenlenir. Hipofizin T4'ü T3'e çevirme yeteneği olduğundan, T3 hormonun geri bildirim kontrolünde daha önemli olduğu düşünülmektedir. T3 ayrıca TRH'nin salınmasını da inhibe eder (20)(Şekil 2.5.).

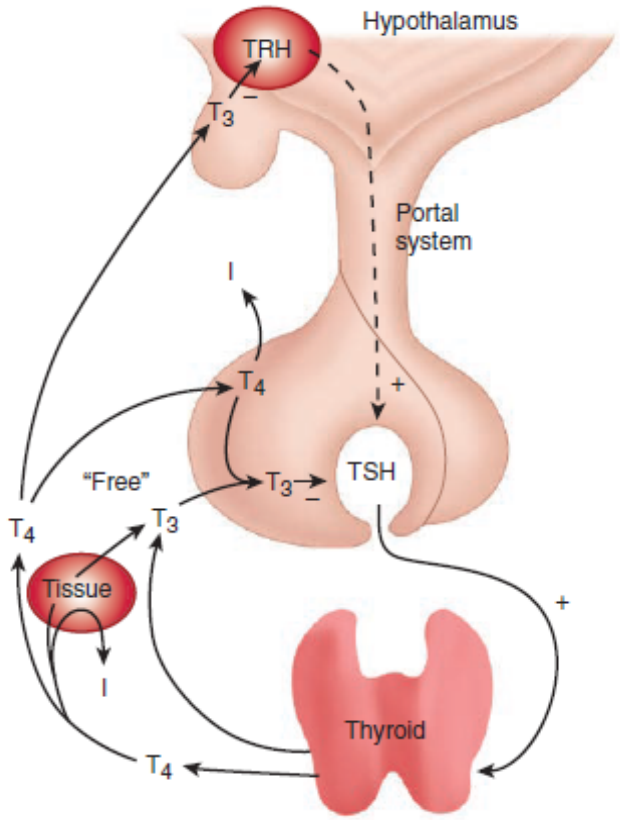

Şekil 2.5. Tiroid hormon sentezindeki negatif feedback mekanizması

2.2. Tiroid Bezi Hastalıkları

2.2.1. Diffüz Tiroid Bezi Hastalıkları

Diffüz Non Toksik Guatr

Diffüz non toksik guatr (diffüz hiperplazi), parankimde herhangi bir lezyon veya fokal değişiklik olmadan tüm bezin boyutunda diffüz artışla karakterize patolojik bir durumudur (21). Bu durum ciddi oranda iyot eksikliği ile ilişkili olup; Graves hastalığı, malignansi ve hipotiroidi gibi hastalıklarla ilişkili değildir (21). Diffüz nontoksik guatrda sonografik bulgular sırasıyla; tiroid hacminde artış, düzenli kenarlar, çok büyük bir tiroid bezine ikincil dorsal veya lateral kesimler nedeniyle komşu organların (vasküler yapılar, özofagus vb.) görüntülenmesinde problemler, genellikle normal bir Doppler inceleme, strain elastografide ise tek tip ve simetrik model ile orta gerilim artışını içermektedir (21)(Şekil 2.6.).

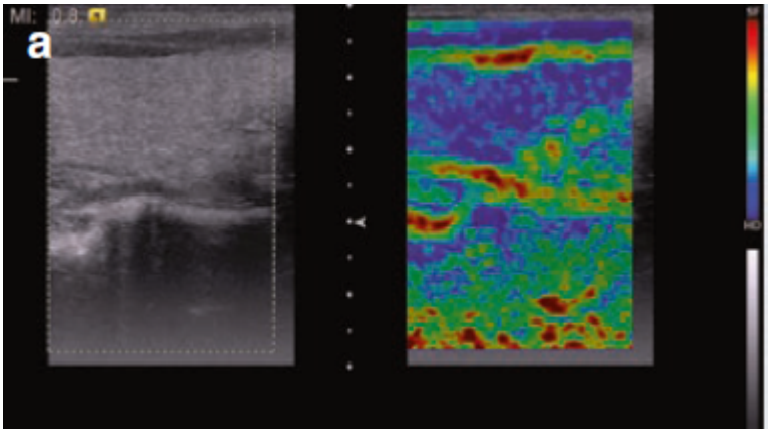

Şekil 2.6. Diffüz non toksik Guatr olgusunda kompresyon strain elastografide orta düzeyde gerilim izlenmektedir (21).

Graves Hastalığı

Diffüz toksik guatr (Graves hastalığı), genellikle tiroid bezinde büyümenin eşlik ettiği, 25-35 yaş grubundaki kadınlarda daha sık görülen, tiroid hormonlarının aşırı üretimine ve tirotoksikoza yol açan yaygın bir tiroid patolojisidir. 100.000 kişide görülme sıklığı 20-25'tir (21).

Gri skala ultrasonografide, Graves hastalığında tiroid parankiminin ultrason görüntüsü, otoimmün tiroidit paternlerine benzer olabilir. Hipoekoik tiroid parankiminin ön yüzü ve ince fibröz septasyonlarla belirgin lobülasyonu Graves hastalığını düşündürebilir (21). En önemli değişiklikler ise renkli ve Power renkli Doppler ultrasonografi ile tespit edilebilir. Tiroid bezinde diffüz belirgin artmış vaskülarite izlenebilir ki bu duruma tiroid inferno paterni adı verilmektedir (2, 21)(Şekil 2.7.). Vaskülarite artışı genellikle parankim içinde düzenli olarak dağılır ve doğrusal karakter gösterir. Graves hastalığında hipervaskülarizasyon derecesi genellikle hastalığın histolojik tipine ve klinik gelişimine bağlıdır (21).Graves hastalığında kompresyon strain elastografide hafif artmış heterojen bir gerilim paterni izlenmektedir (21)(Şekil 2.8.).

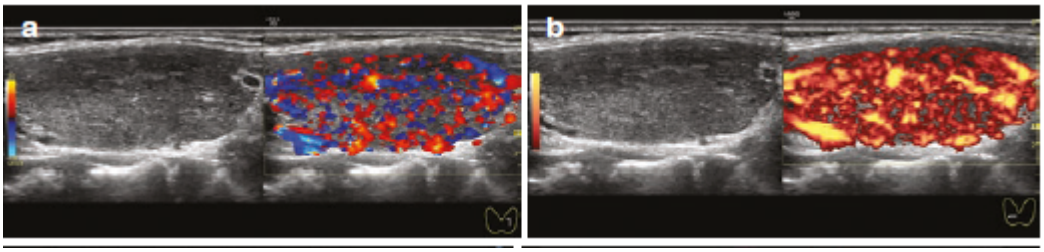

Şekil 2.7. Graves Hastalığında artmış vaskülariteye bağlı tiroid inferno paterni sırasıyla; Renkli Doppler ve Power Doppler ultrasonografik incelemede izlenmektedir (21).

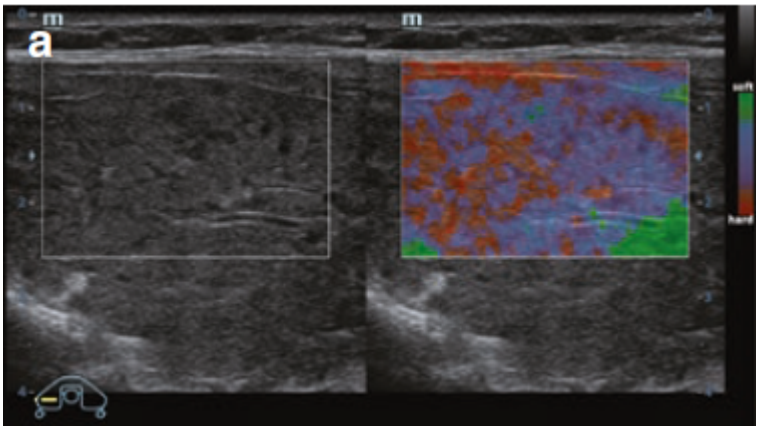

Şekil 2.8. Graves hastalığı olan bir olguda kompresyon strain elastografide orta düzeyde gerilim artışı izlenmektedir (21).

Kronik Lenfositik Otoimmün Tiroidit (Hashimoto Hastalığı)

Hashimoto hastalığı genellikle genç veya orta yaşlı kadınlarda görülür. Tiroid bezinin ağrısız, yaygın büyümesi şeklinde ortaya çıkar ve sıklıkla hipotiroidizm ile ilişkilendirilir. Hastalarda trioglobuline ve tiroid hormonogenezinde önemli rol alan tiroid peroksidaza karşı antikorlar gelişmektedir (2). Hipotiroidizm başvuru sırasında olabilir veya daha sonra vakaların yaklaşık % 50'sinde gelişir. Kronik otoimmün tiroiditli vakaların çoğu başlangıçta geçici bir hipertiroidi durumuyla ortaya çıkar (21, 22). Hipertiroidi vakalarının yaklaşık % 1-10'u ile ilişkilidir. Daha sonra tiroid hormonu seviyesi ötiroidizme döner ve kalıcı hipotiroidizme kademeli bir geçiş izlenir. Kalıcı hipotiroidi ömür boyu replasman tedavisi gerektirir. Klinik hipotiroidizm vakalarının% 90'ından fazlası otoimmün tiroiditin bir sonucudur (21).

Hashimoto tiroiditinin tipik sonografik görünümü; yaygın kaba parankimal ekostriktür ve genellikle normal bir tiroid bezinden daha hipoekoik bir parankimi içermektedir. Çoğu durumda bez boyutu büyür. Çapı 1 ila 6 mm arasında değişen çok sayıda hipoekoik mikronodüller kronik tiroiditi kuvvetle düşündürür; bu görünüme mikronodülasyon denir. Mikronodülasyon, % 94,7 pozitif prediktif değer ile kronik tiroiditin oldukça hassas bir işaretidir (2, 23)(Şekil 2.9.). Histolojik olarak mikronodüller, lenfositler ve plazma hücreleri tarafından infiltre edilmiş tiroid parankimi lobülleridir. Bu lobüller fibrotik bölmeler ile çevrilidir. Bu fibrotik bölmeler parankime "pseudolobüle" bir görünüm verebilir. Hem benign hem de malign tiroid nodülleri, kronik lenfositik tiroidit ile bir arada bulunabilir. İnce iğne aspirasyon biyopsisi genellikle nihai teşhisi koymak için gereklidir. Diğer otoimmün bozukluklarda olduğu gibi B hücreli lenfoma riski Hashimoto hastalığı bulunan olgularda artmıştır (2). Genellikle, servikal lenfadenopati mevcuttur. Hashimato hastalığı bulunan olgularda tiroid bezinin etrafında en çok da tiroid bezinin inferior kesiminde lenf nodları izlenmektedir (Şekil 9). Kronik tiroiditin son aşaması, tiroid bezinde küçülme ve progresif fibrozun neden olduğu heterojen doku ile karakterize olan atrofidir. Bazen heterojen ve pseudölobüle parankim nedeniyle pseudönodül/nodül ayrımı için ince iğne aspirasyon biyopsisine ihtiyaç duyulur (2, 24).

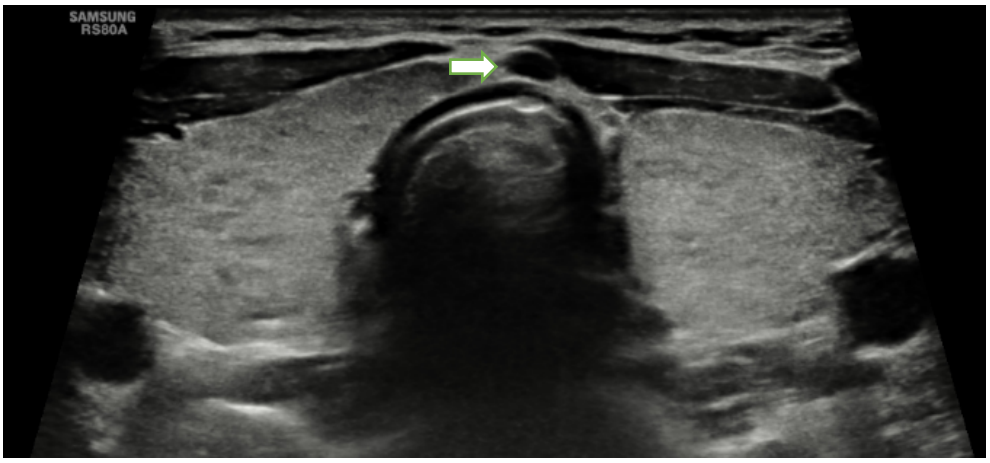

Şekil 2.9. Kronik lenfosittik tiroidit başlangıç dönemindeki bir olguda tiroid bezi isthmus komşuluğunda lenf nodu izlenmektedir (Beyaz ok). Parankimin hipoekoik yamalı paternde olduğu izlenmektedir.

Akut Süpüratif Tiroidit

Akut süpüratif tiroidit, genellikle bakteriyel enfeksiyonun neden olduğu, daha çok çocukları etkileyen nadir görülen bir hastalıktır. US, tiroid apsesi gelişimini saptamak için faydalı olabilir. Enfeksiyon genellikle peritiroidal yumuşak dokularda başlar. Ultrason görüntülerinde apse, septa/gaz içeren veya içermeyen, yoğun iç debrisli, kalın duvarlı, hipoekoik heterojen bir kitle olarak görülür. Komşuluğundaki lenf nodlarında enflamatuar değişimler sıklıkla izlenmektedir (2).

Subakut Granülomatöz tirodit (De Quarvain Hastalığı)

Subakut granülomatöz tiroidit veya De Quervain hastalığı, muhtemelen viral enfeksiyonun neden olduğu kendiliğinden düzelen enflamatuar diffüz bir tiroid hastalığıdır. Klinik bulgular ateş, tiroid bezinin büyümesi ve palpasyon ile ağrıdır. Sonografik olarak, bez büyümüş ve hipoekoik görünebilir, bezin yaygın ödeminin neden olduğu normal veya azalmış vaskülarite olabilir veya inflamatuar süreç fokal hipoekoik alanlar olarak görünebilir (25).

Reidel Tiroiditi (İnvaziv Fibröz Tiroidit)

En nadir görülen inflamatuar tiroid hastalığı Reidel struma olarak da adlandırılan invaziv fibröz tiroidittir. Bu hastalık esas olarak kadınları etkiler. Bazı vakalar mediastinal veya retroperitoneal fibrozis veya sklerozan kolanjit ile ilişkili olabilir. Sonografik olarak incelenen birkaç invazif fibröz tiroidit vakasında, bez diffüz olarak genişlemiş ve heterojen bir parankimal ekotekstüre sahiptir. Sonografik değerlendirmenin esas amacı, tiroid bezindeki aşırı inflamatuar sürecin vasküler yapılar başta olmak üzere komşu önemli anatomik oluşumlara yayılımını değerlendirmektir. Bu değerlendirme özellikle cerrahi planlamada yararlı olabilir. Reidel Tiroiditini anaplastik tiroid karsinomundan ayırmak için genellikle biyopsi gerekir. Bu iki hastalıktaki sonografik bulgular aynı olabilir (2).

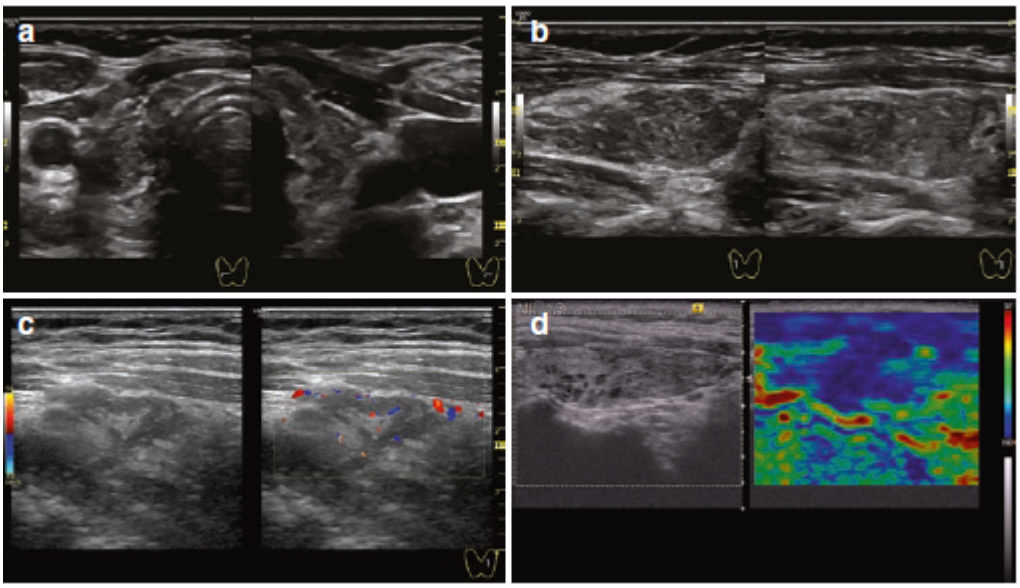

Şekil 2.10.(a,b,c) Atrofik dönem Hashimoto Hastalığı olan bir olguda transvers ve longitidunal kesitlerde mikronodüle hipoekoik ve pseüdolobüle görünümde atrofik tiroid bezi izleniyor. (d) Görüntülerde kompresyon strain elastografik inclemede heterojen orta-ileri düzey gerilim artışı izleniyor (21).

2.2.2.Tiroid Bezi Nodüler Hastalıkları

Tiroid nodülleri çok yaygın görülen bir durumdur. Erişkinlerin % 4-8'inde palpasyonla, % 10 - % 41'inde US ile, % 50'sinde ise patolojik inceleme ile otopside tanı konmaktadır. Genel olarak tiroid nodüler hastalığının kadınlarda daha sık izlendiği bildirilmiştir. Tiroid nodüllerinin prevalansı yaşla birlikte artmaktadır. Bir nodülün malign olma olasılığı çeşitli risk faktörlerinden etkilenir. Malignite riski 20 yaşından küçük ve 60 yaşından büyük hastalarda bulunan nodüllerde 20 ile 60 yaş arasındaki hastalara göre daha yüksektir. Malignite olasılığının artmasıyla ilişkili fizik muayene faktörleri arasında nodülün sertliği, hızlı büyüme, komşu yapılara fiksasyon, vokal kord paralizi ve genişlemiş bölgesel lenf düğümlerini içermektedir. Ek olarak, boyuna radyoterapi öyküsü veya ailede tiroid kanseri öyküsü, tiroid nodülünün malign olma riskini artırır (1).

Pek çok tiroid hastalığı klinik olarak bir veya daha fazla tiroid nodülü ile ortaya çıkabilir. İyonize radyasyona maruz kalma, tiroid nodüllerinin görülme sıklığını artırır,

radyasyona maruz kalan popülasyonun % 20 ile % 30'u palpable tiroid hastalığına sahiptir. Nodüler tiroid hastalığı nispeten yaygın olmasına rağmen, tiroid kanseri nadirdir ve tüm malign neoplazmaların % 1'den azını oluşturur (2). Tiroid nodüllerinin büyük kısmı benigndir. Radyolojik olarak malign nodülü birçok benign nodülden ayırmak ve böylece cerrahi eksizyona ihtiyaç duyan hastaları belirlemek radyologların esas görevlerindendir (2). Tiroid bezi ve nodüllerinin değerlendirilmesinde ilk ve en önemli yöntem US'dir. Palpe edilebilen boyun kitlesinin yerini belirlemek, nodülün iyi ya da kötü huylu olup olmadığını karekterize etmek, bilinen tiroid malignitesi olan olgularda rezidü, nüks ya da metastazı saptamak, tiroid nodülü veya servikal lenf düğümlerinin ince iğne aspirasyonu sırasında rehber olarak ve tiroid nodüllerinin veya lenf düğümlerinin peruktan termal ablasyonuna kılavuzluk etmek amacıyla iyi bir sonografik inceleme tanı ve tedavi yaklaşımında oldukça önemlidir (2).

2.2.2.1. Benign Tiroid Nodülleri:

Hiperplastik ve Kolloid Nodül:

Hiperplastik nodüller tüm tiroid nodüllerinin yaklaşık %80-85'ini oluştururlar. Boyut artışı ile karakterize diffüz şekline guatr denir. Nodüler formda ise tiroid asinüslerinde başlayan hücresel hiperplazi önce mikro daha sonra da makronodüler hiperplaziye dönüşmektedir. Hiperplastik nodüllerin yaklaşık %60-70'inde farklı oranlarda kistik dejenerasyon mevcuttur. Sıvı içeriği kolloid ve/veya kandan oluşur. Tiroid bezi içinde görülen kistik komponentli nodüller ya da bizzat kistlerin bu tip dejenerasyon göstermiş hiperplastik nodüller oldukları bilinmektedir (26). Bu kistik yapıların çevrelerinde veya septalarında görülebilen B-mod US'de "kuyruklu yıldız artefaktı", renkli Doppler incelemede "twinkling artefaktı" oluşturan mikrokristal odaklar kolloid içerik veya hiperplastik nodülü telkin eden önemli ipuçlarıdır. Hiperplastik nodüller nadiren hormon üreterek hipertiroidiye neden olabilirler. US'de genel olarak izo- hiperekoik görünümdedirler. Daha az oranda görülen hipoekoik nodüller spongiyoz mikrolaküner görüntüye neden olan küçük kolloid gölcükler içermektedir. Nodüller genelde iyi sınırlıdır ve %20-25 körvilineer, anüler ya da dismorfik tipte belirgin akustik gölge veren kaba kalsifikasyonlar içerebilirler. Bu kalsifikasyonlar daha çok yaşlı hastalarda veya uzun süredir mevcut nodüllerde izlenmektedir. Nodüller Doppler US'de normal parankim ile benzer vaskülariteye sahiptir. Ancak genç olgularda hızlı

büyüme aşamasındaki nodüllerde hipervaskülarizasyon izlenebileceği belirtilmiştir (2).

Adenom:

Adenomlar, tiroidin nodüler hastalıklarının % 5-% 10' unu temsil eder ve kadınlarda erkeklerden yedi kat daha sıktır (27). Adenomların büyük kısmı tiroid disfonksiyonuyla sonuçlanmaz, yaklaşık % 10 luk bir hasta grubunda hiperfonksiyon otonomi geliştirir ve tirotoksikoza neden olabilir. Adenomların çoğu soliterdir ancak multinodüler bir sürecin parçası olarak da gelişebilirler (2). İyi huylu foliküler adenom, bitişik dokuların sıkışması ve fibröz kapsül ile karakterize gerçek bir tiroid neoplazmıdır. Foliküler adenomun çeşitli alt tipleri mevcut olup; her biri hücre proliferasyonunun tipine göre ayırt edilen embriyonel adenom ve Hürthle hücre adenomunu içerir. Foliküler adenomların sitolojik özellikleri genellikle foliküler karsinomunkilerden ayırt edilemez. Vasküler ve kapsüler invazyon, foliküler karsinomun ayırt edici özellikleridir ve sitolojik analizden çok histolojik analizle tanımlanır. Bu nedenle iğne biyopsisi, foliküler karsinom ve hücresel adenomu ayırt etmek için güvenilir bir yöntem değildir. Bu nedenle bu tür tümörler genellikle cerrahi olarak çıkarılır (2). Sonografik olarak adenomlar genellikle hiperekoik, izoekoik veya hipoekoik olabilen solid kitlelerdir.

Genellikle renkli Doppler görüntülemeyle kolayca görülebilen, kapsül ve kan damarlarından kaynaklanan kalın, pürüzsüz periferik hipoekoik haloya sahiptirler. Çoğunlukla damarlar, periferden nodülün orta bölgelerine geçerek bazen bir "tekerlek" görünümü oluşturur. Bu vasküler model genellikle hem hiperfonksiyonel hem de nonfonksiyone adenomlarda izlenir ve bu nedenle hiperfonskiyone adenomların ayırımında kullanılamaz (2).

2.2.2.2. Malign Tiroid Nodülleri:

Primer tiroid kanserlerinin çoğu epitel kökenlidir. Foliküler veya parafoliküler hücrelerden köken alır. Mezenkimal kökenli malign tiroid tümörler ve tiroid metastazları son derece nadirdir. Çoğu tiroid kanseri iyi ayırt edilir ve papiller karsinom (miskt papiller ve foliküler karsinom dahil) tüm vakaların %75 ile %90'ını oluşturur (2, 28).

Papiller Karsinoma:

Papiller tiroid kanseri (PTK) her yaştaki bireylerde ortaya çıkabilmesine rağmen, PTK prevalansı yaşamın üç ve yedinci dekatında zirveye ulaşır. Kadınlar erkeklerden daha sık etkilenir (28). Papiller tiroid karsinomunun ana yayılma yolu, lenfatikler yoluyla yakındaki servikal lenf bezlerinedir. İlginç bir şekilde, boyunda nodal metastaz varlığı genellikle bu malignitenin prognozunu etkilemiyor gibi görünmektedir. Uzak metastazlar çok nadirdir ve çoğunlukla mediasten ve akciğeredir. İlk tanıdan 20 yıl sonra, PTK'den kaynaklanan ölüm oranı sadece % 4 ile % 8'dir (29).

Minimal kolloid madde ile oluşmuş hücre içeriğinden kaynaklanan hipoekojenite vakaların yaklaşık %90 ında izlenmektedir. Mikrokalsifikasyon akustik gölgeler olsun ya da olmasın küçük, noktasal hiperekoik odaklar şeklinde izlenebilir. Nadir görülen fakat genellikle agresif seyirli çocukluk çağındaki papiller karsinom vakalarında, mikrokalsifikasyonlar, nodüler lezyon olmasa bile neoplazmanın tek sonografik işareti olabilir (30). Papiller karsinom vakaları büyük oranda AP çapın ML çaptan daha belirgin arttığı, belirgin hipoekoik, düzensiz sınırlı, mikrokalsifikasyon içeren lezyonlar şeklinde karşımıza çıkmaktadır (31)(Şekil 2.11.). Hipervaskülarite vakaların %90'ında izlenmektedir (2, 30). Mikrokalsifikasyonların neden olduğu küçük, noktasal ekojenik odaklar içerebilen servikal lenf düğümü metastazları esas olarak derin juguler zincirin kaudal yarısında bulunur. Nadiren, metastatik düğümler dejenerasyonun sonucu olarak kistik olabilirler. Kistik nodal metastazlar, genç hastalarda tamamen kistik olarak görünse de çoğu vakada kalınlaşmış bir dış duvar, iç heterojenite ve septasyonlar göstermektedir (32).

Foliküler varyant, papiller karsinom vakalarının %10'unu oluşturur. Patolojik inceleme ve US'de foliküler neoplazmaya benzer görünür. Yüksek çözünürlüklü mikroskobik çalışmalar, nükleer özelliklerin papiller karsinoma ait olduğunu ve "papiller karsinomun foliküler varyantı" olarak sınıflandırıldığını göstermektedir. Klinik seyir ve tedavi tipik PTK ile aynıdır (2). Papiller mikrokarsinom ise çapı 1 cm veya daha az olan, kapsülsüz, sklerozan, nadir bir tümördür. Hastaların çoğunda büyümüş servikal lenf bezleri ve normal bir tiroid bezi vardır (29). Papiller mikrokarsinom vakalarının büyük bir kısmında US ile, küçük, hipoekoik, kapsül veya görünür mikrokalsifikasyonlar olmaksızın, sıklıkla lezyonun içinde ve çevresinde yoğun vasküler sinyaller barındıran, bulanık düzensiz konturlu nodüler lezyon saptanmaktadır (2).

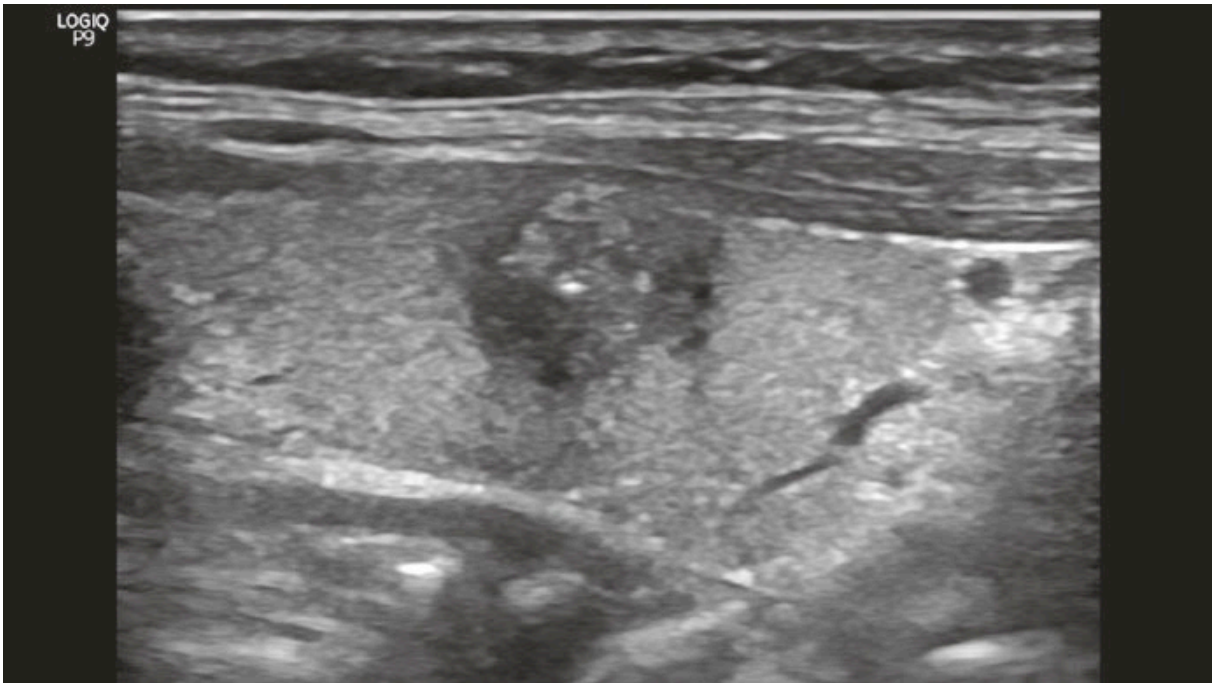

Şekil 2.11. PTK tanısı alan bir olgunun gri skala US görüntüleri. Düzensiz sınırlı,mikrokalsifikasyon içeren belirgin hipoekoik nodüler lezyon izlenmektedir (21).

Foliküler Karsinoma:

Foliküler karsinom, iyi diferansiye tiroid kanserinin alt tipidir. Tüm tiroid kanseri vakalarının %5 ile %15'ini oluşturur. Kadınları erkeklerden daha sık etkiler (28). Foliküler tiroid kanserinin iki varyantı bulunmaktadır. Minimal invaziv foliküler karsinomlar kapsüllüdür ve fibröz kapsülün kan damarları ile fokal invazyonunun histolojik olarak izlenmesi foliküler adenomdan ayrımında yararlıdır. Yaygın invaziv tip foliküler karsinomlar ise kapsüllü değildir, damarların ve komşu tiroid dokusunun invazyonu daha kolay gösterilebilir. Foliküler karsinomun her iki varyantı da lenfatiklerden ziyade kan dolaşımı aracılığı ile yayılma eğilimindedir. Kemik, akciğer, beyin ve karaciğere uzak metastazlar servikal lenf bezlerine metastazlara göre daha olasıdır. Yaygın invaziv foliküler karsinom varyantı vakalarının yaklaşık %20 ile %40'ında metastaz izlenirken, minimal invaziv tipte metastaz yalnızca % 5ile %10'unda mevcuttur. Foliküler karsinomdan ölüm, postoperatif 20. yılda yaklaşık %20 ile %30'dur (28, 29). Bu iki tümörün sitolojik ve histolojik benzerlikleri göz önüne alındığında hiç bir ultrasonografik özellik foliküler karsinomun adenomdan ayrımını net olarak yapamaz. Benzer şekilde, ince iğne aspirasyon biyopsisi (İİAB), iyi huylu foliküler neoplazmalardan ayırt etmede güvenilir değildir, çünkü patolojik tanı hücresel görünüme değil,

daha çok kapsüler ve vasküler invazyona dayanmaktadır. Bu nedenle, doğru patolojik tanı için çoğu foliküler nodülün cerrahi olarak çıkarılması gerekir. Foliküler karsinomu düşündüren sonografik özellikler nadiren görülmekle beraber bunlar sırasıyla; düzensiz tümör sınırları, kalın düzensiz bir halo ve renkli Doppler görüntülemede internal vaskülaritenin kaotik oluşu ve tortioze artışıdır (2, 33).

Medüller Tiroid Kanseri:

Medüller karsinom, tiroid kanserlerinin yaklaşık %5'ini oluşturur. Parafoliküler C hücrelerinden gelişir ve kalsitonin hormonunu salgılar. Bu kanser sıklıkla aileseldir (%20) ve çoklu endokrin neoplazi (MEN) tip II sendromlarının bir bileşenidir (34). Medüller tiroid kanseri ailevi vakaların yaklaşık %90'ında bilateral ve multifokaldır (28). Lenf bezlerinin yüksek oranda metastatik tutulumu vardır. Medüller kanserli hastalar için prognoz foliküler kansere göre biraz daha kötüdür. Medüller karsinomun US görünümü genellikle papiller karsinomunkine benzerdir. Çoğunlukla hipoekoik solid kitle olarak görülür. Kalsifikasyonlar sıklıkla izlenir ve tipik papiller karsinomun kalsifikasyonlarından daha kaba olma eğilimindedir (35). Kalsifikasyonlar sadece primer tümörde değil, lenf nodu metastazlarında ve hatta hepatik metastazlarda da görülebilir (2).

Anaplastik Tiroid Kanseri:

Anaplastik tiroid karsinomu tipik olarak yaşlılarda görülen ve kötü prognoza sahip olan trioid kanseridir. Tüm tiroid kanserlerinin %2'sinden azını oluşturmasına rağmen, 5 yıllık ölüm oranı % 5 ten fazladır (36). Tümör tipik olarak tiroid bezinin çevresine uzanan ve komşu anatomik yapıları invaze eden hızla genişleyen bir kitle olarak kendini gösterir. Lenfatik yayılma eğilimi göstermezler ancak agresif lokal invazyona yüksek eğilimleri vardır (37). Sonografik olarak, anaplastik tiroid karsinomları genellikle hipoekoiktir. Sıklıkla kan damarlarını, boyun kaslarını invaze etmeye eğilimlidir. Genellikle bu tümörler, büyüklüklerinden dolayı US ile yeterince değerlendirilemezler. Bunun yerine, bilgisayarlı tomografi (BT) veya manyetik rezonans görüntüleme (MRG) hastalığın yayılımını daha doğru gösterir (2).

Tiroid Lenfoması:

Lenfoma, tüm tiroid malignitelerinin yaklaşık %4'ünü oluşturur. Çoğunlukla non-Hodgkin tiptedir. Genellikle yaşlı kadınları etkiler. Tipik klinik belirtileri ise

dispne ve disfaji gibi tıkanma semptomlarına neden olabilen, hızla büyüyen kitledir (38). Hastaların %70 ile %80'inde lenfoma, subklinik veya aşikar hipotiroidizm ile önceden var olan kronik lenfositik tiroiditten kaynaklanır. Prognoz oldukça değişkendir ve hastalığın evresine bağlıdır. Beş yıllık sağkalım, erken evre vakalarda neredeyse %90'dan ileri iken yayılmış vakalarda %5'in altına kadar inmektedir. US'de tiroid lenfoması aşırı derecede hipoekoik ve lobüle bir kitle olarak görünür. Geniş kistik nekroz alanları içerir ve komşu ana vasküler yapıları sarabilir (39).

Tiroid Bezine Metastazlar:

Tiroid metastazları nadir görülür. Hematojen yayılımın bir sonucu olarak ya da daha nadir olarak lenfatik yayılım nedeniyle ortaya çıkar. Metastazlar genellikle melanom (%39), meme (%21) ve renal hücreli (%10) karsinomdan kaynaklanmaktadır. Mestazlar US'de genellikle kalsifikasyon barındırmayan homojen hipoekoik kitleler şeklinde izlenirler (40).

2.3. Tiroid İnce İğne Aspirasyon Biyopsisi (TİİAB)

Bir tiroid nodülü tespit edildiğinde, temel zorluk bunun benign veya malign olup olmadığını belirlemektir**.** Cerrahi eksizyonun dışında, radyonüklid görüntüleme, US ve İİAB dahil olmak üzere nodül karakterizasyonu için çeşitli yöntemler yaygın olarak kullanılmaktadır. Bu tekniklerin her birinin avantajları ve sınırlamaları vardır (2). Genel olarak TİİAB'ın tiroid nodülünde malignite teşhisi için en etkili yöntem olduğu kabul edilmektedir (41). TİİAB mevcut diğer herhangi bir teşhis tekniğinden daha doğrudan bilgi sağladığından, tiroid nodüllerinin yönetimi üzerinde önemli bir etkiye sahiptir. Güvenli ve ucuzdur, cerrahi için etkin hasta seçimini sağlamaktadır (2).

TİİAB işlemi için hasta supin pozizyonda yatırılır, boyun hiperekstansiyona getirilir. Tiorid bezi loju düzeyinde cilt antisepsisi sağlanır. Ardından sterilize edilmiş lineer, tercihen > 9 MHz frekansa sahip bir US probu yardımıyla 22-27 gauge ince iğne yardımıyla sitopatoloji için örnek alınır. İşlem sonrasında en sık beklenen komplikasyonlar ağrı ve hematomdur ki bu durumlar yüksek oranda kısa süre zarfında ortadan kalkmaktadır (42).

TİİAB işlemi ile alınan örnekler sitopatologlar tarafından incelenir ve Bethesda skorlama sistemi ile 6 maddeyi içeren bir rapor oluşturulur. Bunlar sırasıyla; kategori 1 nondiagnostik, kategori 2 benign, kategori 3 önemi belirsiz atipi, kategori 4 foliküler

neoplazi şüphesi, kategori 5 malignite için şüpheli, kategori 6 ise malign sonucu içermektedir. TİİAB yapılan bir nodül ilk iki kategoriden birinde sınıflandırılırsa, sonuçlar oldukça hassas ve spesifiktir (43).

TİİAB'ın genel doğruluğu %95'i aşmaktadır ve bu nedenle, şu anda nodüler tiroid hastalığı olan hastaların ilk değerlendirme için en doğru ve uygun maliyetli yöntemidir (2). TİİAB'ın rutin klinik uygulamaya girmesinden bu yana, tiroidektomi geçiren hasta oranı yaklaşık %25 azalmıştır ve gereksiz sağlık maliyetleri ve cerrahi işlemlerde düşüş dikkat çekmiştir (44).

2.4. Tiroid Bezinin Sonografik Değerlendirimi

2.4.1. Tiroid US İncelemenin Amacı

TİİAB klinik olarak palpe edilebilen tiroid nodüllerini değerlendirmek için en güvenilir tanı yöntemi olmasına rağmen, yüksek çözünürlüklü US sayesinde tiroid bezi ayrıntılı bir şekilde değerlendirilebilir. Tiroid US'si tiroid bezi ve servikal bölgedeki kitlesel lezyonların detaylı değerlendiriminde, saptanan lezyonların benign/malign ayrımında, İİAB sırasında, non fonksiyone ya da fonksiyone tiroid nodüllerinin, papiller tiroid kanseri ve servikal metastazlarının perkütan tedavisinde yardımcı görüntüleme yöntemi olarak kullanılır (45). US tiroid nodüllerini değerlendirmede önemli bir yöntemdir. Bir lezyonun tiroid içinde mi yoksa komşuluğunda mı olduğunun belirlenmesi her zaman fizik muayene ile mümkün olmamaktadır. US, tiroid nodüllerini kistik higromalar, tiroglossal kanal kistleri ve büyümüş lenf nodları gibi diğer servikal lezyonlardan kolayca ayırt edebilir. Ayrıca US, fizik muayenedeki bulgular şüpheli olduğunda tiroid nodülünün varlığını doğrulamaya yardımcı olabilir (2).

2.4.2. Tiroid Nodüllerinde Benign/Malign Ayırımında US:

Literatürdeki yayınlara göre, benign tiroid nodüllerini malign tiroid nodüllerinden ayırmak için sonografinin duyarlılık oranları %63 ile %94, özgüllüğü %61 ile %95 arasındadır (31, 46). Kesin tanı İİAB sonrası histopatolojik analiz ile konulmakla beraber belirli sonografik özellikler bazı histolojik tiplerde daha sık görülür ve maligniteye yönlerdirir. Bu nedenle yüksek çözünürlüklü US sayesinde ön tanı koyulabilir(40, 47, 48)(Tablo 2.1.).

Tablo 2.1. US özelliklerine göre benign/malign ayırımı

+ düşük ilişki, ++ orta ilişki, +++ yüksek ilişki, ++++ çok yüksek ilişki

ÖZELLİK	BENİGN	MALİGN
ŞEKİL		
Ön arka çap(AP) mediolateral (ML) çaptan daha büyükse	+	++++
ML çap AP çaptan daha büyükse	+++	++
İÇERİK		
Pür Kistik	++++	+
Kistik ve İnce Septa	++++	+
Kistik ve solid mixed yapı	+++	++
Kuyruklu Yıldız artefaktı içeren	+++	+
EKOJENİTE		
Hiperekoik	++++	+
İzoekoik	+++	++
Hipoekoik	+++	+++
Belirgin hipoekoik	+	++++
HALO		
İnce Halo	++++	++
İnkomplet Halo	+	+++
Halo yok	+	+++
MARJİN		
İyi sınırlı	+++	++
Spiküle konturlu	+	++++
KALSİFİKASYON		
Eggshell kalsifikasyon	+++	++
Kaba kalsifikasyon	+++	+
Mikrokalsifikasyon	++	++++
DOPPLER US		
Periferik	+++	++
İnternal	++	+++
SONOELASTOGRAFİ		
1-2 nolu patern	++++	+
3-4 nolu patern	+	++++

İç Yapı:

Tiroid nodüllerinin yaklaşık %70'i solid iken geri kalan %30'u çeşitli miktarlarda kistik değişiklik sergilemektedir. Önemli bir kistik bileşeni olan bir nodül, genellikle dejenerasyon veya kanamaya uğramış benign adenomatöz (kolloid) nodüldür. Yüksek çözünürlüklü US ile görülen hemen hemen tüm kistik tiroid lezyonları, nodül dejenerasyonunun neden olduğu bir miktar duvar düzensizliği ve iç katı elementler içermektedir. US ve renkli Doppler görüntüleme, debris ve septayı neoplastik intrakistik vejetasyonlardan ayırt edemediğinde, kontrastlı sonografi ile tümöral projeksiyonlarda arteriyel kontrastlanmayı ve benign septa ve debrisin kontrastlanmadığını göstererek çözülebilir. Kuyruklu yıldız artefaktlarına sıklıkla kistik tiroid nodüllerinde rastlanır ve muhtemelen mikro kristaller nedeniyle oluşur(2). Bu kuyruklu yıldız artefaktları, kist duvarlarında veya kist sıvısında bulunabilir. Küçük kolloid değişikliklerin varlığıyla ilişkili tiroid nodüllerinin spongioform görünümü, iyi sınırları ve izoekojenite gibi bulguları malign nodüllerde son derece nadir bir bulgudur. Bahsedilen patern benign nodüllerde büyük ölçüde izlenmektedir (2). Papiller karsinomlar nadiren değişen miktarlarda kistik dejenerasyon gösterebilir. Bu durumda benign kistik nodüllerden ayırt edilemeyebilir (49).

Şekil:

Transvers düzlemdeki sonografik incelemedeAP çapın ML çaptan daha uzun ölçüldüğü nodüllerde malignite riski daha yüksek bulunmuştur. Malign nodüller daha çok AP eksende büyürken, benign nodüller ise paralel bir büyüme paterni göstermektedir (31).

Ekojenite:

Tiroid maligniteleri genellikle normal tiroid parankimine göre hipoekoiktir. Ancak birçok benign tiroid nodülü de hipoekoik olarak izlenmektedir. Bununla birlikte, belirgin silik konturlu belirgin bir hipoekojenite, malign nodüllerin teşhisi için oldukça spesifiktir. Benign lezyonlarda bulunan hipoekojenite genellikle daha az belirgindir ve sınırlar genelde düzgündür. İzoekoik nodüller orta/düşük malignite riskine sahiptir. İzoekojenite, benign nodüllerin teşhisi için düşük duyarlılığa, ancak yüksek özgüllüğe ve pozitif prediktif değere sahiptir (31).

Halo:

Bir tiroid nodülü tamamen veya kısmi çevreleyen periferik halo, benign nodüllerin %60 ile %80'inde ve malign tiroid nodüllerinin ise yaklaşık %15'inde mevcuttur(40). Halonun histolojik olarak nodülün kapsülünü temsil ettiği düşünülmektedir, ancak kapsülü olmayan hiperplastik nodüller genellikle haloya sahiptir. RDUS, iyi huylu nodülleri kuvvetle düşündüren ince, tam periferik halonun lezyonun çevresinde dolaşan kan damarlarını "sepet paterni" göstermektedir (2).

Kontur:

Benign tiroid nodülleri keskin ve düzenli sınırlı olma eğilimindeyken, malign lezyonlar düzensiz, spiküle ve lobüle konturlara sahip olma eğilimindedir. Bununla birlikte, herhangi bir belirli nodül için, dış sınırın görünümü, histolojik özellikleri güvenilir bir şekilde tahmin edemez; çünkü bu durumların birçok istisnası literatürde tanımlanmıştır. Yine de spiküle konturlu düzensiz hipoekoik lezyonlar daha çok maligniteyi telkin etmektedir (31).

Kalsifikasyon:

Kalsifikasyon, tiroid nodüllerinin yaklaşık %10 ile %15'inde saptanabilir, ancak kalsifikasyonun yeri ve paterni, benign lezyonları malign lezyonlardan ayırt etmede önemli bir değere sahiptir (50). Periferik eggshell kalsifikasyonu genel olarak benign nodüllerin özelliği olarak kabul edilmiştir. Ancak yakın zamanda bildirilen çalışmalar kalınlaşmış ve kesintiye uğramış periferik kalsifikasyonların, özellikle hipoekoik düzensiz sınırlı bir nodülde izleniyorsa bu durumun malignite açısından anlamlı olabileceğini göstermiştir (51).

Kalsifikasyonlar büyük ve kaba olduğunda nodülün uzun süredir var olan benign bir nodül olma olasılığı daha yüksektir. Kalsifikasyonlar ince ve noktalı olduğunda malignite daha olasıdır. Patolojik olarak, bu ince kalsifikasyonlara tipik olarak papiller kanserlerde görülen psammoma cisimlerinin gövdeleri neden olabilir (2). Medüller tiroid karsinomları sıklıkla primer tümör içinde ya da metastatik olarak tutulan servikal lenf düğümleri içinde parlak ekojenik odaklar ihitva eder. Daha büyük ekojenik odaklar genellikle akustik gölgeleme ile ilişkilidir. Patolojik olarak, bu yoğunluklar reaktif fibroz ve medüller karsinomun özelliği olan amiloid birikintileri etrafındaki kalsifikasyondan kaynaklanır(34). Kakkos ve ark. tarafından yapılan bir çalışmada

özellikle genç hastalarda veya soliter tiroid nodülü olanlarda, sonografik olarak saptanan tiroid kalsifikasyonları ile tiroid malignitesi arasında güçlü bir ilişki bulunmuştur. Kalsifikasyon içeren nodülleri olan 40 yaşın altındaki hastalar, aynı yaştaki ancak intranodüler kalsifikasyonları olmayan hastalara göre tiroid malignitesi açısından 4 kat daha riskli bulunmuştur. Bu nedenle bu hastalar daha dikkatli değerlendirilmeli ve takip edilmelidir (52).

Yapılan çalışmalarda mikrokalsifikasyonların tek başına maligniteyi düşündürmesi için en yüksek özgüllük oranı %93 ve pozitif prediktif değeri %70 bulunmuştur; ancak duyarlılık düşüktür (%36) ve bu durum malignitenin saptanmasında mikrokalsifikasyonun tek başına yetersiz olabileceğini düşündürmektedir (31, 52).

Doppler US (DUS):

Hiperplastik nodüllerin çoğunun hipovasküler lezyonlar olduğu ve normal tiroid parankiminden daha az vasküler olduğu histolojik çalışmalardan iyi bilinmektedir. Aksine, iyi diferansiye tiroid karsinomları, düzensiz kıvrımlı damarlar ve arteriovenöz şant nedeni ile genellikle hipervaskülerdir. Kötü diferansiye ve anaplastik karsinomlar, hızlı büyümeleriyle ilişkili yaygın nekroz nedeniyle sıklıkla hipovasküler olarak izlenirler (2)(Şekil 2.12.). Çalışmalar hiperplastik ve adenomatöz nodüllerin %80 ile %95'inin periferik vaskülarite sergilediğini göstermiştir. Tiroid malignitelerinin %70 ile %90'ı periferik bir bileşen olsun veya olmasın internal vaskülarite göstermektedir(13, 53). US ve RDUS kullanılarak bir nodülde aynı anda birden fazla işaret bulunduğunda malignite için oldukça önemli veriler elde edilmektedir (31, 46). Bir çalışma serisinde halo işareti izlenmeyen, mikrokalsifikasyonlar içeren, intranodüler vaskülarite birlikteliği olan nodüllerde tiroid malignitesi açısından %97.2 özgüllüğe sahip olduğu bildirilmiştir (46).

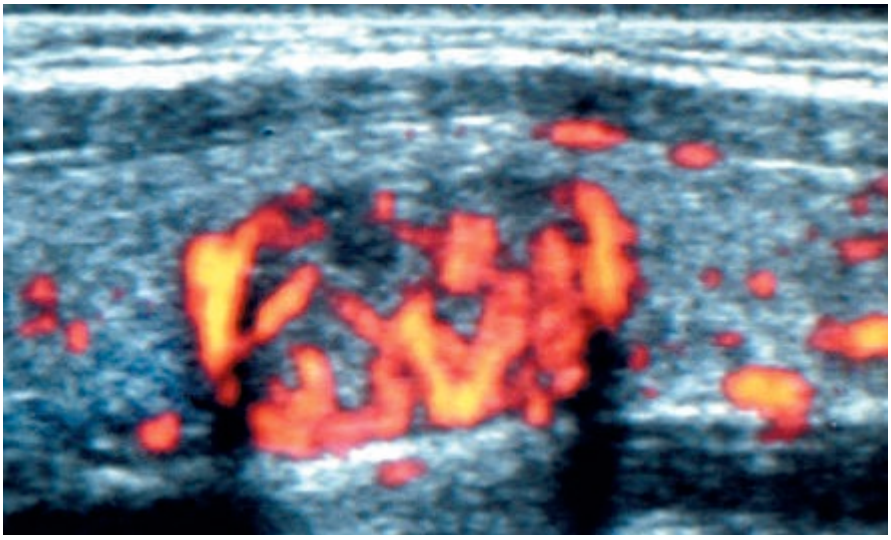

Şekil 2.12. İyi diferansiye PTK tanısı koyulan bir olguda Power Doppler US incelemede hipervaskülarite izleniyor (2).

2.4.3. TIRADS (Thyroid Imaging Reporting and Data System)

BIRADS (Breast Imaging Reporting and Data System)'ın yaygın kullanımının ardından tiroid nodülleri ve lezyonları içinde bu tarz bir sistem geliştirme çalışmaları hız kazanmıştır. Amerikan Radyoloji Koleji (ACR) ve Kore Radyoloji Cemiyeti (KRC) tarafından yayımlanan 2 adet TIRADS sistemi bulunmaktadır. Bu sistemler uzmanlar arasında yorumlamayı ve standardizasyonu kolaylaştırmak için, tiroid US'yi analiz etmek, raporlamak ve risk sınıflandırması için oluşturulmuştur (21). ACR TIRADS'a göre nodülller iç yapı, ekojenite, şekil, marjin ve ekojenik fokus içeriğine göre puanlanmaktadırlar. Bu puanlama sonucunda da 5 adet TIRADS skoru ortaya çıkmaktadır (54).

ACR TIRADS 'a göre sınıflandırma şu şekildedir;

-TR 5 Yüksek şüpheli 7 puan veya üstü: 1 cm'nin üstünde ise (malignite > %20) biyopsi, 0,5- 1 cm ise takip

-TR 4 Orta şüpheli 4-6 puan: 1,5 cm'nin üstünde (malignite %5-20) ise İİAB

-TR 3 Hafif şüpheli 3 puan: 2,5 cm'nin üstünde (malignite %5) ise İİAB

-TR 2 Şüpheli değil 2 puan: İİAB gerekmez (malignite %2)

-TR 1 Benign 0 puan: İİAB gerekmez (malignite %2)

2.4.4. Tiroid Elastografi

Ultrason elastografi, doku sertliği hakkında noninvaziv bilgi elde etmek için geliştirilmiş nispeten yeni bir tekniktir (55, 56). Temel olarak iki elastografik teknik vardır. Bunlar strain elastografi ve Shear-wave elastografisidir. Strain elastografi manuel kompresyon gerektirir ve bu nedenle subjektif değerler ortaya çıkabilir (57). Strain elastografi tekniğinde ana prensip, bir lezyonun prob ile yapılan kompresyon sonrasında ne kadar deforme olabildiğini ortaya koyarak sertlik derecesini tahmin etmektir. Uygulanan kompresyonun miktarı objektif olarak belirlenemeyeceğinden ve dokudaki stres homojen bir dağılım göstermediğinden mutlak bir sertlik değeri elde etmek bu yöntemle mümkün değildir ancak nisbi bir oranlama yapılabilir ve doku elastisitesi gri skala görüntünün üstüne süperpoze edilen renkli veya siyah-beyaz çeşitli haritalar ile temsil edilebilir. Harita tüm ekranı kaplamamakta olup tıpkı RDUS'ta olduğu gibi boyutu değiştirilebilen bir kutu içerisinde gösterilmektedir ve bu kutunun, sistem oranlama üzerinden çalıştığından, hem nodülü, hem de komşu tiroid dokusunu içermesi gereklidir (58). Shear wave ultrasonografi ise tarama aksı yönünde gönderilen bir itici puls tarafından oluşturulan, tarama aksına dik yönde ilerleyen ve shear wave adı verilen dalgaların hızlarının ölçülmesi prensibi ile çalışmaktadır. Hız doku sertliği ile ilişkili olduğundan sert dokularda shear wave daha hızlı kaydedilir (59). Hızlar metre/saniye cinsinden verilebileceği gibi cihaz tarafından kiloPaskal (kPa) olarak da hesaplanabilir. Bu bilgilerden de anlaşılabileceği gibi shear wave ultrasonografi tekniği sayesinde doku sertliğinin kantitatif bir şekilde ortaya konulabilmesi mümkün olmaktadır. Shearwave elastografi operatörden bağımsızdır çünkü manuel kompresyon gerektirmez, ancak tiroid bezini bağımsız olarak iten arteryel basınç noise artefaktına neden olabilir ve sinyali etkileyebilir (2).

Shear wave ve strain elastografideki sınırlamaların üstesinden gelmek için dahili kompresyon kaynağı olarak karotis arter pulsasyonunu kullanan yeni bir tiroid strain elastografi tekniği geliştirilmiştir. Bu yeni teknik, farklı operatörler tarafından uygulanan farklı sıkıştırma seviyelerinin değişkenliğini ortadan kaldırır ve çerçeveler arasında benzer sinyal yoğunlukları üretmektedir (60, 61). Boyunda, meme ve diğer organlardan farklı olarak, tiroid bezine komşu olan karotis arterinin pulsasyonlarının

yol açtığı basıncı kullanarak da elastografi haritaları elde edilebilmektedir. Bu durumda prob ile kompresyon yapılmaması gereklidir, jelden oluşturulmuş bir tabaka üzerinden inceleme gerçekleştirilmelidir (61).

Tiroid strain elastograifide elde edilen haritaların görsel olarak değerlendirilmesi temeline dayanan çeşitli skorlama sistemleri geliştirilmiştir. Bu skorlama sistemlerinden en bilineni Itoh ve arkadaşları tarafından geliştirilmiş olan ve ilk planda meme lezyonları için kullanılan Tsukuba skorlama sistemidir (62). Rago ve arkadaşları tarafından bu skorlama daha sonra tiroid bezi için uyarlanmıştır (63)(Şekil 2.13.).

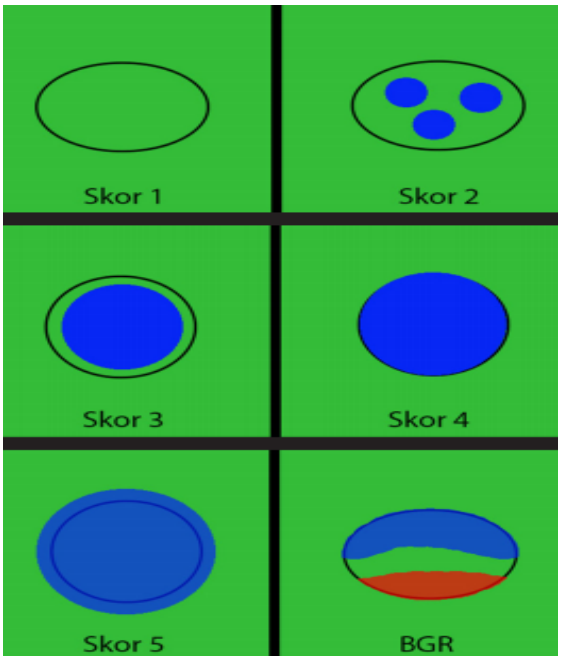

Şekil 2.13. Rago ve arkadaşları tarafından uyarlanan Strain Elastografi sokorlama sistemi

Primer olarak meme lezyonlarının değerlendirilmesi amacıyla geliştirilmiş olan bu sistemi Rago ve arkadaşları tiroid hastalıklarında kullanmak üzere uyarlamışlardır. Bu sistemde nodül tümüyle elastik ise skoru 1 kabul edilmekte, büyük kısmı elastik ise skor 2, sadece periferi elastik ise skor 3, lezyon elastik değilse (yani sertse) skor 4, lezyonun yanı sıra çevre dokusu da elastik değilse skor 5 olarak kabul edilmektedir. İlk 3 skora ait görüntüleme özelliklerini içeren nodüller benign olarak kabul edilmekte

iken, skoru 4 veya 5 olan nodüller malignite açısından şüpheli olarak değerlendirilmektedir. BGR(Blue-Green-Red) olarak adlandırılan durum genellikle kistik nodüllerde ortaya çıkan elastografik artefakt olarak kabul edilmektedir (63).

Avrupa Ultrason ve Biyoloji Dernekleri Federasyonu Kılavuzları, elastografi taramasındaki sert gerinimdeki lezyonların malign hastalıkla yakından ilişkili olduğunu belirtmiştir (59). Yapılan bir çalışmada karotis arter pulsasyonundan yararlanılarak yapılan elastografik incelemede hesaplanan Elastografi Kontrast İndeksi (ECI) değerinin malign nodüllerde anlamlı yüksek bulunduğu bildirilmiştir (57)(Şekil 2.14.). ECI değeri karotis kompresyonu kullanılarak yapılan incelemede otomatize olarak cihaz tarafından bildirilen kantitatif gerilim değeridir.

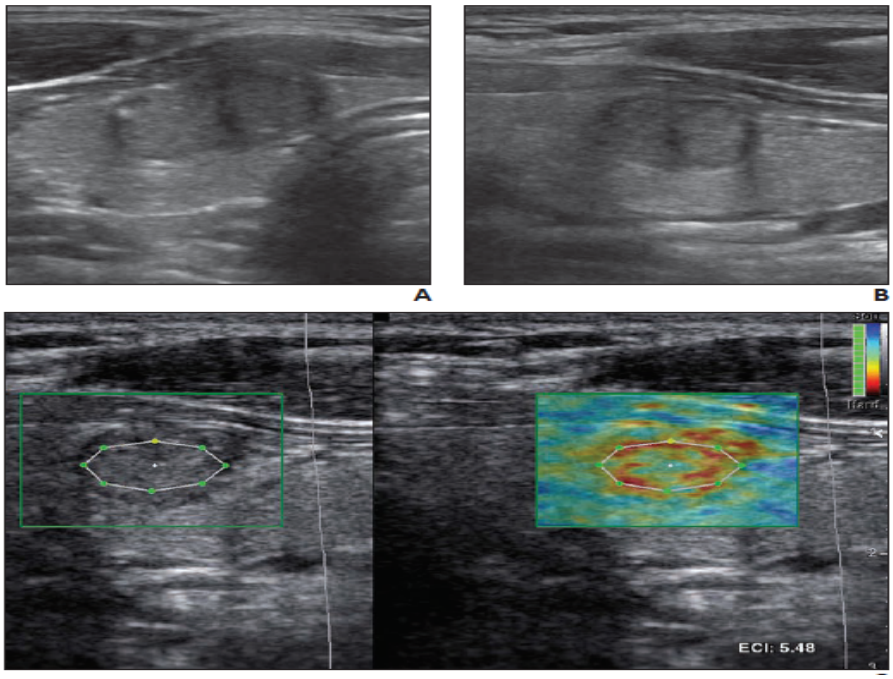

Şekil 2.14. PTK tanısı alan bir olguda Karotis pulsasyonundan yararlanılarak yapılan strain elastografik incelemede nodüldeki ECI değerinin 5.48 olduğu izleniyor.

Hahn ve arkadaşları tarafından yapılan bir çalışmada da karotis pulsasyonu kullanılarak yapılan elastografik incelemenin malign ve benign nodüllerin ayrımında gri skala US, Doppler US diğer elastografik yöntemlerle birlikte kullanıldığında tanıda yüksek özgüllük değerine ulaşabildiğinden bahsedilmiştir (64).

Genel olarak Hashimoto ve Graves hastalığı klinik, laboratuvar ve US bulgularına göre teşhis edilir. Sporea ve ark. tarafından yapılan çalışmada normal popülasyon

ve diffüz tiroid hastalığı olan hastalar arasında Shear wave elastografi başta olmak üzere elastografik önemli farklılıklar olduğu belirtilmiştir (65). Genel olarak Hashimoto benzeri fibrotik süreçlere ilerleyen kronik tiroiditlerde de kompresyon elastografisinde artmış gerilim ve heterojen patern izlenmektedir (21). Yapılan bir çalışmada kronik otoimmün tiroidit olan olgularda özellikle ileri evrede meydana gelen fibrozis nedeniyle strain elastografik incelemede normal popülasyonuna göre daha yüksek gerilim değerleri elde edilmiştir (66).

Shear wave elastografiyi strain elastografi ile karşılaştıran birçok çalışma mevcuttur. Liu ve ark. tarafından 64 tiroid nodülünü içeren çalışmalarında malign/benign ayırımı için eşik değer olarak ortalama sertlik seviyesi 38.3 kPa kabul edildiğinde duyarlılığın %68,4, özgüllüğün %86,7 hesaplandığı, strain elastografide ise Rago 4 ve 5 grubu malign olarak kabul edildiğinde duyarlılığın %79, özgüllüğün ise %84,4 hesaplandığını bildirmişler ve shear wave ’in strain elastografiye kıyasla daha az duyarlı ancak daha özgül olması sebebiyle strain elastografiye ek katkı sağlayabileceği sonucuna varmışlardır (67). Hu ve ark. tarafından yapılan çalışmada 2719 nodül içeren meta-analiz çalışmalarında bu iki tetkikin benzer duyarlılık oranlarına (strain için %84, shear wave için %79, $p>0.05$) sahip olmalarına rağmen özgüllükleri göz önünde bulundurulduğunda (strain için %90, shear wave için %87, $p <0.05$) strain elastografinin daha yüksek değere sahip olduğu, bu sebeple tiroid nodüllerinin ayırıcı tanısında shear wave’den daha faydalı olabileceğini bildirmişlerdir (68).

2.5. Benign Tiroid Nodüllerinde Cerrahi Dışı Tedavi Yöntemleri

Çoğu tiroid nodülü belirtiye neden olmamakla beraber, özellikle büyük ve çok sayıda nodülü olan olgular yutma güçlüğü, lokal ağrı ve genellikle guatrın neden olduğu kozmetik problemler gibi farklı semptomlar göstermektedirler (3). Multinodüler guatrı olan hastalar için standart tedaviler hala tiroidektomi ve veya radyoaktif iyot tedavisidir. Malign tiroid nodüllerinde de standart tedavi hala cerrahi olmakla beraber son yıllarda PTK ve PTK servikal metastazlarında da cerrahi dışı termoablasyon yöntemlerinin tedavide kullanılmaya başladığı bilinmektedir (7, 69). Birçok hasta, çok sayıda risk nedeniyle cerrahi tedaviyi reddetmektedir. Cerrahi tedavinin olası riskleri, kalsiyum düzeyini kontrol eden paratiroid bezlerinin hasar görmesi, ömür boyunca ti-

roid hormonu replasmanı gerekliliği, ses kısıklığı ve tekrarlayan laringeal sinirin yaralanması veya akut kanamayla nefes alma problemleridir. Genel anestezinin neden olduğu riskler azımsanacak düzeyde değildir. Bazı olgular tedaviden sonra hipotiroididen muzdariptir ve ömür boyu tiroid hormonu replasman tedavisi almaları gerekmektedir. Benign tiroid nodüllerinde uygulanan cerrahi dışı tedavi yöntemleri son yıllarda sıklıkla uygulanmaya başlamış olup cerrahi operasyon sonrası tariflenen olası problemler termoablasyon yöntemleri başta olmak üzere cerrahi dışı tedavi yöntemlerinde belirgin az olarak izlenmektedir (8, 9). Semptomatik benign tiroid nodüllerinde cerrahi dışı başlıca tedavi alkol ablasyonu ya da termoablasyon yöntemleri ile gerçekleştirilmektedir. Benign tiroid nodüllerinin tedavisinde kullanılan başlıca termoablasyon yöntemleri ise; ILA, HIFU, RFTA ve MDTA olmak üzere temel olarak dört tanedir.

2.5.1. Benign Tiroid Nodüllerinin Tedavisinde Alkol Ablasyon

Alkol ablasyon yöntemi daha çok kistik içerikli benign tiroid nodüllerinde uygulanan bir yöntemdir. Kist içeriği US eşliğinde aspire edildikten sonra tekrarlama olasılığı ortadan kaldırmak için sklerozan bir ajan olan etil alkol kist içine enjekte edilir. Alkol enjeksiyonu sonrası dokularda selüler dehidratasyon, protein denatarüsyonu ve takiben koagülasyon nekrozu ve raktif fibrozis meydana gelmektedir. Etanol ile ablasyon genellikle iyi tolere edilmekle beraber çevre dokulara alkol kaçışına bağlı istenmeyen sklerozis süreçleri ortaya çıkabilmektedir. Hastalarda ayrıca genellikle geçici olan hipertiroidi, dispne ve hematom ortaya çıkabilmektedir (2).

2.5.2. Termoablasyon Yöntemleri

Geleneksel tedavi yöntemleri ile karşılaştırıldığında görüntüleme eşliğinde ablasyon tedavilerin avantajları; düşük morbidite ve mortalitesinin olması, düşük maliyet, gerçek zamanlı görüntüleme eşliğinde uygulanabilmesi, ayaktan tedavi gören hastalarda uygulanabilmesi, diğer kanser tedavileriyle sinerjik etki göstermesi ve tekrarlanabilir olmasıdır (70, 71). Karaciğer, akciğerler, böbrekler, tiroid, kemik ve yumuşak dokunun malign ve benign lezyonlarının tedavisinde görüntüleme eşliğinde termal ablasyon yöntemleri son yıllarda popülerliği artan ve kabul gören yöntemlerdir. Termal

ablasyonda esas amaç hedef dokuda 60°'nin üstü veya -40°'nin altı sıcaklıklara ulaşılarak koagülasyon nekrozu yaratmaktır (72).

İnterstisiyel Lazer Ablasyon (ILA)

ILA MRG uyumlu fiber-optik kablolar ile hedef lezyon içerisinde yayılan ışık enerjisinin ısı enerjisine dönüşmesine böylece hücrelerin ısıtılarak yakılması esasına dayanan bir termoablasyon yöntemidir (70). İletilen ışığın saçılması ve pek çok organ tarafından hızlıca absorbe edilmesi nedeni ile lazerlerin sınırlı enerji penetrasyonu vardır ve ablasyon zonu en fazla 2 cm'ye kadar çıkabilir (72). Benign solid tiroid nodüllerinde bu zamana kadar ILA ile ilgili hayli tecrübe bulunmaktadır. Yapılan derleme çalışmalarında ILA'nın benign solid tiroid nodüllerindeki işlem sonu volüm azalışı RFTA kadar yüksek olmasına rağmen ILA'da minör komplikasyonlarda MDTA ve RFTA'ya göre daha sık izlenmiştir. Tiroid ndoüllerinin tedavisinde MDTA ve ILA yöntemlerini karşılaştıran ayrı bir çalışmada ise nodül volüm azalış oranlarının benzer oranlarda olduğu, MDTA'da işlem süresi kısalığı ve buna bağlı minör komplikasyonların görece daha az görüldüğü bildirilmiştir (73).

Yüksek Yoğunluklu Odaklanmış Ultrason (HIFU)

Çevre dokuda minimal etki göstererek, hedeflenen alan içerisindeki dokuda termal ablasyon sağlamak için, odaklanmış yüksek frekanslı (0,8-3,5 MHz) ses dalgalarını kullanan, non-invaziv bir yöntemdir. Hedef alandaki ısı 65-80 °C düzeyine çıkarılır ve dokuda koagülasyon nekrozu oluşmasına neden olur. Yapılan çalışmalarda çevre dokulara zarar vermemesi ve non-invaziv olması nedeni ile RFTA MDTA'ya alternatif yöntem olarak umut vaat ettiği bildirilmiştir (74).

HIFU, uterin fibroidler ve prostat, meme, tiroid lezyonları gibi çeşitli patolojilerin tedavisi için önerilmiştir (75, 76). İnsanlarda tiroid nodüler hastalığının tedavisi için HIFU'nun etkinliği hakkında çok az kanıt mevcuttur. Benign tiroid nodüllerinde uygulanan termoablasyon yöntemlerinin aksine HIFU da perkütan değil transkütan olarak işlem yapılmaktadır. Mainini ve arkadaşlarının termoablasyon yöntemlerini derlediği bir çalışmada HIFU yöntemindeki solid nodüldeki işlem sonrası son kontrolde volüm azalışının MDTA ile benzer ve ILA ve RFTA a göre daha az olduğu gösterilmiştir. HIFU işlemine bağlı majör bir komplikasyon izlenmemiş olmakla birlikte

volüm azalışındaki kısmi yetersizlik işlemin etkinliği konusunda soru işaretleri yaratmaktadır. Tiroid nodüler hastalıkta HIFU'nun etkinliğine odaklanan çalışmaların farklı sonuçlar kullanılarak yapıldığı ve benign tiroid nodüllerinde HIFU tedavisi ile literatürde az çalışma olduğu da unutulmamalıdır (77).

Radyofrekans Termal Ablasyon (RFTA)

Radyofrekans (RF) terimi 30 MHz altındaki frekanslardaki tüm elektromanyetik enerji kaynaklarıdır. Klinik kullanımdaki cihazların çoğu 375-500 kHz frekans aralığında çalışır. RF elektrodu hedef lezyona görüntüleme kılavuzluğunda yerleştirilir. RF elektrodu bir RF jeneratörüne bağlıdır ve jeneratör aktif elektrod ile referans elektrod arasında bir voltaj yaratarak alternatif akım ile salınan elektrik alan çizgileri oluşturur. Bu alternatif elektrik alanı elektronların elektroda en yakın olan moleküllerle etkileşimine yol açarak sürtünme sayesinde ısı oluşumunu başlatır. Isı oluşumu belli eşik değerini aşarsa koagülasyon nekrozu ve geri dönüşümsüz hücre ölümü meydana gelir. 46-48°C'de 45 dakika veya 50°C'de 4-6 dakikada hücrelerde geri dönüşümsüz hücre hasarı oluşur. Bu sıcaklık 60°C'nin üzerine çıktığında ani koagülasyon nekrozu oluşur. 100°C civarında dokuda kömürleşme başlayarak iç direncin artışına neden olur ve akıma ikincil ısı iletimi düşer. İletimdeki bu düşüş yetersiz ablasyon alanı ile sonuçlanabilir. Eğer 110°C ve üzerindeki sıcaklık düzeylerine ulaşılırsa dokuda buharlaşma başlar. Oluşan gaz hem bir yalıtkan görevi görüp ısının yayılmasını, hem de doku direncini arttırarak ısının depolanmasını engeller. Bu nedenle temel amaç hedeflenen doku hacminde sıcaklığı 50°C -100°C düzeyinde tutmaktır. Elektroda en yakın alanda termal hasar en yüksek orandadır ve uzaklaştıkça etki azalır (70). Ablasyon alanı komşuluğunda (>3mm) vasküler yapılar var ise kan akımına bağlı ablasyon zonunda soğuma olur ve koagülasyon nekrozu için gerekli sitotoksik sıcaklıklara ulaşılamadığından ablasyon alanı sınırlı kalır. Vasküler akıma bağlı gelişen bu etkiye ''heat sink"etkisi denir (78). Heat sink etsikisi MDTA'da RFTA' ya göre daha az izlenmektedir. Bu durum hızlı işlem süresi ve ablasyon alanın genişliği ile birlikte MDTA'nın RFTA'na göre belki de en önemli üstünlüğüdür (79).

RFTA işleminde kullanılan farklı elektrodlar tasarlanmıştır. Bunlar monopolar, bipolar, çok iğneli genişleyebilir, içten soğutmalı ve perfüze elektrottur (60). Elektrotlara enerji sağlayan RF jeneratörlerinde, probun ucundan gelen sıcaklık bilgisine göre

akımı ayarlayan sıcaklık bazlı ve dokuda elektrik akımına karşı oluşan dirence göre akımı ayarlayan empedans bazlı, olmak üzere iki farklı kontrol mekanizması mevcuttur. Dokuya 50°C-100°C arasında 4-6 dakika süreyle ya da empedans, doku direnci hızla yükselene kadar ablasyon uygulanır. Tedaviye efektif cevap alınabilmesi için hedef lezyon ve çevresindeki 5-10 mm normal parankim dokusu ablasyon alanı içerisinde olmalıdır. Ablasyon hacmi, uygulanan lokal RF enerjisine bağlı ısı iletimi ile dolaşımdaki kan ve ekstrasellüler sıvıdaki ısı kaybı arasındaki denge ile sağlanmaktadır (70).

RFTA işlemi US eşliğinde uygulanır. Operatör lokal anestezi altında elektrotun ulaşım yönünü belirler. Tiroid RFTA uygulamasında en sık kullanılan yol transisthmik yaklaşımdır. Bu tür girişim yaklaşımının avantajları mevcuttur. Birincisi, elekrot ucunun tüm uzunluğu ve yönü transvers planda US ile eş zamanlı izlenebilir. İkincisi, rekürren larengeal sinir ile özefagus arasında olan tehlikeli üçgen korunmuş olur. İşlem sırasında bu anatomik yapılara zarar verecek olan iyatrojenik yaralanmaları önlemek çok önemlidir. Üçüncüsü, elektrot ucunun tiroid dokusuna isthmus üzerinden yeteri kadar iyi yerleşmesi sonucunda, hastanın yutkunma, konuşma veya ani hareket etmesi gibi durumlarda elektot ucunun normal pozisyonunu değiştirmesi önlenir. Elektrot dahil edildikten sonra "moving shot technique" yöntemiyle ablasyon işlemi uygulanır. Bu yöntem işlemin etkinliğini arttırmak ve komplikasyonlarını azaltmak için geliştirilmiştir. Bu teknikle tiroid nodülleri çok sayıda küçük ablasyon ünitelerine bölünerek, elektrot uniteden uniteye değişerek ablasyon işlemini yapar. Ablasyon boyunca US altında elektrot çevresinin ekojenitesindeki değişiklikler takip edilir. tiroid nodül ablasyon üniteleri hiperekojenik geciş zonuna çevrildikten sonra RFTA işlemi sonlandırılır.

Benign tiroid nodüllerinde RFTA tedavisi ilk olarak 2010 yılındaBaek ve arkadaşları tarafından yapılmıştır. Bu çalışmada RFTA işlemi uygulanan benign solid tiroid nodüllerinde 12 aylık takiplerde volüm azalışında, kozmetik skorda, hayat kalitesinde istatiksel anlamlı değişiklik saptanmıştır (4). Benign tiroid nodüllerinin tedavisinde MDTA ile RFTA'yı karşılaştıran çalışmalarda volüm azalışı, kozmetik skorda düzelme gibi bulgular her iki yöntemde de benzer şekilde izlenmiştir. MDTA yönteminde heat sink etkisinin az olması, karbonizasyonun azlığı, işlem süresinin kısa olması gibi avantajları bulunmaktadır (80).

Mikrodalga Termal Ablasyon (MDTA)

MDTA tiroid nodüllerinin tedavisinde kullanılan yeni bir termal ablatif yöntemdir. Günümüzde MDTA tiroid nodüllerine ilave olarak akciğer, adrenal bez, dalak, karaciğer, böbrek benign ve malign tümörlerinin tedavisinde de kullanılmaktadır (10).

RFTA ile kıyaslandığı zaman MDTA tedavisinin daha geniş ablasyon volümü, ısının daha homojen dağılımı, daha az ısı kaybı ve daha az ‘’heat sink’’ etkisi görülmesi gibi üstünlükleri mevcuttur. MDTA oluşan sıcaklığa bağlı doku nekrozunu indükleyerek etkisini oluşturur. MDTA işlemi uygulanan hastaların takiplerinde nodül boyutlarında hızlı küçülme ve kozmetik sorun, bası, ağrı, ses kısıklığı gibi klinik semptomlarında belirgin gerileme görülmüştür. Ayrıca MDTA uygulamasının diğer termoablasyon yöntemlerine kıyasla daha az ağrılı yöntem olduğu bildirilmiştir (5, 10).

MDTA ile dokular termal ve non-termal yollardan etkileşime uğrar. Termal yolla etki etmesi için sıcaklığın 60°C üzerinde olması gerekir. Dokular üzerindeki termal etki sıcağa bağlı koagulasyon nekrozu ve protein denatürasyonudur. Non-termal etkiler ise iyon akselarasyonu, iyon çarpışması ve dipol rotasyonu gibi değişimler olup protein yapısında değişikliklere neden olur (81). MDTA işlemi sırasında oluşan elektromanyetik alan su moleküllerinin ossilasyonuna ve saniyede 2-5 milyon defa ileri-geri devinimine neden olur. Bu kinetik enerji sürtünmeyle ısıya dönüşerek dokunun sıcaklığını yükseltir. Açığa çıkan ısı sonucu hücre içi su buharlaşarak koagülasyon nekrozu ve hücre ölümü meydana gelir (82). Yüksek oranda su içeren dokular (solid organlarda ve tümörlerde olduğu gibi) bu tip ısıtmaya en elverişli dokulardır (83). MDTA sistemi elektromanyetik enerji üreten bir jeneratör, bu enerjiyi antene taşıyan bir güç dağıtım sistemi ve enerjiyi dokuya transfer eden bir veya daha fazla antenden oluşur. Ablasyon sırasında anten ısınır ve bu nedenle pekçok sistem, soğutulmuş su, salin veya anten şaftının etrafındaki sıkıştırılmış karbon dioksit gazı ile soğutma gerektirir. Soğutulmamış sistemler de bulunmakla birlikte bu sistemlerde ablasyon süreleri daha uzundur (25 dakika) ve şaft boyunca hipertermi kuyruğu oluşur (84). Bazı çalışmalarda tümör ekimini önlemek amacı ile kademeli olarak antenin çekilerek trakt koterizasyonu yapıldığı ve kasıtlı olarak hipertermi kuyruğu oluşturulduğu bildirilmiştir (85).

Doku ısınma zonları direkt, karma ve indirekt zon olmak üzere 3'e ayrılır ve bu zonların boyutu dokuya geçen enerjiye, mikrodalga boyutuna ve enerji transfer yolunun etkinliğine göre değişir (86)(Şekil 2.15.). Farklı sistemler, çeşitli dalga boylarında mikrodalgalar ve jeneratör tarafından üretilen farklı güç sağlar. Düşük frekanslar (915 MHz) yüksek frekanslara (2.45 GHz) kıyasla daha büyük ablatif alan oluşturabilir (87).

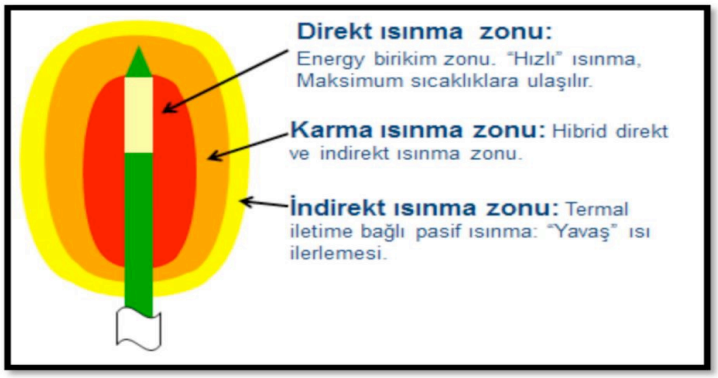

Şekil 2.15. MDTA doku ısınma alanları

Tiroid nodülleri için MDTA işlemi US eşliğinde lokal anestezi altında yapılır. Hasta supin pozisyonda ve boynu hiperekstansiyon pozisyonunda olmalıdır. Aseptik koşullarda lokal anestezi sonrası işlem öncesi US yapılarak nodülün kistik mevcutsa içeriği aspire edilir, 1-2 mm cilt insizyonu yapılarak sonra ablasyon anteni sonografik monitorizasyon altında yerleştirilir. İşleme başlamadan önce lokal anestezi uygulamasını takiben hidrodisseksiyon yöntemi uygulanır (Şekil 2.16.). Bu yöntemde amaç OKA başta olmak üzere tehlikeli üçgen olarak bilinen vagus siniri, özefagus ve ana vasküler yapıların bulunduğu alanı termal etkilerden korumaktır (88, 89). Genel olarak trans-isthmik giriş tercih edilir ki bu girişim uygun olmadığı zaman kranio-kaudal giriş tercih edilmelidir. Prosedür "moving shot technique" ile uygulanmaktadır (81). MDTA işleminin istenilen sonucu alması için dalga uzunluklarının 900 ile 2450 MHz arasında değişmesi gereklidir. Su moleküllerinin ossilasyonu sonucu oluşan sıcaklık çevre dokulara iletilir. Bu şekilde irreverzibl doku nekrozu oluşur. Sistem genellikle 902-928 MHz aralığında uygulanır. Bu durumda maksimum oluşabilecek sıcaklık 140°C civarında olur. MDTA işlem alanı bir ile dört cm arasında değişmektedir. Tüm MDTA antenlerine sıcaklık ölçen sensörler entegre edilmiştir. Hedef sıcaklık 24-28 W

output ile 60-80°C arasında belirlenir. Birden fazla nodülü bulunan hastalara aynı seansta ara vermeden MDTA işlemi yapılması mümkündür (5, 11, 81).

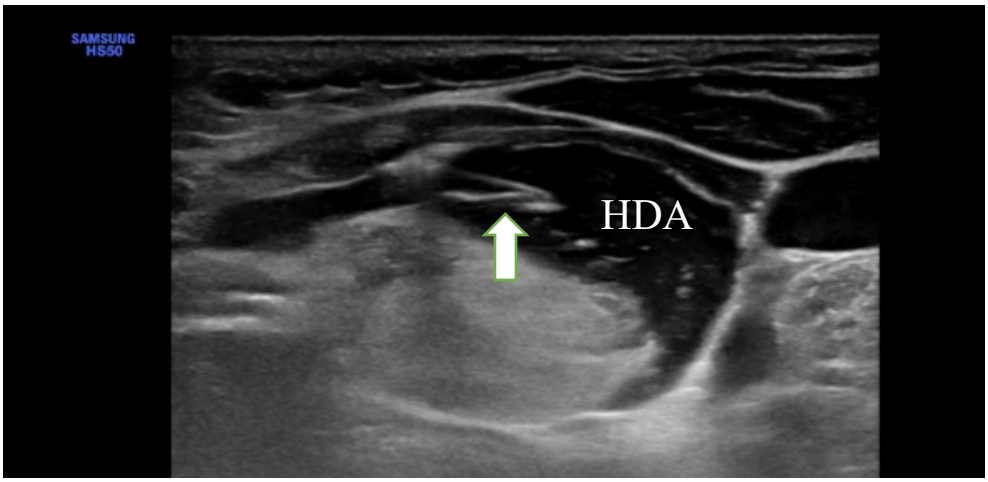

Şekil 2.16. US'de hidrodisseksiyon alanı (HDA) hipoekoik heterojen sıvı şeklinde izlenmektedir. Beyaz ok 22 G iğne ucunu temsil etmektedir.

MDTA yöntemi ile tiroid nodülleri tedavisinin RFTA'ya göre bir takım avantajları bulunmaktadır. Bunlar sırasıyla;

-Akımın iletilmesi için gerekli olan su 100 C°'nin üzerinde kaynamaya başladığından ve doku direnci arttığından RF akımı dokuda yeteri kadar iletilemez (86).

- MDTA'da ısı artışı kısa sürede arttığından ablasyon süreleri daha kısadır. Böylece sedasyon veya genel anestezi altında kalınan süre azalır (84).

- RFTA'da olduğu gibi yüksek akımlı vasküler yapılar çevresinde izlenen "heat sink" etkisi MDTA'da da izlenmektedir ancak daha azdır. Bununla birlikte 3 cm çapın üzerindeki vasküler yapılar RF etkisini azaltırken, 10 cm çapa kadar ulaşan hepatik vasküler yapılar çevresinde, yüksek perfüzyon alanlarında dahi mikrodalga enerjisinin etkili ablatif yöntem olduğu gösterilmiştir (90).

- MDTA'da hedef lezyonun komşuluğundaki dokularda karbonizasyon izlenmez ve böylece 3 cm üzerindeki lezyonlar dahi ablete edilebilir (86).

Korkusuz ve arkadaşları tarafından yapılan MDTA çalışmasında, işlem sırasında hafif baskı ve ağrı hissi oluştuğu fakat bu şikayetlerin işlemi durduracak kadar şiddetli olmadığı belirtilmiştir. İki hastada termoablasyona bağlı yüzeyel yanık oluş-

muş ama ciddi tedavi gerekmeden iyileşmiştir. Bir hastada işlem sonrası servikal hematom gelişmiş, daha ileri girişim gerekmeden hematom rezorbe olmuştur. Bunun dışında enfeksiyon, sekonder hemoraji, ses kısıklığı ve hipoparatiroidizm gibi başka ciddi komplikasyonlar görülmemiştir (5). Benign tiroid nodüllerinde MDTA tedavisini cerrahi yöntemlerle karşılaştıran birçok çalışmada da ses kısıklığı, post operatif morbidite, ağrı, hematom, vasküler hasarlanma ve benzeri bulguların MDTA grubunda belirgin az olduğu bildirilmiştir (8, 80).

3.GEREÇ VE YÖNTEM

Çalışma ile ilgili protokol hazırlandıktan sonra Eskişehir Osmangazi Üniversitesi Girişimsel Olmayan Klinik Araştırmalar Etik Kurulu'ndan 04.02.2020 tarihinde 9 sayılı kararı ile onay alındı. Onayın ardından Mart 2017- Kasım 2019 tarihleri arasında girişimsel radyoloji ünitesine benign semptomatik tiroid nodülü olup refere edilen mikrodalga termal ablasyon tedavisi uygulanan ve 12 aylık kontrol süreçleri biten hastaların, işlem öncesi ve işleme ait verileri ile birlikte, işlem sonrası takip verileri kullanılarak; demografik özellikleri, klinik, laboratuvar ve radyolojik bulgular retrospektif olarak hastane bilgi sistemi (HIS) ve US cihazları aracılığıyla görüntü saklama ve arşivleme birimine (PACS) aktarılan veriler taranmıştır.

3.1. Hastalar

Mart 2017 – Kasım 2019 tarihleri arasında Eskişehir Osmangazi Üniversitesi Tıp Fakültesi Radyoloji Anabilim Dalı, Girişimsel Radyoloji Bilim Dalı'na semptomatik benign tiroid nodülüllerine yönelik perkütan MDTA tedavisi için refere edilen ve işlem sonrası en az 12 aylık takipleri yapılan toplam 38 hasta çalışmaya dahil edildi. Hastaların yaşları 18-73 arasında değişmekte olup ortanca yaş 46 olarak hesaplanmıştır. 38 hastanın 12'si erkek 26'sı kadındır. 38 hastalık gruptaki toplam 59 semisolid ve solid nodüle MDTA uygulanmıştır. Semi solid olup kistik içeriği baskın olan nodüllerde termoablasyon öncesi kist aspirasyonu yapılmıştır. Çalışmaya 18 yaşından büyük, tiroid nodülünün benign olduğu patolojik olarak kanıtlanan, cerrahi tedaviyi reddeden ya da cerrahi açısından risk taşıdığından cerrahi dışı tedavi olarak MDTA planlanmış, bası, kozmetik nedenler, malignite korkusu gibi nedenlerden dolayı semptomatik olan hastalar dahil edilmiştir. Çalışmada uzun aksı 1 santimetreden küçük non otonom nodülü olan hastalar, patolojik olarak malign nodülü olduğu kanıtlanmış hastalar, gebeler ve emzirenler, 18 yaşından küçük olan hastalar ve akut tirotoksikozu olan hastalar yer almamıştır.

3.2. MDTA Öncesi Değerlendirme

İşlem öncesinde Girişimsel Radyoloji Ünitesine refere edilen hastalar US, RDUS ve sonoelastografik olarak incelendi (Samsung Electronics' Health & Medical Equipment Business and Samsung Medison/RS80A-HS50). US ile değerlendirme sırasında retrosternal uzanım, komşu vasküler yapılarla ilişki, bası semptomlarına neden olan

nodül varlığı, nodüllerin sonoelastografik ve Doppler özellikleri incelendi. Ardından veriler PACS sistemi üzerine kaydedildi. İşlem öncesinde termoablasyon planlanan tüm nodüllerden US eşliğinde TİİAB işlemi yapıldı. Patoloji sonucu Bethesda skorlama sistemine göre benign olarak raporlanan olgulara işlem planması yapıldı. HIS üzerinden hastaların işlem öncesi ve sonrası tiroid hormonları, tiroid otoantikorları, tam kan sayımı ve kanama parametleri, tiroid hormon replasmanı ya da antitroid ilaç kullanımı ile ilgili veriler kaydedildi. Ayrıca işlem öncesi ve sonrasında GAS ve KS kullanılarak olguların ölçeksel değerlendirmesi yapıldı.

Hastaların hiçbirisinde gebelik, emzirme, koagülasyon bozukluğu mevcut değildi. Daha önce total tiroidektomi geçirmiş olgular, otonom nodülü olan ve hipertroidik olan olgular çalışmaya dahil edilmedi.

3.3. MDTA İşlemi

Eskişehir Osmangazi Üniversitesi Tıp Fakültesi Girişimsel Radyoloji Bilim Dalı'nda semptomatik benign tiroid nodülü tanısı alan ve tedaviyi kabul eden hastalarda, mikrodalga termal ablasyon tedavisi rutin olarak uygulanmakta olup, işlem prosedürü şu şekildedir;

İşlem öncesi hastalardan veya 1. derece yakınlarından, işlem süreci ve olası riskler hakkında bilgi verildikten sonra yazılı onam alınır. Tüm işlemler girişimsel radyoloji ünitesinde lokal anetezi altında, hasta monitörize edildikten sonra kan basıncı, solunum sayısı, kalp atım sayısı, elektrokardiyogram ve kan oksijen satürasyonu kontrolü sağlanarak yapılmaktadır. İşlemler 8 saatlik açlık sonrasında, rutin cerrahi boyun sterilizasyon kurallarına uyularak hasta supin pozisyonundayken transisthmik yaklaşımla yapılmaktadır. Hasta supin pozisyonda iken boyun bölgesinin cilt antisepsisi sağlandıktan sonra giriş bölgesine %2'lik 20mg/ml prilokain hidroklorür içeren lokal anestezik uygulanır. Ardından US rehberliğinde tehkileli üçgenden ve komşu ana vasküler yapıları termal etkiden korumak amacıyla %2 prilokain hidroklorür ve dekstroz çözeltisi hidrodisseksiyon amacıyla tiroid bezi kapsülüne verilerek güvenli alan oluşturulur. Ardından cilde açılan 1-2 mm lik giriş yerinden genellikle transisthmik yaklaşımla US eşliğinde nodüle ulaşılır ve MDTA anteni nodüle yerleştirilir. Ardından "moving shot technique" yardımı ile belirli bölgelere ayrılmış olan tiroid nodülü sırasıyla ablate edilmektedir (81). Nodülün içeriğine göre güç değeri değişmekle birlikte solid

spongioform nodüllerde genellikle 20-30 watt gücündeki bir enerji nodül boyutuna göre uygulanmakta, işlem boyunca ve sonunda süre ve güç kaydedilmektedir. İşlem sırasında artan ısı ile birlikte dokularda açığa çıkan nitrojenin, ultrasonografide hiperekojen hava kabarcıkları şeklinde görülmesi ile işlem takip edilir (Şekil 3.1.,Şekil 3.2.). İşlemden hemen sonra US kontrolü yapılarak kanama benzeri olası erken komplikasyonların varlığı açısından değerlendirilir ve ardından işlem sonlandırılır.

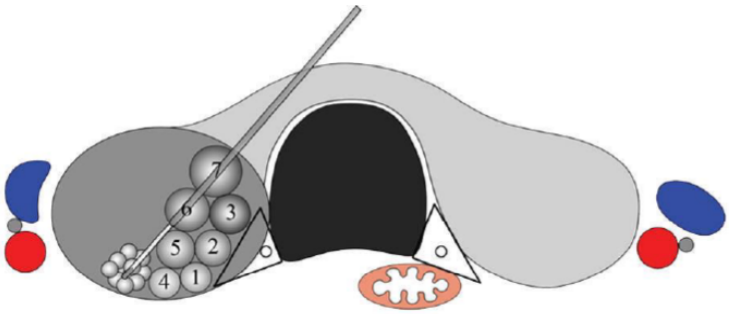

Şekil 3.1. Transisthmik yaklaşım ve moving shot tekniğinin şematik görünümü

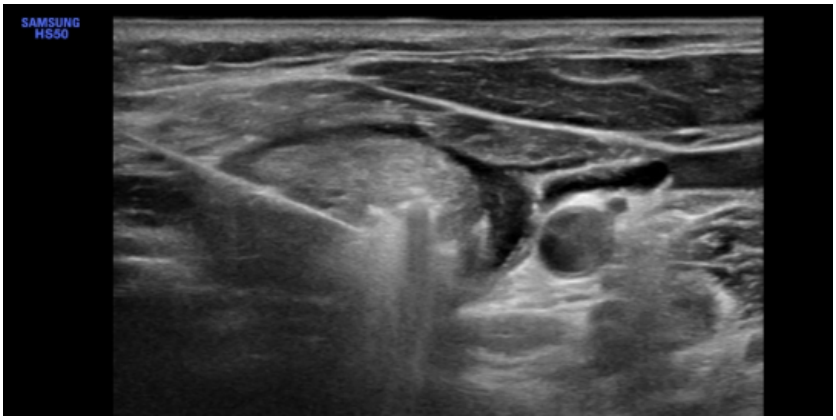

Şekil 3.2. US rehberliğinde MDTA işlemi sırasında tiroid bezi sol lobda solid yapıda nodülü bulunan bir olguda transisthmik yerleştirilmiş MDTA anteni (uzun hiperekojen hat) ve işlemde ortaya çıkan nitrojen kabarcıklarına bağlı hiperkojen alanlar izlenmektedir. Termoablasyon zonu ile OKA ve JV arasındaki hipoekoik alan ise hidrodisseksiyon alanını temsil etmektedir.

Tüm MDTA işlemleri için HS AMICA RF/MW jeneratörü (H.S. Hospital Service S.p.A., Italy) ve HS AMICA MW probe (H.S. Hospital Service S.p.A., Italy) kullanılmıştır. Cihazın 11G, 14G ve 16G çaplarında, 15 cm, 20 cm ve 27 cm uzunluğunda antenleri mevcuttur. Bu çalışmaya dahil edilen hastalarda 11-14G kalınlığında 15 cm uzunluğunda antenler kullanılmıştır. Yapılan ablasyonun çevre dokulara zarar vermemesi için, sistemin ortaya çıkardığı sıcaklık, problarda bulunan ısıölçerler ile monitorize edilir. Antenler, içerisinden sıvı akımı geçirilmesi temeline dayanan soğutma sistemine sahiptir. Böylece sistemde oluşan yüksek ısı probun fonksiyonel bölgesine sınırlı kalır ve çevre dokular zarar görmez. İletilen güç ve doku empedansı işlemler sırasında sistem tarafından kontrol edilir.

Çalışmaya dahil edilen hastalara MDTA işlemi yaklaşık 20 yıllık deneyimi olan uzman radyolog tarafından uygulanmıştır.

3.4. MDTA İşlemi Sonrası Takip

İşlemden sonra hastalar günübirlik girişimsel radyoloji yataklı bakım ünitesine alındı. Burada nabız, oksijen satürasyonu, kan basıncı gibi vital değerler kontrol edildi. Hastalara işlem sırasında ve sonrasında muhtemel laringeal sinir zedelenmesini ekarte etmek için ses kontrolü yapıldı. Hastaların tamamı 24 saatten daha az bir süre sonunda antienflamatuar ve analjezik reçete edilerek taburcu edilmiştir.

Hastalara işlem sonrası 1. Hafta ve 1., 3., 6., ve 12. ayda rutin B mode US, sonoelastografi, RDUS inceleme yapılmış, ayrıca GAS, KS skorlamaları ve tiroid hormon/tiroid otoantikor değerlerinin kontrolleri sağlanmış ve bunlar elektronik arşivleme sistemine kaydedilmiştir. US ile MDTA tedavisi uygulanan nodüller tedavi etkinliğinin değerlendirilmesi amacıyla; boyut, hacim, nodülün morfolojisi, nodülün RDUS incelemedeki vaskülarite paterni, sonoelastografideki ECI değeri değerlendirilmiştir.

3.5. Tanımlar ve Yapılan Ölçümler

Teknik başarı:

Hidrodisseksiyon yöntemi sayesinde tiroid bezindeki nodül ile ana vasküler yapılar ve tehlikeli boşluklar arasındaki güvenlik marjı sağlandıktan sonra US kılavuzluğunda perkütan MDTA işleminin uygulanması ve işlem sırasında artan ısı ile birlikte

dokularda açığa çıkan nitrojenin, ultrasonografide hiperekojen hava kabarcıkları şeklinde görülmesi ve bu kabarcıkların işlem planlanan nodülün tamamında ortaya çıkıp, nodülde internal ya da periferik vaskülarite saptanmadığında işleme son verilmesi teknik başarı olarak tanımlanmıştır.

Klinik Başarı:

Termoablasyon işlemi sonrası yapılan sonografik kontrollerde nodülün hacminde ve 3 boyutunda azalmanın olması, RDUS incelemede vaskülaritenin izlenmemesi, bası semptomlarının ortadan kalkması, kozmetik ve görsel ağrı skalasında belirgin iyileşme klinik başarı olarak kabul edilmiştir (4, 89). MDTA işlemi uygulanan nodüllerin takipleri sırasında ablasyon uygulanan nodülde meydana gelen RDUS incelemede izlenen revaskülarite ve buna bağlı takiplerde nodül hacminde küçülmenin izlenmemiş olması nüks ya da klinik başarısızlık olarak tanımlanmıştır (80).

Komplikasyonlar:

'Society of Interventional Radiology' kriterlerine göre major ve minör olarak iki gruba ayrılmıştır. Tedavi için hastanede yatış gerektiren (48 saatten az), hastada beklenmedik bakım derecesi artışına neden olan ve hastanede kalış süresini uzatan (48 saatten daha fazla), kalıcı sekel değişiklikler oluşturan ya da hastanın ölümüne neden olan komplikasyonlar major komplikasyonlar grubuna dahil edildi. Minör komplikasyonlar ise sekel değişiklik oluşturmayan, kısa süreli hastane yatışı (genellikle 24 saat) ve gözlemle, semptomatik tedaviler ile düzelen komplikasyonlar olarak tanımlandı(91).

Yapılan Ölçümler:

Benign tiroid nodüllerine yönelik yapılan MDTA işlemi sonrasında hastalara kontrollerinde B mode US'de prob transvers ve longitudinal planda iken ardışık 3 ölçüm yapılarak ML, AP ve uzun aks değerleri kaydedildi. Ardından her bir nodül için için ML × AP × uzun aks × 0,529 formülü ile nodül hacmi hesaplandı (14). RDUS incelemede işlem öncesi ve sonrası kontrollerde internal, periferik ve mikst tip vaskülariteye göre puanlamalar yapıldı(92). Sonoelastografik olarak karotis kompresyon basıncından yaralanılarak kullanıcı kaynaklı subjektif hatalar minimalize edilmeye çalışıldı ve en büyük nodülün ECI değeri ve normal tiroid bezi parankiminin (normal parankim bulunmuyorsa SKM kası) ECI değeri ölçüldü (64). İşlem öncesi ve sonrasında

MDTA tedavisi planlanan nodülün yerleşimi, iç yapısı, kenar formasyonu, ekojenitesi kaydedildi.

Hastaların işlem öncesi tiroid patolojisine yönelik ilaç kullanımları, ek hastalık varlığı, tiroid bezindeki patolojiye yönelik işlem öyküsü sorgulanmış ve kaydedilmiştir. Hastaların işlem öncesinde ve sonrası kontrollerinde T3, T4, TSH, Anti TPO ve Anti Tiroglobulin değerleri değerlendirilmiş ve HIS sistemine kaydedilmiştir.

Olguların büyük bir kısmında işlem öncesi kozmetik problemler bulunmaktaydı. Kozmetik problemleri ölçeklendiren ve daha objektif hale getiren daha önce de cerrahi dışı tedavi benign tiroid nodüllerinde işlem klinik sonuçlarının değerlendirilmesinde kullanılan KS kullanıldı (93, 94). KS ölçeğinde;

-Skor 1 palbable nodül yok

-Skor 2 palpable olan ancak kozmetik sorun yaratmayan nodül

-Skor 3 yutkunurken kozmetik problem yaratan nodül

-Skor 4 normal pozisyonda dışarıdan belli olan ve kosmeztik problem yaratan nodül olarak sınıflandırılmıştır.

Olgular işlem öncesi ve sonrasında GAS ölçeğine tabi tutulmuş ve semptomlarını hafiften ağıra doğru 0'dan 10 puana kadar sınıflandırılması istenmiştir. Bu skalada da daha önce benign tiroid nodüllerine uygulanan non cerrahi yöntemlerle ilgili yapılan çaılşmaların referansıyla klinikoradyolojik tedavi etkinliği amaçlanmıştır (94).

Görüntüleme bulgularının değerlendirilmesi ve ölçümlerin yapılması yaklaşık 20 yıllık deneyimi bulunan uzman radyolog ve 4 yıllık deneyimi olan radyoloji asistanı tarafından ortak olarak yapılmıştır.

3.6. İstatistiksel Analiz

Sürekli verilere ilişkin tanımlayıcı istatistiklerde Ortalama Standart Sapma, Ortanca, Minimum, Maksimum değerleri, kesikli verilerde ise yüzde değerleri verilmiştir. Nodül hacimlerinin ve boyutlarının, GAS ve KS puanlarının zamana göre değişimlerinin incelenmesinde tek yönlü tekrarlayan varyans analizi ve Friedman testi kullanılmış, farklılığın hangi zamandan kaynaklandığının incelenmesinde Friedman çoklu karşılaştırma testi ve Post-hoc testlerinden yararlanılmıştır. İşlem öncesi US ile

ölçülen volümler arasındaki uyum Sınıf içi Korelasyon Katsayısı (ICC) kullanılarak incelenmiştir. Dağılımı homojen olmayan farklı gruplarda Kruskal Wallis testi ile analiz yapılmıştır. Dağılımı homojen olan değerlerin tekrarlayan ölçümlerinde tekrarlayan ölçümlü ANOVA analizi kullanılmıştır. Değerlendirmelerde IBM SPSS Statistics 22 programı kullanılmış ve istatistiksel anlamlılık sınırı olarak $p<0,05$ kabul edilmiştir.

4. BULGULAR

Mart 2017- Kasım 2019 tarihleri arasında 12 aylık takipleri tamamlanan 38 hastadaki toplam 59 benign tiroid nodülü çalışmaya dahil edilmiştir. 22 hastada birer tane, 11 hastada ikişer tane, 5 hastada ise üçer tane MDTA işlemi uygulanan benign tiroid nodülü mevcut idi. Bir olgu daha önceden benign tiroid nodülü nedeniyle sol tiroid lobektomi operasyonu geçirmiştir. Bu olguda sağ lobda gelişen patolojik olarak Bethesda skoru 1 olan nodüle MDTA tedavisi yapılmıştır. 38 hastanın 26'sı kadın 12'si erkek idi. Hastaların yaş ortalaması 46.3 ± 13.2 idi. 38 hastadaki toplam 59 nodüle uygulanan MDTA işleminin süresi 10.3 ± 8.06 dakika idi. İşlem süresi ile MDTA uygulanan nodülün hacmi arasında korelasyon analizinde aynı yönlü anlamlı ilişki saptandı (Şekil 4.1.). MDTA işlemi sırasında uygulanan enerji 28.68 ± 3.42 watt olarak kaydedilmiştir.

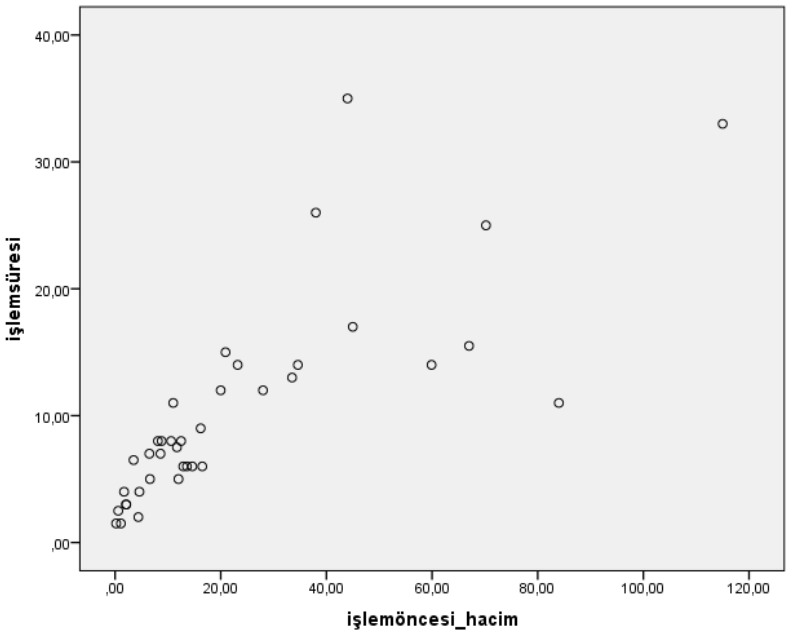

Şekil 4.1. Şekilde işlem öncesi nodül hacmi ile işlem süresi arasındaki aynı yönlü anlamlı bir ilişki izlenmektedir (*r:0.879, p< 0.001).

*Spearman test

Hacimsel olarak toplam 59 nodülün işlem öncesi ve 3., 6., 12. Aydaki işlem sonrası kontrollerindeki hacim değerleri sırasıyla; 16.24 mL (ortanca değer 8.1 mL), 9.03 mL (ortanca değer 3.80 ml), 5.52 mL (ortanca değer 2.10 mL), 3.76 mL (Ortanca değer 1.60 mL) olarak hesaplanmıştır. US ile ölçülen kist hacimlerinin karşılaştırılması ve tanımlayıcı istatistikleri tablo 4.1.'de ayrıntılı olarak verilmiştir.

Tablo 4.1. Toplam 59 nodülün US'de ölçülen nodül hacimlerinin karşılaştırılması ve tanımlayıcı istatistikleri

US ile ölçülen nodül hacmi(ml)	**Ort ± SS**	**Ortanca (Min-Maks)**	**P***
İşlem öncesi	16.24 ± 23.16	8.10 (0.2-115)	0.001
İşlem sonrası 3. ay	9.03 ± 14.10	3.80 (0.02-89)	
İşlem sonrası 6.ay	5.52 ± 8.91	2.10 (0.01-53.1)	
İşlem sonrası 12. ay	3.76 ± 6.04	1.60 (0.01- 37.0)	

Ort; Ortalama, SS, Standart Sapma, Min; Minimum, Maks; Maksimum *Anova

59 nodülün işlem öncesi US'de ölçülen hacimleri ile işlem sonrası 12. Ayda ölçülen hacimleri arasında %76.8 oranında azalma mecvuttur. İşlem öncesi ile 3. Ay arasında %44.3, 3.ay ile 6.ay arasında %38. 3, 6. Ay ile 12. Ay arasında ise %31.8 oranında hacimsel azalma izlenmiştir. Tablo 4.2.'de zamana bağlı US' de ölçülen nodül hacminin azalma oranları izlenmektedir.

Tablo 4.2. US'de ölçülen 59 nodül hacminin azalma oranları

US ile ölçülen nodül hacmi(ml)	Sırasıyla ortalama hacimler	Nodül hacmindeki azalma (%)
İşlem öncesi – İşlem sonrası 3.ay	16.24/9.03 mL	%44.3
İşlem sonrası 3. Ay-İşlem sonrası 6.ay	9.03/5.52 mL	%38.3
İşlem sonrası 6.ay-işlem sonrası 12.ay	5.52/3.76 mL	%31.8
İşlem öncesi-İşlem sonrası 12. ay	16.24/3.76 mL	%76.8

Nodüllerin işlem öncesi ve takip US incelemelerinde hacimsel küçülmelerinin hangi zaman diliminde daha belirgin olduğu incelendiğinde; toplam 59 nodülde işlem öncesi ile 3.ay, işlem öncesi ile 6.ay ve işlem öncesi ile 12.ay hacimsel volümlerde küçülme izlenmiş olup bu durum istatiksel olarak anlamlı bulunmuştur ($p<0.01$). 3.ay ile 6.ay ve 12.ay arası ayrıca 6.ay ile 12.ay arası zaman diliminde de istatiksel olarak anlamlı küçülme izlenmiştir ($p<0.01$). US'de ölçülen nodül hacimlerinin zamansal değişimi şekil 19'da belirtilmiştir. Şekildeki grafikten de anlaşılacağı üzere tüm zaman dilimlerinde istatiksel anlamlı küçülme izlenmekle birlikte oransal olarak en fazla küçülme işlem öncesi ile 3.aydaki kontrol döneminde saptanmıştır.

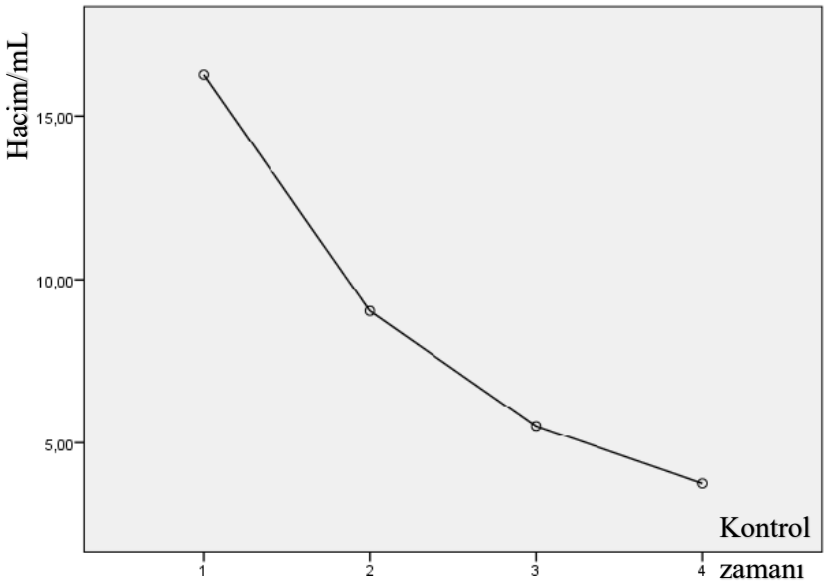

Şekil 4.2. Zamana bağlı olarak nodüllerin hacmindeki değişimin grafiği (Kontrol zamanı 1 işlem öncesini, kontrol zamanı 2 3.ayı, kontrol zamanı 3 6.ayı, kontrol zamanı 4 ise 12.ayı temsil etmektedir)

MDTA işlemi uygulanan toplam 59 nodülün US takiplerindeki ML boyutunun işlem öncesi ve sonrası 3., 6., ve 12.aydaki boyut değerleri (milimetre mm cinsinden) ve standart sapma değerleri sırasıyla; 27.03 ± 15.12, 21.65 ± 13.20, 18.65 ± 11.26, 16.55 ± 10.09 olarak hesaplanmıştır.

MDTA işlemi uygulanan toplam 59 nodülün US takiplerindeki AP boyutunun işlem öncesi ve sonrası 3., 6., ve 12.aydaki boyut değerleri (milimetre mm cinsinden) ve standart sapma değerleri sırasıyla; 20.01 ± 9.71, 16.05 ± 8.14, 13.49 ± 7.55, 12.01 ± 6.68 olarak hesaplanmıştır.

MDTA işlemi uygulanan toplam 59 nodülün US takiplerindeki uzun boyutunun işlem öncesi ve sonrası 3., 6., ve 12.aydaki boyut değerleri (milimetre mm cinsinden) ve standart sapma değerleri sırasıyla; 31.77 ± 18.33, 24.13 ± 13.47, 20.81 ± 12.44, 18.55 ± 11.33 olarak hesaplanmıştır.

MDTA uygulanan nodüllerin ML, AP ve uzun boyutlarının işlem sonrası kontrollerde azalımının hangi zaman diliminde daha belirgin olduğu incelendiğinde; işlem öncesi ile ile 3.ay, işlem öncesi ile 6.ay ve işlem öncesi ile 12.ay arasında boyutsal küçülme izlenmiş olup bu durum istatiksel olarak anlamlı bulunmuştur ($p<0.01$). 3.ay

ile 6.ay ve 12.ay arası ayrıca 6.ay ile 12.ay arası zaman diliminde de istatiksel olarak anlamlı boyut azalışı izlenmiştir ($p<0.01$).

Her hastadaki en büyük nodüle uygulanan ve toplamda 38 nodülü içeren OKA kompresyon basıncı uygulanarak ölçülen ECI parametresinin işlem öncesi ve 3., 6., 12. aydaki kontrollerdeki sayısal değerleri ve standart sapmaları sırasıyla; 0.92 ± 0.49, 1.65 ± 1.00, 2.12 ± 1.30, 2.39 ± 1.32 olarak ölçülmüştür. Aynı işlem sırasında nodül içermeyen tiroid bezi parankiminden ölçülen ECI parametresinin işlem öncesi ve 3., 6., 12. aydaki kontrollerdeki sayısal değerleri ve standart sapmaları sırasıyla; 0.71 ± 0.21, 0.71 ± 0.20, 0.73 ± 20, 0.73 ± 0.20 olarak hesaplanmıştır. İşlem öncesi ile 3.ay, işlem öncesi ile 6.ay ve işlem öncesi ile 12.ay arasında MDTA uygulanan nodülden yapılan ECI ölçümünde artış izlenmiş olup bu durum istatiksel olarak anlamlı bulunmuştur ($p<0.01$). 3.ay ile 6.ay ve 12.ay arası ayrıca 6.ay ile 12.ay arası zaman diliminde de istatiksel olarak anlamlı ECI değeri artışı izlenmiştir ($p<0.01$). İşlem öncesi ile kontrollerdeki tüm zaman aralıklarında nodül içermeyen tiroid bezi parankiminden yapılan ECI ölçümlerinde istatiksel anlamlı fark saptanmamıştır. Nüks olarak kabul edilen ve 2. seans MDTA uygulanan iki nodülde ise işlem öncesi ve sonrası 6. Ay ECI değerleri sırasıyla; 0.48-0.55 ve 0.47-0.56 olarak ölçülmüştür. Nüks olarak kabul edilen olguların ECI değerlerinde diğer nodüllerle kıyaslandığında 6 aylık zaman diliminde istatiksel anlamlı fark saptanmamıştır ($p>0.05$). Nodül içermeyen tiroid bezinden yapılan ölçümlerin zamansal istatistiksel değişimi tablo 4.3.'de verilmiştir.

Tablo 4.3. Nodül içermeyen tiroid bezinden yapılan ölçümlerin zamansal istatistiksel değişimi

Kontrol zamanları	**P***
İşlem öncesi-İşlem sonrası 3. ay	1.00
İşlem öncesi-İşlem sonrası 6.ay	1.00
İşlem öncesi- İşlem sonrası 12. ay	1.00
İşlem sonrası 3.ay-6.ay arası	0.139
İşlem sonrası 3.ay-12.ay arası	0.152
İşlem sonrası 6.ay-12.ay arası	1.00

*tekrarlayan ölçümlü ANOVA

Toplam 38 hastadaki 59 nodülün işlem öncesi Doppler US incelemelerinde 33 nodülde internal ve periferik, 20 nodülde sadece periferik, 2 nodülde sadece internal vaskülarite izlenmiş olup 4 nodülde vaskülarite kodlanmamıştır. İşlem sonrası 12.ay kontrolde ise 3 nodülde internal ve periferik, 3 nodülde sadece periferik vaskülarite izlenmiş olup 53 nodülde ise RDUS incelemede vaskülarite kodlanmamıştır. Zamana bağlı olarak hangi kontrol döneminde Doppler vaskülaritesinde azalmanın daha anlamlı olduğunu saptamak için yapılan analizlerde işlem öncesi ile 3., 6., ve 12.ay arasındaki kontrol dönemlerinde istatiksel anlamlı fark saptanmış olup diğer kontrol dönemlerinde istatiksel anlamlı fark bulunmamıştır. Nüks nodül olarak kabul edilen 2 nodülde ise işlem sonrası 6.ay kontrollerden itibaren ablasyon alanında RDUS incelemede revaskülariteyi düşündüren değişiklikler izlenmiştir.

Toplam 38 hastanın hayat kalitesini önemli oranda etkileyen kozmetik problemleri ölçmek için kullanılan KS skorundaki işlem öncesi ve sonrasındaki 3.ay, 6.ay ve 12.ay kontrollerindeki değerleri ve standart sapmaları sırasıyla; 2.60 ± 1.24, 1.94 ± 0.95, 1.57 ± 0.85, 1.34 ± 0.58 olarak hesaplanmıştır. KS skorundaki işlem öncesi ile sonrasındaki tüm kontroller arası zaman dilimlerinde istatiksel anlamlı düşüş izlenmiştir. Tablo 4.4.' de KS skoru ile ilgili detaylı bilgiler verilmiştir. 6.ay- 12.ay kontrol döneminde istatiksel anlamlı fark saptanmamış olmakla beraber ortalama KS skorunda 1.57'den 1.34 puana düşüş kaydedilmiştir.

Tablo 4.4. KS skorundaki zamana bağlı değişim

Kontrol zamanları	**P***
İşlem öncesi-İşlem sonrası 3. ay	0.035
İşlem öncesi-İşlem sonrası 6.ay	<0.001
İşlem öncesi- İşlem sonrası 12. ay	<0.001
İşlem sonrası 3.ay-6.ay arası	0.038
İşlem sonrası 3.ay-12.ay arası	0.035
İşlem sonrası 6.ay-12.ay arası	**1.00**

*Friedman çoklu karşılaştırma

Olguların hayat kalitesini ölçmeye yönelik yapılan diğer bir analizde GAS (Görsel ağrı skalası) skorundaki işlem öncesi ve sonrası 3.ay, 6.ay ve 12.ay kontrollerindeki değerleri ve standart sapmaları sırasıyla; 5.39 ± 1.92, 2.60 ± 1.38, 1.65 ± 1.30, 0.78 ±

0.90 olarak hesaplanmıştır. Farklılığın hangi dönemden kaynaklığını anlamak için yapılan Friedman çoklu karşılaştırma analizinde işlem öncesi ve sonrası tüm dönemler arasında GAS skorunda istatiksel olarak anlamlı azalma izlenmiştir.

38 hastaya uygulanan MDTA tedavisinin hastaların işlem öncesi ve sonrası tiroid hormon ve tiroid otoantikorlarına olan etkileri araştılmıştır. Serbest T3 hormon seviyesinin işlem öncesi ve sonrasındaki 3.ay, 6.ay ve 12.ay kontrollerindeki değerleri (pikogram pg/ml cinsinden-normal değerleri 2.3-4.5 pg/ml) ve standart sapmaları sırasıyla Tablo 4.5.' de verilmiştir.

Tablo 4.5. Serbest T3 hormonun zamansal değişimi ve tanımlayıcı istatistikleri

T3 değeri (pg/ml)	**Ort ± SS**	**P***
İşlem öncesi	3.32 ± 0.51	0.001
İşlem sonrası 3. ay	3.19 ± 0.41	
İşlem sonrası 6.ay	3.18 ± 0.41	
İşlem sonrası 12. ay	3.25 ± 0.37	

*Friedman çoklu karşılaştırma

Serbest T4 hormon seviyesinin işlem öncesi ve sonrasındaki 3.ay, 6.ay ve 12.ay kontrollerindeki değerleri (nanogram(ng)/ml cinsinden-normal değerleri 0.93-1.70 ng/ml) ve standart sapmaları sırasıyla Tablo 4.6.' da verilmiştir.

Tablo 4.6. Serbest T4 hormon değerleri ve tanımlayıcı istatistikleri

T4 değeri	**Ort ± SS**	**P***
İşlem öncesi	1.26 ± 0.22	0.001
İşlem sonrası 3. ay	1.24 ± 0.18	
İşlem sonrası 6.ay	1.23 ± 0.18	
İşlem sonrası 12. ay	1.24 ± 0.18	

*Friedman çoklu karşılaştırma

TSH hormon seviyesinin işlem öncesi ve sonrasındaki 3.ay, 6.ay ve 12.ay kontrollerindeki değerleri (mili uluslarası birim(uUI/ml cinsinden-normal değerleri 0.27-4.2 uUI/ml) ve standart sapmaları sırasıyla Tablo 4.7' de verilmiştir.

Tablo 4.7. TSH değerleri

TSH değeri(Uuı/ml)	Ort ± SS	P*
İşlem öncesi	1.58 ± 1.16	0.001
İşlem sonrası 3. ay	1.95 ± 1.38	
İşlem sonrası 6.ay	2.12 ± 1.13	
İşlem sonrası 12. ay	2.10 ± 1.21	

*Friedman çoklu karşılaştırma

Antitiroglobulin ve AntiTPO otoantikor seviyelerinin işlem öncesi ve sonrasındaki 3.ay, 6.ay ve 12.ay kontrollerindeki değerleri (uluslarası birim(UI/ml cinsinden) ve standart sapmaları sırasıyla Tablo 4.8.' de verilmiştir.

Tablo 4.8. Antitiroglobulin ve AntiTPO değerleri

Antitiroglobulin ve AntiTPO değer-leri(UI/ml)	**Antitiroglobulin Ortanca(Min-maks)**	**AntiTPO Ortanca(Min-maks)**	**P***
İşlem öncesi	20.30(10-214)	13.25(9-83.60)	
İşlem sonrası 3. ay	22.51(10-279)	12.71(9-69.50)	0.001
İşlem sonrası 6.ay	24.44(10-340)	11.81(9-49.30)	
İşlem sonrası 12. ay	24.63(10-350)	11.41(9-51.40)	

*Friedman çoklu karşılaştırma

Yapılan analizlerde işlem öncesi ve sonrası kontrollerde Serbest T3, Serbest T4, Antitiroglobulin, AntiTPO değerlerinde istatiksel olarak anlamlı fark saptanmamıştır. Olguların TSH dışındaki tiroid hormon ve otoantikor değerleri istatiksel olarak anlamlı değişim göstermemiştir. TSH değerlerinde ise işlem öncesi ile 6. Ay ve işlem öncesi ile 12. Aylık zaman dilimlerinde istatiksel anlamlı fark saptanmış olmakla birlikte bu zaman dilimleri de dahil olmak üzere tüm kontrol aralıklarında TSH normal sınırlar içerisinde ölçülmüştür.

Toplam 38 hastadaki 59 nodüle uygulanan MDTA işlemi sonrasında 8 hastada minör komplikasyon izlenmiş olup majör komplikasyon ise hiçbir olguda izlenmemiş-

tir. 1 hastada ilk 24 saat içinde düzelen geçici ses kısıklığı yaşanmıştır. Kalıcı ses kısıklığı ve termoablasyon yanığı hiçbir olguda izlenmemiştir. Minör komplikasyonlar içinde 6 hastada işlem sonrasında geçici ağrı ve işlem bölgesinde hafif şişlik izlenmiştir. 1 olguda ise işlem sonrasında ortaya çıkan pitozis, myozis ve anhidrozis ile karekterize Horner sendromu gelişmiştir. Horner sendromu gelişen olgunun yapılan 12 aylık takiplerinde myozis ve pitozis tamamen regrese olmuştur. Horner sendromu gelişen olgunun boyun MRG ve BT görüntüleri şekil 4.3.'de izlenmektedir. Komplikasyonlar ile ilgili bilgiler tablo 4.9.'da verilmiştir.

Tablo 4.9. İşleme bağlı komplikasyonlar

Komplikasyon	**Hasta sayısı (n)**	**12.ay kontrol**
Major Komplikasyon	0	0
Minör Komplikasyon	8	-
Horner Sendromu	1	Tamamen regrese
İşlem sonrası ağrı	6	Tamamen regrese
Geçici ses kısıklığı	1	Tamamen regrese

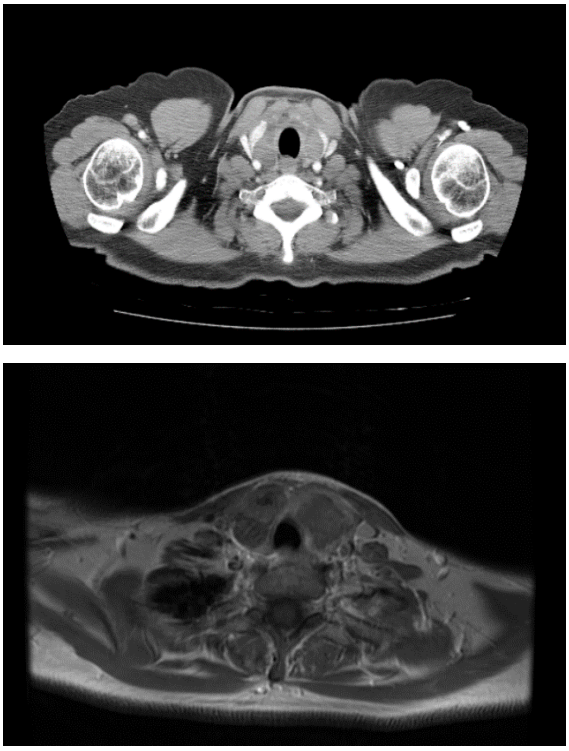

Şekil 4.3. Yukarıda sırasıyla; kontrastlı aksiyel boyun BT, aksiyel post kontrast T1 ağırlıklı görüntülerde MDTA işlemi sonrası 6. günde Horner sendromu tanısı konan olgunun koagülasyon nekrozuna uğarayan nodüllerinin görüntüleri izlenmektedir.

İşlem süresi ve işlem öncesi nodül ECI değeri ile komplikasyon oluşma sıklığı arasında istatiksel anlamlı fark bulunmamıştır. İşlem öncesi nodül hacmi ile minör ya da majör komplikasyon oluşması arasında istatiksel anlamlı fark bulunmuştur. Tablo 4.10.'da istatiksel analiz ile ilgili bilgiler verilmiştir.

Tablo 4.10. İşlem süresi, ECI ve işlem öncesi nodül hacmi ile komplikasyon ilişkisi

Komplikasyon İlişkisi	İstatiksel değer	*P
İşlem Süresi	0.068	<0.05
ECI değeri	0.374	
İşlem öncesi nodül hacmi	**0.021**	

*Kruskal Wallis

Klinik başarı oranı %96.6 olarak hesaplanmıştır. 38 hastadaki toplam 59 nodülün 2 tanesinde 12 aylık kontrol döneminde yeterli küçülme izlenmemiş, RDUS incelemede nodüllerin internal ve periferik yeni vaskülarite sahaları gelişmiş, GAS skorunda yeterli düzelme saptanmamış olup bu iki nodül nüks lehine değerlendirilmiştir. Bu iki olguya da önce TİİAB ardından benign sitopatoloji sonucu ile 12. ayda 2. seans MDTA işlemi yapılmıştır.

4.1. Olgu Örnekleri

1.Olgu

42 yaşında erkek hastada tiroid bezi sağ lob orta kesimden alt loba ve inferiora doğru uzanımı olan heterojen izo-hiperekoik solid nodül izleniyor. İşlem öncesinde olgunun nodülü çok büyük olduğundan komşu yapılar ile ilişkiyi daha iyi değerlendirmek amacıyla konveks prob yardımıyla US'de üç boyutlu hacim ölçülmüş ve 70.6 ml hacminde olduğu saptanmıştır.

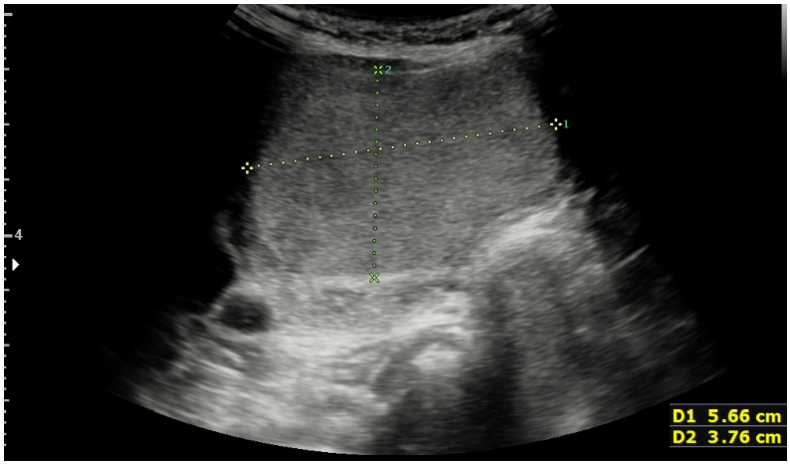

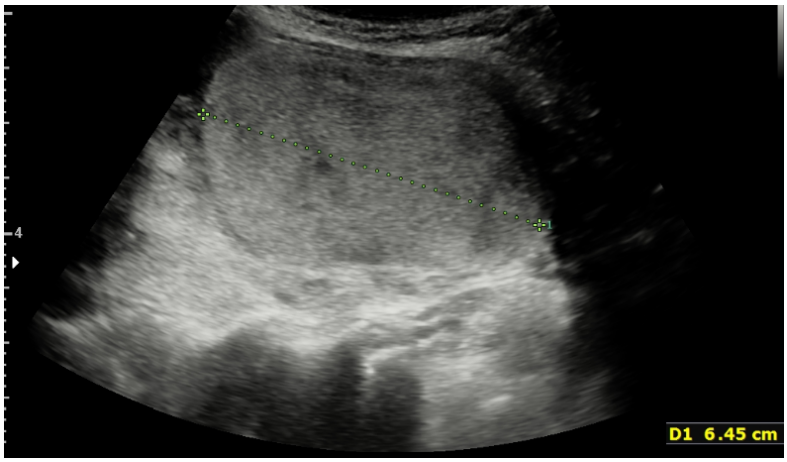

Aynı olgunun işlem sonrası 12. Ayda yapılan US incelemesinde ise nodül hacminde azalma mevcut olup lineer prob ile yeterli görüntüleme sağlanmıştır.Yapılan gri skala US değerlendirmesinde nodülün 3 boyutlu hacminin 19.28 ml'ye indiği izleniyor. İşlem öncesi ile 12. Ay arasında olgunun nodülünde %72.7 oranında hacimsel azalma olduğu dikkat çekmiştir. İşlem sonrası 12. Ayda işlem öncesine göre nodülde heterojenite ve yer yer hipoekoik alanlar izlenmiş olup bu durum MDTA işlemine sekonder koagülasyon nekrozuna ikincil olarak değerlendirilmiştir.

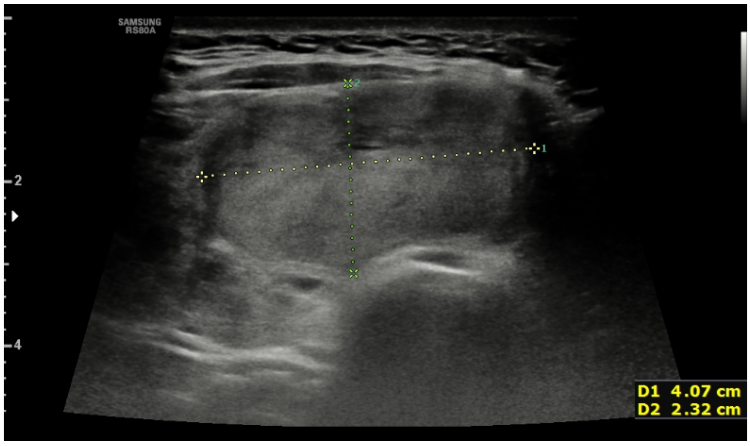

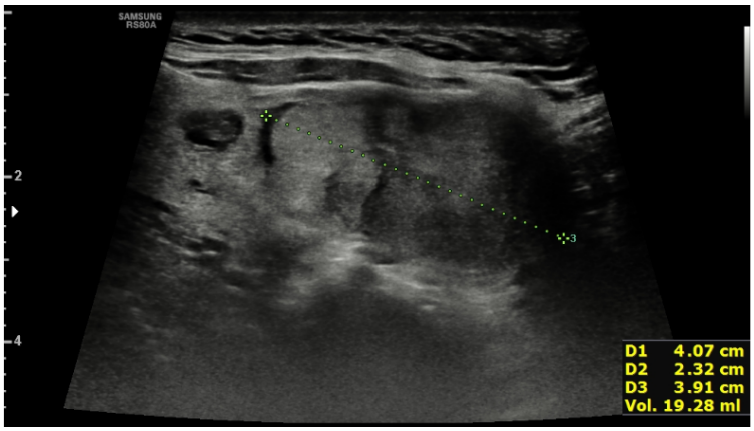

2.Olgu

57 yaşında erkek hastanın tiroid bezi sağ lob anterior süperior kesimindeki heterojen kistik komponentler içeren nodülünün işlem öncesinde yapılan gri skala US incelemesinde 23.2 ml hacminde olduğu izleniyor.

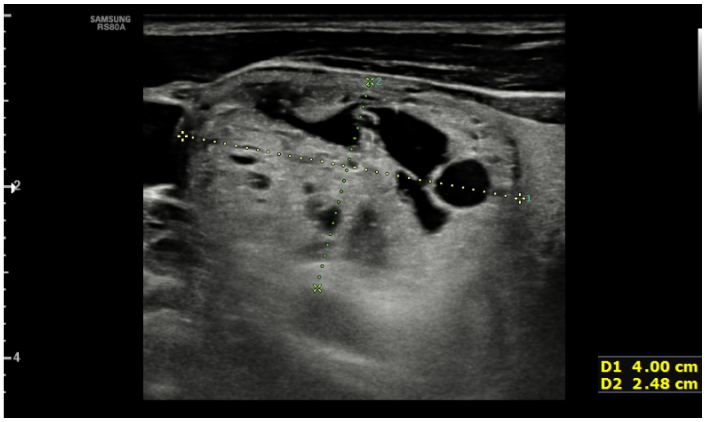

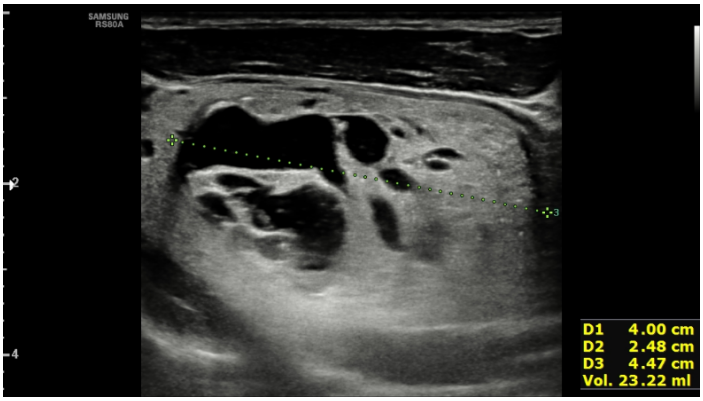

Olguya işlem öncesinde yapılan RDUS incelemede internal ve periferik vaskülarite kodlandığı dikkat çekmektedir.

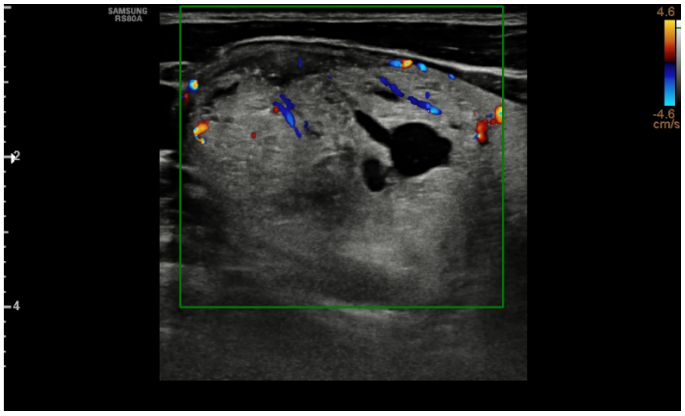

İşlemden 6 ay sonra kontrol gri skala US incelemesinde nodül hacminin 8.60 ml'ye indiği ve işlem öncesine göre % 62.9 oranında hacimsel azalma gösterdiği izleniyor.

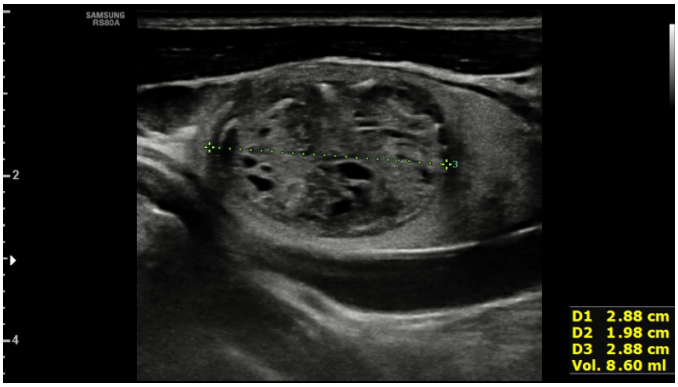

İşlemden sonraki 6. Ay kontrolünde yapılan RDUS incelemede MDTA uygulanan nodülde vaskülarite kodlanmıyor.

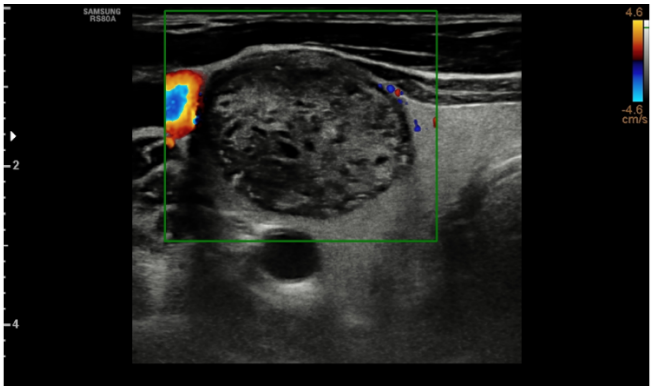

3.Olgu

67 yaşındaki kadın hastada gri skala US' de tiroid bezi sol lob inferiorda heterojen solid yapıda izo-hiperekoik nodül izleniyor. İşlem öncesinde nodül hacmi 7.18 ml olarak ölçülmüştür.

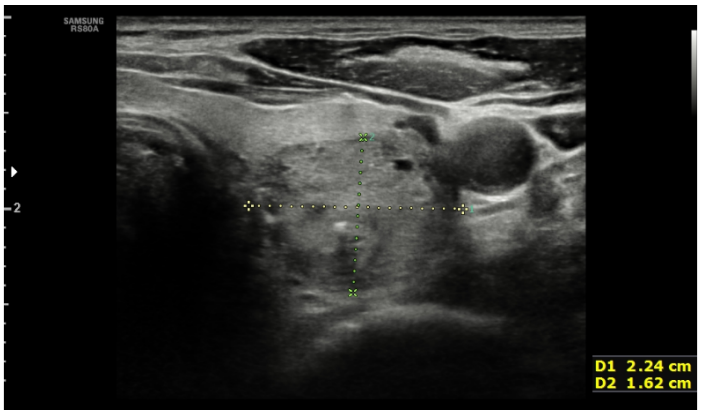

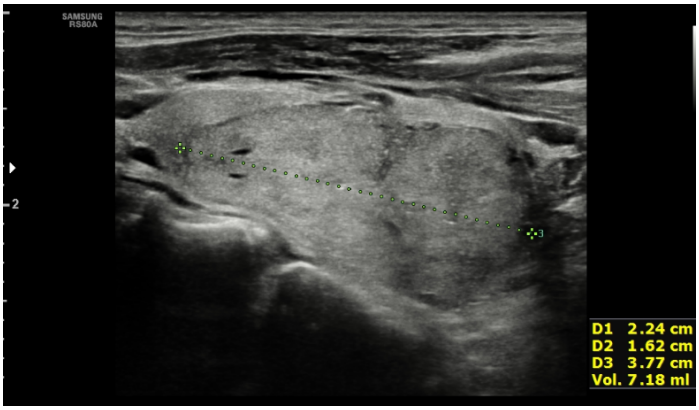

Aşağıdaki görsellerde sırasıyla bu olgunun işlem öncesi ve işlem sonrası 3. Ay kontrolündeki RDUS inceleme bulguları izleniyor. İşlem öncesi belirgin internal ve periferik vaskülarite kodlanan nodül işlem sonrası 3. Ayda vaskülarite göstermiyor.

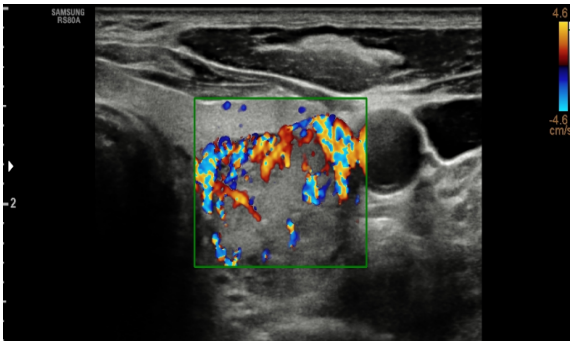

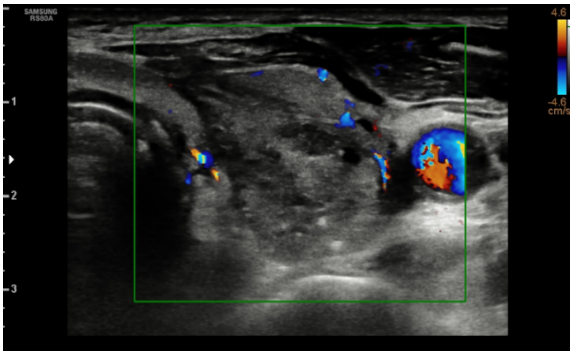

İşlem sonrası 3. Ay gri skala US incelemede nodülün heterojen görünümde olduğu ve yer yer nekroza bağlı hipoekoik alanlar içerdiği izleniyor. İşlem öncesinde 7.18 ml ölçülen nodül hacmi işlem sonrası 3. Ayda 4.25 ml olarak ölçülmüştür. İşlem öncesine göre hacimsel olarak %40 oranında küçülme izlenmiştir.

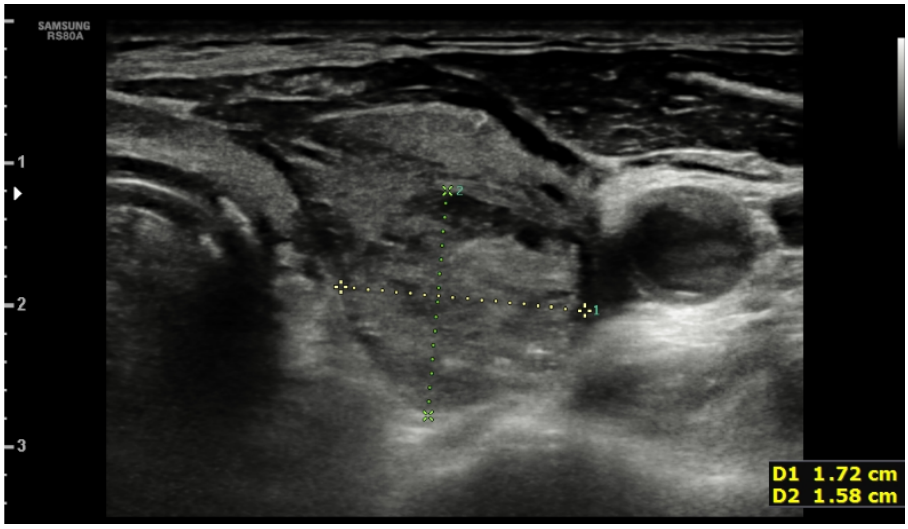

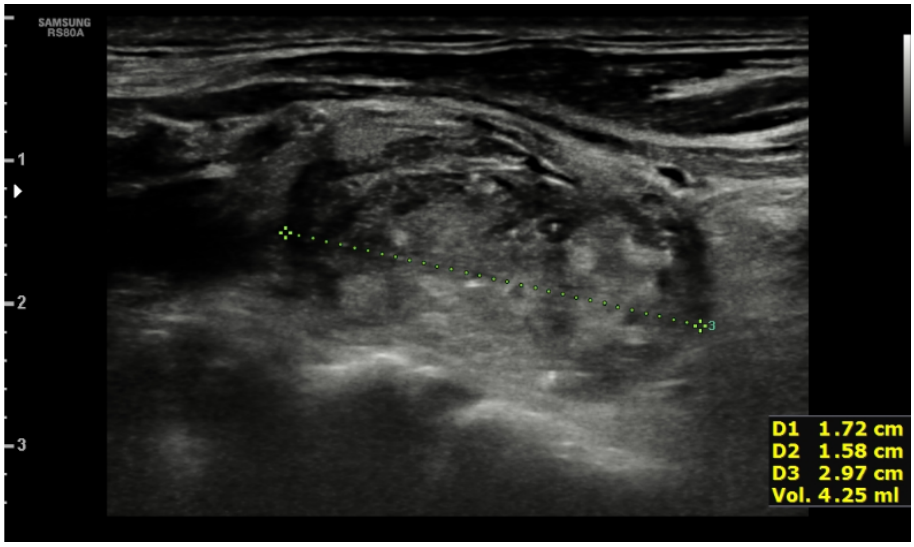

4.Olgu

25 yaşında kadın hasta tiroid bezi sağ lob orta kesimden anteriora doğru uzanım gösteren izo-hiperekoik heterojen solid nodüle sahipti. Nodülün işlem öncesi hacmi 10.08 ml olarak hesaplanmıştır.

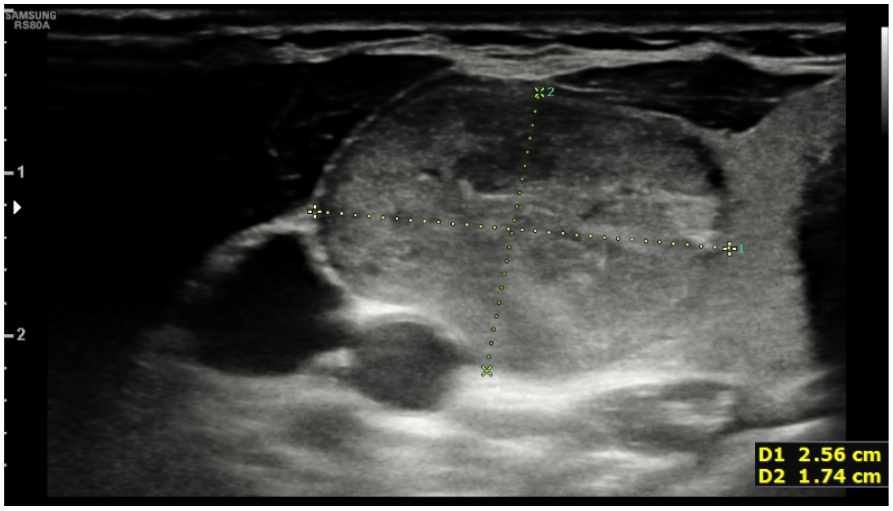

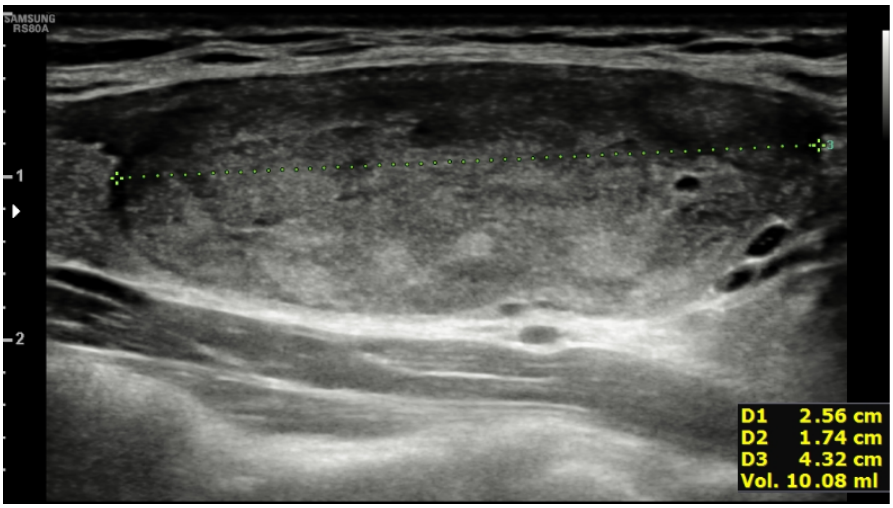

Olgunun işlem sonrası 3. Ay kontrol sonografik incelemesinde sağ lobda heterojen hipoekoik görünümde termoablasyon zonu izlenmektedir ve bu alanın hacmi 3.84 ml ölçülmüş olup işlem öncesine göre %61.9 oranında küçülme izlenmektedir.

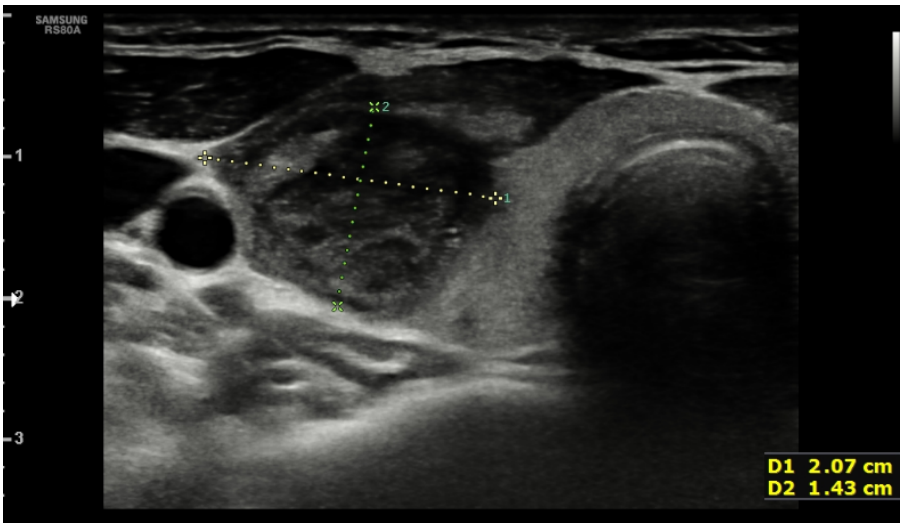

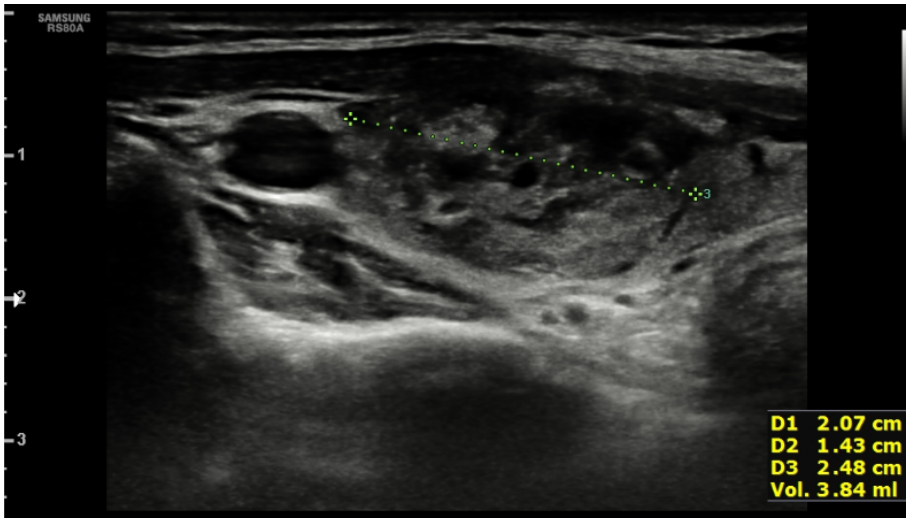

5.Olgu

50 yaşında kadın hasta tiroid bezi sol lobunu kaplayan santralinde kistik dejenere alan barındıran yaklaşık olarak 44 ml hacminde heterojen semi solid nodül izlenmektedir.

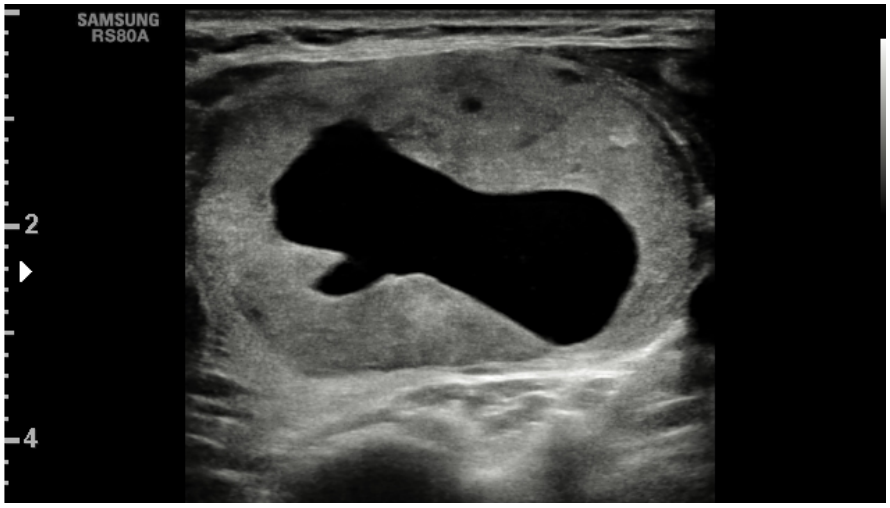

Olgunun 12. Ay kontrol incelemesinde nodül hacmi 17 ml olarak izlenmiştir.

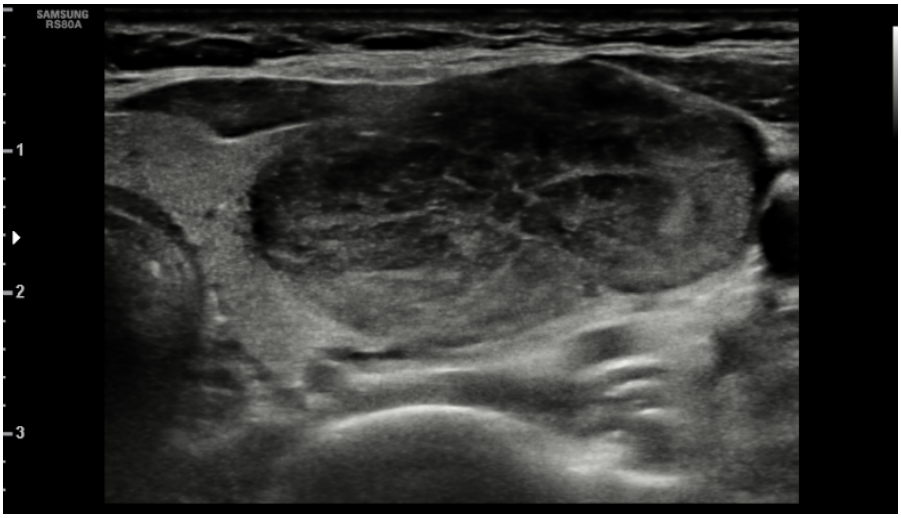

12. ay kontroldeki gri skala US ve RDUS incelemede nodülün medial kesimi heterojen hipoekoik ve avasküler olduğu izlenmektedir.

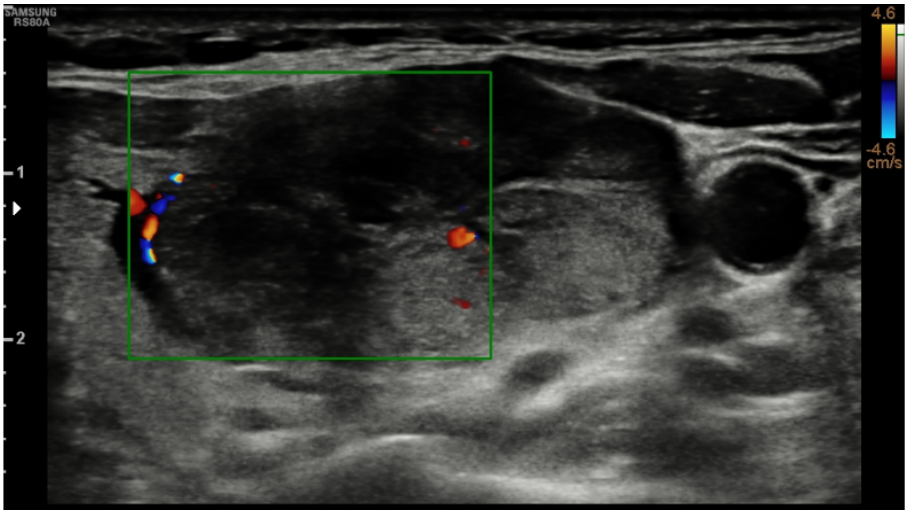

12. ay kontroldeki gri skala US ve RDUS incelemede nodülün lateral kesiminin solid izo hiperekoik görünümde olduğu ve vaskülarite izlendiği dikkat çekmiştir. 12. ay sonunda tekrardan vaskülarite kodlanan bu alana 2. Seans MDTA tedavisi yapıldı ve sonrası 1. Ay kontrolde ise gri skala US incelemede bu alanda muhtemelen nekroza ikincil hipoekoik görünüm oluştuğu ve RDUS incelemede vaskülaritede azalma olduğu izlenmiştir.

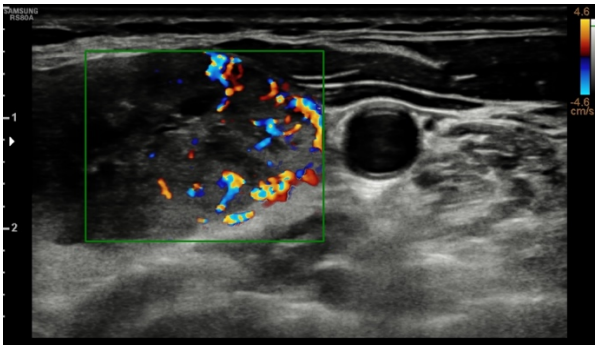

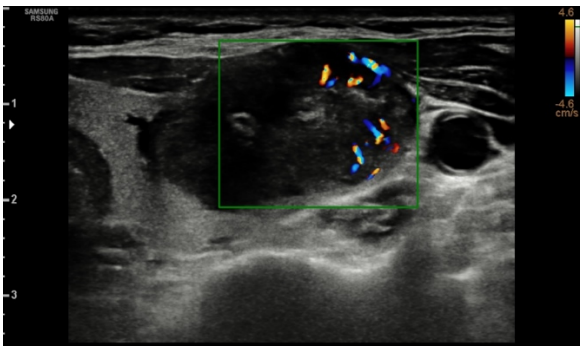

6.Olgu

40 yaşında erkek hastanın tiroid bezi sol lobunu tamamen dolduran heterojen solid izo hiperekoik yaklaşık 120 ml hacminde nodülü bulunmaktaydı. İşlem sonrası 3.ayda nodül hacmi ise 80 ml olarak ölçülmüş idi. İşlem öncesinde Karotis kompresyon basıncı kullanılarak yapılan strain elastografik incelemede nodülde ECI değeri 0.9 olarak ölçülmüştür. İşlem sonrası 3. Ay kontrolünde OKA kompresyon basıncı yardımıyla yapılan strain elastografik incelemede heterojen hipoekoik ablasyona sekonder nekroz meydana gelen nodülde bu değer 1.88 olarak ölçülmüştür.

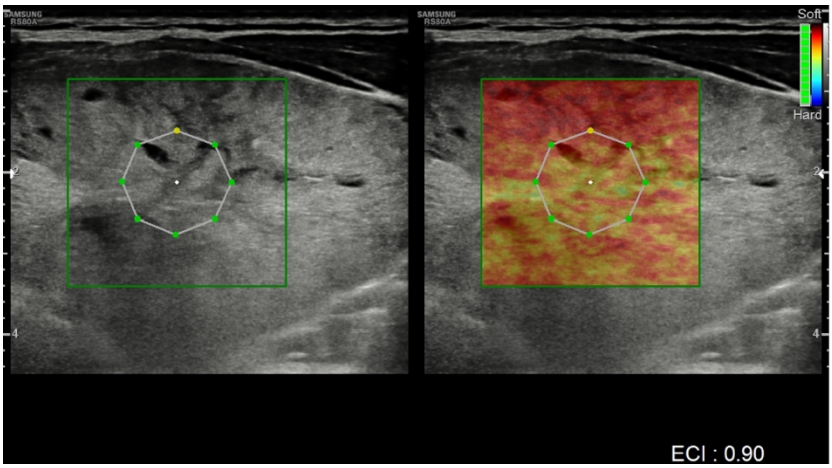

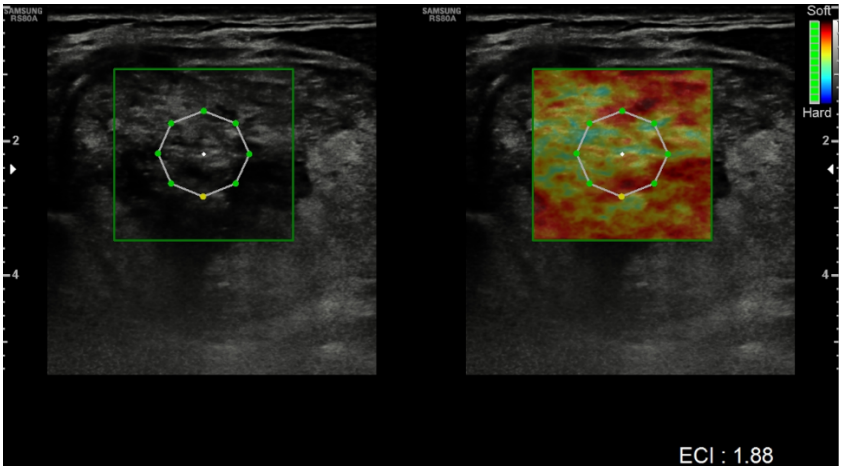

Bu olgunun işlem öncesi ve 3. Ay kontrolündeki kozmetik probleme yol açan nodülün dışarıdan görünümleri aşağıda izlenmektedir. İşlem öncesi KS puanı 4 iken 3. Ay kontrolde KS puanı 3'e gerilemiştir.

5. TARTIŞMA

Tiroid nodülleri toplumda çok yaygın olarak izlenmektedir. Erişkinlerin % 4-8'inde palpasyonla, %10 -%41'inde US ile, yaklaşık %50'sinde ise otopside tanı konmaktadır. Genel olarak tiroid nodüler hastalığının kadınlarda daha sık izlendiği bildirilmiştir (1).

Pek çok tiroid hastalığı klinik olarak bir veya daha fazla tiroid nodülü ile ortaya çıkabilir. İyonize radyasyona maruz kalma, tiroid nodüllerinin görülme sıklığını artırır, radyasyona maruz kalan popülasyonun %20 ile %30'u palpable tiroid hastalığı mevcuttur. Nodüler tiroid hastalığı nispeten yaygın olmasına rağmen, tiroid kanseri nadirdir ve tüm malign neoplazmaların% 1'den azını oluşturur (2).

Tiroid bezi ve nodüllerinin değerlendirilmesinde ilk ve en önemli yöntem US'dir. Palpe edilebilen boyun kitlesinin yerini belirlemek, nodülün benign/malign olup olmadığını karekterize etmek, bilinen tiroid malignitesi olan olgularda rezidü, nüks ya da metastazı saptamak, tiroid nodülü veya servikal lenf düğümlerinin ince iğne aspirasyonu sırasında rehber olarak ve tiroid nodüllerinin veya lenf düğümlerinin peruktan termal ablasyonuna kılavuzluk etmek amacıyla iyi bir sonografik inceleme tanı ve tedavi yaklaşımında oldukça önemlidir (2).

Çoğu tiroid nodülü belirtiye neden olmamakta ve benign yapıda olanların çoğu tedaviye ihtiyaç duymamakla beraber, özellikle büyük ve çok sayıda nodülü olan olgular yutma güçlüğü, nefes darlığı, lokal ağrı ve genellikle guatrın neden olduğu kozmetik problemler gibi farklı semptomlar nedeniyle tedaviye ihtiyaç duyabilmektedir (3). Multinodüler ve semptomatik guatrı olan hastalar için standart tedaviler hala cerrahi gibi gözükse de son yıllarda semptomatik benign tiroid nodüllerinde MDTA ve RFTA başta olmak üzere perkütan ablasyon yöntemleri sıklıkla kullanılmaya başlamıştır (4-6). Malign tiroid nodüllerinde de standart tedavi hala cerrahi olmakla beraber son yıllarda papiller tiroid kanseri (PTK) ve PTK servikal metastazlarında da cerrahi dışı termoablasyon yöntemlerinin tedavide kullanılmaya başladığı bilinmektedir (7). Birçok hasta, çok sayıda risk nedeniyle cerrahi tedaviyi reddetmektedir. Cerrahi tedavinin olası riskleri, kalsiyum düzeyini kontrol eden paratiroid bezlerinin hasar görmesi, ömür boyunca tiroid hormonu replasmanı gerekliliği, ses kısıklığı ve tekrarlayan laringeal sinirin yaralanması veya akut kanamayla nefes alma problemleridir. Genel

anestezinin neden olduğu riskler azımsanacak düzeyde değildir. Bazı olgular tedaviden sonra hipotiroididen muzdariptir ve ömür boyu tiroid hormonu replasman tedavisi almaları gerekmektedir (8).

Benign tiroid nodüllerinde uygulanan cerrahi dışı tedavi yöntemleri son yıllarda sıklıkla kullanılmaya başlamış olup cerrahi operasyon sonrası tariflenen olası problemler termoablasyon yöntemleri başta olmak üzere cerrahi dışı tedavi yöntemlerinde belirgin az olarak izlenmektedir (8, 9). Benign tiroid nodüllerinde cerrahi dışı başlıca tedavi alkol ablasyonu ya da termoablasyon yöntemleri ile gerçekleştirilmektedir. Benign tiroid nodüllerinin tedavisinde kullanılan başlıca termoablasyon yöntemleri ise; ILA, HIFU, RFTA ve MDTA olmak üzere temel olarak dörde ayrılır.

MDTA tiroid nodüllerinin tedavisinde kullanılan yeni bir termal ablasyon yöntemdir. Günümüzde MDTA akciğer, karaciğer ve böbrek tümörlerinin tedavisinde yaygın olarak kullanılmaktadır. RFTA ile kıyaslandığı zaman MDTA tedavisinin daha geniş ablasyon volümü sağladığı, ısının daha homojen dağıldığı ve daha az ısı kaybı meydana gelmesi gibi üstünlükleri mevcut olduğu tespit edilmiştir. MDTA uygulamasının en önemli avantajı olarak daha az ağrılı yöntem olduğu üzerinde durulmaktadır. MDTA sonrası ağrı, ses değişikliği, hematom, cilt yanığı, tiroksikoz, hipotirodi, ateş gibi komplikasyonları görülmüştür, fakat hastaların çoğunluğu yapılan takiplerde zaman içinde kalıcı bir sekel bırakmaksızın iyileşmiştir (10-12).

Benign tiroid nodüllerinde MDTA tekniği US eşliğinde uygulanır ve MDTA anteni, mikrodalga çıkış noktası lezyonun merkezine gelecek şekilde perkütan olarak yerleştirilir. Jeneratör gücü ve ablasyon zamanı her hasta ve lezyonda farklı olup, kullanılan ekipmanın önceden belirlenmiş protokollerine uyularak, işlem öncesi hesaplanan güç ve zaman olacak şekilde ayarlanır. Ablasyonun etkin ve güvenli olması için eş zamanlı US ve RDUS eşliğinde ana vasküler ve önemli anatomik yapılar korunarak işlem sırasında gerektiğinde nodülün vaskülaritesi takip edilerek etkin ve güvenli tedavi sınırı sağlanır. Benign tiroid nodüllerine uygulanan MDTA tekniği diğer termoablasyon yöntemlere kıyasla daha kolay uygulanmakta ve daha kısa sürede işlem sonlandırılmaktadır. İşlem süresinin azalması ile birlikte, hastanın eğer uygulandıysa anestezi etkisi altında kaldığı süre de azalmaktadır. Çalışmamızda hastalara uygulanan ortalama MDTA süresi 10.3 ± 8.06 dakika olup Heck ve ark. tarafından yapılan çalışma

ile benzer sonuçlar elde edilmiş olup diğer ablasyon yöntemlere kıyasla daha azdır (81). Ayrıca çalışmamızda işlem öncesi nodül hacmi ile işlem süresi arasında pozitif bir korelasyon saptanmış, işlem öncesi nodül hacmi ile komplikasyon ortaya çıkma olasığı arasında da istatiksel anlamlı fark tespit edilmiştir.

Yapılan çalışmalarda MDTA tedavisi uygulanan benign nodüllerin takiplerinde hacimlerinde istatiksel olarak anlamlı azalmalar kaydedilmiştir (11, 12, 95). Feng ve ark. tarafından yaptığı bir çalışmada benign tiroid nodüllerine uygulanan MDTA işlemi sonrası 9 aylık takipte nodül volümlerinde ortalama %45. 99 oranında bir azalma olduğu bildirilmiştir (11). Heck ve ark. tarafından yapılan başka bir çalışmada toplam 33 nodüle MDTA işlemi uygulanmış olup işlem öncesinde ortalama nodül hacmi 18.15 mL işlem sonrası 6. Ayda ise 6.2 mL olarak ölçülmüş ve 6 aylık zaman diliminde hacimsel küçülme oranı %55. 8 olarak bildirilmiştir (81). Wu ve ark. tarafından yapılan başka bir çalışmada da toplam 90 benign tiroid nodülüne uygulanan MDTA işlemi sonrası 12. Ay kontrollerde nodül hacminde işlem öncesine göre %84.7 oranında bir küçülme izlendiği bildirilmiştir (89). Bizim çalışmamızda ise 12. Ayda yapılan kontrolllerde toplam 59 nodülün volümünün işlem öncesine göre ortalama %76.8 oranında azaldığını tespit edilmiştir. Çalışmamızda literatürdeki MDTA işlemi uygulanan benign tiroid nodüllerinin hacimsel küçülmeleriyle benzer sonuçlar elde edilmiştir.

Wu ve ark. tarafından yapılan çalışmada MDTA uygulanan toplam 90 nodülün işlem öncesi uzun aksları ve standart sapmaları 29.2 ± 5.5 mm iken işlem sonrası 12. ayda 13.8 ± 5.6 mm olarak hesaplanmıştır. Bizim çalışmamızda MDTA işlemi uygulanan toplam 59 nodülün US takiplerindeki uzun boyutunun işlem öncesi ve sonrası 3., 6., ve 12.aydaki boyut değerleri (milimetre mm cinsinden) ve standart sapma değerleri sırasıyla; 31.77 ± 18.33, 24.13 ± 13.47, 20.81 ± 12.44, 18.55 ± 11.33 olarak hesaplanmıştır.

Bizim çalışmamızda MDTA uygulanan nodüllerin hacimlerin ve ML, AP ve uzun boyutlarının işlem sonrası kontrollerde azalımının US incelemelerinde hangi zaman diliminde daha belirgin olduğu incelendiğinde; işlem öncesi ile ile 3.ay, işlem öncesi ile 6.ay ve işlem öncesi ile 12.ay arasında boyutsal küçülme izlenmiş olup bu durum istatiksel olarak anlamlı bulunmuştur ($p<0.01$). Bizim araştırmalarımıza göre

literatürde nodüllerin 3 eksendeki boyut ve hacim değişimin hangi zaman diliminde daha belirgin azaldığını bildiren bir çalışma bulunmamaktadır. Çalışmamıza göre nodül hacmi ve 3 farklı eksendeki boyutların istatiksel olarak anlamlı azalması özellikle işlem öncesi ile işlem sonrası 3. ay kontrol döneminde daha belirgin olmakla birlikte 12. aya kadar olan kontrol dönemlerinde bu azalışın devam ettiği saptanmıştır.

Yapılan bir çalışmada karotis arter pulsasyonundan yararlanılarak yapılan elastografik incelemede hesaplanan ECI değerinin malign nodüllerde anlamlı yüksek bulunduğu bildirilmiştir (57). ECI değeri karotis kompresyonu kullanılarak yapılan incelemede otomatize olarak cihaz tarafından bildirilen kantitatif gerilim değeridir. Genel olarak Hashimoto benzeri fibrotik süreçlere ilerleyen kronik tiroiditlerde de kompresyon elastografisinde artmış gerilim ve heterojen patern izlenmektedir (21). Tarafımızca OKA kompresyon strain elastografisi ile kronik trioidit süreçlerini karşılaştıran bir yayın literatürde bulunamamıştır. Ancak bizim çalışmamızda da OKA pulsasyonu kullanılarak ölçülen strain ECI değerlerinde işlem sonrasında istatiksel anlamlı artış izlenmiştir ve bu durum tarafımızca MDTA'ya bağlı koagülasyon nekrozu ve fibrozise bağlı olabileceği düşünülmüştür. Nüks olarak kabul edilen ve revaskülarite saptanan 2 nodülde revasküler kısımdan yapılan ECI ölçümlerinde istatiksel anlamlı ECI değer artışı saptanmamış olup bu değer RDUS incelemedeki revaskülarite gibi termoablasyon uygulanan nodülün nüks açısından değerlendiriminde kullanılabilir. Termoablasyon uygulanan nodülde kontrollerde hacimsel küçülmenin duraksaması, RDUS incelemede revaskülarite ve ECI değerinin işlem öncesi ile benzer olarak izlenmesi nüks nodül açısından anlamlı olabileceği tarafımızca düşünülmektedir.

Feng ve ark. tarafından yapılan çalışmada MDTA işlemi öncesinde ve sonrası 9. ay kontrolde RDUS incelemede ablasyon alanlarında vaskülaritenin istatiksel olarak anlamlı düzeyde azaldığı bildirilmiştir (11). Cheng ve ark. tarafından yapılan RFTA ve MDTA'yı karşılaştıran bir çalışmada ise işlem öncesi ve sonrası 12. ay kontrolde RDUS incelemede vaskülaritenin istatiksel olarak anlamlı düzeyde azaldığı ve termoablasyon uygulanan nodüllerde bir alanda yeni gelişimli vaskülarite saptanmasının nüks açısından önemli olabileceği belirtilmiştir (80). Bizim çalışmamızda da nüks nodül olarak kabul edilen 2 lezyon dışında işlem öncesi ve sonrası 12. ay arasında nodül vaskülaritesinde istatistiksel olarak anlamlı azalma dikkat çekmiştir. 2 nodülde ise 6.

ay kontrollerde nodüllerin belirli bölgelerinde yeni gelişimli vaskülarite artışları olduğu bunun yanı sıra nodül boyutundaki azalmanın durakladığı dikkat çekmiştir. Bu olgulara 2. seans MDTA işlemi yapılmış ve takiplerinde RDUS incelemede vaskülaritede belirgin azalma ve nodül hacminde ise küçülme kaydedilmiştir. Ayrıca çalışmamızda RDUS incelemede vaskülaritedeki azalmanın hangi kontrol zaman diliminde daha belirgin olduğuna yönelik yapılan istatiksel analizlerde nodül hacmi ve 3 eksendeki boyut ölçümlerine pararel bir şekilde ilk 3 aylık zaman diliminde daha belirgin azalma dikkat çekmiştir. Bu durumun MDTA sonrası işlem alanında kısa bir sürede meydana gelen termal koagülasyon nekrozuna bağlı olduğu düşünülmektedir.

Baek ve ark. tarafından 2010 yılında solid ağırlıklı benign tiroid nodüllerine uygulanan RFTA tedavisinin klinik etkinliğini belirlemek için kullanılan semptom skoru ve kozmetik skala skorunda istatiksel anlamlı değişimler kaydedilmiş ve nodül hacmindeki azalmaya paralel olarak bu skorlarda düşüş olduğu belirtilmiştir (4). Wu ve ark. tarafından yapılan başka bir çalışmada ise benign tiroid nodüllerine yönelik yapılan MDTA tedavisinde de klinik semptom skoru ve kozmetik skala skoru değerlendirilmiş ve işlem öncesi ve sonrasında istatiksel anlamlı azalma kaydedilmiştir (89). Çalışmamızda toplam 38 hastanın KS skorundaki işlem öncesi ve sonrasındaki 3.ay, 6.ay ve 12.ay kontrollerindeki değerleri ve standart sapmaları sırasıyla; 2.60 ± 1.24, 1.94 ± 0.95, 1.57 ± 0.85, 1.34 ± 0.58 olarak hesaplanmıştır ve istatiksel olarak anlamlı düşüş kaydedilmiştir. Ayrıca toplam 38 hastanın GAS skorundaki işlem öncesi ve sonrası 3.ay, 6.ay ve 12.ay kontrollerindeki değerleri ve standart sapmaları sırasıyla; 5.39 ± 1.92, 2.60 ± 1.38, 1.65 ± 1.30, 0.78 ± 0.90 olarak hesaplanmış ve istatiksel olarak bu değişim anlamlı bulunmuştur. Literatürdeki çalışmalar ile kıyaslandığında bu skorlardaki değişimin benzer olduğu dikkatimizi çekmiştir. Ayrıca çalışmamızda KS ve GAS skorundaki değişimin hangi zaman diliminde daha belirgin olduğu incelenediğinde; KS skorunun özellikle ilk 6 aylık dönemde GAS skorunun ise tüm kontrol dönemlerinde istatiksel olarak anlamlı düşüşü kaydedilmiştir. Çalışmamızda nodüllerin hacimsel ve 3 eksendeki boyutsal küçülmesi özellikle ilk 3 ayda daha belirgin olmakla birlikte KS ve GAS skorunun hemen tüm kontrol dönemlerinde istatiksel olarak anlamlı azalışı, MDTA işleminin etkinliğinin sadece görüntüleme yöntemleri yeterli olamayabileceğini, olgunun klinik skorlarının da değerlendirmeye tabi tutulması gerektiğini göstermiş olabilir.

Çalışmamızda toplam 38 hastanın işlem öncesi ile işlem sonrası kontrollerindeki serbest T3, serbest T4, Anti TPO ve Anti Tiroglobulin değerleri arasında istatiksel anlamlı fark saptanmamıştır ($p>0.05$). TSH değerlerinde ise işlem öncesi ile 6. ay ve işlem öncesi ile 12. aylık zaman dilimlerinde istatiksel anlamlı fark saptanmış olmakla birlikte bu zaman dilimleri de dahil olmak üzere tüm kontrol aralıklarında TSH değerleri normal sınırlar içerisinde ölçülmüştür. Heck ve ark. tarafından yapılan çalışmada benign tiroid nodüllerine yönelik uygulanan MDTA sonrası 6 aylık kontrollerde hastaların serbest T3, serbest T4, TSH değerlerinde ve tiroid otoantikorlarında bizim çalışmamızla benzer şekilde istatiksel anlamlı fark saptanmamıştır (81). Wu ve ark. tarafından yapılan bir başka çalışmada da serbest T3, serbest T4 ve TSH değerlerinde işlem öncesi ve sonrası istatiksel anlamlı fark izlenmemiştir (89). Çalışmamızda serbest tiroid hormonları ve tiroid otoantikorlarında MDTA işlemi arasında istatiksel anlamlı ilişki izlenmemiştir. Ancak TSH düzeyinin normal sınırlarda kalarak hafif düzeyli artışı özellikle büyük nodüllere uygulanan termoablasyona bağlı normal tiroid bezi parankimin volümünün azalışı ile ilişkili olabilir. Gelecekte bu konuda çalışmalara ihtiyaç duyulmaktadır.

Çalışmamızda klinik başarı oranı %96.6 olarak hesaplanmıştır. 38 hastadaki toplam 59 nodülün 2 tanesinde 12 aylık kontrol döneminde yeterli küçülme izlenmemiş, RDUS incelemede nodüllerde revaskülarite saptanmış, nodüllerin revasküler bölgelerinden yapılan OKA kompresyon elastografisinde ECI değerleri işlem öncesine göre artış göstermemiş, GAS skorunda yeterli düzelme saptanmamış olup bu iki nodül nüks lehine değerlendirilmiştir. Bu iki olguya da 2. seans MDTA işlemi uygulanmıştır. Cheng ve ark. tarafından yapılan RFTA ve MDTA'nu karşılaştıran bir çalışmada ise işlem öncesi ve sonrası 12. ay kontrolde RDUS incelemede vaskülaritenin istatiksel olarak anlamlı düzeyde azaldığı ve termoablasyon uygulanan nodüllerde bir alanda yeni gelişimli vaskülarite saptanmasının nüks açısından önemli olabileceği belirtilmiştir (80). RDUS incelemede revaskülarite saptanmasının yanı sıra ECI değerindeki yeterli yükselmenin izlenmemiş olması ve işlem öncesi ile benzer ECI değerlerinin elde edilmiş olması da nüks değerlendirmede kullanılabilir. Gelecekte bu konuda çalışmalara ihtiyaç duyulmaktadır.

Çalışmamızda hastaların hastanede kalış süresi olguların tümünde 24 saatten azdı. Toplam 38 hastadaki 59 nodüle uygulanan MDTA işlemi sonrasında 8 hastada

minör komplikasyon izlendi. Kalıcı ses kısıklığı ve termoablasyon yanığı hiçbir olguda izlenmedi. Baek ve ark. yaptığı çalışmada 15 benign tiroid nodülüne uygulanan RFTA işleminde olguların hemen hepsinde işlem sonrası ağrı ve dolgunluk hissi izlenmiştir. Hiçbir olguda majör komplikasyon saptanmamıştır (4). Bizim çalışmamızda ise 38 hastanın 6 tanesinde (%15.7) işlem sonrası hafif geçici ağrı saptanmıştır. Wu ve ark. çalışmasında MDTA işlemi uygulanan 75 hastanın 10'unda geçici ağrı(%13.3), 10 hastada geçici ses kısıklığı (%13.3), 1 hastada (%1.3) ise cilt yanığı meydana gelmiştir. Bizim çalışmamızda ise hiçbir olguda cilt yanığı oluşmamış, 1 hastada (%2.6) ise geçici ses kısıklığı izlenmiştir. Yue ve ark. tarafından yapılan MDTA ve RFTA'u karşılaştıran bir çalışmada komplikasyonlar açısından iki grup arasında anlamlı fark saptanmamıştır. Ancak MDTA işleminde ortalama işlem süresinin daha az olduğu ve bununda büyük hacimli nodüllerde işlem süresinin kısalmasına bağlı komplikasyonları azaltabileceği vurgulanmıştır (94). Ayrıca çalışmamız da işlem öncesindeki nodül hacmi ile komplikasyon oluşma sıklığı arasında istatiksel anlamlı ilişki saptanmıştır ($p<0.05$). Literatürdeki çalışmalara bakıldığında MDTA ve RFTA işleminin ikisinde de majör komplikasyonların minimal olduğu bizim çalışmamızda yalnızca bir olguda majör komplikasyon geliştiği kaydedilmiştir.

Vorlander ve ark. benign tiroid nodüllerinin tedavisinde MDTA ve RFTA'yı karşılaştıran çalışmasında her iki sistemde de tiroid nodüllerinin hacimsel azalımı, uzun boyut değişimi benzer olduğu bildirilmiştir. Yine bu çalışmada uygulama süresi ve enerji iletimi açısından önemli bir farklılık saptanmamıştır. Bununla birlikte, MDTA yöntemi tüm nodülü tedavi etmek için daha az atış gerektirdiği belirtilmiştir (96). Her iki sistem arasındaki temel prosedür farkı, nodülü ablate ederkenki giriş sayısı ve termal atım sayısıdır. MDTA'nın tüm nodülü tedavi etmek için bipolar RFTA'dan önemli ölçüde daha az atış gerektiği bildirilmiştir. Özellikle dalgaboyu 915 MHz civarında olan mikrodalgaların yüksek penetrasyon derinliği gösterdiği ve dolayısıyla geniş ablasyon bölgeleri oluşturduğu bildirilmektedir (97). Buna karşılık, RF güç birikiminin, RF elektrodundan uzakta hızla zayıfladığı, mikrodalgaların ise lokal su içeriğine daha az bağlı olduğu, RF sistemlerine kıyasla kadar artan dirence rağmen ablasyon, dokunusunun bazı kısımları kömürleştikten sonra hala etkili olduğu bildirilmiştir (70, 96). Sonuç olarak MDTA, tiroid nodüllerini RFTA'dan daha az atışla tedavi edebilir. Her atıştan sonra, anten/elektrot yeniden konumlandırılır, bu da ağrıya ve

benzeri hislere neden olabilir, bu nedenle az sayıda atışın özellikle işlem sırasındaki hasta konforunun yükselmesi ile ilişkili olabileceği bildirilmiştir (96). Korkusuz ve ark. tarafından yapılan MDTA, RFTA ve HIFU ile tedavi edilen benign tiroid nodüllerini karşılaştıran bir çalışmada nodül hacimlerindeki küçülme ve komplikasyon oluşma olasılığında bu 3 yöntem arasında istatiksel anlamlı fark saptanmadığı HIFU yönteminin küçük nodüllerde etkili olduğu büyük hacimli nodüllerde ise MDTA ya da RFTA'un daha etkili olduğu bildirilmiştir. Yine bu çalışmada MDTA ile tedavi edilen grubun daha kısa sürede daha yüksek enerji uygulanarak RFTA işlemi yapılan gruba göre daha hızlı tedavi edildiği bildirilmiştir (3).

Son yıllarda termoablasyon yöntemlerinin benign semptomatik tiroid nodüllerinin tedavisinde cerrahi tedaviden üstün olduğunu bildiren birçok çalışma yapılmıştır (8, 98, 99). Zhi ve ark. tarafından yapılan bir çalışmada benign semptomatik tiroid nodülü olan olguların bir kısmı cerrahi bir kısmı ise MDTA işlemi ile tedavi edilmiş çalışma sonucunda MDTA ile tedavi edilen grupta komplikasyonların, hastanede kalış süresinin, operasyona bağlı skarın, işlem sonrası ses kısıklığının daha az olduğu, MDTA sonrasında olguların tiroid hormon değerlerinin olağan seyrettiği ve cerrahi tedavinin aksine tiroid hormon replasmanı gerekliliği olmadığı belirtilmiştir(8). Dong ve ark. tarafından yapılan bir başka çalışmada da 4 santimetreden büyük boyuttaki nodüller MDTA ve cerrahi yöntemler ile tedavi edilmiş ve MDTA grubunda işlem süresi, insizyon skarı, hastanede kalış süresi, ses kısıklığı ağrı ve benzeri komplikasyon oranı daha az saptanmış ve MDTA grubunda cerrahi yapılan gruba göre işlem memnuniyeti ve kozmetik sonuçlar belirgin üstün bulunmuştur (98). Bizim çalışmamızda da hiçbir hastada kozmetik problem oluşturacak cilt yanığı gelişmemiştir. Ayrıca KS puanında işlem öncesi sonrasında istatiksel olarak anlamlı değişimler kaydedilmiştir. Çalışmamızda olguların işlem öncesi ve sonrası tiroid hormonları ve otoantikor panellerinde de anormalite izlenmemiş ve hiçbir olguda tiroid hormon replamanı ihtiyacı oluşmamıştır. Bu durum tarafımızca cerrahi tedaviye göre önemli üstünlüklerden biri olarak kabul edilmiştir.

Termoablasyon yöntemleri sadece benign tiroid nodüllerinde değil PTK ve PTK metastazlarında da son yıllarda giderek yaygın olarak kullanılmaktadır. Teng ve ark. tarafından yapılan bir çalışmada tiroid papiller mikrokarsinom olgularına yönelik

yapılan MDTA işlemi sonrası 3 yıllık takip yapılmış lezyonlarda istatiksel anlamlı boyutsal küçülme izlenmiş ve nüks ya da metastaz saptanmamıştır (100). Cho ve arkadaşları tarafından yapılan bir sistematik özet çalışmasında toplam 470 hastadaki 503 adet termoablasyon uygulanan 1 sanimetreden küçük papiller mikrokarsinomların hiç birinde işlem sonrasında uzak metastaz ya da lokal tümör nüksü izlenmemiş olduğu yalnızca iki hastada lenf nodu metastazı ortaya çıktığı bildirilmiştir (101). Bizim çalışmamızda işlem uygulanan nodüllerin tümünden İİAB'si alınmış ve sonucu Bethesda skorlama sistemine göre benign olan olgular işlem alınmıştır. Ancak literatürde de görülmektedir ki papiller mikrokarsiom tanısı alan olguların mikrodalga başta olmak üzere termoablasyon yöntemleri ile tedavisi total tiroidektomiye kıyasla bariz üstünükler içermektedir ve belki de gelecekte primer tedavinin yerini alacaktır.

Benign semptomatik tiroid nodüllerinin tedavisinde MDTA ve RFTA başta olmak üzere termoablasyon yöntemleri son yıllarda sıklıkla kullanılmaktadır. Yapılan birçok çalışmada semptomatik benign tiroid nodüllerinin tedavisinde termoablasyon yöntemlerinin cerrahi yöntemlere göre belirgin avantajlarının olguğu ve giderek yaygın kullanımı gelecekte beklenmektedir. Literatürde semptomatik benign tiroid nodüllerinin tedavisinde MDTA ve RFTA'u kıyaslayan birçok yayın olmakla birlikte nodüllerin hacimsel küçülmesi, nodüllerin 3 eksenli boyutu, hastaların kozmetik skorları ve tiroid hormon değerleri açısından bu iki termoablasyon yöntemi açısından anlamlı fark saptanmamıştır (3, 70). MDTA; işlem süresinin daha hızlı olması ve belki de buna bağlı oluşabilecek komplikasyonların az olması, RFTA'ya göre daha az atış yapılarak işlemin daha konforlu olması, daha büyük ablasyon zonunun olması, 'heat sink' ısı yayılım efektinin az olması gibi avantajlara sahiptir (5, 94).

Çalışmamızda bazı sınırlılıklar bulunmaktadır;

- Çalışmanın retrospektif yapılmış olması
- MDTA yöntemini karşılaştıracak kontrol grubunun olmaması
- Hasta sayısının görece az olması.

Gelecekte daha büyük hasta gruplarıyla prospektif olarak daha uzun dönemli sonuçlar incelenerek değerlendirme yapılması gerekmektedir.

6. SONUÇ VE ÖNERİLER

1. Semptomatik benign tiroid nodüllerinin MDTA yöntemi ile tedavisi etkili ve güvenilir bir yöntemdir.

2. İşlemin klinik başarı oranı %96.6 idi.

3. Hastalar taburcu olduktan sonra günlük aktivitelerine kısa dönemde dönerler. Hastaların hastanede kalış süreleri belirgin az olup en fazla 24 saattir.

4. İşlem öncesi ve sonrası kontrollerde nodül hacminin istatiksel olarak azaldığı ve bu azalmanın özellikle ilk 3 ayda daha belirgin olduğu dikkatimizi çekmiştir. Nodüllerin 3 eksendeki boyutları da ilk 3 ayda daha belirgin olmak üzere istatiksel azalmıştır.

5. İşlem sonrasında 38 hastanın hiç birinde tiroid hormon replasmanına ihtiyaç duyulmamıştır. Tiroid hormon ve tiroid otoantikorlarında işlem öncesi ve sonrası kontrol dönemlerinde anlamlı fark saptanmamıştır. Bu durum cerrahi tedaviye göre en önemli üstünlüklerden biri olabilir. Bu konuda kontrol grupları içeren çalışmalara ihtiyaç vardır.

6. Hastaların KS ve GAS puanlarında işlem öncesi ve sonrası kontrollerinde istatiksel olarak anlamlı düşüşler kaydedilmiştir.

7. RFTA ve MDTA'nın benign tiroid nodüllerindeki etkinlikleri büyük oranda benzerdir. MDTA'da RFTA yöntemine göre işlem daha kısa sürede ve daha az atışla tamamlanmaktadır. MDTA işlemi özellikle büyük hacimli nodüllerde daha az atış ve daha büyük ablasyon zonu nedeniyle RFTA'a tercih edilebilir.

8. MDTA yöntemi cerrahi ile tedavi edilen benign semptomatik tiroid nodüllerine kıyasla; hastanede kalış süresinin az olması, majör ve minör komplikasyonların daha az görülmesi, tiroid hormon panelinde değişim olmaması ve tiroid hormon replasman ihtiyacı doğmaması, insizyon skarının yarattığı kozmetik problemlerin olmayışı, cerrahi işlemdeki genel anesteziye bağlı sorunların görülmeyişi gibi çok sayıda üstünlüğe sahiptir. Bizim çalışmamızda MDTA yöntemini cerrahi ile karşılaştıran bir kontrol grubu bulunmamaktadır. Gelecekte bu konuyla ilgili çalışmalara ihtiyaç duyulmaktadır.

9. Gelecekte benign semptomatik tiroid nodüllerinin tedavisinde de ve hatta lokal papiller tiroid kanserlerinin tedavisinde de MDTA başta olmak üzere termoablasyon yöntemlerinin cerrahinin yerini alacağı düşünülmekte ve bu konu ile ilgili çok sayıda

çalışma yapılmaktadır. Bize göre de kısa işlem süresi, komplikasyon oranın az olması, tiroid hormon replasmanı gerektirmeyişi, ses kısklığı başta olmak üzere cerrahiye göre komplikasyonların az olması gibi nedenlerden ötürü özellikle büyük bası semptomu oluşturmuş nodüllerde MDTA (ablasyon zonunun MDTA'da RFTA'a göre daha büyük olmasından dolayı) başta olmak üzere diğer termoablayon yöntemlerinin tedavide cerrahinin yerini alması kaçınılmaz gibi gözükmektedir.

KAYNAKLAR

1. Frates MC, Benson CB, Charboneau JW, Cibas ES, Clark OH, Coleman BG, et al. Management of thyroid nodules detected at US: Society of Radiologists in Ultrasound consensus conference statement. Radiology. 2005;237(3):794-800.

2. Rumack CM. Diagnostic Ultrasound 5TH ed. Carol M. Rumack DL, editor: Elsevier; 2018.

3. Korkusuz Y, Gröner D, Raczynski N, Relin O, Kingeter Y, Grünwald F, et al. Thermal ablation of thyroid nodules: are radiofrequency ablation, microwave ablation and high intensity focused ultrasound equally safe and effective methods? European radiology. 2018;28(3):929-35.

4. Baek JH, Kim YS, Lee D, Huh JY, Lee JH. Benign predominantly solid thyroid nodules: prospective study of efficacy of sonographically guided radiofrequency ablation versus control condition. American Journal of Roentgenology. 2010;194(4):1137-42.

5. Korkusuz H, Happel C, Heck K, Ackermann H, Grünwald F. Percutaneous thermal microwave ablation of thyroid nodules. Nuklearmedizin. 2014;53(04):123-30.

6. Liu Y-J, Qian L-X, Liu D, Zhao J-F. Ultrasound-guided microwave ablation in the treatment of benign thyroid nodules in 435 patients. Experimental Biology and Medicine. 2017;242(15):1515-23.

7. Li J, Liu Y, Liu J, Yang P, Hu X, Qian L. A comparative study of short-term efficacy and safety for thyroid micropapillary carcinoma patients after microwave ablation or surgery. International Journal of Hyperthermia. 2019;36(1):639-45.

8. Zhi X, Zhao N, Liu Y, Liu J-B, Teng C, Qian L. Microwave ablation compared to thyroidectomy to treat benign thyroid nodules. International Journal of Hyperthermia. 2018;34(5):644-52.

9. Che Y, Jin S, Shi C, Wang L, Zhang X, Li Y, et al. Treatment of benign thyroid nodules: comparison of surgery with radiofrequency ablation. American Journal of Neuroradiology. 2015;36(7):1321-5.

10. Yue W, Wang S, Wang B, Xu Q, Yu S, Yonglin Z, et al. Ultrasound guided percutaneous microwave ablation of benign thyroid nodules: safety and imaging follow-up in 222 patients. European journal of radiology. 2013;82(1):e11-e6.

11. Feng B, Liang P, Cheng Z, Yu X, Yu J, Han Z, et al. Ultrasound-guided percutaneous microwave ablation of benign thyroid nodules: experimental and clinical studies. European journal of endocrinology. 2012;166(6):1031-7.

12. Yang Y-L, Chen C-Z, Zhang X-H. Microwave ablation of benign thyroid nodules. Future Oncology. 2014;10(6):1007-14.

13. Solbiati L, Cioffi V, Ballarati E. Ultrasonography of the neck. Radiologic Clinics of North America. 1992;30(5):941-54.

14. Shabana W, Peeters E, De Maeseneer M. Measuring thyroid gland volume: should we change the correction factor? American Journal of Roentgenology. 2006;186(1):234-6.

15. Hegedus L, Perrild H, Poulsen LR, Andersen JR, Holm B, SCHNOHR P, et al. The determination of thyroid volume by ultrasound and its relationship to body weight, age, and sex in normal subjects. The Journal of Clinical Endocrinology & Metabolism. 1983;56(2):260-3.

16. Stoupa A, Kariyawasam D, Carré A, Polak M. Update of thyroid developmental genes. Endocrinology and Metabolism Clinics. 2016;45(2):243-54.

17. Shepard TH, Andersen H, Andersen HJ. Histochemical studies of the human fetal thyroid during the first half of fetal life. The Anatomical Record. 1964;149(3):363-79.

18. Szinnai G, Lacroix L, Carré A, Guimiot F, Talbot M, Martinovic J, et al. Sodium/iodide symporter (NIS) gene expression is the limiting step for the onset of thyroid function in the human fetus. The Journal of Clinical Endocrinology & Metabolism. 2007;92(1):70-6.

19. Kaplan MM. Werner and Ingbar's The Thyroid: A Fundamental and Clinical Text. 2005.

20. Schwartz SI, F.C. Brunicardi, Schwartz's Principles of Surgery. 2009: McGraw-Hill, Medical Pub. Division. Schwartz's Principles of Surgery. Brunicardi FC, editor2019.

21. Sencha AN. Thyroid Ultrasound From Simple to Complex. Patrunov YN, editor: Springer Nature Switzerland AG 2019.

22. Oertli D, Udelsman R. Surgery of the thyroid and parathyroid glands: Springer; 2007.

23. Yeh H-C, Futterweit W, Gilbert P. Micronodulation: ultrasonographic sign of Hashimoto thyroiditis. Journal of Ultrasound in Medicine. 1996;15(12):813-9.

24. Takashima S, Matsuzuka F, Nagareda T, Tomiyama N, Kozuka T. Thyroid nodules associated with Hashimoto thyroiditis: assessment with US. Radiology. 1992;185(1):125-30.

25. Adams H, Jones M. Ultrasound appearances of de quervain's thyroiditis. Clinical radiology. 1990;42(3):217-8.

26. Hermus AR, Huysmans DA. Treatment of benign nodular thyroid disease. New England Journal of Medicine. 1998;338(20):1438-47.

27. Kerr L. High-resolution thyroid ultrasound: the value of color Doppler. Ultrasound quarterly. 1994;12(1):21-44.

28. Grebe SK, Hay ID. Follicular cell-derived thyroid carcinomas. Endocrine neoplasms: Springer; 1997. p. 91-140.

29. Hay ID, McConahey WM, Goellner JR. Managing patients with papillary thyroid carcinoma: insights gained from the Mayo Clinic's experience of treating 2,512 consecutive patients during 1940 through 2000. Transactions of the American Clinical and Climatological Association. 2002;113:241.

30. Ahuja A, Ying M, Yuen H, Metreweli C. Power Doppler sonography of metastatic nodes from papillary carcinoma of the thyroid. Clinical radiology. 2001;56(4):284-8.

31. Moon W-J, Jung SL, Lee JH, Na DG, Baek J-H, Lee YH, et al. Benign and malignant thyroid nodules: US differentiation—multicenter retrospective study. Radiology. 2008;247(3):762-70.

32. Wunderbaldinger P, Harisinghani MG, Hahn PF, Daniels GH, Turetschek K, Simeone J, et al. Cystic lymph node metastases in papillary thyroid carcinoma. American Journal of Roentgenology. 2002;178(3):693-7.

33. Lagalla R, Caruso G, Midiri M, Cardinale A. Echo-Doppler-couleur et pathologie thyroidienne. JEMU Journal d'échographie et de médecine par ultrasons. 1992;13(1):44-7.

34. Chong GC, Beahrs OH, Sizemore GW, Woolner LH. Medullary carcinoma of the thyroid gland. Cancer. 1975;35(3):695-704.

35. Gorman B, Charboneau J, James E, Reading C, Wold L, Grant C, et al. Medullary thyroid carcinoma: role of high-resolution US. Radiology. 1987;162(1):147-50.

36. McIver B, Hay ID, Giuffrida DF, Dvorak CE, Grant CS, Thompson GB, et al. Anaplastic thyroid carcinoma: a 50-year experience at a single institution. Surgery. 2001;130(6):1028-34.

37. Pilotti S, Pierotti M. Classificazione istologica e caratterizzazione molecolare dei tumori dell'epitelio follicolare della tiroide. Argomenti di oncologia. 1992;13:365-76.

38. JI H, Miller J. Lymphoma of the thyroid. Ann Intern Med. 1983;99:685-93.

39. Kasagi K, Hatabu H, Tokuda Y, Yamabe H, Hidaka A, Yamamoto K, et al. Lymphoproliterative disorders of the thyroid gland: radiological appearances. The British Journal of Radiology. 1991;64(763):569-75.

40. Solbiati L, Osti V, Cova L, Tonolini M. Ultrasound of thyroid, parathyroid glands and neck lymph nodes. European radiology. 2001;11(12):2411-24.

41. Miller JM. Evaluation of thyroid nodules. Accent on needle biopsy. The Medical clinics of North America. 1985;69(5):1063.

42. Seiberling KA, Dutra JC, Gunn J. Ultrasound-guided fine needle aspiration biopsy of thyroid nodules performed in the office. The Laryngoscope. 2008;118(2):228-31.

43. Hamberger B, Gharib H, Melton III LJ, Goellner JR, Zinsmeister AR. Fine-needle aspiration biopsy of thyroid nodules: impact on thyroid practice and cost of care. The American journal of medicine. 1982;73(3):381-4.

44. Hawkins F, Bellido D, Bernal C, Rigopoulou D, Valdepeñas MPR, Lazaro E, et al. Fine needle aspiration biopsy in the diagnosis of thyroid cancer and thyroid disease. Cancer. 1987;59(6):1206-9.

45. Boland G, Lee M, Mueller P, Mayo-Smith W, Dawson S, Simeone J. Efficacy of sonographically guided biopsy of thyroid masses and cervical lymph nodes. AJR American journal of roentgenology. 1993;161(5):1053-6.

46. Kim E-K, Park CS, Chung WY, Oh KK, Kim DI, Lee JT, et al. New sonographic criteria for recommending fine-needle aspiration biopsy of nonpalpable solid nodules of the thyroid. American Journal of Roentgenology. 2002;178(3):687-91.

47. Rago T, Vitti P, Chiovato L, Mazzeo S, De Liperi A, Miccoli P, et al. Role of conventional ultrasonography and color flow-doppler sonography in predicting malignancy in'cold'thyroid nodules. European journal of endocrinology. 1998;138(1):41-6.

48. Simeone JF, Daniels GH, Hall DA, McCarthy K, Kopans DB, Butch RJ, et al. Sonography in the follow-up of 100 patients with thyroid carcinoma. American journal of roentgenology. 1987;148(1):45-9.

49. Alexander EK, Marqusee E, Orcutt J, Benson CB, Frates MC, Doubilet PM, et al. Thyroid nodule shape and prediction of malignancy. Thyroid. 2004;14(11):953-8.

50. Solbiati L, Volterrani L, Rizzatto G, Bazzocchi M, Busilacci P, Candiani F, et al. The thyroid gland with low uptake lesions: evaluation by ultrasound. Radiology. 1985;155(1):187-91.

51. Park M, Shin JH, Han BK, Ko EY, Hwang HS, Kang SS, et al. Sonography of thyroid nodules with peripheral calcifications. Journal of Clinical Ultrasound. 2009;37(6):324-8.

52. Kakkos SK, Scopa CD, Chalmoukis AK, Karachalios DA, Spiliotis JD, Harkoftakis JG, et al. Relative risk of cancer in sonographically detected thyroid nodules with calcifications. Journal of Clinical Ultrasound. 2000;28(7):347-52.

53. Chammas MC, Gerhard R, Oliveira IRSD, Widman A, Barros ND, Durazzo M, et al. Thyroid nodules: evaluation with power Doppler and duplex Doppler ultrasound. Otolaryngology—Head and Neck Surgery. 2005;132(6):874-82.

54. Grant EG, Tessler FN, Hoang JK, Langer JE, Beland MD, Berland LL, et al. Thyroid ultrasound reporting lexicon: white paper of the ACR thyroid imaging, reporting and data system (TIRADS) committee. Journal of the American college of radiology. 2015;12(12):1272-9.

55. Gao L, Parker K, Lerner R, Levinson S. Imaging of the elastic properties of tissue—A review. Ultrasound in medicine & biology. 1996;22(8):959-77.

56. Lim D-J, Luo S, Kim M-H, Ko S-H, Kim Y. Interobserver agreement and intraobserver reproducibility in thyroid ultrasound elastography. American Journal of Roentgenology. 2012;198(4):896-901.

57. Choi WJ, Park JS, Koo HR, Kim S-Y, Chung MS, Tae K. Ultrasound elastography using carotid artery pulsation in the differential diagnosis of sonographically indeterminate thyroid nodules. American Journal of Roentgenology. 2015;204(2):396-401.

58. Dudea SM, Jid CB. Ultrasound elastography in thyroid disease. Medical ultrasonography. 2015;17(1):74-96.

59. Cosgrove D, Piscaglia F, Bamber J, Bojunga J, Correas J-M, Gilja O, et al. EFSUMB guidelines and recommendations on the clinical use of ultrasound elastography. Part 2: Clinical applications. Ultraschall in der Medizin-European Journal of Ultrasound. 2013;34(03):238-53.

60. Bae U, Dighe M, Dubinsky T, Minoshima S, Shamdasani V, Kim Y. Ultrasound thyroid elastography using carotid artery pulsation: preliminary study. Journal of Ultrasound in Medicine. 2007;26(6):797-805.

61. Dighe M, Bae U, Richardson ML, Dubinsky TJ, Minoshima S, Kim Y. Differential diagnosis of thyroid nodules with US elastography using carotid artery pulsation. Radiology. 2008;248(2):662-9.

62. Itoh A, Ueno E, Tohno E, Kamma H, Takahashi H, Shiina T, et al. Breast disease: clinical application of US elastography for diagnosis. Radiology. 2006;239(2):341-50.

63. Rago T, Santini F, Scutari M, Pinchera A, Vitti P. Elastography: new developments in ultrasound for predicting malignancy in thyroid nodules. The Journal of Clinical Endocrinology & Metabolism. 2007;92(8):2917-22.

64. Hahn SY, Shin JH, Ko EY, Bae JM, Choi JS, Park KW. Complementary role of elastography using carotid artery pulsation in the ultrasonographic assessment of thyroid nodules: a prospective study. Korean Journal of Radiology. 2018;19(5):992-9.

65. Sporea I, Sirli R, Bota S, Vlad M, Popescu A, Zosin I. ARFI elastography for the evaluation of diffuse thyroid gland pathology: Preliminary results. World journal of radiology. 2012;4(4):174.

66. Menzilcioglu M, Duymus M, Gungor G, Citil S, Sahin T, Boysan S, et al. The value of real-time ultrasound elastography in chronic autoimmune thyroiditis. The British journal of radiology. 2014;87(1044):20140604.

67. Liu B-X, Xie X-Y, Liang J-Y, Zheng Y-L, Huang G-L, Zhou L-Y, et al. Shear wave elastography versus real-time elastography on evaluation thyroid nodules: a preliminary study. European journal of radiology. 2014;83(7):1135-43.

68. Hu X, Liu Y, Qian L. Diagnostic potential of real-time elastography (RTE) and shear wave elastography (SWE) to differentiate benign and malignant thyroid nodules: A systematic review and meta-analysis. Medicine. 2017;96(43).

69. Cui T, Jin C, Jiao D, Teng D, Sui G. Safety and efficacy of microwave ablation for benign thyroid nodules and papillary thyroid microcarcinomas: A systematic review and meta-analysis. European journal of radiology. 2019;118:58-64.

70. Ahmed M, Brace CL, Lee Jr FT, Goldberg SN. Principles of and advances in percutaneous ablation. Radiology. 2011;258(2):351-69.

71. Knavel EM, Brace CL. Tumor ablation: common modalities and general practices. Techniques in vascular and interventional radiology. 2013;16(4):192-200.

72. Skinner MG, Iizuka MN, Kolios MC, Sherar MD. A theoretical comparison of energy sources-microwave, ultrasound and laser-for interstitial thermal therapy. Physics in Medicine & Biology. 1998;43(12):3535.

73. Shi Y-F, Zhou P, Zhao Y-F, Liu W-G, Tian S-M, Liang Y-P. Microwave ablation compared with laser ablation for treating benign thyroid nodules in a propensity-score matching study. Frontiers in Endocrinology. 2019;10:874.

74. Wu F, Wang Z-B, Chen W-Z, Wang W, Gui Y, Zhang M, et al. Extracorporeal high intensity focused ultrasound ablation in the treatment of 1038 patients with solid carcinomas in China: an overview. Ultrasonics sonochemistry. 2004;11(3-4):149-54.

75. Korkusuz H, Fehre N, Sennert M, Happel C, Grünwald F. Volume reduction of benign thyroid nodules 3 months after a single treatment with high-intensity focused ultrasound (HIFU). Journal of therapeutic ultrasound. 2015;3(1):4.

76. Fruehauf JH, Back W, Eiermann A, Lang M-C, Pessel M, Marlinghaus E, et al. High-intensity focused ultrasound for the targeted destruction of uterine tissues: experiences from a pilot study using a mobile HIFU unit. Archives of Gynecology and Obstetrics. 2008;277(2):143-50.

77. Mainini AP, Monaco C, Pescatori LC, De Angelis C, Sardanelli F, Sconfienza LM, et al. Image-guided thermal ablation of benign thyroid nodules. Journal of ultrasound. 2017;20(1):11-22.

78. Lu DS, Raman SS, Limanond P, Aziz D, Economou J, Busuttil R, et al. Influence of large peritumoral vessels on outcome of radiofrequency ablation of liver tumors. Journal of vascular and interventional radiology. 2003;14(10):1267-74.

79. Poulou LS, Botsa E, Thanou I, Ziakas PD, Thanos L. Percutaneous microwave ablation vs radiofrequency ablation in the treatment of hepatocellular carcinoma. World journal of hepatology. 2015;7(8):1054.

80. Cheng Z, Che Y, Yu S, Wang S, Teng D, Xu H, et al. US-guided percutaneous radiofrequency versus microwave ablation for benign thyroid nodules: a prospective multicenter study. Scientific reports. 2017;7(1):1-10.

81. Heck K, Happel C, Grünwald F, Korkusuz H. Percutaneous microwave ablation of thyroid nodules: effects on thyroid function and antibodies. International Journal of Hyperthermia. 2015;31(5):560-7.

82. Simon CJ, Dupuy DE, Mayo-Smith WW. Microwave ablation: principles and applications. Radiographics. 2005;25(suppl_1):S69-S83.

83. Eisele RM. Advances in local ablation of malignant liver lesions. World journal of gastroenterology. 2016;22(15):3885.

84. Lubner MG, Brace CL, Hinshaw JL, Lee Jr FT. Microwave tumor ablation: mechanism of action, clinical results, and devices. Journal of Vascular and Interventional Radiology. 2010;21(8):S192-S203.

85. Liang P, Wang Y, Yu X, Dong B. Malignant liver tumors: treatment with percutaneous microwave ablation—complications among cohort of 1136 patients. Radiology. 2009;251(3):933-40.

86. Brace CL, Laeseke PF, Sampson LA, Frey TM, van der Weide DW, Lee Jr FT. Microwave ablation with multiple simultaneously powered small-gauge triaxial antennas: results from an in vivo swine liver model. Radiology. 2007;244(1):151-6.

87. Hinshaw JL, Lubner MG, Ziemlewicz TJ, Lee Jr FT, Brace CL. Percutaneous tumor ablation tools: microwave, radiofrequency, or cryoablation—what should you use and why? Radiographics. 2014;34(5):1344-62.

88. Park HS, Baek JH, Park AW, Chung SR, Choi YJ, Lee JH. Thyroid radiofrequency ablation: updates on innovative devices and techniques. Korean journal of radiology. 2017;18(4):615-23.

89. Wu W, Gong X, Zhou Q, Chen X, Chen X. Ultrasound-guided percutaneous microwave ablation for solid benign thyroid nodules: comparison of MWA versus control group. International Journal of Endocrinology. 2017;2017.

90. Nam CY, Raman SS, Kim YJ, Lassman C, Chang X, Lu DS. Microwave liver ablation: influence of hepatic vein size on heat-sink effect in a porcine model. Journal of Vascular and Interventional Radiology. 2008;19(7):1087-92.

91. Cardella JF KS, Miller DL, Millward SF, Sacks D. . Society of Interventional Radiology clinical practice guidelines. Journal of vascular and interventional radiology : JVIR. 2009; JVIR. 2009;20(7 Suppl):S189-91.

92. Moon HJ, Kwak JY, Kim MJ, Son EJ, Kim E-K. Can vascularity at power Doppler US help predict thyroid malignancy Radiology. 2010;255(1):260-9.

93. Kalra N, Ahuja CK, Dutta P, Rajwanshi A, Mittal BR, Bhansali A, et al. Comparison of sonographically guided percutaneous sodium tetradecyl sulfate injection with ethanol injection in the treatment of benign nonfunctioning thyroid nodules. Journal of Vascular and Interventional Radiology. 2014;25(8):1218-24.

94. Yue W-W, Wang S-R, Lu F, Sun L-P, Guo L-H, Zhang Y-L, et al. Radiofrequency ablation vs. microwave ablation for patients with benign thyroid nodules: a propensity score matching study. Endocrine. 2017;55(2):485-95.

95. Morelli F, Sacrini A, Pompili G, Borelli A, Panella S, Masu A, et al. Microwave ablation for thyroid nodules: a new string to the bow for percutaneous treatments? Gland Surgery. 2016;5(6):553.

96. Vorländer C, David Kohlhase K, Korkusuz Y, Erbelding C, Luboldt W, Baser I, et al. Comparison between microwave ablation and bipolar radiofrequency ablation in benign thyroid nodules: differences in energy transmission, duration of application and applied shots. International Journal of Hyperthermia. 2018;35(1):216-25.

97. Brace CL. Microwave tissue ablation: biophysics, technology, and applications. Critical Reviews in Biomedical Engineering. 2010;38(1).

98. Dong P, Wu X-L, Sui G-Q, Luo Q, Du J-R, Wang H, et al. The efficacy and safety of microwave ablation versus lobectomy for the treatment of benign thyroid nodules greater than 4 cm. Endocrine. 2020:1-9.

99. Bernardi S, Dobrinja C, Fabris B, Bazzocchi G, Sabato N, Ulcigrai V, et al. Radiofrequency ablation compared to surgery for the treatment of benign thyroid nodules. International Journal of Endocrinology. 2014;2014.

100. Teng D, Sui G, Liu C, Wang Y, Xia Y, Wang H. Long-term efficacy of ultrasound-guided low power microwave ablation for the treatment of primary papillary thyroid microcarcinoma: a 3-year follow-up study. Journal of cancer research and clinical oncology. 2018;144(4):771-9.

101. Cho SJ, Baek JH, Chung SR, Choi YJ, Lee JH. Thermal Ablation for Small Papillary Thyroid Cancer: A Systematic Review. Thyroid. 2019;29(12):1774-83.