

T.C.
ESKİŐEHİR OSMANGAZİ ÜNİVERSİTESİ
SAĐLIK BİLİMLERİ ENSTİTÜSÜ
HİSTOLOJİ-EMBRYOLOJİ ANABİLİM DALI

SIÇANLARDA 4-VINYLCYCLOHEXENE DIEPOXIDE (VCD)
İLE OLUŐTURULAN DENEYSSEL PREMATÜR OVER
YETMEZLİĐİ'NE SİLYMARİN'İN ETKİSİ

YÜKSEK LİSANS TEZİ

MUSTAFA ÇELİK

DANIŐMAN : PROF. DR. A. ERĐİN AÇIKALIN

HAZİRAN- 2009

T.C.
ESKİŞEHİR OSMANGAZİ ÜNİVERSİTESİ
SAĞLIK BİLİMLERİ ENSTİTÜSÜ
HİSTOLOJİ-EMBRYOLOJİ ANABİLİM DALI

SIÇANLARDA 4-VINYLCYCLOHEXENE DIEPOXIDE (VCD)
İLE OLUŞTURULAN DENEYSEL PREMATÜR OVER
YETMEZLİĞİ'NE SİLYMARİN'İN ETKİSİ

YÜKSEK LİSANS TEZİ

MUSTAFA ÇELİK

DANIŞMAN: PROF. DR. A. ERGİN AÇIKALIN

KABUL VE ONAY SAYFASI

Mustafa ÇELİK'in Yüksek Lisans Tezi olarak hazırladığı ” **Sıçanlarda 4-Vinylcyclohexene Diepoxide (VCD) İle Oluşturulan Deneysel Prematür Over Yetmezliği'ne Silymarin'in Etkisi**” başlıklı bu çalışma Eskişehir Osmangazi Üniversitesi Lisansüstü Eğitim ve Öğretim Yönetmeliğinin ilgili maddesi uyarınca değerlendirilerek “KABUL” edilmiştir.

06/07/2009

ÖZET

Sıçanlarda 4-Vinylcyclohexene Diepoxide (VCD) İle Oluşturulan Deneysel Prematür Over Yetmezliği'ne Silymarin'in Etkisi

Araştırmamızda VCD'nin sıçan ovaryumlarında neden olduğu toksisiteye karşı silymarinin koruyucu etkisinin olup olmadığını incelemeyi amaçladık.

Dişi bireyler ovaryumda belli sayıda primordiyal folikül ile doğarlar. Primordiyal ve primer foliküllerde oluşacak istenmeyen kayıplar dişilerde prematür over yetmezliği yada erken menapoza neden olur.

Endüstriyel bir kimyasal olan 4-Vinylcyclohexene diepoxide (VCD) sıçan ve fare primordiyal folikül sayısını selektif olarak azaltır. VCD ovaryumlarda primordiyal ve primer foliküllerin apoptoz sürecini başlatarak kaybına neden olur. VCD ile ovaryumlarda toksisite oluşması için tekrarlayan dozlar ve zaman önemlidir.

Östrojenin folikülogenez, steroidogenez, ovulasyon ve korpus luteum oluşumuna etkisi vardır. Ayrıca oosit etrafındaki granüloza hücrelerinin çoğalmasını sağlar ve apoptozu azaltır. Bir fitoöstrojen olan silymarinin östrojenik ve antiöstrojenik etkileri bulunmaktadır ve apoptozu engeller.

Araştırmamızda 28 günlük, 40-60 g ağırlığında, toplam 48 adet immatür dişi Sprague Dawley türü sıçan kullanılarak 4 grup oluşturuldu. Yiyecek ve su gereksinimleri sınırsız olarak sağlandı ve her gün kontrol edildi. Sıçanlara 160 mg/kg VCD ve 25 mg/kg silymarin dimetilsülfoksit (DMSO) içinde çözülürülerek intraperitoneal olarak 15 gün boyunca günlük olarak verildi. Deney sonunda sıçanlar derin anestezi altında servikal dislokasyon ile öldürüldü. Vücut ve organ ağırlıkları ölçüldü. Alınan dokulara uygun takip işlemi yapılarak parafin blokları hazırlandı. 5µm kalınlığındaki seri kesitlere Terminal Deoxynucleotidyl Transferase Mediated dUTP Nick and Labelling (TUNEL), Kaspaz-3 ve Anti

Mülleriyen Hormon (AMH) immünohistokimyasal olarak uygulandı. Genel yapı ve özellikleri Masson'un trikrom, Periyodik Asit Schiff-Hematoksin (PAS) ve Hematoksin-Eozin (H-E) boyaarı ile belirlendi. Işık mikroskobu ile ovaryumlarda gelişen foliküller, korpus luteum ve folikül kistleri sayıldı.

Bulgularımızda vücut ağırlığı yönünden sadece silymarin uygulanan grupta artış varken organ ağırlıklarında gruplar arasında fark gözlenmedi. VCD grubunda özellikle primordiyal ve primer foliküllerde kayıp VSL grubunda ise koruyuculuk belirgindi. Apoptoza giren hücre sayısı genel olarak VCD grubunda artarken AMH seviyesi azaldı.

Sonuçlarımıza göre; VCD ovaryumdaki preantral foliküllerde kayıplara neden olurken, VCD'nin yarattığı toksik etki silymarin uygulanması ile azaldı. Önemli bir antioksidan olan silymarinin folikül kayıplarına neden olacak çevresel faktörlere karşı koruyucu olarak kullanılabileceğini düşünmekteyiz.

Anahtar kelimeler: Folikülogenez, Prematür Over Yetmezliği, Sıçan, Silymarin, 4-Vinylcyclohexene diepoxide (VCD)

SUMMARY

Effect of silymarine on experimental premature ovarian failure in rats induced by 4-Vinylcyclohexene diepoxide (VCD)

In the present study, we aimed to determine the protective effect of silymarin against the toxic effect of VCD on rat ovaries.

Females are born with a limited number of primordial follicles in their ovaries. Non-physiological losses of the primordial and primer follicles in females due to toxic agents cause premature ovarian failure or early menopause.

4-Vinylcyclohexene diepoxide (VCD) is an industrial a chemical and is shown to selectively decrease the number of primordial follicles in rats and mice. Moreover, VCD leads to the apoptosis and the loss of primordial and primer follicles in ovary. Repeated doses of VCD and the time intervals between its admissions are critical for VCD-induced ovarian toxicity.

Estrogen not only stimulates folliculogenesis, steroidogenesis, ovulation, and corpus luteum formation but also induces the proliferation of the granulosa cells surrounding the ovary while decreasing the apoptosis. Silymarin, one of phytoestrogens, is reported to have estrogenic and anti-estrogenic effects and prevent cells from the apoptosis.

We used 28 days old female Sprague-Dawley rats, weighting 40-60 g. The rats were randomly divided into four groups. Food and water were supplied *ad libitum*. The rats received VCD (160mg/kg) and silymarine (25mg/kg, dissolved in DMSO) intraperitoneally during 15 days. At the end of the study, after determining the body weights of the animals, they were anaesthetized and sacrificed with cervical dislocation. Subsequently, their ovaries and uteruses were removed and weighed. The ovaries were taken and blocked in paraffin, and processed for routine histological inspections. In short, 5µm-thick sections were cut and stained immunohistochemically for TUNEL, Caspase-3 and Anti-Müllerian

hormone (AMH). The overall structure and general features of the organs were studied using Masson's trichrome, Periodic acid-Schiff stain-hematoxylin (PAS). Developing follicles, corpus luteum, follicular cyst were inspected using a light microscopy.

The present results showed that the body weights were only increased in silymarine group. However, there were no differences between the organ weights in groups. The number of preantral follicles markedly increased in 4-Vinylcyclohexene diepoxide+silymarine-treated group (VSL) compared to VCD-treated group. Apoptosis generally increased but AMH level was decreased in VCD group.

In the present study, VCD exposure reduced the number of preantral follicles in the ovaries. However, silymarin treatment decreased VCD-induced ovarian toxic effects in the rats. The current findings suggest that the use of antioxidants e.g. silymarin is effective for preventing the loss of the follicles in the ovary, induced by the toxic environmental factors.

Key words: Folliculogenesis, Premature Ovarian Failure, Rat, Silymarine, 4-Vinylcyclohexene diepoxide

İÇİNDEKİLER

	Sayfa
KABUL VE ONAY SAYFASI	iv
ÖZET	v
SUMMARY	vii
İÇİNDEKİLER DİZİNİ	ix
TABLO DİZİNİ	xii
ŞEKİL DİZİNİ	xiii
SİMGE VE KISALTMALAR DİZİNİ	xvii
1. GİRİŞ ve AMAÇ	1
2. GENEL BİLGİLER	3
2.1. Ovaryumlar.....	3
2.1.1. Anatomik yapısı	3
2.1.2. Gelişimi.....	4
2.1.2.1. Farklaşmamış gonadlar.....	5
2.1.2.2. Primordiyal germ hücrelerinin göçü	5
2.1.2.3. Ovaryumların farklılaşması	7
2.1.3. Histolojisi.....	9
2.1.4. Folikülogenez.....	11
2.1.4.1. Primordiyal foliküller.....	12
2.1.4.2. Primer foliküller.....	13
2.1.4.3. Sekonder foliküller.....	13
2.1.4.4. Antral foliküller.....	14
2.1.4.5. Korpus luteum.....	15
2.1.4.6. Atretik foliküller.....	16
2.2. Prematür Over Yetmezliği	17
2.3. Antimülleriye Hormon	19
2.4. 4-Vinylcyclohexene Diepoxide	20
2.5. Östrojen	24
2.5.1. Fitoöstrojen	26

2.5.2. <i>Silymarin</i>	27
3. GEREÇ ve YÖNTEMLER	32
3.1. Kimyasal Maddeler ve Uygulamaları	32
3.2. Deney Grupları	33
3.3. Ovaryum ve Uterus Örneklerinin Değerlendirmeleri	33
3.4. Folikül Sayılarının Tespiti	34
3.4.1. <i>Ovaryum için uygulanan doku takibi</i>	35
3.4.2. <i>Hematoksilin-Eozin yöntemi</i>	36
3.4.3. <i>Masson'un trikrom yöntemi</i>	37
3.4.4. <i>PAS-Hematoksilin yöntemi</i>	38
3.5. TUNEL Yöntemi	39
3.5.1. <i>Apoptoz görülen hücre sayımı</i>	39
3.6. Kaspaz-3 İmmünohistokimyasal Boyama Yöntemi.....	41
3.7. Anti Mülleriye Hormon İmmünohistokimyasal Boyama Yöntemi.	43
3.8. İstatistiksel Analiz	44
4.BULGULAR	45
4.1. Kontrol ve Deney Gruplarına Ait Vücut ve Organ Ağırlıkları Bulguları	45
4.2. Kontrol ve Deney Gruplarına Ait Primordiyal Folikül Bulguları...	47
4.3. Kontrol ve Deney Gruplarına Ait Primer Folikül Bulguları	48
4.4. Kontrol ve Deney Gruplarına Ait Sekonder Folikül Bulguları.....	49
4.5. Kontrol ve Deney Gruplarına Ait Antral Folikül Bulguları	50
4.6. Kontrol ve Deney Gruplarına Ait Korpus Luteum ve Kistik Folikül Bulguları	51
4.7. Kontrol ve Deney Gruplarına Ait Apoptozis Bulguları	53
4.8. Kontrol ve Deney Gruplarına Ait Kaspaz-3 Bulguları.....	56
4.9. Anti Mülleriye Hormon Bulguları	56
4.10. Işık Mikroskobik Bulguları.....	57
4.10.1. <i>Kontrol grubu</i>	57
4.10.2. <i>Silymarin grubu</i>	58
4.10.3. <i>4-Vinylcyclohexene diepoxide grubu</i>	59
4.10.4. <i>4-Vinylcyclohexene diepoxide + silymarin grubu</i>	61

PDF Eraser Free

5. TARTIŞMA	88
6. SONUÇ VE ÖNERİLER	104
KAYNAKLAR DİZİNİ	105
Özgeçmiş	

TABLÖLAR

	Sayfa
Tablo 1. Deneý gruplarına ait vücut ağırlık artışının karşılaştırılması	45
Tablo 2. Deneý gruplarına ait organ ağırlıklarının karşılaştırılması	46
Tablo 3. Deneý gruplarına ait primordiyal foliküllerin normal ve atretik oranlarının karşılaştırılması	47
Tablo 4. Deneý gruplarına ait primer foliküllerin normal ve atretik oranlarının karşılaştırılması	49
Tablo 5. Deneý gruplarına ait sekonder folikül sayılarının karşılaştırılması ...	50
Tablo 6. Deneý gruplarına ait antral folikül sayılarının karşılaştırılması	51
Tablo 7. Deneý gruplarına ait korpus luteum ve folikül kisti sayılarının karşılaştırılması	52
Tablo 8. Deneý gruplarına ait apoptoza giren hücre sayıları	54
Tablo 9. Deneý gruplarına ait antral foliküllerdeki apoptoza giren hücre sayıları	55

ŞEKİLLER

	Sayfa
Şekil 1. Ovaryumların şematik görünümü.....	4
Şekil 2. Ovaryumların embriyolojik gelişimi.....	6
Şekil 3. Ovaryum foliküllerin gelişimi.....	12
Şekil 4. 4-Vinylcyclohexene Diepoxide'in kimyasal formülü.....	21
Şekil 5. İnsan ve VCD uygulanmış farelerin üreme dönemlerindeki hormonların karşılaştırılması.....	24
Şekil 6. Östrojenin kimyasal formülü.....	24
Şekil 7. Silybum marianumun doğadaki görünümü	28
Şekil 8. Silymarinin içerisindeki bulunan maddelerin kimyasal formülleri	28
Şekil 9. Silymarinin etki mekanizması.....	30
Şekil 10. Deney gruplarına ait vücut ağırlık artışının karşılaştırılması.....	45
Şekil 11. Deney gruplarına ait organ ağırlıklarının karşılaştırılması	46
Şekil 12. Deney gruplarına ait primordiyal foliküllerin normal/atretik oranlarının karşılaştırılması	48
Şekil 13. Deney gruplarına ait primer foliküllerin normal/atretik oranlarının karşılaştırılması.....	49
Şekil 14. Deney gruplarına ait sekonder folikül sayılarının karşılaştırılması	50
Şekil 15. Deney gruplarına ait antral folikül sayılarının karşılaştırılması...	51
Şekil 16. Deney gruplarına ait korpus luteum ve kistik folikül sayılarının karşılaştırılması.....	52
Şekil 17. Deney gruplarına ait apoptoz gösteren hücre sayılarının karşılaştırılması	53
Şekil 18. Deney gruplarına ait antral foliküllerdeki apoptoza giren hücre sayılarının karşılaştırılması	55
Şekil 19. Kontrol grubu Hematoksilin-Eozin boyaması.....	62
Şekil 20. Kontrol grubu Hematoksilin-Eozin boyaması.....	62
Şekil 21. Kontrol grubu Hematoksilin-Eozin boyaması.....	62
Şekil 22. Kontrol grubu Hematoksilin-Eozin boyaması.....	62
Şekil 23. Kontrol grubu Masson Trikrom boyaması.....	62
Şekil 24. Kontrol grubu Masson Trikrom boyaması.....	62

Şekil 25.	Kontrol grubu PAS boyaması.....	63
Şekil 26.	Kontrol grubu PAS boyaması.....	63
Şekil 27.	Kontrol grubu PAS boyaması.....	63
Şekil 28.	Kontrol grubu PAS boyaması.....	63
Şekil 29.	Kontrol grubu PAS boyaması.....	63
Şekil 30.	Kontrol grubu PAS boyaması	63
Şekil 31.	Silymarin grubu Hematoksilin-Eozin boyaması.....	64
Şekil 32.	Silymarin grubu Hematoksilin-Eozin boyaması	64
Şekil 33.	Silymarin grubu Hematoksilin-Eozin boyaması	64
Şekil 34.	Silymarin grubu Hematoksilin-Eozin boyaması	64
Şekil 35.	Silymarin grubu Masson Trikrom boyaması	64
Şekil 36.	Silymarin grubu Masson Trikrom boyaması	64
Şekil 37.	Silymarin grubu PAS boyaması	65
Şekil 38.	Silymarin grubu PAS boyaması	65
Şekil 39.	Silymarin grubu PAS boyaması	65
Şekil 40.	Silymarin grubu PAS boyaması	65
Şekil 41.	VCD grubu Hematoksilin-Eozin boyaması.....	66
Şekil 42.	VCD grubu Hematoksilin-Eozin boyaması	66
Şekil 43.	VCD grubu Hematoksilin-Eozin boyaması	66
Şekil 44.	VCD grubu Hematoksilin-Eozin boyaması	66
Şekil 45.	VCD grubu Hematoksilin-Eozin boyaması	66
Şekil 46.	VCD grubu Hematoksilin-Eozin boyaması	66
Şekil 47.	VCD grubu Hematoksilin-Eozin boyaması	67
Şekil 48.	VCD grubu Masson Trikrom boyaması	67
Şekil 49.	VCD grubu Masson Trikrom boyaması	67
Şekil 50.	VCD grubu Masson Trikrom boyaması	67
Şekil 51.	VCD grubu Masson Trikrom boyaması	67
Şekil 52.	VCD grubu Masson Trikrom boyaması	67
Şekil 53.	VCD grubu Masson Trikrom boyaması	68
Şekil 54.	VCD grubu PAS boyaması	68
Şekil 55.	VCD grubu PAS boyaması	68
Şekil 56.	VCD grubu PAS Boyaması	68

Şekil 57.	VCD grubu PAS Boyaması	68
Şekil 58.	VCD grubu PAS Boyaması	68
Şekil 59.	VSL grubu Hematoksilin-Eozin boyaması.....	69
Şekil 60.	VSL grubu Hematoksilin-Eozin boyaması.....	69
Şekil 61.	VSL grubu Hematoksilin-Eozin boyaması.....	69
Şekil 62.	VSL grubu Hematoksilin-Eozin boyaması.....	69
Şekil 63.	VSL grubu PAS boyaması.....	69
Şekil 64.	VSL grubu PAS boyaması	69
Şekil 65.	Kontrol grubu TUNEL boyaması.....	70
Şekil 66.	Kontrol grubu TUNEL boyaması.....	70
Şekil 67.	Kontrol grubu TUNEL boyaması.....	70
Şekil 68.	Kontrol grubu TUNEL boyaması.....	70
Şekil 69.	Kontrol grubu TUNEL boyaması.....	70
Şekil 70.	Kontrol grubu Kaspaz-3 immunohistokimya boyaması	70
Şekil 71.	Kontrol grubu Kaspaz -3 immunohistokimya boyaması	71
Şekil 72.	Kontrol grubu Kaspaz-3 immunohistokimya boyaması	71
Şekil 73.	Silymarin grubu Kaspaz-3 immunohistokimya boyaması	72
Şekil 74.	Silymarin grubu Kaspaz-3 immunohistokimya boyaması	72
Şekil 75.	VCD grubu TUNEL boyaması	73
Şekil 76.	VCD grubu TUNEL boyaması	73
Şekil 77.	VCD grubu TUNEL boyaması	74
Şekil 78.	VCD grubu TUNEL boyaması	74
Şekil 79.	VCD grubu TUNEL boyaması	74
Şekil 80.	VCD grubu Kaspaz-3 immunohistokimya boyaması	74
Şekil 81.	VCD grubu Kaspaz-3 immunohistokimya boyaması	74
Şekil 82.	VCD grubu Kaspaz-3 immunohistokimya boyaması	74
Şekil 83.	VCD grubu Kaspaz-3 immunohistokimya boyaması	75
Şekil 84.	VCD grubu Kaspaz-3 immunohistokimya boyaması	75
Şekil 85.	VCD grubu Kaspaz-3 immunohistokimya boyaması	76
Şekil 86.	VCD grubu Kaspaz-3 immunohistokimya boyaması	76
Şekil 87.	VSL grubu TUNEL boyaması	77
Şekil 88.	VSL grubu TUNEL boyaması	77

Şekil 89.	VSL grubu TUNEL boyaması	78
Şekil 90.	VSL grubu TUNEL boyaması	78
Şekil 91.	VSL grubu TUNEL boyaması	78
Şekil 92.	VSL grubu Kaspaz-3 immunohistokimya boyaması	78
Şekil 93.	VSL grubu Kaspaz-3 immunohistokimya boyaması	78
Şekil 94.	VSL grubu Kaspaz-3 immunohistokimya boyaması	78
Şekil 95.	VSL grubu Kaspaz-3 immunohistokimya boyaması	79
Şekil 96.	VSL grubu Kaspaz-3 immunohistokimya boyaması	79
Şekil 97.	Kontrol grubu AMH immunohistokimya boyaması	80
Şekil 98.	Kontrol grubu AMH immunohistokimya boyaması	80
Şekil 99.	Kontrol grubu AMH immunohistokimya boyaması	80
Şekil 100.	Kontrol grubu AMH immunohistokimya boyaması	80
Şekil 101.	Kontrol grubu AMH immunohistokimya boyaması	80
Şekil 102.	Kontrol grubu AMH immunohistokimya boyaması	80
Şekil 103.	Kontrol grubu AMH immunohistokimya boyaması	81
Şekil 104.	Kontrol grubu AMH immunohistokimya boyaması	81
Şekil 105.	Silymarin grubu AMH immunohistokimya boyaması	82
Şekil 106.	Silymarin grubu AMH immunohistokimya boyaması	82
Şekil 107.	Silymarin grubu AMH immunohistokimya boyaması	83
Şekil 108.	Silymarin grubu AMH immunohistokimya boyaması	83
Şekil 109.	VCD grubu AMH immunohistokimya boyaması	84
Şekil 110.	VCD grubu AMH immunohistokimya boyaması	84
Şekil 111.	VCD grubu AMH immunohistokimya boyaması	85
Şekil 112.	VCD grubu AMH immunohistokimya boyaması	85
Şekil 113.	VSL grubu AMH immunohistokimya boyaması	86
Şekil 114.	VSL grubu AMH immunohistokimya boyaması	86
Şekil 115.	VSL grubu AMH immunohistokimya boyaması	87
Şekil 116.	VSL grubu AMH immunohistokimya boyaması	87
Şekil 117.	VSL grubu AMH immunohistokimya boyaması	87
Şekil 118.	VSL grubu AMH immunohistokimya boyaması	87
Şekil 119.	VSL grubu AMH immunohistokimya boyaması	87
Şekil 120.	VSL grubu AMH immunohistokimya boyaması	87

SİMGELER VE KISALTMALAR

AMH	Anti-Mülleriye Hormon
ANF	AhR antagonisti
AP-1	Aktivatör Protein-1
BMP4	(Bone Morphogenetic Factor 4)
BMP7	(Bone Morphogenetic Factor 7)
COX-2	(Cyclooxygenase-2)
DAX-1	(Duplicated Protein in Adrenal Hypoplasia Congenital on the X chromosome)
DMSO	Dimetilsülfoksit
E2	Östrojen
EB	Östrojen Benzoat
ERK	Ekstrasellüler Sinyal Düzenleyen Kinaz
ER α	Östrojen Reseptör α
ER β	Östrojen Reseptör β
ESOGÜ	Eskişehir Osmangazi Üniversitesi
FGF7	(Fibroblast Growth Factor 7)
FSH	Folikül Stimüle Edici Hormon
GnRH	Gonadotropin Serbestleştirici Hormon
GSH	Glutasyon
hCG	İnsan Koryonik Gonadotropin Hormon
HPTE	(2,2-bis(p-hydroxyphenyl)-1,1,1-trichloroethane)
H-E	Hematoksilin-Eozin
IL-1 β	İnterlökin 1 β
IFN- γ	İnterferon- γ
IFN- α	İnterferon- α
JNK	c-jun N Terminal Kinaz
KL	Kit-Ligant
LD50	%50 Letal Doz
LH	Lüteinleştirici Hormon
MIS	Mülleriye İnhibe Edici Faktör

PDF Eraser Free

MVH	(Mouse Vasa Homolog gene)
MXC	(1,1,1-trichloro-2,2-bis(4-methoxyphenyl) ethane)
NF- κ B	Nükleer Faktör Kappa B
NGF	(Nerve Growth Factor)
OMİ	Oosit Maturasyon İnhibitörü
PAS+H	Periyodik Asit Schiff + Hematoksilin boyası
PBS	Fosfatlı Tampon Solüsyonu
PGH	Primordial Germ Hücreleri
POF	Prematür Over Yetmezliği
SF1	Steroidogenaz Faktör 1
SHBG	Seks Hormon Bağlayan Globülin
SL	Silymarin Grubu
SPO11	(Spondation Protein Homolog 11)
TDF	Testis Belirleyici Faktör
TGF- β	(Transforming Growth Factor β)
TICAM	Tıbbi Cerrahi Araştırma Merkezi
TNF α	Tümör Nekrozis Faktör α
TUNEL	(Terminal Deoxynucleotidyl Transferase Mediated dUTP Nick and Labelling)
VCD	(4-Vinylcyclohexene Diepoxide)
VCH	(4-Vinylcyclohexene)
VSL	VCD+ Silymarin Grubu
WNT-4	(Wingless-related MMTV integration site 4)

1.GİRİŞ VE AMAÇ

4-Vinylcyclohexene Diepoxide (VCD) aromatik, renksiz, kauçuk tekerlek ve plastik üretiminde ortaya çıkan endüstriyel bir ajandır. Ayrıca, sigara ve böcek ilaçlarının içinde bulunan karsinojenlerden bir tanesidir. VCD fare ve sıçan ovaryumlarına toksik etki gösterir **(66)**.

VCD ovaryumlardaki primordiyal ve primer foliküllerin kaybına neden olur. Folikül kaybı apoptoz süreci ile gerçekleşir. Apoptoz ile ovaryumdaki foliküller dejenere olup atreziye uğrar. Bu ovotoksikantlara maruz kalan kadınların ovaryumlarındaki folikül sayıları azalarak prematür over yetmezliği (POF) veya erken menopoz oluşur. VCD ayrıca normal sıçanlarda uterus ağırlığını da belirgin olarak düşürür **(150)**.

17- β östradiol yetişkinlerde granüloza hücrelerinin çoğalmasını uyararak primordiyal foliküllerin gelişiminde de rol oynar. Östradiol seviyesi sıçanlarda gebelik süresince yüksek olup doğumdan sonraki 4 saat içinde %18 oranında, doğumdan sonraki 48 saat içinde ise belirgin şekilde azalır. Primatlarda yapılan çalışmalarda gebelik periyodunun ortalarında maternal serum östradiol seviyesi artar **(158)**.

Östrojen reseptör α (ER α) agonisti ve östrojen reseptör β (ER β) agonisti özellikle ER β agonisti, farelerin foliküler gelişimini uyarıp ve atreziyi azaltır. ER α genellikle hipofiz, timus ve uterus gibi organlarda eksprese edilirken, ER β ise ovaryum ve prostatta eksprese edilmektedir **(52)**.

Silymarin, Astrecea familyasında bulunan bir flavanoiddir ve *Silybum marianum L. Gaertn* (deve diken) bitkisinin yaprak ve tohumlarından elde edilir. Dünyada 4000 den fazla flavanoid bulunur. Silymarinin %70-80 oranında flavanolignan komponenti ile % 20-30 oranında hala tanımlanmamış molekülleri bulunur. Silymarinin ana bileşeni silybindir. Silymarinin antioksidan özelliği nedeniyle hücre koruyucu özelliği vardır ve

PDF Eraser Free

daha çok karaciğer hasarları için kullanılır. Silymarinin anti-inflamatuar, anti-kanserojenik etkilerini yanı sıra östrojen agonisti etkisi de bulunur. Silymarin ayrıca streoid reseptörlerinden olan östrojen reseptörlerine bağlanarak östrojenik aktivite gösterir **(44, 83, 84)**.

Fitoöstrojenler doğada bulunan bitkilerden elde edilir. Fitoöstrojenlerin östrojenik ve antiöstrojenik etkileri vardır. Fitoöstrojenlerin yapısı 17- β östradiole oldukça benzerdir. Fitoöstrojenler ER β 'ya ER α 'ya oranla daha fazla bağlanırlar **(11)**. Silymarin bir fitoöstrojen olup ER β ' ya ilgisi fazladır **(135)**.

Araştırmamızda VCD'nin sıçan ovaryumlarında neden olduğu toksisiteye silymarinin koruyucu etkisinin olup olmadığını incelemeyi amaçladık.

2. GENEL BİLGİLER

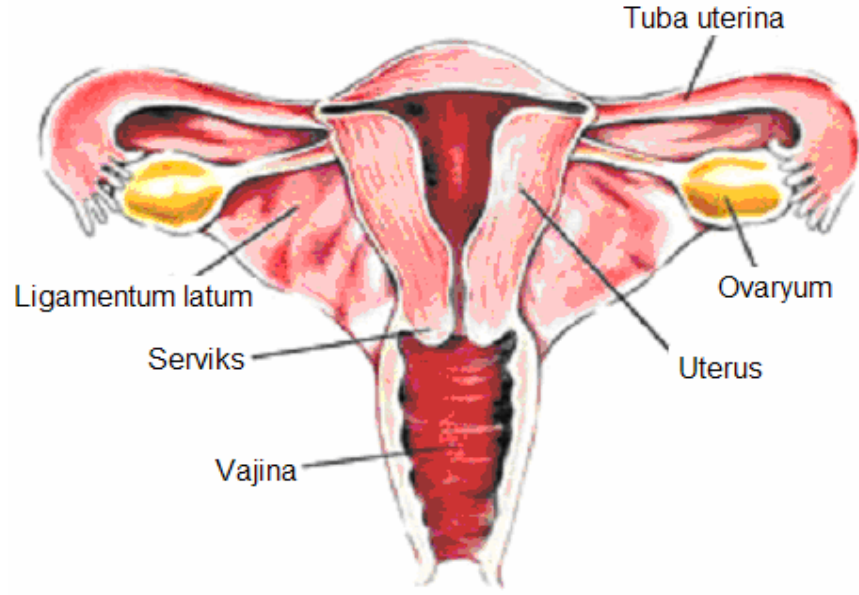
2.1. Ovaryumlar

2.1.1. Anatomik yapısı

Ovaryumlar, küçük pelvisin yan duvarlarında bulunan fossa ovarica adı verilen çukurcuklarda yer alır. Şekil ve büyüklük bakımından büyük bir bademe benzerler. Yaklaşık olarak 3-8 g ağırlığında, 3-5 cm uzunlukta, 1,5-3 cm genişlikte ve 1-1,5 cm kalınlıktadırlar. Ovaryumların ön kısımlarında kan damarlarının ve sinirlerin girdiği hilus adı verilen bölge bulunur. Mezovaryum (posterior), kan damarlarını ovaryumlara ileten bir periton kıvrımı olup ovaryumu uterusun yan kenarlarından uzanan ligamentum latuma bağlar (**Şekil 1**). Ovaryumlar, ligamentum ovarii ile de tuba uterinanın tutunma yerine yakın bir şekilde uterusun yan duvarına bağlanırlar (**2, 21, 36, 45, 112, 134, 138**).

Ovaryum arterica abdominalisten ayrılan arteria ovarica ile beslenir. Arteria ovarica ovaryumun içine ligamentum ovarii ile girer ve mezovaryum içinde ovaryuma giren dallarını verir. Hilustan çıkan venler plexus pampiniformis denilen venöz bir ağ oluştururlar. Ağ oluşturulan venler birleşerek vena ovaricayı oluşturur. Sol taraftaki ovaryumun veni vena renalis sinistraya, sağ taraftaki ovaryumun veni ise vena cava inferiora açılır (**2, 112, 114, 133, 161**).

Ovaryumların innervasyonu plexus ovaricus tarafından sağlanır. Bu sinirler arteria ovarica ile aşağıya doğru iner ve ovaryum ile birlikte ligamentum latum ve tuba uterinaya dağılır (**2, 112, 114, 133, 161**).



Şekil 1. Ovaryumların şematik görünümü (165)

2.1.2. Gelişimi

Embriyoların genetik ve kromozomal cinsiyeti, ovumu dölleyen sperm çeşidi ile fertilizasyon sırasında belirlenir. Buna rağmen, erkek ve dişi gonadlara ait morfolojik özellikler embriyonik dönemin 7. haftasına kadar seçilemez (12, 101, 130).

Gonadlar (testisler ve ovaryumlar) posterior abdominal duvarını döşeyen sölom epiteli, altındaki mezenşim (embriyonik bağ dokusu) ve primordiyal germ hücreleri (PGH) olmak üzere üç kaynaktan köken alır (101, 145).

Embriyolarda genital organların gelişimi 3 aşamada gerçekleşir (101);

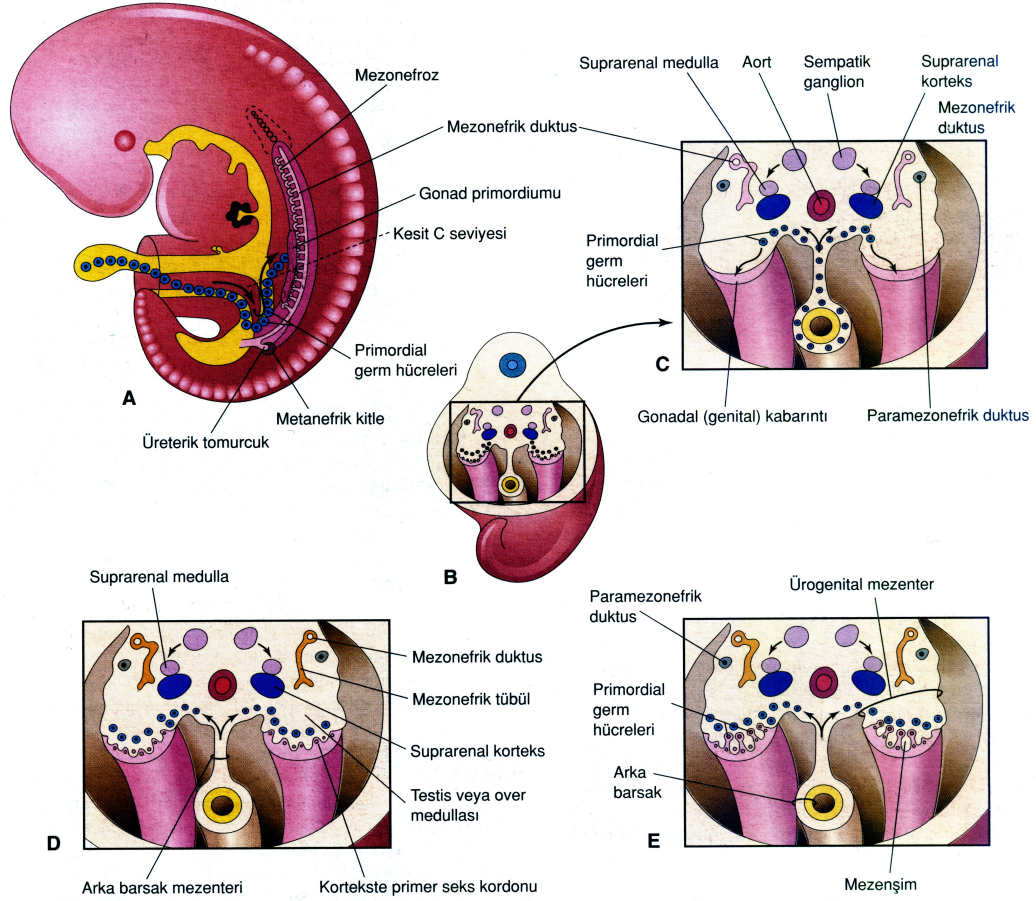
- Farklılaşmamış gonadlar
- Primordiyal germ hücrelerin (PGH) oluşumu ve göçü
- Ovaryumların farklılaşması

2.1.2.1. Farklılaşmamış gonadlar

Gonadlar, embriyonun 5. haftasında mezonefrozun mediyalinden gelişen yapılardır. Gonadların gelişimi sırasında, sağ ve soldaki sölom epitelinin çoğalması ve altındaki mezenşimin yoğunlaşmasıyla oluşan iki adet gonadal veya genital kabartı oluşur. Kalınlaşmış sölom epiteli PGH'lerini bölgeye çeken TGF- β (transforming growth factor β) ailesinden bir kemotaktik faktör salgılar ve aynı anda bu hücrelerin çoğalmasını uyarır. PGH'lerinin primitif gonadlara ulaşmasından hemen önce genital kabartının epiteli proliferer olur ve epitel hücreleri altındaki mezenşimin içine gömülür. Bu yapılar primer cinsiyet kordonları adı verilen düzensiz şekilli yapıları oluşturur. Parmak şeklindeki epiteliyal kordonlar, altındaki mezenşimin içerisine doğru kısa sürede büyürler. Farklılaşmamış gonadların kesitlerinde dışta korteks, içte medulla bulunmaktadır. Embriyo XX cinsiyet kromozom çiftine sahip ise, farklılaşmamış gonadın korteksi ovaryuma farklılaşır ve medullası geriler. Eğer embriyo XY cinsiyet kromozom çiftine sahip ise medulla testise farklılaşır ve korteksi, bazı kalıntıları dışında geriler. Gelişimin 6. haftasına kadar bu yapılarda PGH'leri bulunmaz. Erkek ve dişide 7. haftadan önce gonadların görünümü birbirlerine benzemektedir. Bu nedenle gonadlar farklılaşmamış gonad adını alır **(12, 27, 101, 130, 145)**.

2.1.2.2. Primordiyal germ hücrelerinin göçü

PGH, testis ve ovaryumlar da bulunan yetişkin gametlerin embriyonik öncülleridir. PGH'leri büyük, motil, yuvarlak veya oval şekilli, 15-20 μm çapında olan hücrelerdir. Nükleusları ekzantrik yerleşim gösterir ve kromatinleri belirgin haldedir, nükleoplazma eşit miktarda yayılmış ve bir veya iki adet büyük nükleolus içerir. PGH büyük mitokondrilere ve çok sayıda ribozomlara sahiptir. Golgi aygıtına ait veziküller ve endoplazmik retikulum sisternaları nadir olarak bulunur. Bunlarla birlikte glikojen partikülleri ve lipit damlacıkları insan PGH'lerin sitoplazmalarında yaygın olarak bulunur. Glikojen partikülleri ve lipit damlacıkları PGH'lerinin göçü esnasında enerji kaynağı olarak kullanılır **(13, 27, 90, 104, 115, 118, 123)**.



Şekil 2. Ovaryumların embriyolojik gelişimi (101)

Gelişimin 4. haftasında, büyük yuvarlak PGH'leri allantois kesesinin başlangıç yerine yakın vitellüs kesesinin endodermal hücreleri arasında görülmeye başlarlar ve sayıları yaklaşık olarak 100 adettir. Embriyonun katlanmaları sırasında, vitellüs kesesinin dorsal parçası embriyo içerisine dahil olur. Bu sırada, PGH'ler arka barsağın dorsal mezenter boyunca ameboid hareketlerle gonadal kabartılara göç ederler (Şekil 2). PGH'lerin köken aldıkları yerden gonadlara doğru göç ederken izledikleri yol hala tam olarak anlaşılamamıştır. Uzun zamandır gelişen gonadların germ hücrelerine karşı kemotaktik bir çekim gücü oluşturduğu tahmin edilir. Alternatif bir hipotez olarak ise germ hücrelerinin gonadlara doğru gitmesine bu hücreleri çevreleyen nonsellüler mikro çevrenin ve sellüler mikroçevrenin rehberlik ettiği öne sürülür. Göç esnasında bölünerek çoğalırlar ve ovaryuma ulaştıklarında yaklaşık olarak sayıları 1000'e ulaşır. 6.haftada PGH'ler altındaki mezenşim içerisine girerek primer seks kordonlarına dahil olurlar.

Gonadların ovaryumlara ya da testislere farklılaşmasında PGH'lerinin indükleyici etkisi vardır. Eğer PGH'ler genital kabartılara göç edemezse testislerin ya da ovaryumların gelişimi görülmez. Yanlış yönlendirilen primordiyal germ hücreleri gonadların dışına yerleşebilir. Genelde bu koşullar altında hücreler ölür. Eğer ölmezler ise teratoma adı verilen yapılar oluşur **(12, 27, 96, 101, 115, 130, 145)**.

2.1.2.3. Ovaryumların farklılaşması

Cinsiyetin dışı yönünde farklılaşabilmesi için önceleri sadece Y kromozomunun bulunmamasının yeterli olduğu kabul edilirdi. Y kromozomunun kısa kolu üzerinde testis belirleyici faktör (TDF) için gerekli olan SRY geni bulunur. TDF etkisi altında primer cinsiyet kordonları seminifer tübüllere farklılaşır. Ancak son yıllardaki yapılan çalışmalarda primitif gonadların ovaryuma farklılaşabilmesi için bazı genlere ihtiyaç olduğu saptanmıştır. Örneğin nüklear hormon reseptör ailesinin bir üyesi olan ve X kromozomunun kısa kolunda yer alan DAX-1 geni (duplucated protein in adrenal hypoplasia congenital on the X chromosome), Leydig ve Sertoli hücrelerinin farklılaşmasında gerekli olan steroidogenaz faktör 1'in (SF1) aktivitesini düzenleyerek bu hücrelerin oluşumunu engeller. Ayrıca ovaryumun farklılaşabilmesi için WNT-4 (wingless-related MMTV integration site 4) büyüme faktörünün de etkisi bulunur. Sertoli hücrelerinden salınan MIS'in (mülleriye inhiye edici faktör, anti-mülleriye inhiye edici hormon (AMH) olarak da bilinir) eksikliğinde östrojenin etkisiyle parametonefrik kanallardan tuba uterina, uterus, serviks ve vajinanın üst kısımları oluşur **(101, 130, 145)**.

44+XX kromozom çiftine sahip dışı embriyolarda gonadların gelişimi daha yavaş olur. X kromozomu, ovaryum gelişmesi için gerekli olan genleri taşır ve iki adet X kromozomuna ihtiyaç vardır. Bu iki X kromozomu oositlerin mayoz I'in profazında uzun süre kalması için gereklidir. OX kromozomları taşıyan bir bireyde de ovaryumlar gelişir. Bununla birlikte, DiGeorge ve arkadaşları ovaryum gelişiminde otozomal bir genin de rol oynadığını ortaya çıkarmıştır **(101, 130, 145)**.

Ovaryumlar histolojik olarak 10. haftaya kadar ayırt edilemezler. Dişi embriyolarda primer cinsiyet kordonları erkeklerdeki kadar belirgin değildir. Ancak gonadın medullasına kadar uzanır ve rudimenter rete ovarii'yi oluştururlar. Normalde daha sonra rete ovarii ve primer cinsiyet kordonları dejenere olurlar (**101, 130, 145**).

Dişi gonadların yüzey epiteli, erkeklerdekinin aksine çoğalmaya devam eder. Yüzey epiteli 7. haftada alttaki mezenşimin içine gömülmesine rağmen yüzeye yakın kalmaya devam ederek kortikal kordon adı verilen ikinci nesil kordonları oluşturur. 16. haftada, bu kordonlar izole hücre kümelerine parçalanırlar. İzole hücre kümeleri primordiyal folikülleri oluşturur. Primitif germ hücrelerini içeren bu hücre kümeleri daha çok ovaryumun medulla bölgesine yerleşirler ve bir süre sonra kaybolarak yerlerini vasküler bir stromaya bırakırlar. Medulladaki germ kordonları hilusa doğru giderek küçülür ve kaybolurlar. Folliküllerin herbiri, primordiyal germ hücrelerinden köken alan bir oogonyum içerir. Kortikomedüller bölgedeki oogonyumlar primer oosit oluşturmak için hacimce büyümeye başlarlar. Büyüme primer oosit oluncaya kadar devam eder. Bu olaya oogenez adı verilir. Oositler gelişimine doğumdan önce başlayıp doğumdan sonraki dönem de tamamlar. Yüzey epitelinden aşağıya göç eden ve germ hücrelerini çevreleyen yapılar folikül hücrelerini meydana getirirler (**27, 101, 130, 145**).

Oosit, ovaryumlarda gelişimini tamamlar ve insanda bulunan en büyük hücredir. Yuvarlak biçimli, çapı yaklaşık 120-200 µm arasında olan hareketsiz bir hücredir. Oosit, tuba uterinadan uterusu doğru lümenindeki sıvı akıntısı ve epitellerdeki silyalar yardımı ile kendi eksenini etrafında veya yuvarlanmalar ile yol alır. Oositin nükleusu hücre şekline uygun olarak yuvarlaktır ve merkezde bulunur. Kromatin ağı nükleusun her tarafına eşit miktarda dağılmıştır ve gevşek bir yapı gösterdiğinden açık renkte boyanır. Oosit sitoplazmasına, aynı zamanda ooplazma adı da verilir. En önemli özelliği, paraplazma denilen besin maddelerinden zengin olmasıdır. Belli başlı besin maddeleri protein, lipid, yağ, karbonhidrat, mineraller ve vitaminlerdir (**5, 7, 33, 69**).

Primer oosit ilk mayoz bölünmesine doğumdan önce başlar ancak profaz aşaması puberteye kadar tamamlanamaz. Bu aşamada oogonyumlar germ kordonlarının epiteliyal hücrelerinden meydana gelen tek katlı folikül epiteli tarafından sarılır. Primer oositi çevreleyen follikül hücreleri I. mayozu profazda tutan bir faktör olan oosit maturasyon inhibitörü (OMI) adındaki bir maddeyi salgılayarak, oositin mayoz bölünme sürecini durdurduğu düşünülür. Sölom epiteli ovaryumda germinal epitele ve altındaki bağ dokusu ise tunika albugineaya farklılanır (27, 51, 101, 130).

Postnatal (doğum sonrası) dönemde oogonium meydana gelmez. Doğumdan önce büyük bir bölümü dejenere olsa da, doğumdan sonra 2 milyon civarında primer oosit kalır. Pubertede ovaryumlarda profaz aşamasında bekleyen primer oositin boyutları artar ve birinci mayoz bölünmesini tamamlar. Ancak, sitoplazma eşit olarak bölünmez ve oluşan sekonder oosit yaklaşık olarak bütün sitoplazmayı alırken I. kutup cisimciğine ise çok az miktarda sitoplazma kalır. I. kutup cisimciği kısa süre içinde dejenere olur (27, 51, 101, 130, 145).

Ovulasyondan sonra sekonder oositin nükleusu ikinci mayoz bölünmeye girer, ama bölünme sadece metafaza kadar ilerlemektedir ve bu aşamada spermi beklemektedir. Eğer bir sperm sekonder oositin içine girerse, ikinci mayoz bölünme tamamlanır ve yine sitoplazmanın çoğu bir hücreye, fertilize olmuş oosite veya olgun oosite geçer. Daha az sitoplazmaya sahip olan hücre (II. kutup cisimciği) kısa sürede dejenere olur, II. kutup cisimciği atıldığında oositin olgunlaşması tamamlanır (27, 51, 101, 130, 145).

2.1.3. Histolojisi

Yetişkin bir bireyde son şeklini almış olan ovaryumların birbirleriyle ilişkili olarak oogenezis (ekzokrin) ve steriodogenez (endokrin) olmak üzere iki fonksiyonu bulunur. Ovaryumlarda sekonder cinsiyet karakterlerinin gelişmesinden ve gebeliğin kontrolünden sorumlu olan östrojen ve progesteron üretilir. Bununla birlikte gelişim

aşamalarından sonra oositin olgunlaşmasını ve olgunlaşan oositinde korunmasını da sağlar (36, 45, 69, 138, 142, 147).

Ovaryumların yüzeyinde bulunan germinal epitel gençlerde tek katlı kübik, ileriki yaşlarda ise tek katlı yassıdır. Germinal epitel kolaylıkla dökülebildiği için çoğu histolojik preparatlarda ya bir bölümü görülür ya da hiç görülmez. Bu epitel ultrastrüktürel olarak incelendiği zaman peritona benzer. Epitel hücrelerinin periton boşluğuna bakan yüzeylerinde bir çok mikrovilluslar bulunur. Germinal epitel hücrelerinde glikojen, mukopolisakkaritler, asit ile epidermal büyüme faktörleri, progesteron ve östrojen reseptörleri vardır (34, 38, 45, 68, 69, 79, 142).

Germinal kök hücreleri germinal epitel içinde yerleşim gösterir. Germinal kök hücreler germ hücrelerine benzer büyük ve oval şekilli olup mitotik olarak aktif hücrelerdir. Germinal kök hücreleri epitelin içinde olmasına karşın epitel ile ilişkili değildir ve bu hücreler ovaryumların içinde korumasız ve çıplak halde bulunurlar. Germinal kök hücreleri MVH (mouse vasa homolog) genini eksprese eder. Bununla birlikte germinal kök hücrelerden postnatal ovaryumlarda yeni oositler elde edilir. Ayrıca, ovaryum epitelinde bulunan kök hücreleri, oosit ve onu çevreleyen granüloza hücrelerinin bipotent kaynağıdır (10, 67, 103, 111).

Germinal epitelin altında zayıf bir şekilde damarlanmış, kollajen fibrilleri ovaryum yüzeyine paralel yerleşmiş ve sıkı düzensiz bağ dokusu olan tunika albuginea vardır. Ovaryumların makroskopik olarak pembemsi-gri renkte olması bu tabakadan ileri gelir. Tunika albuginea ileriki yaşlarda gençlere göre daha kalındır (34, 35, 36, 68, 79).

Ovaryum kesitlerinde dışta korteks (substantia corticalis) içte medulla (substantia medullaris) yer alır. Histolojik özellikleri birbirinden farklı olan bu iki bölüm arasında, keskin bir sınır bulunmaz. Genç bireylerin ovaryumlarında bu iki kısım kolayca ayrılabilirken daha ileri ki yaşlarda pek fark edilemez (34, 35, 38, 45, 68).

Ovaryum korteksinde çeşitli gelişim aşamalarında olan foliküller bulunur. Puberteden önce kortekste sadece primordiyal foliküller, puberteden sonra ise primer, sekonder ve antral foliküller bulunur. Cinsel olgunluk döneminde bu foliküllerden başka korpus luteum ve atretik foliküller bulunur. Menopoz döneminde ise foliküllerin sayısı oldukça azalır **(36, 69, 138, 142)**.

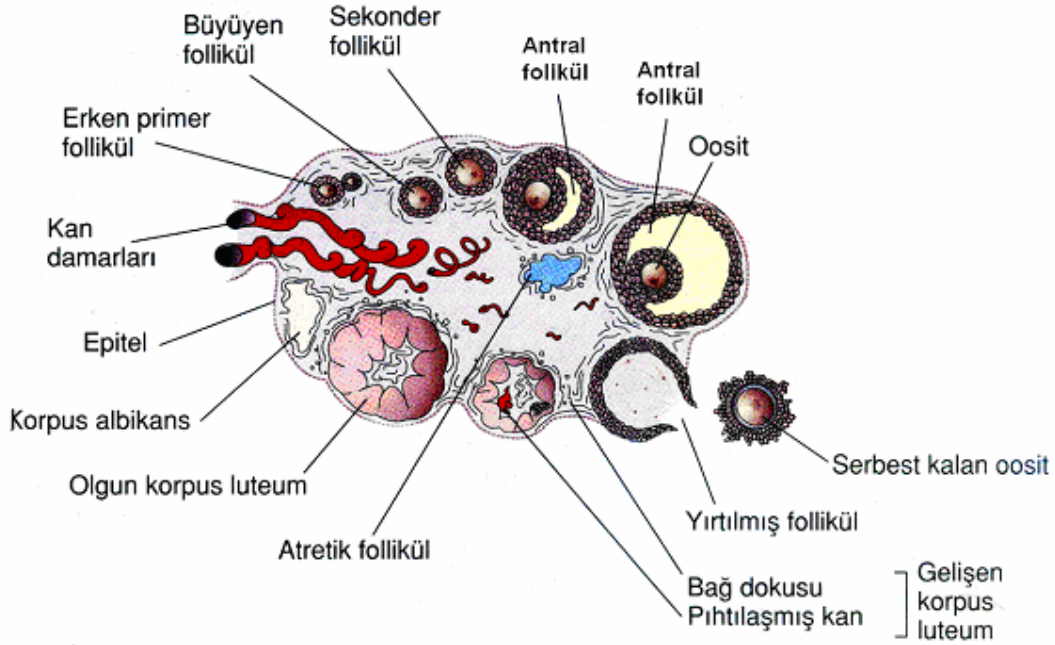
Kortekste foliküller arasında yer alan gevşek bağ dokusunda, çok sayıda bağ dokusu hücreleri, kollajen ve retikulum lifleri bulunur. Elastik liflere kan damarlarının çevresinde ve germinal epitelin hemen altında rastlanır **(34, 36, 37, 69)**.

Ovaryum medullası gevşek fibroelastik bağ dokusu yapısındadır. Medullada kollajen lif demetleri, elastik lif ağları, büyük kan damarları, lenf damarları, sinir demetleri ve çeşitli yönlerde uzanan düz kas lifleri bulunur. Kortekse göre elastik ve kollajen liflerin sayısı fazladır. Bu yapıların yanı sıra medullada interstisyel ve hilus hücrelerine de rastlanır. Foliküllerin atrezi olmasından sonra teka interna hücreleri tek tek ya da gruplar halinde kalırlar ve interstisyel hücreler ya da bezler oluşur. İnsanda menstruasyon öncesi bazı interstisyel hücreler östrojen salgılar. Bazı türlerde ise progesteron salgılar. İlk menstruasyon siklusu sırasında interstisyel hücrelerin çoğunluğu involusyona uğrar ve fonksiyonları azalır. Hilus hücreleri, testisin Leydig hücrelerine benzer organel yapısına sahip olup, lipitçe zengindir ve hücre içinde Reinke kristallerine benzer yapılar bulunur. Hilus hücreleri steroid hormon olarak androjen salgırlar **(34, 36, 38, 68, 69, 142)**.

2.1.4. Folikülogenez

Ovaryumlarda foliküllerin farklı gelişim evrelerine göre başlıca 4 tip folikül bulunmaktadır **(Şekil 3) (101, 130, 142)**.

1. Primordiyal foliküller
2. Primer foliküller
3. Sekonder foliküller
4. Antral foliküller



Şekil 3. Ovaryum foliküllerin gelişimi (101)

2.1.4.1. Primordiyal foliküller

Primordiyal foliküller, öncül foliküllerdir ve doğumdan önce gebeliğin 20. haftasında 6-7 milyon civarında olup doğumdan sonra sayıları azalarak 300-400 bine kadar düşmektedir. Puberte döneminde ise bu foliküllerden yalnızca 450-500 tanesi ovulasyona uğrar ve geriye kalan primordiyal foliküller dejenere olarak ortadan kaybolur. Primer oositin etrafını tek katlı yassı folikül hücreleri çevreleyerek primordiyal folikülleri oluştururlar. Primordiyal foliküller tunika albugineanın altında bir tabaka oluştururlar. Bu foliküller tüm üreme dönemi boyunca memeli ovaryumunun ihtiyaçlarını karşılar. Folikül hücreleri, primer oositi tam olarak çevreler ve aralarında dezmosomlar bulunur. Folikülün çevresinde ise bir bazal lamina bulunur. Primordiyal foliküllerin gelişebilmesi için NGF (nerve growth factor) ve SPO11 (spondation protein homolog 11) gibi faktörlerin etkisi bulunur (20, 24, 27, 48, 116, 130).

2.1.4.2. Primer foliküller

Primer foliküller; primordiyal foliküldeki primer oosit, folikül hücreleri ve bunları çevreleyen stromal dokudaki değişikliklerin sonucu olarak gelişir. Primer oositin çapı büyür. Folikül hücreleri oosit gelişmesine bağlı olarak değişikliğe uğramaktadır; yassıdan kübik şekle dönüşür ve granüloza hücreleri adını alırlar. Primer folikülde, oositin çevresinde tek katlı kübik epitel ve bazal lamina bulunur. Primer folikülün çapı 50-80 µm kadar büyür. Ayrıca, primer foliküllerde ileride oositin etrafını saracak olan zona pellusida oluşmaya başlar. Primordiyal foliküllerden primer foliküllerin gelişebilmesinde BMP4, BMP7 (bone morphogenetic factor 4 ve 7) ve FGF7 (fibroblast growth factor 7) gibi bazı faktörlerin etkileri vardır (**34, 68, 78, 88, 109, 116, 142**).

2.1.4.3. Sekonder foliküller

Primer foliküllerdeki tek katlı olan granüloza hücreleri hızlıca mitoz geçirirler ve çok katlı hale dönüşürler. Bu tabakalardan en içteki ve en dıştaki tabakada granüloza hücreleri prizmatik şekillidir. Bu iki kısım arasında kalan hücreler ise karşılıklı baskı nedeniyle poligonal şekillidir. Granüloza hücrelerinin oluşturdukları çok katlı epitele stratum granulozum adı verilir. Ayrıca bu tip foliküllere **multilaminar primer folikül** de denir (**45, 68, 142**).

Oosit ile onu çevreleyen granüloza hücreleri arasında ve granüloza hücreleri tarafından salgılanan amorf bir madde olan zona pellusida görülür. Işık mikroskopik olarak parlak, homojen bir şekilde ve asidofilik olarak gözlenir. Ayrıca, glikoprotein içeriği nedeniyle PAS pozitifdir. Zona pellusida da üç farklı glikoprotein bulunmaktadır (ZP1, ZP2 ve ZP3). İnsanda 13 µm kalınlığında olan zona pellusida önemli roller oynar (**12, 101, 130**).

Oositin ve folikül hücrelerinin gelişebilmesi için foliküllerin etrafındaki stroma foliküllerin çevresinde bir kapsül meydana getirir. Bu yapıya teka tabakası (teka folikülü) adı verilir. Stromal hücreler, özel bağ dokusu lifleri, hücreleri ve lifsel yapılar teka tabakasını oluşturmak üzere folikülün çevresinde organize olurlar. Teka folikülü, steroid hormon salgılamaya uygun endokrin bir yapı gibi zengin şekilde damarlanma gösteren teka interna ve büyük çoğunluğu fibröz bağ dokudan oluşan teka eksternadan oluşur. Teka internayı oluşturan hücrelerin zarlarında LH reseptörleri bulunur ve bu hücreler de steroid üreten hücrelerin ultrastrüktürel özellikleri gözlenir. Poligonol şekilli olup oval bir nükleuslara, sitoplazmalarında çok sayıda lipid damlalarına ve gelişmiş düz endoplazmik retikuluma sahiptirler ve mitokondriyumların kristalları tübuler tiptedir. Bu hücreler bağ dokusundan geliştiği halde epiteloid karakterdedirler. Teka interna hücreleri, granüloza hücrelerindeki erkek cinsiyet hormonu olan androstenedionu üretmektedir. Teka hücrelerinde üretilen androstenedion aromataz enzimi yardımıyla östrojene granüloza hücrelerinde çevrilir. Granüloza hücreleri, teka internadan bir bazal lamina ile ayrılmaktadır. Teka eksterna da az sayıda konsantrik yerleşimli füziform bağ dokusu hücreleri, yoğun kalın kollajen lifler ve düz kas demetleri bulunur. Her iki teka arasında ve teka eksterna ile çevre stroma arasında kesin bir sınır yoktur (20, 34, 45, 63, 69, 142).

2.1.4.4. Antral foliküller

Sekonder foliküller gelişimlerine devam ederken, granüloza hücreleri arasında boşluklar oluşur. Bu boşlukların içerisine folikül sıvısı (likör folikülü) bulunur. Granüloza hücreleri tarafından üretilen bu sıvıda glikozaminoglikan, proteoglikan, 20 kadar çeşitli enzim ve steroid bağlayan proteinler vardır. Ayrıca, lüteinizan hormon (LH), folikül stimüle edici hormon (FSH) ve bu hormonların salınımını düzenleyen progesteron, östradiol, inhibin, folliostatın (folikülostatin) ve aktivin gibi steroid içerikli çözünmüş hormonlar bulunur. Folikül sıvısı üretimi bir yandan devam ederken bir yandan da tek tek bulunan boşluklar birleşerek sıvı dolu büyük bir boşluk (antrum folikülü) oluşturmak üzere birleşirler. Granüloza hücreleri folikül içinde yeniden

düzenlenmeye başlar. Bu arada primer oosit sıvı dolu antrumun duvarında bir kenara itilmiş, çıkıntı yapan (kümüls ooforus) ve tek tabakalı granüloza hücreleri ile çevrili hale gelir. Oositin çevresindeki granüloza hücreleri korona radiata olarak isimlendirilir. Antrumu çevreleyen granüloza hücrelerine ise membrana granüloza denir (**7, 68, 101, 129, 130**).

Ovulasyona yakın dönemlerde folikülün son gelişim evresi olan olgun folikül (Graaf folikülü, matür folikül) ovaryum yüzeyinde transparan bir şişkinlik olarak gözlenir ve yaklaşık olarak ovaryumun büyüklüğüne yakın boyuttadır. Granüloza hücrelerini teka internadan ayıran follikül bazal laminası, kalınlaşarak membrana vitrea adını alır. Bu dönemde oositin büyümesi, follikül hücrelerinin çoğalması durur. Primer oosit çekirdeğine, veziküla germinativa (GV), nukleolusuna ise makula germinativa denir. Primer oosit sitoplazmasında çok sayıda vitellin granüller bulunur (**12, 33, 34, 69, 101, 129, 130**).

2.1.4.5. Korpus luteum

Ovulasyondan kısa süre sonra matür follikül duvarları büzülür ve katlanır. LH etkisiyle korpus luteum olarak bilinen ve progesteron ve az miktarda östrojen salgılayan bir yapıya dönüşür. Bu hormonlardan özellikle progesteron, endometriyal bezlerin salgı yapmasına ve blastosistin implantasyonu için endometriyumun hazırlanmasına neden olur. Korpus luteumu oluşturan granüloza hücrelerine granüloza lutein hücreleri adı verilmektedir. Bu hücreler oldukça büyüktür ve merkezde yerleşim göstermektedirler. Ancak teka lutein hücreleri adı verilen ve teka tabakasına ait olan diğer hücreler ise daha küçük olup korpus luteumda kenarda yerleşim gösterirler. Burada lutein hücrelerinin sitoplazmalarında lipid damlacıkları oluşur ve sarı renk alırlar. Ayrıca teka internada bulunan lenf ve kan damarları ovulasyondan sonra korpus luteumun iç kısımlarına doğru ilerleyerek burada zengin bir damar ağını oluştururlar (**68, 101**).

Eğer oosit fertilize olursa, korpus luteum genişleyerek gebelik korpus luteumunu oluşturur ve hormon üretimini artırır. Gebelikte, koryonun sinsityotrofoblastları tarafından salgılanan insan koryonik gonadotropin hormonu (hCG) korpus luteumun bozulmasını engeller. Gebelik korpus luteumu hamileliğin ilk 20 haftası boyunca işlevsel olarak aktiftir. Daha sonra plasenta gebeliğin devamı için gerekli olan östrojen ve progesteronu salgılar **(101, 130)**.

Eğer oosit fertilize olmazsa, ovulasyondan 10-12 gün sonra korpus luteumda gerileme ve dejenerasyon gözlenir. O zaman da menstruasyon korpus luteumu adını alır. Korpus luteum, bunu takiben, korpus albicans adı verilen beyaz skar dokusuna dönüşür (atretik korpus luteum). Hamilelik dışında ovaryan sikluslar kadınların üreme yaşamı boyunca devam eder ve menopoz ile son bulur **(101, 130)**.

2.1.4.6. Atretik foliküller

Ovaryumda doğum sırasında sayıları milyonlarla ifade edilen ve çeşitli gelişim evrelerinde folliküller bulunur. Her menstrual siklusta birden çok folikül gelişir. Ancak olgun bir follikül, parçalandığında ve oosit kümülüs korona kompleksi atıldığında geride kalan olgunlaşmakta olan folliküller atreziye uğrar. Foliküller atreziye uğrarken ilk başta oosit kısımları daha sonra da folikül hücreleri dejenere olur. Atreziye uğrayan primordiyal foliküllerin yerini stromal bağ dokusu alır. Gelişen foliküllerin atrezisi ise daha kompleks bir olaydır. Bu olayları sıralarsak **(34, 36, 68, 79, 101)**;

- Oosit kısmı dejenere olur.
- Mitoz durur ve granüloza hücreleri arasına endonükleazlar ve hidrolitik enzimler yayılır.
- Granüloza tabakasında çok miktarda nötrofil ve makrofajlar görülür.
- Granüloza hücreleri antruma dökülür.
- Folikül büzülür.
- Bağ dokusu foliküllerin antrumuna doğru ilerler.
- Otolitik değişikliklere dayanıklı olan zona pellusida ise makrofajlar tarafından fagosite edilerek ortadan kaldırılır.

2.2. Prematür Over Yetmezliği

Ovaryumlarda oositler puberte döneminde 400 bin iken 37-38 yaşlarda 25 bin civarında bulunur. Premenopoz döneminde oositler hızlıca tükenmeye başlar ve menstürel siklus azalır. Dünya genelinde menopoz için kesin bir yaş belirlemek olası değildir. Ülkemizde menopoz yaşı 46-47 yaş arasındadır. Fakat bu yaş ülkelere göre farklılıklar (45-54 yaş arası) gösterir. Ortalama yaşam süresini kadınlar için 72,3 olarak kabul edersek, kadınlar yaşamlarının yaklaşık 25 yılını menopoz döneminde geçirir (**47, 65**).

Ovaryumdaki oositlerin çeşitli nedenlerden dolayı menopoz yaşından önce tükenmesi erken menopoz veya prematür over yetmezliği (POF) olarak adlandırılır. POF, 40 yaşından önce amenore, hipöstrojenizm ve yüksek gonadotropin seviyesi ile seyreden bir durumdur. POF için 3 tanısal kriter mevcuttur (**85**):

- 4 aydan uzun süren amenore,
- 40 yaşından küçük olmak
- En az bir ay ara ile iki kez serumda belirlenen FSH seviyesinin 40mIU/ml' den fazla olması.

Kadınlarda POF çeşitli nedenlerden dolayı oluşmaktadır ve bu nedenlerden bir kaçını sıralayacak olursak;

1. Gonadal gelişim defektleri; embriyolojik gelişim sırasında oluşacak hasarlar (**15**).
2. Genetik nedenler; otozomal ve gonozomal kromozomlardaki hasarlar (**74**).
3. Çevresel toksinler; çeşitli maddelerin üretiminde kullanılan ve bu ürünlerden ortaya çıkan toksinler (**157**)
4. Radyoterapi; radyasyona bağlı nedenler (**113**)
5. Kemoterapi; kemoteropatik ajanlar (**49**).
6. Otoimmünite; otoimmün hastalıkların ve ovaryumdaki antijene karşı olan otoantikörler (**55**)

7. Metabolik nedenler; çeşitli hastalıkların ovaryumlara etki etmesi **(32)**.
8. Rezistan over sendromu; foliküllerin uyarıcı hormonlara cevap vermemesi **(18)**.

POF'lu kadınların biyokimyasal olarak serumlarına bakıldığında yüksek seviyede LH ve FSH gözlenirken, düşük seviyede östrojen ve inhibin görülür. Bu hormonlardan inhibin A dominant foliküllerden ve korpus luteumdan salgılanırken, inhibin B ise antral foliküllerin granüloza hücrelerinden salgılanmaktadır **(119)**.

Bununla birlikte, POF'lu kadınların ovaryumlarında proapoptotik genler daha fazla eksprese edilirken antiapoptotik genler ise eksprese edilmez.

POF insidansı yaşa bağlı olarak değişkenlik gösterir. 40 yaşın altında görülme sıklığı ortalama 1:100 iken, 30 'lu yaşlarda 1:1000, 20'li yaşlarda 1: 10000 sıklıkta görülür. POF insidansı etnik kökene göre de farklılık gösterir: Kafkas ırkında %1, Afrika ve Amerika ırklarında %1,4, İspanyol ırkında %1,4, Çin ırkında %0,5 ve %0,1 Japon ırkında görülür **(16, 89)**.

POF'lu kadınlar, doğal menopoza izlenen kadınlardan çok daha uzun süre östrojen eksikliği ile karşı karşıya kalacaklardır. Bunun sonucunda POF'lu kadınlarda, osteoporoz ve kardiyovasküler hastalık riski anlamlı olarak artmış durumdadır **(1)**.

POF hastalarında, over fonksiyonlarının geri kazanılma olasılığıyla, izlenen tedavi yöntemi arasında ilişki olup olmadığı yıllardır yapılan çeşitli çalışmalarla ortaya konulmaya çalışılır **(19)**.

2.3. Antimüllerien Hormon

Antimüllerien Hormon (AMH) Müllerien İnhibitör Faktör (MİF veya MİS) olarak da bilinir. AMH dimerik bir glikoprotein yapısında, 72kDa ağırlığında ve disülfid bağlarıyla bağlanmış iki monomerden oluşur. AMH, inhibin, aktivin glikoproteinlerinin de dahil olduğu TGF- β ailesinin bir üyesidir. AMH doku büyümesi ve farklılaşmasında etkilidir. AMH erkek fötüslerde Müller kanallarını inhibe eden faktördür ancak ovaryumlarda da daha farklı görevleri olduğu bulunmuştur (29, 121, 122, 146, 148).

İnsan fötal ve neonatal ovaryum dokusunda AMH ekspresyonu tartışmalı olmakla beraber gebeliğin 13. haftasından itibaren başlar (99). AMH erkekte testiste sertoli hücrelerinde, kadında ise ovaryumlardaki granüloza hücrelerinde üretilir. Erkek fötüsün gelişiminde Müller kanallarının gerilemesini ve normal erkek üreme sisteminin gelişmesini sağlar. Sertoli hücrelerinde embriyogenezle başlayan AMH sekresyonu yaşam boyu devam eder. Kadında serum AMH düzeyleri erkeğe göre daha düşüktür. Puberte sonrası menstrüel siklus başladığında sirkülasyondaki AMH düzeyi giderek azalır ve menozda tespit edilemez (92, 98, 146, 159).

AMH foliküler hormon yapımında etkilidir. AMH aromataz aktivitesini, LH reseptör sayısı ve teka hücrelerinde testosteron yapımını azaltır. AMH primordiyal foliküllerde eksprese edilmez. AMH primer foliküllerden küçük antral foliküllere doğru geçişte eksprese edilir. Preovulatuvar büyük antral foliküllerde AMH ekspresyonu ya çok kısıtlı ya da yoktur. Ovaryum aktivitesi üzerine düzenleyici etkisi vardır (50, 127).

AMH, klinik araştırmalarda ovaryum rezervinin değerlendirilmesinde, granüloza hücreli tümörlerin saptanması ve takibinde, gecikmiş pubertanın tanınmasında, kriptoorşit ve anorşit tanısında, her yaşta erkek gonad fonksiyonunun değerlendirilmesinde kullanılmaktadır (50, 146).

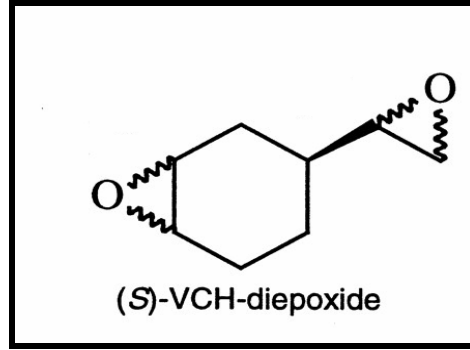
AMH foliküler gelişim esnasında özel bir role sahiptir. AMH'dan yoksun olan farelerde primordiyal foliküller normal sayıdadır fakat bu foliküllerin tükenmesi oldukça hızlıdır. Bunun sebebi ise AMH'den yoksun farelerde gelişmekte olan foliküllerin sayısı artar ve böylece ovaryumdaki primordiyal folikül havuzlarında erken tükenir. Büyüyen foliküllerde AMH sekresyonu parakrin etki yaparak komşuluklarındaki primordiyal foliküllerin büyümesini baskılar **(28, 98)**.

POF'lu hastalarda antral foliküllerde AMH üretiminde azalmalar görülür. Bu azalmalar antral foliküllerdeki granuloza hücrelerini olumsuz etkiler ve foliküllerin gelişiminde atretik değişiklikler ile tekal hipertrofiye neden olur **(30)**.

AMH'nun büyüyen folikül havuzunun intraovaryan sinyali olarak bulunması önemli klinik fayda sağlayacaktır. İnfertilite kliniklerinde temel sorulardan bir tanesi ovaryumdaki rezervin hem kalite hem de sayı olarak tespit edilmesidir. Ovaryum rezervindeki azalma ovaryal yaşlanma olarak adlandırılır. Oosit kalitesinin yanında ovaryumlarda kalan folikül sayısı önemli bir parametredir. Ovaryumlardaki primordiyal folikül stoğunun direkt olarak bulunması oldukça zordur. Primordiyal foliküllerden büyüyen folikül havuzuna doğru geçişin tespit edilmesi ve ovaryum rezervinin belirlenmesinde önemli bir işaret olarak AMH kullanılabilir (126, 148).

2.4. 4-Vinylcyclohexene Diepoxide

4-Vinylcyclohexene diepoxide (VCD)'nin kimyasal formülü $C_8H_{12}O_2$, molekül ağırlığı ise 140,20 mg'dır **(Şekil 4)**. Sıçanlardaki oral letal dozu 2,130 mg/kg olarak bulunmuştur. Böcek ilacı, lastik, kauçuk ve plastik sanayisinde üretilen maddelerin 1,3-bütadian dimerizasyon formuna 4-Vinylcyclohexene (VCH) adı verilmektedir. VCD, VCH'nin metabolitidir. VCD ticari olarak ara madde olarak kullanılır. Diepoksit ve epoksi resinleri için aktif seyrelticidir **(57, 62, 105, 106)**.



Şekil 4. 4-Vinylcyclohexene diepoxyde'in kimyasal formülü (43)

VCD ve VCH ovaryumlara toksik etki yapmaktadırlar. Bu iki kimyasallardan VCH sadece farelerin VCD ise hem fare hem de sıçanların ovaryumlarına toksiktir. VCD ile VCH'nin toksik etkileri karşılaştırıldığında VCD daha toksiktir. VCD sıçanlarda hepatik mikrozomal enzimlerle hızla nontoksikdiol metobolize olur. VCD'nin primer ve primordiyal folikülleri parçalamasıyla yetişkin sıçanlarda prematür over yetmezliğine sebep olur. Bu toksisite, hipotalamus–hipofiz sistemi aracılığıyla gerçekleşmez. Çünkü immatür foliküller gonadotropin düzenlemesine bağımlı değildir. VCD'nin direkt olarak ovaryumlara toksiktir (42, 53, 137, 143).

VCD ile toksisite oluşturmak için tekrarlayan dozlarla ve belli bir süre uygulanması gerekmektedir. 30 günlük uygulamalarda küçük foliküllerin önemli kaybı (primordiyal, primer ve büyüyen folikül) görülmüştür. Bununla birlikte kısa çalışmalarda primordiyal ve primer folikül sayılarında azalma ilk olarak 12. günde görülmüştür. Bu zamanda büyüyen foliküllerde değişiklik görülmemiştir. VCD aracılı ovotoksisite ilk olarak 10. günde görülür. Bu günde kontrole göre sağlıklı foliküllerin yüzdesi artarken önemli bir folikül kaybı görülmez. VCD'nin meydana getirdiği sağlıklı foliküllerin görüntüsü kontrol grubunda atretik foliküllerin görüntüsüne benzer (42, 72, 140).

VCD sıçan ve fare primordiyal ve primer oosit sayısını selektif olarak azaltır. Araştırmalarda VCD'nin neden olduğu hücre ölümü ve folikül kaybının apoptoz yoluyla gerçekleştiği belirtilmektedir ve apoptoza giren hücrelerin iki intrasellüler sinyal yolunu takip ettikleri belirtilmektedir (53, 95, 140). Birinci apoptoz sinyal

yolunda VCD apoptoz mekanizmasının ana komponenti olan kaspaz adı verilen sistein proteaz ailesini etkileyerek folikül kayıplarını gerçekleştirir. Kaspazlar, inaktif prekürsör (prokaspazlar) olarak eksprese olurlar ve proteolitik yarıklanmayı aktive ederler. Kaspazlar, apoptozda başlatıcı ve yerine getiren olmak üzere iki sınıftır. Proapoptotik sinyaller kaspaz-2, -8 ve -9 gibi başlatıcı kaspazları aktive eder. Başlatıcı kaspazların aktivasyonu kendiliğindedir ve spesifik kofaktöre bağlı gelişir. Bir kez aktivasyon olduğunda başlatıcı kaspazlar, yürütücü kaspazlara yapışır ve onları aktive ederler (kaspaz-3, -6 ve -7) **(8, 59, 108, 151)**.

Kullanılan biyokimyasal, moleküler ve morfolojik yaklaşımlar, bu yolun daha çok primordiyal ve primer foliküller üzerine etkili olduğunu düşündürmektedir. Apoptozun artması ile ilişkili olduğu bilinen olayları VCD artırmaktadır **(53, 59, 61)**.

Bunlar;

- (1) proapoptotik Bad ekspresyonu artar.
- (2) sitozoldeki mitokondriyal membranda Bax ile onun dimerizasyonundan oluşan Bcl-xl nin translokasyonu artar.
- (3) mitokondriyal membranda Bax/Bcl-xl oranı artar.
- (4) sitozolde mitokondriden sitokrom c difüzyonu artar.
- (5) kaspaz 3 ekspresyonunun aktivasyonu ve aktivitesi.

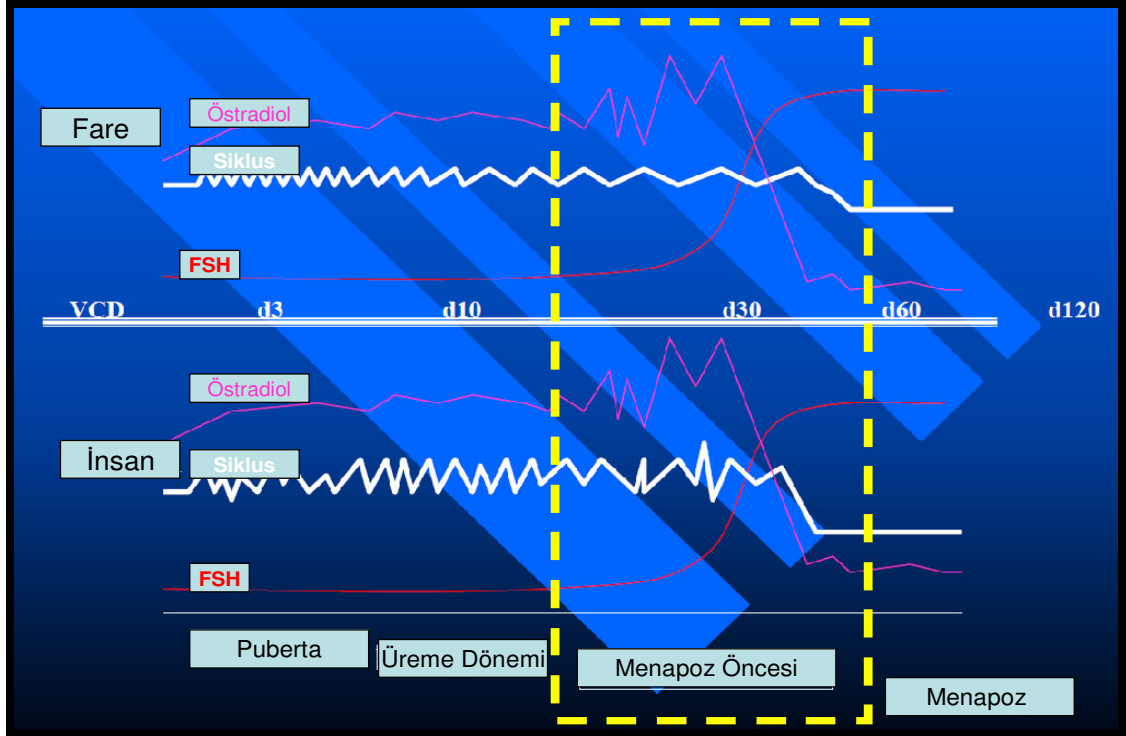
VCD uygulanan sıçanlardan izolasyon ile elde edilen foliküllerde, Bcl-2 ailesinin birkaç üyesi apoptoz sinyal yolağını düzenler. Bcl-2 ve onun homoloğu olan Bcl-xl ise hücre ölümlerini engeller. Bad ve Bax ise hücre ölümünü hızlandırır. Bcl-2 protein ve onun homoloğu olan Bcl-xL mitokondrilerin membranında, endoplazmik retikulum ve çekirdek zarında lokalizedir ve hücrelerin yaşamasından sorumludurlar. Eğer Bax / Bcl oranı artarsa hücre apoptozise gitmektedir. Bunla ilgili yapılan bir çalışmada bu sinyal yolunda mitokondriyal membrandaki Bax'ın artışı sitoplazma içine sitokrom c'nin sızmasını artırmaktadır ve tüm bu olaylar proteaz ve kaspaz-3 aktivasyonunun artmasına neden olur **(53, 55, 124, 141, 156, 162)**.

İkinci apoptoz sinyal yolunda ise VCD mitogen aktive eden protein kinazı (MAPK) kullanır **(93)**. Bu yolda ekstrasellüler sinyal düzenleyen kinaz (ERK), c-Jun N terminal kinaz (JNK) ve P38 kinaz içeren üç majör memeli MAPK'lar, farklı sinyal transdüksiyon yolu ile hücre büyümesi, farklılaşması ve apoptoz gibi birkaç hücrel fizyolojik olayı kontrol eder. Genellikle ERK kaskadı büyüme faktörleri ile aktive olur ve hücre ömrü veya proliferasyonunda kritik rol oynar. Tersine JNK ve P38 yolu strese cevap, büyümenin durması ve apoptoz sırasında stimüle olur **(125, 156, 160)**. Bir kez aktive olduğunda, aktivatör protein-1 (AP-1) gibi cevap elementleri düzenlenir ve apoptoza yol açar **(73)**.

VCD primer ve primordiyal foliküllerde MAPK aracılı yolun başlamasında şu şekilde etkilidir. **(49, 60)**.

- (1)** JNK ve P38 in aktivasyonunu ve ekspresyonunu artırır.
- (2)** c-Jun'un fosforilasyonunda artışa neden olur
- (3)** AP-1 cevap elementlerine bağlı nükleer proteinlerde azalmaya neden olur **(59)**.

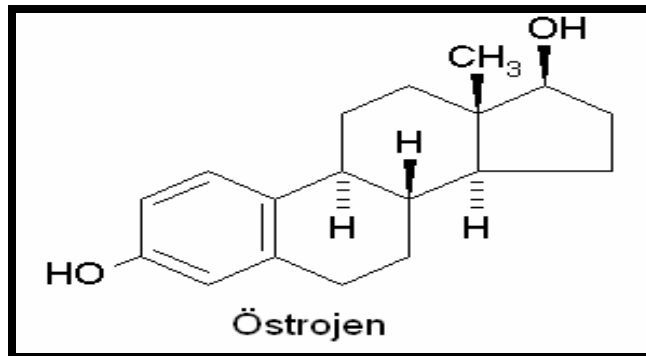
İnsanlardaki üreme dönemlerindeki östradiol, FSH ve menstrüel siklusların düzeni VCD uygulanan fareler ile karşılaştırıldığında puberte dönemi, menopoz öncesi dönem ve menopoz dönemlerinde benzerlik görülür **(Şekil 5)**. Fareler de VCD nin etkisi 15. günde görülürken menopoza geçiş dönemi ise 60. günden sonra meydana gelmektedir **(54)**.



Şekil 5. İnsan ve VCD uygulanmış farelerin üreme dönemlerindeki hormonların karşılaştırılması (54)

2.5. Östrojen

Doğal olarak vücudumuzda bulunan ve sentezlenen östradiol, östron ve östriol olmak üzere 3 temel östrojen (Şekil 6) vardır. Bunlar içinde östrojenik etkisi en fazla ve reproduktif dönemde temel östrojenik etkiden sorumlu olan östradioldür (31).



Şekil 6. Östrojenin kimyasal formülü (56)

Östrojenler dolaşımında serbest şekilde ve proteinlere bağlanmış durumda bulunurlar. Dolaşımdaki östrojenler %3'ü serbest iken, %37'si albümine, %60'ı cinsiyet hormon bağlayan globülin (SHBG) bağlıdır. Östradolin yarılanma ömrü 90 dakikadır. Östrojenler bir seri hidroksilasyonun ardından karaciğerde sülfirik asit ve glukronik asitle konjüge olarak inaktif duruma getirilir. Konjüge edilen metabolitlerin büyük çoğunluğu safra ile atılırken bir kısmı enterohepatik dolaşıma girer. Östrojenlerin az bir bölümü ise idrar ile atılır (3, 76).

Östrojenler, dişi üreme organlarında, meme bezlerinde, cinsel davranışlarda, hipofiz ve diğer bazı organlarda önemli roller oynamaktadır. Östrojenlerin büyük çoğunluğu ovaryumlarda üretilir ve buradan dolaşıma katılır. Östrojenler ovaryumdaki foliküllerin etrafını saran teka hücrelerinde üretilen androjenlerin granüloza hücrelerinde ki P450 aromataz enzimi ile östrojene çevrilmektedir (128).

Östrojenin folikülogenez, steroidogenez, ovulasyon ve korpus luteum oluşumuna etkisi vardır. Ayrıca oosit etrafındaki granüloza hücrelerinin çoğalmasını sağlar ve apoptozu azaltır. Östrojen uygulanmış hayvanlarda foliküllerin büyümesi ve ovaryum ağırlıkları artar. 17- β östradiol yetişkinlerde granüloza hücrelerinin çoğalmasını uyarır ve primordiyal foliküllerin gelişiminde rol alır (52, 128, 158).

Östrojenler, hücre yüzeylerindeki östrojen reseptörlerine bağlanırlar. İki çeşit östrojen reseptörü bulunur. Bunlar östrojen reseptör α (ER α) ve β (ER β)'dir. ER α hipofiz, timus ve uterus gibi organlarda genellikle eksprese edilirken, ER β ise ovaryum ve prostatta eksprese edilir. Hipofizi çıkarılmış hayvanlarda ER β agonisti, hayvanların foliküler gelişimini uyarır ve atreziyi azaltır (52, 110, 120).

2.5.1. Fitoöstrojen

Fitoöstrojen olarak isimlendirilen ve endojen östrojene benzer aktiviteler gösterebilen bitkisel kaynaklı kimyasallar, son yıllarda yapılan bazı epidemiyolojik çalışmalarla önem kazanmıştır. Fitoöstrojen zengin diyetle beslenen toplumlarda kardiovasküler hastalıklar, osteoporoz, göğüs, prostat ve barsak kanserleri ile ilgili şikayetler daha az görülür ve postmenopoz dönemde kadınlarda östrojen yetersizliğine bağlı semptomlar daha hafif yaşanır (11).

Fitoöstrojenlerin en önemli özellikleri, östrojenik ve antiöstrojenik aktiviteye sahip olmalarıdır. Fitoöstrojenlerin aktiviteleri ortamın endojen östrojen düzeyi ile ilişkilidir. Yüksek östrojenli çevrede (premenopoz) antiöstrojenik etki gösterirlerken, düşük östrojenli çevrede (postmenopoz) östrojenik etki gösterirler. Fitoöstrojenlerin östrojenik etkileri, ilk olarak 1946 yılında Batı Avustralya'da, izoflavonca zengin bir çeşit yonca (*trifolium subterraneum*) ile beslenen koyunlarda üreme bozukluğunun gelişmesi ile anlaşılmıştır. Benzer etkiler 2.Dünya Savaşının sonlarına doğru besin kıtlığı nedeniyle lale soğanlarını gıda olarak tüketen birçok Alman kadında menstrüel bozukluklar gözlenmiştir (17, 81, 152).

Fitoöstrojenlerin östrojenik ve antiöstrojenik özellikleri, temel olarak, endojen östrojen olan 17- β -östradiol'e yapısal ve işlevsel benzerliği nedeniyle östrojen reseptörlerine (ER) kolay bağlanmasıyla açıklanır. Fitoöstrojenlerin ER- β reseptörlerine ER- α reseptörlerinden daha güçlü bağlama kapasitesine sahiptir. Fitoöstrojenlerce zengin diyetle beslenen kadınlarda cinsiyet hormon bağlayan globülinin serum düzeyi artar (6, 17, 132).

Fitoöstrojenin östrojenik etkileri dışında antioksidan aktiviteleri ve antikarsinojenik aktiviteleri de bulunur. Ayrıca fitoöstrojenlerin klinik çalışmalarda premenopoz ve postmenopoz dönemdeki, kardiyovasküler hastalıklarda ve osteoporozda, ayrıca göğüs ve prostat kanseri gibi kanser türlerinde çeşitli koruyucu etkileri bulunur. Fitoöstrojenlerin östrojenik/antiöstrojenik, antioksidan, antikarsinojenik, antianjiyogenetik ve antiproliferatif etkileri vardır (11).

2.5.2. Silymarin

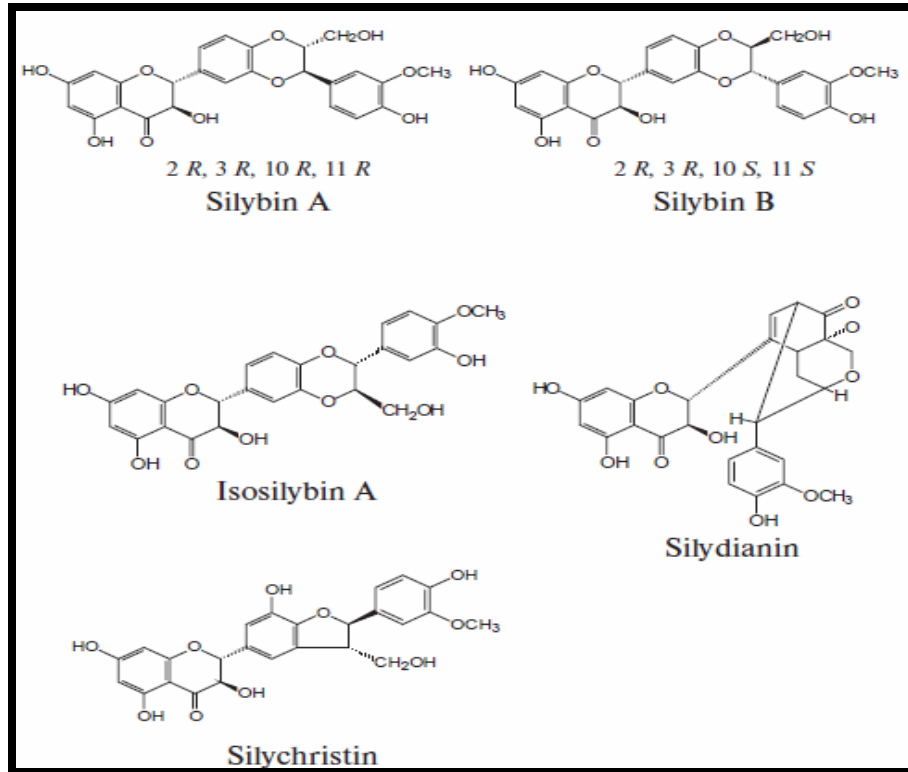
Silymarin uzun yıllardır karaciğerdeki hepatit, siroz gibi ve safra kesesindeki hastalıklarda çeşitli çevresel toksinler ve kimyasalların yol açtığı zehirlenmelerde, yılan ve böcek sokmalarında, mantar zehirlenmelerinde ve de alkol tedavilerinde kullanılır. Silymarin *Milk Thistle* olarak da bilinmektedir ve *Silybum marianum* L. Gaertn (deve dikenini) ya da *Carduus marianus* L. (meryem ana dikenini) bitkisinin yaprak ve tohumlarından elde edilir (**Şekil 7**). Silymarin, Astraceae (Compositae) familyasına ait polifenolik bir flavonoiddir ve molekül ağırlığı 482,44 g'dır. Silymarindeki bileşenlerin yapısı 1960'lı yıllarda tanımlanmıştır. Yapısında %70-80 oranında flavolignanlar ve %20-30 oranında ise tanımlanmamış polifenolik bileşenler bulunur. Silymarinin kimyasal formülü $C_{25}H_{22}O_{10}$ 'dir. Silymarin 4 flavolignan izomerlerinin kompleks bir karışımıdır. Bunlar silymarinin ana maddesi olan silybindir ve yaklaşık olarak %60'ını kapsar. Bunun dışında isosilybin, silychristin ve silydiadin bulunur (**Şekil 8**). Silybinin, silybinin A ve silybinin B olmak üzere iki çeşittir ve 1:1 oranında bulunur (**44, 82, 84, 102**).

Silymarin suda çok az çözülür. Plazmadaki en yüksek değeri hem insan hem de hayvan safra tuzlarında alınımından sonraki 4-6 saat arasında bulunur. Silybin ve silymarinli bileşenler karaciğerde sülfat ve glukronik asitle hızla konjuge olurlar. Konjugatlar plazmaya ve safraya geçerler. Silymarin temel olarak safraya, az bir miktarı da idrarla atılır. Silymarinin yarılanma ömrü yaklaşık olarak 6 saattir (**41, 44**).

Silymarinin toksitesi oldukça düşük miktardadır ve embriyotoksik özellikleri yoktur. Silymarinle yapılan akut toksisite çalışmalarında letal doz (LD50) değerleri farede 400 mg/kg, sığanda 385 mg/kg, tavşan ve köpekte ise 140 mg/kg olarak bulunmuştur ve bu değerler infüzyon hızıyla orantılıdır (**41, 44**).



Şekil 7. Silybum marianumun doğadaki görünümü



Şekil 8. Silymarinin içerisindeki bulunan maddelerin kimyasal formülleri (46).

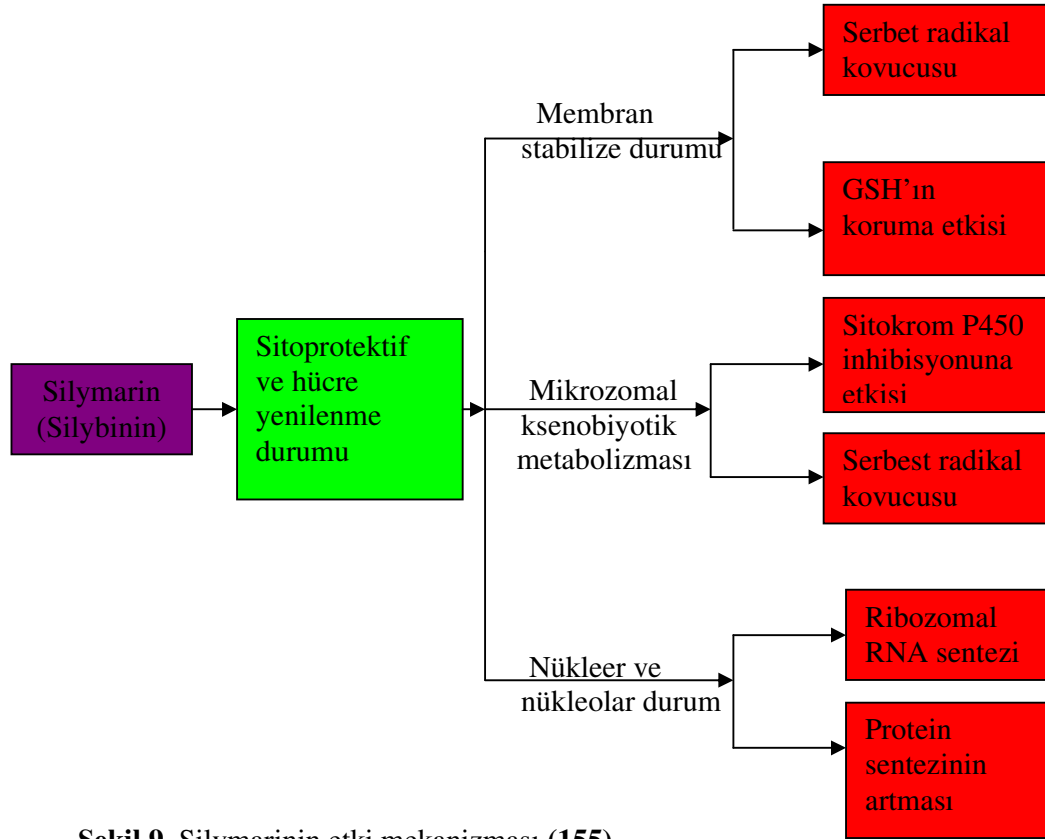
Silymarinin koruyucu özellikleri bakımından 4 etkisi gözlenir (**Şekil 9**); **(155)**

- GSH'ın hücresel içeriğini artırır ve serbest radikal temizleyicilerle lipid peroksidasyonuna karşı aktivite gösterir.
- Membran geçirgenliğini düzenler ve ksenobiyotik tehlikelerde membran stabilitesini artırır.
- Steroid gibi etkileriyle nükleer ekspresyonu düzenler
- Hepatositlerin siroza neden olan kollajen fibrillerin yıkımından sorumlu olan miyofibroblastlara dönüşmesini baskılar.

Son zamanlarda yapılan araştırmalarda Silymarinin östrojenik aktivitesinin olduğu, ilaç taşıyıcıların (P-glycoprotein) modülasyonunda görev aldığı ve nükleer faktör kappa B'nin (NF-κB) baskılanmasıyla DNA ekspresyonu üzerine spesifik etkilesinin olduğu ortaya konmuştur **(82, 135)**.

Silymarin, bazı kimyasalların karsinogenik etkilerini inhibe eder. Silybin hücresel döngü, sinyallerin ve çeşitli mitojeniklerin modülasyonlarında görev alır. İnsan prostat karsinomunda, silymarin mitojenik sinyal yollarını ve hücresel döngü düzenleyicileri baskılar. Silymarin ayrıca steroid hormonlara bağlı tümörleri inhibe eder ve anti-anjiyojenik etkisi vardır **(25, 82, 164)**.

Silymarin veya silybin bazı nörodejeneratif hastalıklarda hücreleri nörotoksik etkilerden korur ve bu hastalıkların tedavilerinde kullanılabilir. Silymarin bazı hücre kültürlerinde farklılanmayı baskılar ve hücreleri apoptoza karşı korur. Ayrıca, silymarin oksidatif stresin tetiklediği apoptoza karşı primer hipokampal nöronları korur. Silymarin glutatyon peroksidaz, süperoksid dismutaz ve katalaz gibi antioksidanları uyarır. Silymarin makrofajlardaki ve T-lenfositlerdeki interlökin 1β (IL-1β), interferon-γ (IFN-γ), interferon-α (IFN-α) gibi inflamatuvar sitokinlerin üretimini inhibe eder ve pankreastaki β hücrelerini korur **(71, 80, 82, 139)**.



Şekil 9. Silymarinin etki mekanizması (155)

Silymarin ultraviyolenin (UV) tetiklediği oksidatif stres, inflamasyon, immün cevap ve DNA hasarı gibi tehlikeli etkileri baskılar ve azaltır. Silymarinin apoptoz sinyal yollarında, kaspaz aktivasyonunun ve MAPK üzerine koruyucu etkileri vardır. Silymarin sitotoksiteyi ve kaspaz aktivitesini ortadan kaldırır. Bcl ve Bax oranını artırır. Ayrıca silymarin atheroskleoroza karşı adhezyon moleküllerini etkiler (70, 82, 100)

Silymarinin ana bileşenlerinden olan silybin sitosolik östrojen reseptörlerine bağlanır. Silybinin özellikle östrojen reseptör β 'ya (ER- β) bağlanır. Silymarinin, ovaryumları çıkartılmış olan sıçanlarda uterus ağırlığına, uterustaki östrojen reseptör β ekspresyonuna ve endometriyumun ağırlığındaki etkileri endojen östrojenle aynıdır (82, 83)

PDF Eraser Free

Silymarinin karaciğer ve safra hastalıklarına karşı koruyucu, antikarsinojenik, antiapoptotik, antioksidan, hücre çoğalmasına arttıran, nörotoksinlere ve kardiyotoksinlere karşı koruyucu, östrojenik ve anti östrojenik etkileri vardır **(44, 82)**

3. GEREÇ ve YÖNTEMLER

Araştırmamızda 28 günlük, 40-60 g ağırlığında, toplam 48 adet immatür dişi Sprague Dawley türü sıçan kullanıldı. Sıçanlar Eskişehir Osmangazi Üniversitesi (ESOGÜ) Tıbbi Cerrahi Araştırma Merkezi (TICAM) tarafından sağlandı. Hayvanlara yapılacak uygulamalar için ESOGÜ etik kurulundan 31.07.2008 tarihinde 70 dosya numaralı etik kurul onayı alındı.

Sıçanlar deney süresince 12 saat aydınlık/karanlık ışıklandırması olan, ısısı $24\pm 2^{\circ}\text{C}$ ve nemi $\%55\pm 5$ olarak ayarlanmış ortamda yaşatıldı. Hayvanlar deneye başlamadan 2 hafta önce polikarbon şeffaf kafeslere konularak ortam koşullarına adaptasyonları sağlandı. Yiyecek ve su ihtiyaçları sınırsız ve günlük olarak sağlandı ve kontrol edildi. Sağlık durumları günlük olarak izlenildi. Deneyin başında ve sonunda vücut ağırlıkları tartıldı. Deney sonunda ise ayrıca ovaryumların ve uterusların ağırlıkları ölçüldü (9).

3.1. Kimyasal Maddeler ve Uygulamaları

Deneyde kimyasal maddeler olarak 4-Vinylcyclohexene diepoxide (VCD), dimetilsülfoksit (DMSO) ve Silymarin kullanıldı. Gruplara VCD ve silymarin DMSO içinde çözdürülerek 15 gün boyunca intraperitoneal (i.p.) olarak ve her hayvana eşit miktarda (0,02ml) olacak şekilde verildi. Dozların miktarları ön çalışma ile belirlendi. Her bir hayvan için ayrı enjektörler kullanıldı ve enjeksiyonlar her gün aynı saatte (10-12 arasında) yapıldı.

3.2. Deney Grupları

Araştırmamızda sıçanlar rastgele seçilerek grup 1 ve grup 2 de 14'er hayvan grup 3 ve grup 4'te ise 10'ar hayvan bulunacak şekilde toplam 4 grup oluşturuldu.

Grup 1: Kontrol Grubu (n=14): Bu gruptaki hayvanlara sadece DMSO (Sigma Chemical Co. St. Louis, MO, USA) 0,02 ml i.p. olarak verildi.

Grup 2: VCD Grubu (n=14): Bu gruptaki hayvanlara 160 mg/kg VCD (Sigma Chemical Co. St. Louis, MO, USA), 0,02 ml i.p. olarak verildi. **(66)**.

Grup 3: Silymarin Grubu (SL grubu), (n=10): Bu gruptaki hayvanlara 25 mg/kg silymarin (Sigma Chemical Co. St. Louis, MO, USA), DMSO içinde çözdürülerek 0,02 ml i.p. olarak verildi **(83)**

Grup 4: VCD+Silymarin Grubu (VSL grubu), (n=10): Bu gruptaki hayvanlara 160 mg/kg VCD ile 25 mg/kg silymarin, DMSO içinde çözdürülerek 0,02 ml i.p. olarak verildi.

3.3. Ovaryum ve Uterus Örneklerinin Değerlendirmeleri

Deney süresi sona erdiğinde sıçanlara anestezi (Ketamine 90mg/kg + Xylazine 10mg/kg, i.p.) uygulandı ve servikal dislokasyon ile öldürüldü. Sıçanların uterus ve ovaryumları alındı ve ağırlıkları hassas terazide dikkatli bir şekilde tartıldı. Ovaryumlar tartım işleminden sonra Bouin fiksatifinde 18-20 saat süre ile fikse edildi. Fiksasyon işleminden sonra alınan dokulara uygun takip işlemi yapılarak parafin blokları hazırlandı.

Parafin blokları hazırlanan dokuların her birinden 5µm kalınlığında seri kesitler alındı. Kesitlerde apoptozu incelemek için terminal deoxynucleotidyl transferase mediated dUTP nick and labelling (TUNEL) ve kaspaz-3, anti mülleriyan hormon (AMH) yoğunluğu için immünohistokimyasal boyama ile genel yapı ve özelliklerini ortaya koymaya yönelik Masson's Trikrom, Peryodik asit Schiff (PAS)- Hematoksilin ve Hematoksilin-Eozin (H-E) ile boyandı.

3.4. Folikül Sayılarının Tespiti

Işık mikroskobu ile her hayvana ait 25 ovaryum kesitinde foliküller sayıldı ve ortalamalar alındı. Kesitlerde tek katlı yassı folikül hücreleri bulunan foliküller *primordiyal folikül*, tek katlı kübik folikül hücreleri bulunan foliküller *primer folikül*, iki veya daha çok katlı folikül hücreleri bulunan ve folikül hücreleri arasında antral boşluk bulunmayan foliküller *sekonder folikül*, çok katlı folikül hücreleri arasında antral boşluk bulunan foliküller *antral folikül* olarak değerlendirildi (**95, 117**). Ayrıca ovaryumlarda bulunan korpus luteum ve folikül kistlerinin sayımı yapıldı.

Histopatolojik değerlendirme için AMH, TUNEL, Kaspaz-3, H-E, PAS-Hematoksilin ve Masson's Trikrom boyamaları yapılmış kesitler Olympus BH-2 marka fotomikroskop (Olympus Corp. Tokyo, Japonya) ile incelendi. Kesitlerin fotoğrafları yüksek çözünürlükteki Olympus DP 70 (Olympus Corp. Tokyo, Japonya) dijital kamera kullanılarak çekildi.

3.4.1. Ovaryum için uygulanan doku takibi:

- Bouin solüsyonunda fiksasyon : 18-24 saat
- 30°lik alkol : 1 saat
- 50°lik alkol : 1 saat
- 70°lik alkol : 1 saat
- 80° lik alkol : 15 dakika
- 90° lik alkol : 15 dakika
- 96° lik alkol I : 10 dakika
- 96° lik alkol II : 10 dakika
- Ksilol I : 10 dakika
- Ksilol II : 15 dakika
- Parafin I : 45 dakika
- Parafin II : 1 saat
- Parafin III : 1 saat

3.4.2. Hematoksilin-Eozin yöntemi:

- Ksilol I :20 dakika
- Ksilol II :20 dakika
- 96° lik alkol I :5 dakika
- 96° lik alkol II :5 dakika
- 90° lik alkol :5 dakika
- 80°lik alkol :5 dakika
- 70°lik alkol :5 dakika
- Distile Su :5 dakika
- Hematoksilin :2 dakika
- Yıkama (akar suda) :5 dakika
- Eozin :5 dakika
- 70°lik alkol :3 dakika
- 80° lik alkol :3 dakika
- 90° lik alkol :3 dakika
- 96° lik alkol I :3 dakika
- 96° lik alkol II :3 dakika
- Ksilol I :20 dakika
- Ksilol II :20 dakika

PDF Eraser Free

3.4.3. Masson'un trikrom yöntemi:

- Ksilol I :20 dakika
- Ksilol II :20 dakika
- 96° lik alkol I :5 dakika
- 96° lik alkol II :5 dakika
- 90° lik alkol :5 dakika
- 80°lik alkol :5 dakika
- 70°lik alkol :5 dakika
- Distile su :5 dakika
- Hematoksilin :1 dakika
- % 1 'lik glasiyal asetik asit :1 dakika
- Yıkama (akar suda) :5 dakika
- Asit fuksin :5 dakika
- Distile su :1 dakika
- Fosfomolibdik asit :5 dakika
- Light green :5 dakika
- Distile su :1 dakika
- % 1 'lik glasiyal asetik asit :10 saniye
- 70°lik alkol :1 dakika
- 80° lik alkol :1 dakika
- 90° lik alkol :1 dakika
- 96° lik alkol I :1 dakika
- 96° lik alkol II :1 dakika
- Ksilol I :5 dakika
- Ksilol II :5 dakika

3.4.4. PAS-Hematoksilin yöntemi:

➤ Ksilol I	:20 dakika
➤ Ksilol II	:20 dakika
➤ 96° lik alkol I	:3 dakika
➤ 96° lik alkol II	:3 dakika
➤ 90° lik alkol	:3 dakika
➤ 80°lik alkol	:3 dakika
➤ 70°lik alkol	:3 dakika
➤ Distile su	:1 dakika
➤ Periyodik asit	:5 dakika
➤ Distile Su	:2 dakika
➤ Schiff boyası	:15 dakika
➤ Çeşme suyu	:2 dakika
➤ Hematoksilin	:2 dakika
➤ Çeşme suyu	:2 dakika
➤ 70°lik alkol	:2 dakika
➤ 80° lik alkol	:2 dakika
➤ 90° lik alkol	:2 dakika
➤ 96° lik alkol I	:2 dakika
➤ 96° lik alkol II	:2 dakika
➤ Ksilol I	:5 dakika
➤ Ksilol II	:5 dakika

3.5. TUNEL Yöntemi:

Apoptozis rutin histolojik kesitler ile gösterilebilir. Ancak daha hassas yöntemler bulunur. Bu yöntemlerin başında TUNEL gelmektedir. Apoptotik sinyaller DNA üzerinde kırıklar oluşturur. Açığa çıkan DNA parçalarının 3'-OH uçlarına terminal deoksinükleotidil transferaz (TdT) aracılığı ile digoxigenin işaretlenmiş ve işaretlenmemiş deoksinükleotidler eklenir. Daha sonra digoxigenin işaretlenmiş yeni nükleotidler anti-digoxigenin konjugatı ile tespit edilir. Diaminobenzidine işaretlenmiş örnek ile tepkimeye girerek DNA kırığı bölgesinde çözünemeyen substrat oluşturulur.

3.5.1 Apoptoz görülen hücre sayısı:

Işık mikroskobu ile her hayvana ait 25 ovaryum kesitinde, 50 alanda ve X40 objektif büyütmesinde tüm foliküllerdeki kahverengi boyanmış hücreler sayılarak ortalamaları alınmıştır.

Kullanılan kit : (Apoptag plus peroxidase in situ apoptosis detection kit S7101-Chemicon international, USA)

Yöntem:

- Ksilol I :5 dakika
- Ksilol II :5 dakika
- Ksilol III :5 dakika
- 100°lik alkol I :3 dakika
- 100°lik alkol II :3 dakika
- 95°lik alkol :3 dakika
- 70°lik alkol :3 dakika
- Fosfat buffer solüsyonu (PBS) :5 dakika
- Proteinaz K solüsyonunda :15 dakika
- Distile su I :2 dakika
- Distile su II :2 dakika
- % 3'lük hidrojen peroksid :5 dakika

PDF Eraser Free

- PBS :5-10 dakika çalkalama
- Eguilibration buffer :5 dakika
- TdT enzimi 37°C’de nemli ortamda :1 saat
- Working Stop/ Wash buffer I :15 saniye çalkala
- Working Stop/ Wash buffer II :10 dakika
- PBS I :1 dakika
- PBS II :1 dakika
- PBS III :1 dakika
- Anti- digoxigenin peroxidaz damlatılır üzerlerine plastik coverslip ile kapatılır nemli ortamda :30 dakika
- PBS I :2 dakika
- PBS II :2 dakika
- PBS III :2 dakika
- PBS IV :2 dakika
- DAB solüsyonu :10 dakika
- Distile su I :1 dakika
- Distile su II :1 dakika
- Distile su III :5 dakika
- Metil green :15 dakika
- Distile su I :10 saniye
- Distile su II :10 saniye
- Distile su III :10 saniye
- Bütanol :10 saniye
- Ksilol :2 dakika
- Ksilol :2 dakika
- Ksilol :5 dakika

3.6. Kaspaz-3 İmmünohistokimyasal Boyama Yöntemi:

Kaspaz-3 hücrelerde apoptoz için oldukça önemlidir. Apoptoza uğramış hücrelerdeki en son aşamadır ve geri dönüşümü yoktur. Çeşitli sebeplerden kaspaz-3 aktivasyonu gerçekleştiğinde hücrelerde apoptoz olayı gerçekleşmektedir. Kaspaz-3 immünohistokimyasal olarak boyanma yoğunluğu dikkate alınarak değerlendirildi. Skorum aşağıda gösterildi (39).

- 0: Hiçbir boyanma yok
- 1: Çok az boyanma var
- 2: Kuvvetli boyanma var

Kaspaz-3'ün immünohistokimyasal olarak belirlenmesi için primer antikor olarak Rabbit Anti-Active Caspase-3 Polyclonal Antibody (AB3623 Chemicon, USA) kullanıldı. Sekonder antikor olarak HRP/AEC (Thermo Fisher Scientific Anatomical Pathology, USA) kit kullanıldı.

Yöntem:

- Ksilol I :5 dakika
- Ksilol II :5 dakika
- 96° lik alkol I :5 dakika
- 96° lik alkol II :5 dakika
- 70° lik alkol I :5 dakika
- 70°lik alkol II :5 dakika
- PBS :1 dakika
- PBS :1 dakika
- Antijeni açığa çıkarmak için pH 6.0 olan 10mM sodyum sitrat buffer içinde :5 dakika kaynatılır
- Soğumaya bırakılır :20 dakika
- Çeşme suyu :5 dakika
- PBS :1 dakika

PDF Eraser Free

- PBS :1 dakika
- %3'lük Hidrojen peroksid :10 dakika
- Distile Su :30 saniye
- Ultra V Blok :5 dakika (nemli ortam)
- Primer Antikor :1 gece (nemli ortam ve +4 derece)
- PBS :1 dakika
- PBS :1 dakika
- Biotinylated goat anti polyvalent :30 dakika
- PBS :1 dakika
- PBS :1 dakika
- Streptavidin Peroxidase :30 dakika
- PBS :1 dakika
- PBS :1 dakika
- Kromojen (30 dakika önce hazırlanmalı) :5 dakika (nemli ortam)
- Çeşme suyu :30 saniye
- Hematoksilin :10 saniye
- Çeşme suyu :30 saniye

3.7. Anti Mülleriye Hormon İmmünohistokimyasal Boyama Yöntemi:

AMH ovaryumdaki folikül rezervlerini belirlemede önemli bir işaretleyicidir. AMH ovaryumdaki foliküllerin etrafını saran granüloza hücrelerinde ve ovaryum stromasında boyanma özelliği göstermektedir. AMH immünohistokimyasal olarak boyanma yoğunluğu dikkate alınarak değerlendirildi. Skorum aşağıda gösterildi (136).

- 0: Hiçbir boyanma yok
- 1: Çok az boyanma var
- 2: Orta şiddetli boyanma var
- 3: Şiddetli boyanma var.

AMH'nin immünohistokimyasal olarak belirlenmesi için primer antikor olarak MIS C-20 (sc-6886 Santa Cruz biotechnology, USA) kullanıldı. Sekonder antikor olarak Histofine Simple Stain MAX PO (G) Universal Immunoperoxidase Polymer Anti-Goat (Nichirei Bioscience, Tokyo, JAPAN) kullanıldı. Kromojen olarak ise HRP/AEC (Thermo Fisher Scientific Anatomical Pathology, USA) kit kullanıldı.

Yöntem:

- Ksilol I :5 dakika
- Ksilol II :5 dakika
- Ksilol II I :5 dakika
- 100° lik alkol I :2 dakika
- 100° lik alkol II :2 dakika
- 96° lik alkol :2 dakika
- 96° lik alkol :2 dakika
- Çeşme suyu :30 saniye
- Distile Su :1 dakika
- Antijeni açığa çıkarmak için pH 6.0 olan 10mM sodyum sitrat buffer içinde :5 dakika kaynatılır
- Soğumaya bırakılır :20 dakika

PDF Eraser Free

- %3'lük Hidrojen peroksit :10 dakika
- Distile Su :30 saniye
- Ultra V Blok :5 dakika (nemli ortam)
- Primer Antikor :2 saat (nemli ortam)
- PBS :1 dakika
- PBS :1 dakika
- Sekonder Antikor :40 dakika
- PBS :1 dakika
- PBS :1 dakika
- Kromojen (30 dakika önce hazırlanmalı) :5 dakika (nemli ortam)
- Çeşme suyu :30 saniye
- Hematoksilin :10 saniye
- Çeşme suyu :30 saniye
- Distile Su :30 saniye

3.8. İstatistiksel Analiz

Vücut ağırlığı, uterus, ovaryum ağırlığı ve primordiyal, primer, sekonder foliküller, korpus luteum ve folikül kist sayıları ile TUNEL ile boyanmış primordiyal, primer, sekonder foliküller, korpus luteum ve kistteki apoptoz gösteren hücre sayıları Kruskal-Wallis testi ile karşılaştırıldı. Gruplar arasında fark belirlendiğinde hangi gruplar arasında fark olduğunu anlamak için Mann-Whitney U testi kullanıldı. Antral folikül sayıları ve antral foliküldeki TUNEL ile boyanmış apoptoz gösteren hücrelerin sayısı tek yönlü varyans analizi kullanılarak karşılaştırıldı. Gruplar arasında fark belirlendiğinde hangi gruplar arasında fark olduğunu anlamak için Tukey HSD testi ile karşılaştırıldı. AMH ve kaspaz-3 yoğunluğu crosstabs testi ile karşılaştırıldı. Tüm testler ESOGÜ Tıp Fakültesi Biyoistatistik Anabilim Dalında yapıldı.

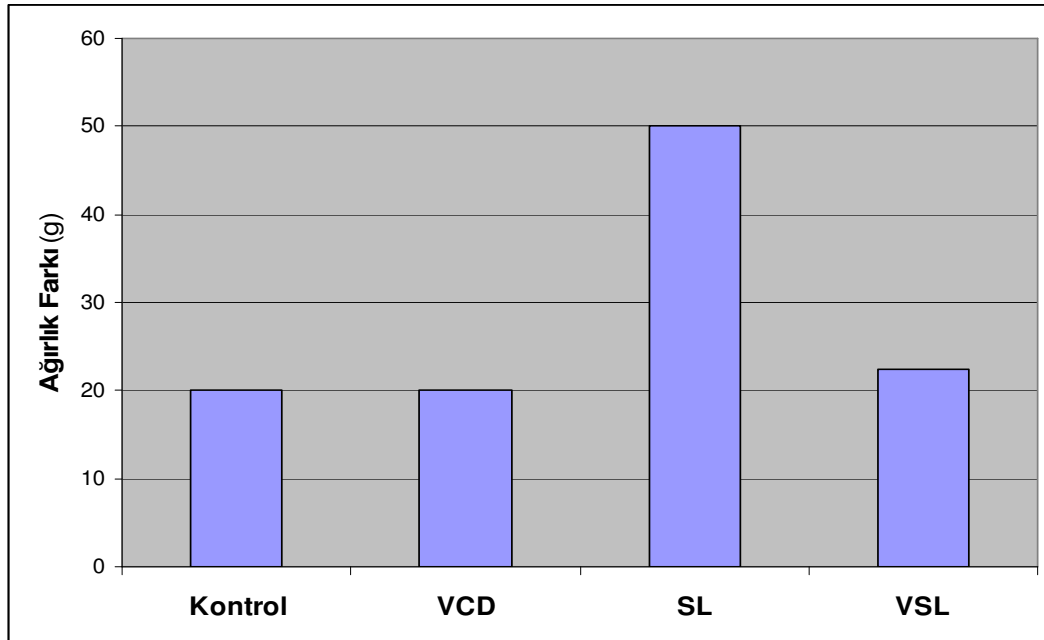
4. BULGULAR

4.1. Kontrol ve Deney Gruplarına Ait Vücut ve Organ Ağırlıkları Bulguları

Vücut ağırlıkları deney sonunda gruplara göre karşılaştırıldığında kontrol grubu ile VCD ve VSL grupları arasında önemli düzeyde fark saptanmadı ($P>0,05$). Silymarin uygulanan grup ile kontrol, VCD ve VSL uygulanan gruplar arasında önemli düzeyde fark saptandı ($P<0,05$). Silymarin verilen grupta vücut ağırlıklarının arttığı saptandı. Deney gruplarına ait vücut ağırlık artışının karşılaştırılması **Tablo 1** ve **Şekil 10**'da gösterilmiştir.

Tablo 1: Deney gruplarına ait vücut ağırlık artışının karşılaştırılması.
a: Kontrol, VCD ve VSL grubundan farklı

Grup	n	Medyan	25%	75%	
Kontrol	14	20	20	30	P < 0,001
VCD	14	20	20	30	
SL	9	50 ^a	43	51,25	
VSL	8	22,5	20	32,5	



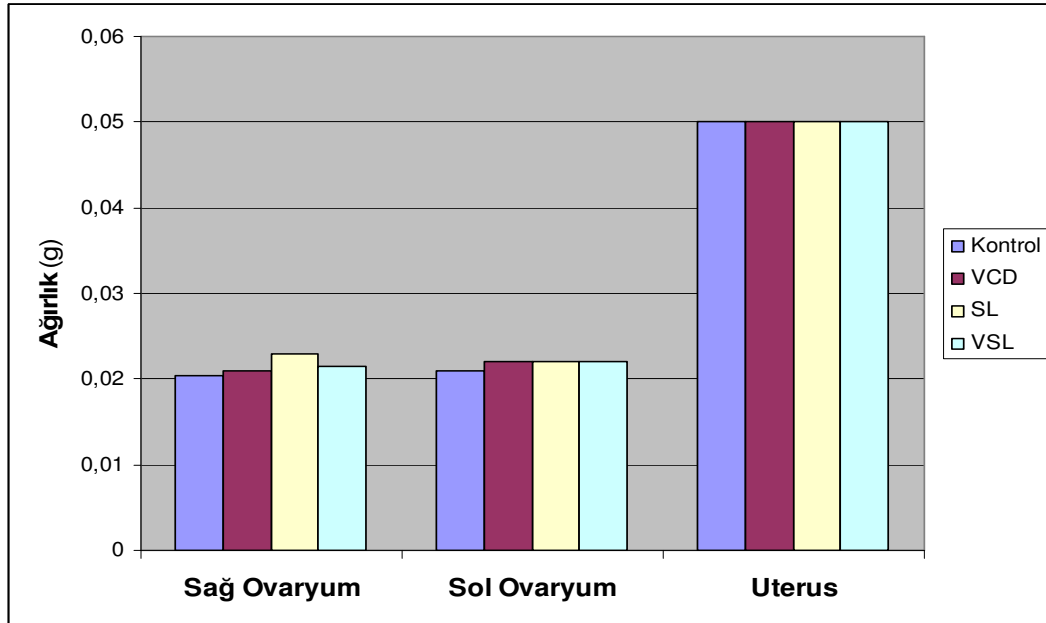
Şekil 10. Deney gruplarına ait vücut ağırlık artışının karşılaştırılması.

Sağ ovaryum, sol ovaryum ve uterus ağırlıkları deney sonunda gruplara göre karşılaştırıldığında kontrol grubu ile VCD, VSL ve SL grupları arasında fark saptanmadı

($P>0,05$). Deney gruplarına ait organ ağırlıklarının karşılaştırılması **Tablo 2** ve **Şekil 11**'de gösterilmiştir.

Tablo 2. Deney gruplarına ait organ ağırlıklarının karşılaştırılması.

	Grup	n	Medyan	25%	75%	
SAĞ OVARYUM	Kontrol	14	0.0205	0.0190	0.0230	P>0,05
	VCD	14	0.0210	0.0180	0.0220	
	SL	9	0.0230	0.0220	0.0250	
	VSL	8	0.0215	0.0170	0.0250	
SOL OVARYUM	Kontrol	14	0.0210	0.0200	0.0230	P>0,05
	VCD	14	0.0220	0.0190	0.0240	
	SL	9	0.0220	0.0210	0.0258	
	VSL	8	0.0220	0.0210	0.0245	
UTERUS	Kontrol	14	0.0500	0.0400	0.0500	P>0,05
	VCD	14	0.0500	0.0400	0.0500	
	SL	9	0.0500	0.0500	0.0600	
	VSL	8	0.0500	0.0400	0.0550	



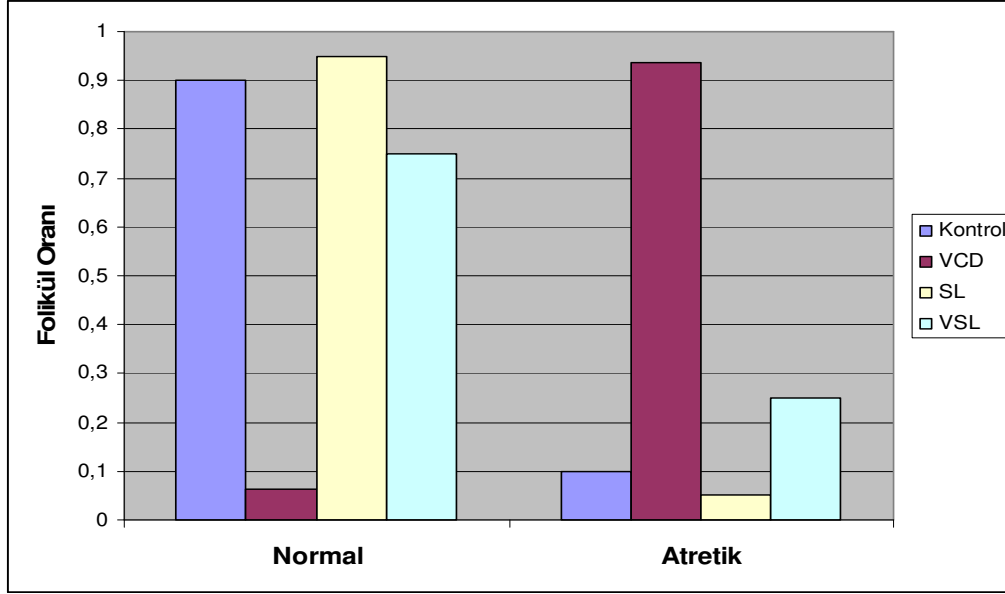
Şekil 11. Deney gruplarına ait organ ağırlıklarının karşılaştırılması.

4.2. Kontrol ve Deney Gruplarına Ait Primordiyal Folikül Bulguları

Primordiyal foliküllerdeki normal ve atretik oranı bu foliküllerdeki normal ve atretik folikül sayıları toplam primordiyal foliküllerin sayısına bölünerek elde edildi. Primordiyal foliküllerin normal ve atretik oranları değerlendirildiğinde, VCD uygulanan grup ile diğer gruplar arasında önemli düzeyde fark saptandı ($P < 0,001$). VCD grubunda normal primordiyal folikül sayıları diğer gruplara göre düşük, atretik folikül sayıları ise yüksek olarak gözlemlendi. Bulgularımıza göre silymarın primordiyal foliküllerdeki VCD'nin neden olduğu toksisiteyi azaltmaktadır. Deney gruplarına ait primordiyal foliküllerin normal ve atretik oranlarının karşılaştırılması **Tablo 3** ve **Şekil 12'**de gösterilmiştir.

Tablo 3. Deney gruplarına ait primordiyal foliküllerin normal ve atretik oranlarının karşılaştırılması. **a:** Kontrol, SL ve VSL grubundan farklı

	Grup	N	Medyan	25%	75%	
Normal Folikül	Kontrol	14	9,000	8,000	15,000	P <0,001
	VCD	14	0,500 ^a	0,000	1,000	
	SL	9	18,000	12,500	23,250	
	VSL	8	3,000	3,000	3,500	
Atretik Folikül	Kontrol	14	1,000	1,000	2,000	P <0,001
	VCD	14	4,000 ^a	2,000	5,000	
	SL	9	1,000	0,750	1,000	
	VSL	8	1,500	0,500	2,000	



Şekil 12. Deney gruplarına ait primordiyal foliküllerin normal ve atretik oranlarının karşılaştırılması.

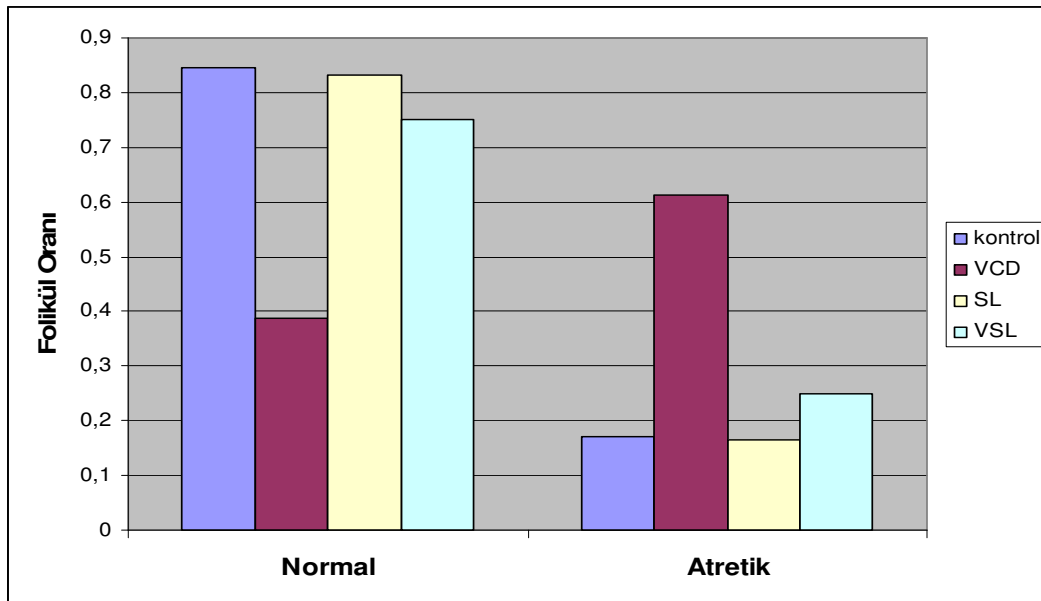
4.3. Kontrol ve Deney Gruplarına Ait Primer Folikül Bulguları

Primer foliküllerin normal ve atretik oranları karşılaştırıldığında, VCD uygulanan grup ile diğer gruplar arasında önemli düzeyde fark saptandı ($P < 0,001$). VCD grubunda normal primer folikül sayıları diğer gruplara göre düşük, atretik folikül sayıları ise yüksek olarak gözlemlendi. Bununla birlikte kontrol, SL ve VSL grupları arasında normal ve atretik primer folikül oranları karşılaştırıldığında gruplar arasında fark saptanmadı ($P > 0,05$). Bulgularımıza göre silymarın primer foliküllerde VCD'nin neden olduğu toksisiteyi azaltmaktadır.

Deney gruplarına ait primer foliküllerdeki normal ve atretik oranlarının karşılaştırılması **Tablo 4** ve **Şekil 13**'de gösterilmiştir.

Tablo 4. Deney gruplarına ait primer foliküllerin normal ve atretik oranlarının karşılaştırılması. **a:** Kontrol, SL ve VSL grubundan farklı

		Grup	n	Medyan	Min	Max	
Folikül	Normal	Kontrol	14	0,8452	0,71	0,89	P<0,001
		VCD	14	0,3875 ^a	0,14	0,67	
	Folikül	SL	9	0,8333	0,67	1	
		VSL	8	0,75	0,5	0,9	
Folikül	Atretik	Kontrol	14	0,1707	0,11	0,29	P<0,001
		VCD	14	0,6125 ^a	0,33	0,86	
	Folikül	SL	9	0,1667	0	0,33	
		VSL	8	0,25	0,1	0,5	



Şekil 13. Deney gruplarına ait primer foliküllerin normal ve atretik oranlarının karşılaştırılması.

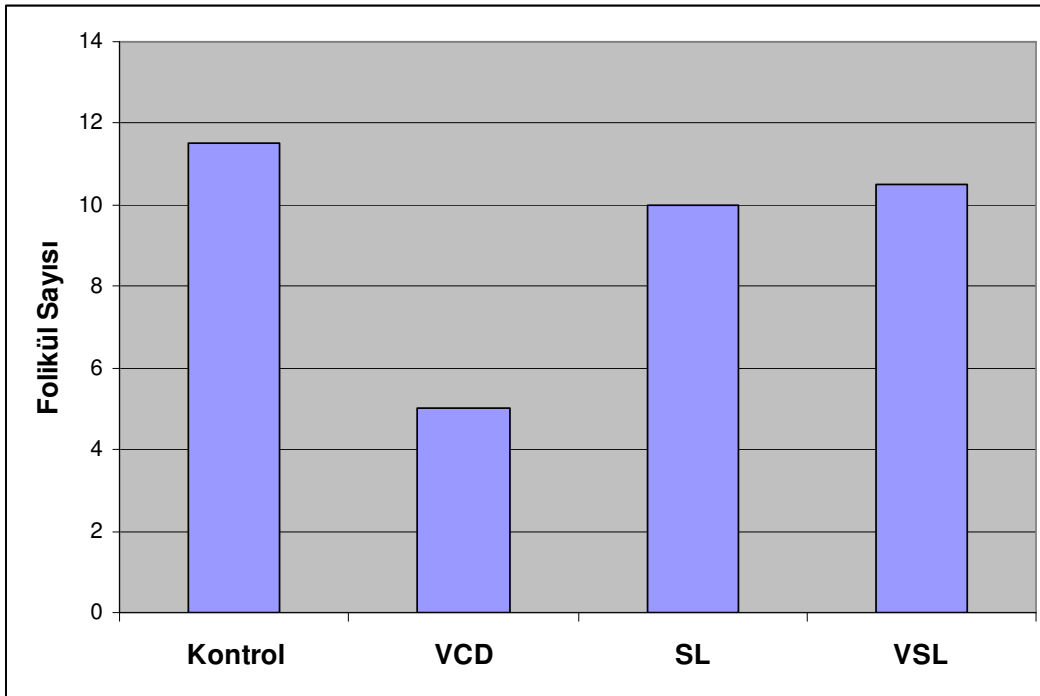
4.4. Kontrol ve Deney Gruplarına Ait Sekonder Folikül Bulguları

Deney gruplarına ait sekonder folikül sayıları değerlendirildiğinde, VCD uygulanan grupta folikül sayılarının diğer gruplara göre azaldığı gözlemlendi. Sekonder folikül sayılarında VCD grubu ile kontrol grubu ve VSL grubu arasında önemli düzeyde fark saptandı ($P<0,05$). Bununla birlikte kontrol, SL ve VSL gruplarının sekonder folikül sayıları arasında önemli düzeyde fark saptanmadı ($P>0,05$).

Deney gruplarına ait sekonder folikül sayılarının karşılaştırılması **Tablo 5** ve **Şekil 14**'de gösterilmiştir.

Tablo 5. Deney gruplarına ait sekonder folikül sayılarının karşılaştırılması.
a: Kontrol ve VSL grubundan farklı

	Grup	n	Medyan	Min	Max	
Sekonder Folikül	Kontrol	14	11,5	6	21	P<0,01
	VCD	14	5 ^a	3	11	
	SL	9	10	4	23	
	VSL	8	10,5	2	27	



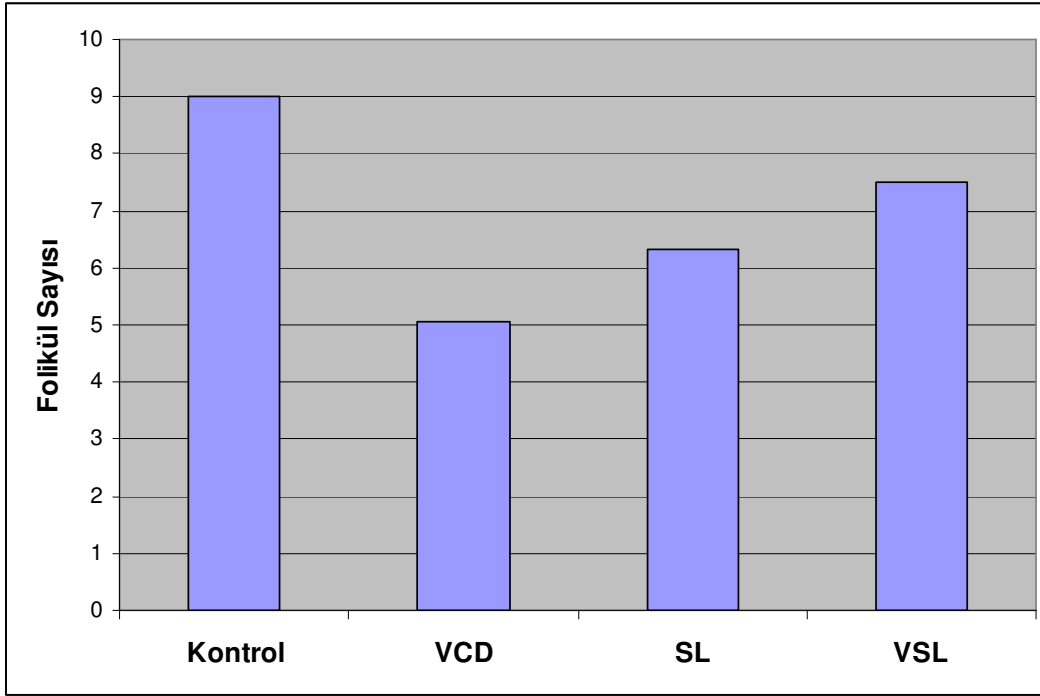
Şekil 14. Deney gruplarına ait sekonder folikül sayılarının karşılaştırılması.

4.5. Kontrol ve Deney Gruplarına Ait Antral Folikül Bulguları

Antral folikül sayıları gruplara göre değerlendirildiğinde, kontrol grubu ile VCD grubu arasında fark saptandı ($P<0,05$). Bununla birlikte kontrol, SL ve VSL gruplarına ait antral folikül sayıları karşılaştırıldığında önemli düzeyde fark saptanmadı ($P>0,05$). Deney gruplarına ait antral folikül sayılarının karşılaştırılması **Tablo 6** ve **Şekil 15**'de gösterilmiştir.

Tablo 6. Deney gruplarına ait antral folikül sayılarının karşılaştırılması

Grup	n	$\bar{X} \pm SS$	F=3,396	P<0,05
Kontrol	14	9 \pm 3,9		
VCD	14	5,0714 \pm 2,3		
SL	9	6,3333 \pm 3		
VSL	8	7,5 \pm 4,1		

**Şekil 15.** Deney gruplarına ait antral folikül sayılarının karşılaştırılması

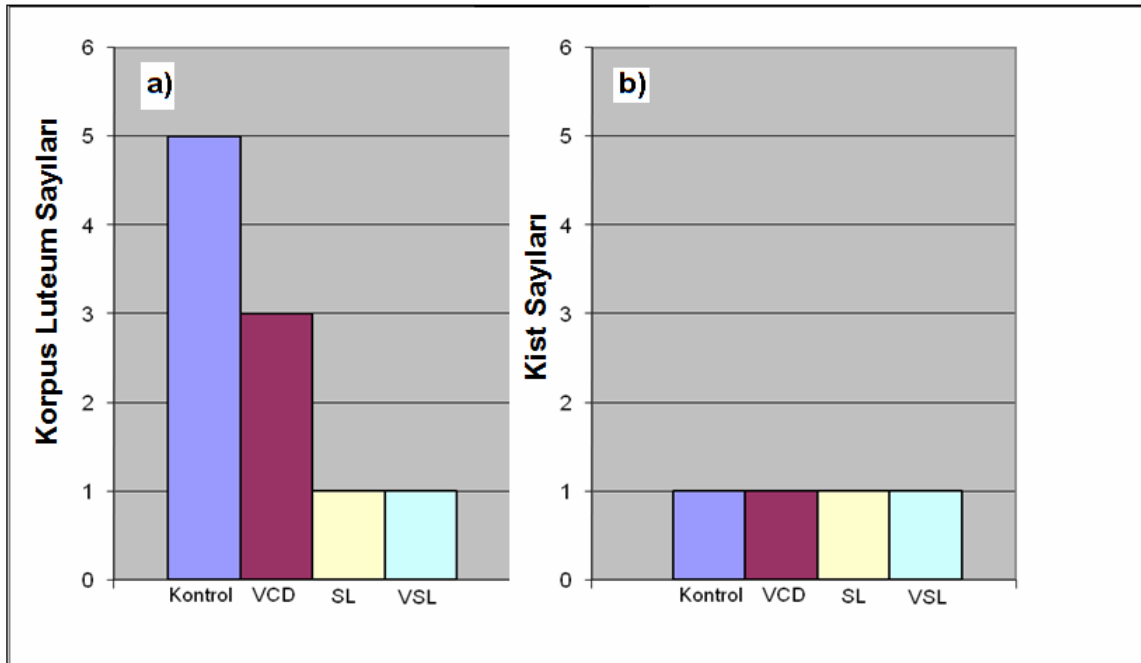
4.6. Kontrol ve Deney Gruplarına Ait Korpus Luteum ve Folikül Kisti Bulguları

Korpus luteum sayıları bakımından deney grupları birbirleriyle karşılaştırıldığında kontrol ve VCD grubu arasında önemli düzeyde fark saptandı (P<0,05). Aynı zamanda kontrol ve VCD grupları ile SL ve VSL grupları arasında da önemli düzeyde fark saptandı (P<0,05). SL ve VSL grupları arasında ise önemli düzeyde fark saptanmadı (P>0,05).

Folikül kistlerinin sayıları bakımından deney grupları birbirleri ile karşılaştırıldığında kontrol, VCD, SL ve VSL grupları arasında fark saptanmadı ($P>0,05$). Deney gruplarına ait korpus luteum ve folikül kisti sayılarının karşılaştırılması **Tablo 7** ve **Şekil 16**'da gösterilmiştir.

Tablo 7. Deney gruplarına ait korpus luteum ve folikül kisti sayılarının karşılaştırılması. **a:** Kontrol grubundan farklı, **b:** Kontrol ve VCD grubundan farklı

	Grup	n	Medyan	Min	Max	
Korpus Luteum	Kontrol	14	5	0	11	P<0,001
	VCD	14	3 ^a	2	6	
	SL	9	1 ^b	0	3	
	VSL	8	1 ^b	0	2	
Folikül Kisti	Kontrol	14	1	0	2	P>0,05
	VCD	14	1	0	2	
	SL	9	1	0	3	
	VSL	8	1	0	2	



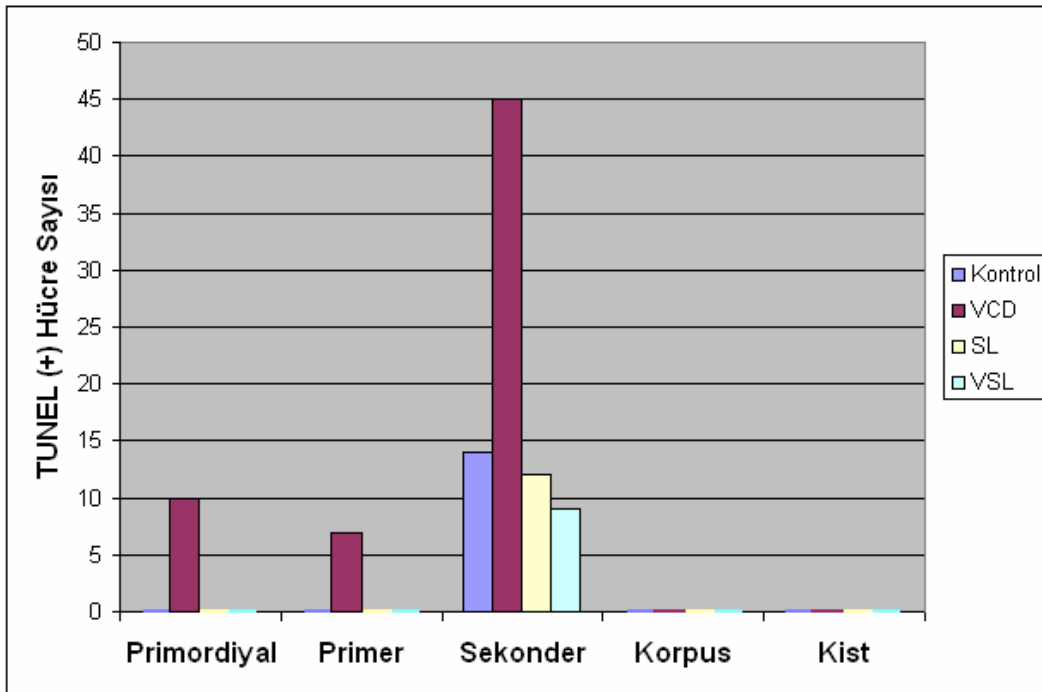
Şekil 16. Deney gruplarına ait korpus luteum (a) ve folikül kisti (b) sayılarının karşılaştırılması.

4.7. Kontrol ve Deney Gruplarına Ait Apoptozis Bulguları

Deney gruplarına ait ovaryum kesitlerinde apoptoza giren hücreler TUNEL (+) hücreler olarak değerlendirildi. Primordiyal foliküllerde apoptoza giren hücrelerin sayısı karşılaştırıldığında VCD grubu ile kontrol, SL ve VSL grupları arasında önemli düzeyde fark saptandı ($P<0,01$). VCD grubunda apoptozun arttığı saptandı. Kontrol, SL ve VSL gruplar birbirleri ile karşılaştırıldığında ise gruplar arasında önemli düzeyde fark saptanmadı ($P>0,05$) (Şekil 69, 89).

VCD grubunda primordiyal, primer ve sekonder foliküllerdeki apoptozun arttığı saptandı. Sekonder foliküllerdeki apoptoza giren hücre sayısı en fazladır. Bu foliküllerdeki apoptoza giren hücre sayıları değerlendirildiğinde gruplar arasında fark saptanmadı ($P>0,05$) (Şekil 65, 75, 79, 87, 90).

Korpus luteum ve folikül kistlerinde apoptoza giren hücre sayısı bakımından deney grupları arasında önemli düzeyde fark saptanmadı ($P>0,05$). Deney gruplarına ait apoptoza giren hücre sayılarının karşılaştırılması **Tablo 8** ve **Şekil 17**'de gösterildi.



Şekil 17. Deney gruplarına ait apoptoz gösteren hücre sayılarının karşılaştırılması

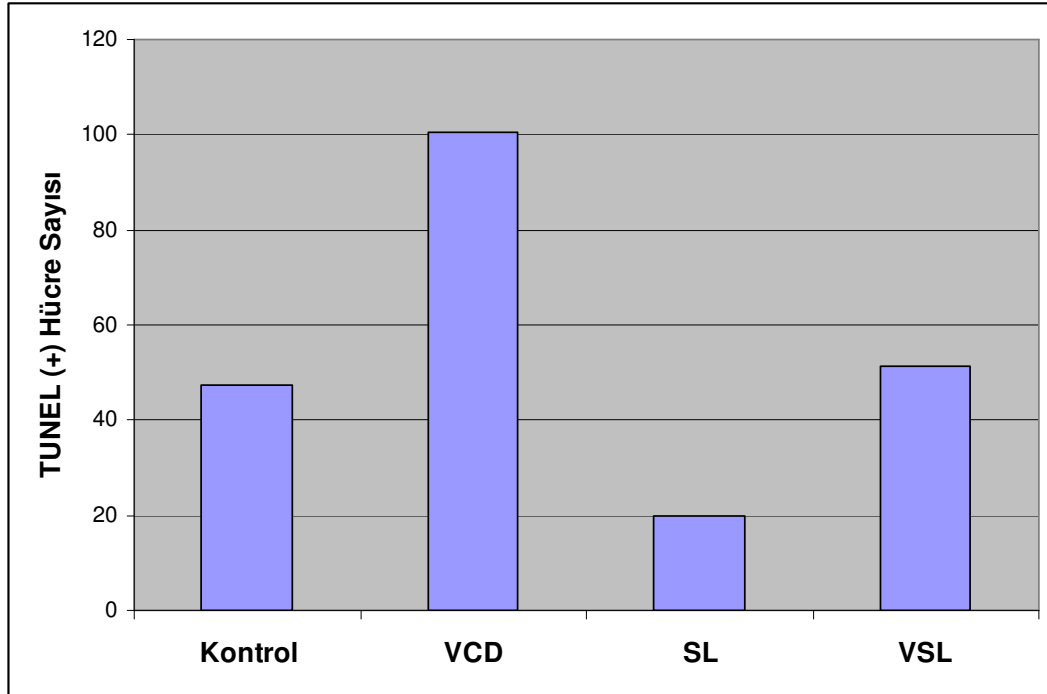
Tablo 8. Deney gruplarına ait apoptoza giren hücre sayıları **a:** Kontrol, SL ve VSL grubundan farklı

	Grup	n	Medyan	Min	Max	
Primordiyal Folikül	Kontrol	14	0	0	2	P<0,01
	VCD	14	10 ^a	5	20	
	SL	9	0	0	1	
	VSL	8	0	0	2	
Primer Folikül	Kontrol	14	0	0	5	P>0,05
	VCD	14	7	0	75	
	SL	9	0	0	5	
	VSL	8	0	0	5	
Sekonder Folikül	Kontrol	14	14	0	30	P>0,05
	VCD	14	45	10	110	
	SL	9	12	3	21	
	VSL	8	9	5	18	
Korpus Luteum	Kontrol	14	0	0	2	P>0,05
	VCD	14	0	0	5	
	SL	9	0	0	3	
	VSL	8	0	0	4	
Folikül Kisti	Kontrol	14	0	0	1	P>0,05
	VCD	14	0	0	10	
	SL	9	0	0	1	
	VSL	8	0	0	2	

VCD grubunda antral foliküllerde de apoptozun arttığı saptandı. Apoptoza giren hücre sayıları deney gruplarında karşılaştırıldığı zaman, VCD grubu ile SL grubu arasında önemli düzeyde fark saptandı ($P<0,05$). Kontrol, SL ve VSL grupları arasında ise fark saptanmadı ($P>0,05$). Deney gruplarına ait antral foliküllerdeki apoptoza giren hücre sayılarının karşılaştırılması **Tablo 9** ve **Şekil 18**'de gösterilmiştir (**Şekil 66, 67, 68, 76, 77, 78, 79, 88, 91**).

Tablo 9. Deney gruplarına ait antral foliküllerdeki apoptoza giren hücre sayıları.
a: SL grubundan farklı

Grup	n	$\bar{X} \pm SS$		
Kontrol	14	47,4±15,25	F=4,941	P<0,05
VCD	14	100,6±43,6 ^a		
SL	9	19,8±10,2		
VSL	8	51,2±49,8		



Şekil 18. Deney gruplarına ait antral foliküllerdeki apoptoza giren hücre sayılarının karşılaştırılması

4.8. Kontrol ve DeneY Gruplarına Ait Kaspaz-3 Bulguları

Sıçan ovaryumlarındaki primordiyal, primer, sekonder ve antral foliküller ile korpus luteum, folikül kistinde ve stromal hücrelerinde kaspaz-3 immünohistokimyasal olarak ortaya konmuş ve sonuçları birlikte değerlendirilmiştir. VCD grubunda kaspaz-3 (+) boyanan hücrelerin yoğunluğu diğer gruplara göre arttığı saptandı. Fakat bu artış sadece VCD grubundaki antral foliküllerde ve ovaryumun stromasında istatistiksel olarak anlamlıdır ($P<0,05$) (Şekil 71, 85, 86, 92, 93, 94, 95, 96).

Primordiyal, primer, sekonder foliküller ile korpus luteum ve folikül kistlerinde kaspaz-3 (+) hücrelerin sayısı karşılaştırıldığında VCD grubu ile kontrol, SL ve VSL grupları arasında fark saptanmadı ($P>0,05$). Bu foliküllerde istatistiksel bir fark olmamasına karşın ışık mikroskopik görüntüde kaspaz-3 (+) hücrelerin sayısı artmış olarak görüldü (Şekil 70, 72, 73, 74, 80, 81, 82, 83, 84).

4.9. Anti MülleriYen Hormon Bulguları

Sıçan ovaryumlarındaki primordiyal, primer, sekonder ve antral foliküller ile korpus luteum, folikül kisti ve stromal hücrelerinden salgılanan AMH miktarı immünohistokimyasal olarak ortaya kondu ve sonuçları birlikte değerlendirildi. Primer foliküllerde AMH (+) olan hücrelerin sayısı yönünden kontrol grubu ile VCD grubu arasında önemli düzeyde fark saptandı ($P<0,05$). Buna karşın kontrol, SL ve VSL grupları arasında ise fark saptanmadı ($P>0,05$) (Şekil 99, 100, 103, 105, 106, 111, 113, 118).

VCD grubunda sekonder foliküllerde AMH (+) hücre sayılarında azalma, diğer gruplarda ise artış belirlense de gruplar arasında istatistiksel olarak fark saptanmadı ($P>0,05$) (Şekil 98, 101, 102, 107, 108, 112, 114, 116, 117, 119, 120). Antral folikül, korpus luteum, folikül kistinde ve ovaryum stromasında üretilen AMH (+) hücrelerin sayısı bakımından deneY grupları arasında önemli düzeyde fark saptanmadı ($P>0,05$) (Şekil 97, 104, 109, 110, 115).

4.10. Işık Mikroskopik Bulguları

4.10.1 Kontrol grubu

Kontrol grubundaki sıçanların ovaryumundan elde edilen ve H-E, Masson'un trikrom ve PAS-Hematoksilin ile boyanmış kesitleri incelediğimizde organın dışında tek katlı kübik epitel ile epitelin altında ise yoğun olarak bağ dokusu lifleri ve hücrelerinden oluşan tunika albuginea görüldü.

Ovaryum kesitlerinde iki bölge ayırt edildi. Ovaryumda tunika albuginea altında yer alan korteks bölgesinde, çeşitli sayı ve tipte foliküllerin olduğu gözlemlendi (**Şekil 19, 20**). Foliküllerin arasında stromada yer alan hücreler gruplar halinde oval şekilli, büyük nükleuslu ve sitoplazmaları bazofilikti. Foliküllerin etrafında ayrıca düz kas demetleri ve bağ dokusu lifleri görüldü. Kortekste damar kesitlerine az sayıda rastlandı.

Ovaryum korteksinde çok sayıda primordiyal folikül gözlemlendi (**Şekil 22**). Primordiyal foliküllerde içte oosit ve oositin çevresinde tek katlı yassı granüloza hücreleri yer almıştı. Oosit büyük ökromatik bir nükleusa sahip olup nükleolusu belirgindi.

Primer foliküllerde oosit çevresinde tek katlı kübik şekilli granüloza hücreleri gözlemlendi. Oosit ile granüloza hücreleri arasında zona pellusida oluşmaya başlamıştı (**Şekil 21**).

Sekonder foliküllerde oositin etrafında çok katlı epitel görünümündeki granüloza hücreleri ile oosit ve granüloza hücreleri arasında zona pellusida belirgin olarak gözlemlendi. Sekonder foliküllerde granüloza hücreleri dışında teka folikülü oluşmaya başladığı görüldü.

Antral foliküllerde çok tabakalı granüloza hücreleri arasında düzensiz boşluklar vardı. Bazı antral foliküllerde boşluklar birleşerek tek bir boşluk (antrum) oluşturmuştu. Ayrıca antrumun iç kısımlarına doğru oosit ve granüloza hücrelerinin birlikte kümülsü ooforyusu

PDF Eraser Free

şekillendirmişti. Bu foliküllerde zona pellusida oldukça belirgindi. Folikülü dıştan saran teka folikülü iki tabakalı olarak gözlendi. Teka internada fibroblastlar, küçük kas demetleri ve kan damarları görüldü. Teka eksternada ise düz kas demetleri ile birlikte kollajen lifleride gözlendi.

Kortekste ayrıca korpus luteum ve içi sıvı ile dolu bir boşluğu olan iki üç sıralı granüloza hücrelerinin çevrelediği folikül kistleri gözlendi. Korpus luteumun orta kısımlarında büyük ökromatik nükleuslu ve sitoplazmaları açık renkte boyanmış hücreler ile kenar kısımlarında ise daha küçük hücreler gözlendi. Ayrıca korpus luteumun orta kısımlarında kan damarları da yer almaktaydı.

Ovaryumun medullasında kortekse göre daha az sayıda hücre olmasına karşın damarlanmanın fazla olduğu görüldü. Medulladaki hücrelerin nükleusları merkezde olup sitoplazmaları ise bazofilik boyanmıştı. Ayrıca bağ dokusu hücreleri de görüldü. Bununla birlikte medulladaki lif ve kas demetleri de kortekse göre daha belirgin olarak gözlendi.

Masson'un trikrom yöntemi ile boyanmış ovaryum kesitlerinde medullada, kortekste foliküllerin arasında ve tunika albugineada yoğun bağ dokusu lifleri ayırt edildi. Bağ dokusu lifleri arasında kırmızıya boyanmış kas lifleri seyrek olarak gözlendi (**Şekil 23, 24**).

PAS-Hematoksilin ile boyanmış kesitlerde sekonder ve antral foliküllerde zona pellusida PAS (+) olarak belirgin olarak boyanmıştı. Ayrıca bağ dokusu liflerinde PAS (+) reaksiyon gözlendi (**Şekil 25, 26, 27, 28, 29, 30**).

4.10.2. Silymarin grubu

Silymarin uygulanmış sıçanlardan elde edilen H-E, Masson'un trikrom ve PAS-Hematoksilin boyası uygulanan ovaryum kesitlerinin yapısal özellikler kontrol grubu ile benzerlik gösterdi. Ovaryumun dışında tek katlı kübik germinal epitel ve altında tunika albuginea yer almıştı.

PDF Eraser Free

H-E ile boyanmış kesitlerde ovaryum korteksinde bulunan primordiyal, primer, sekonder ve antral foliküllerin yapısı ve sayıları kontrol grubuyla benzerdi. Foliküllerin içerisinde bulunan oosit normal yapıda olup büyük nükleuslu ve nükleolusu belirgin halde gözlemlendi. Oositin etrafını saran granüloza hücreleri ve teka tabakalarında dejenerasyon gözlemlenmedi (**Şekil 31, 32, 33, 34**).

Silymarin uygulanan grubun ovaryum kesitlerinde korpus luteum ve folikül kistleri kontrol grubuna göre daha az sayıda gözlemlendi. Korpus luteumun yapısı kontrol grubuna benzer olarak gözlemlendi. Ovaryum medullasında kortekse göre daha büyük kan damarları ve daha çok lif yapıları görüldü. Medullada bulunan stromal hücrelerde herhangi bir dejenerasyon gözlemlenmedi.

Masson'un trikrom ile boyanmış ovaryum kesitlerinde bağ dokusu lifleri medullada, kortekste foliküllerin arasında ve tunika albuginea da belirgin şekilde yeşil renkte gözlemlendi. Ayrıca kas lifleri de kırmızı renkte, bağ dokusu liflerinin arasında ve nadir olarak gözlemlendi (**Şekil 35, 36**).

PAS-Hematoksilin ile boyanmış ovaryum kesitlerinde sekonder ve antral foliküllerde zona pellusida belirgin olarak gözlemlendi (**Şekil 37, 38, 39, 40**).

4.10.3. 4-Vinylcyclohexene diepoxide grubu

VCD uygulanan gruplardaki sıçanlardan alınan ve H-E, Masson'un trikrom ve PAS-Hematoksilin ile boyanan ovaryum kesitleri incelendiğinde, ovaryumu dıştan saran germinal epitel tek katlı kübik hücrelerden oluşmaktaydı. Germinal epitelin altında tunika albuginea yer almıştı.

H-E ile boyanan kesitlerde ovaryum korteksi incelendiğinde VCD'nin etkisi ile primordiyal foliküllerin sayıca azalmış olduğu ve büyük çoğunluğunun atretik olduğu

PDF Eraser Free

gözlendi. Atretik folikülde yer alan oositte kromatinin nükleus zarına yakın yoğunlaştığı ve oosit ile granüloza hücreleri arasında ilişkinin bozulduğu gözlenmiştir. Ayrıca oositin çevresini saran granüloza hücrelerinde hücre içeriği dağılmış olarak ve yan yüzeylerde ayrılmalar gözlendi. Normal primordiyal foliküller ise oldukça az sayıda görüldü (**Şekil 41, 42, 43**).

Primer foliküllerin küçük çaptakilerinin VCD toksisitesinden etkilendiği, daha büyük çaptaki foliküllerin ise normal olduğu gözlendi. Buna rağmen atretik foliküllerin sayısı normal foliküle göre oldukça fazla olarak görüldü. Atretik foliküllerde fragmente olmuş oosit ve granüloza hücrelerinde belirgin şekilde apoptoza giren hücre sayılarının arttığı gözlendi ayrıca granüloza hücrelerinin yan yüzeylerinde ayrılmalar saptandı (**Şekil 43**).

VCD grubunda sekonder ve antral foliküller kontrole göre daha az sayıda görüldü. Bu foliküllerdeki oosit yapısı normaldi. Bununla birlikte granüloza ve teka tabakalarında apoptoza giren hücreler görülmekteydi. Bu hücrelerin bazılarında kromatini nükleus zarına yakınlaşarak yoğunlaşmıştı. Ayrıca hücre içeriğinin dağıldığı ve komşu hücreler ile bağlantıların azaldığı görüldü. Dejenere foliküller gözlenmedi (**Şekil 44, 45, 46, 47**).

VCD grubunda korpus luteumda ise nadir olarak şekilleri ve sınırları düzensiz olan dejenere hücreler gözlendi. Korpus luteum sayısı bakımından VCD grubu ile kontrol grubu arasında fark yoktu. Korteksteki stromal hücreler ve kistler kontrol grubuna benzerdi.

Ovaryum medullasında kortekse göre büyük kan damarları ve yoğun lifler görüldü. Medullada bulunan stromal hücrelerde herhangi bir dejenerasyon gözlenmedi.

Masson'un trikrom boyası ile boyanmış ovaryum kesitlerinde ise bağ dokusu lifleri medullada, kortekste foliküllerin arasında ve tunika albugineada belirgin şekilde yeşil renkte görüldü. Kas lifleri kırmızı renkte nadir olarak bağ dokusu lifleri arasında görüldü (**Şekil 48, 49, 50, 51, 52, 53**).

PDF Eraser Free

Ovaryum kesitlerinde PAS-Hematoksilin boyası ile boyanmış ovaryum kesitlerinde sekonder ve antral foliküllerde zona pellusida belirgin olarak gözlemlendi (**Şekil 54, 55, 56, 57, 58**).

4.10.4. 4-Vinylcyclohexene diepoxide+Silymarin grubu

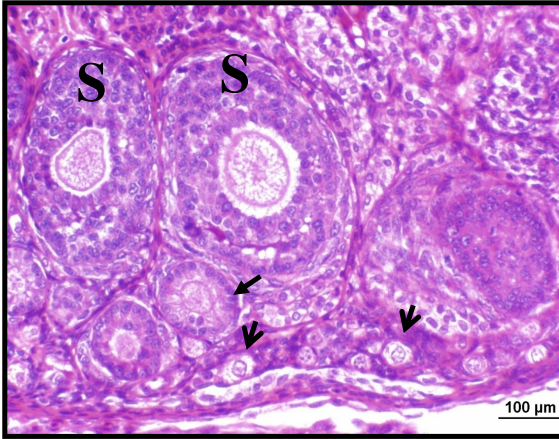
VCD ile silymarinin birlikte uygulanan sıçanlardan elde edilen ovaryumların H-E, Masson'un trikrom ve PAS-Hematoksilin ile boyanmış kesitleri incelendiğinde, organı dıştan tek katlı kübik germinal epitelin sardığı ve altında tunika albugineanın yer aldığı gözlemlendi.

H-E ile boyanmış ovaryum kesitlerinde, primordiyal foliküllerin VCD toksisitesinden korunduğu gözlemlendi. Ovaryumda bulunan primordiyal foliküllerin normal olanlarının sayısı VCD grubuna oranla artmış olarak gözlemlendi. Atretik foliküllerde ise azalmalar gözlemlendi. Primer foliküllerde VCD'nin küçük çaptaki foliküllere olan olumsuz etkisi silymarin uygulanmasıyla ortadan kalkmıştı (**Şekil 60**).

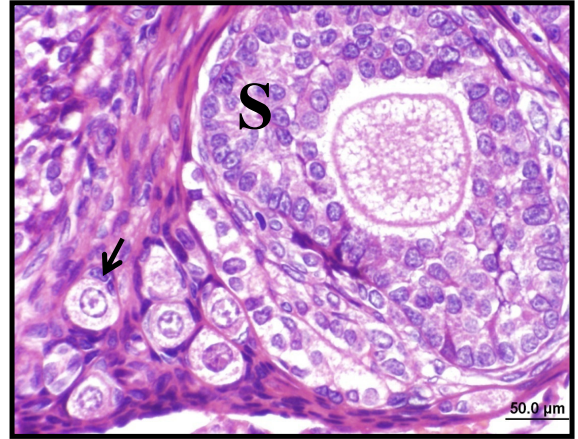
Sekonder ve antral foliküller bu grupta normal sayıda ve yapıda gözlemlendi. Oosit büyük nükleuslu ve nükleolusu belirgin haldeydi. Granüloza hücreleri daha düzgün şekilli ve nükleusları ökromatikti. Granüloza hücrelerindeki dejenere olmuş hücrelerin sayısı azalmıştı. Teka folikülü kontrol grubundaki ovaryum kesitlerine benzer şekildeydi. Korpus luteum ve kistler sayıca azalmış olarak gözlemlendi (**Şekil 59, 61, 62**).

Masson'un trikrom yöntemi ile boyanmış ovaryum kesitlerinde bağ dokusu lifleri medullada, kortekste foliküllerin arasında ve tunika albugineada belirgin şekilde yeşil renkte ve aralarında kas lifleri kırmızı renkte görüldü.

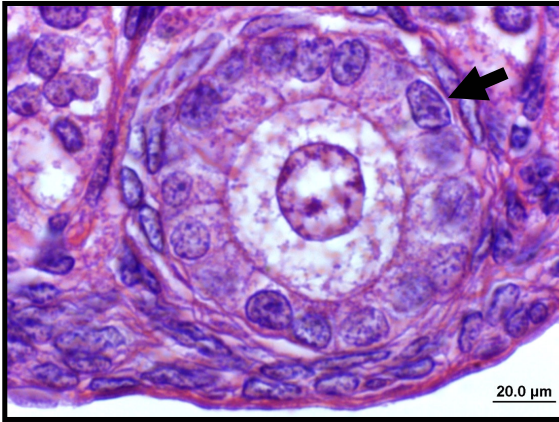
PAS-Hematoksilin ile boyanmış ovaryum kesitlerinde ise sekonder ve antral foliküllerin içinde zona pellusida belirgin olarak gözlemlendi. Ayrıca bağ dokusu lifleri kırmızı renkte gözlemlendi (**Şekil 63, 64**).



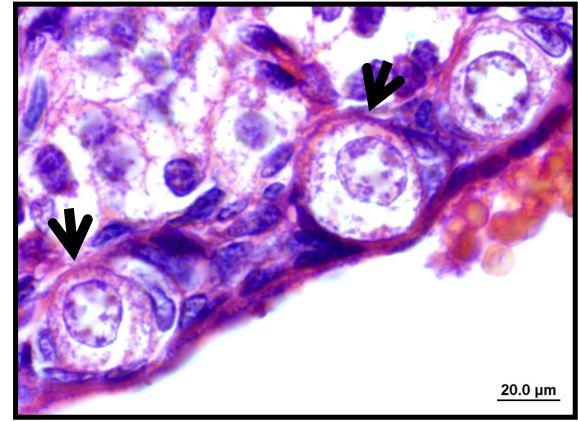
Şekil 19. Kontrol grubuna ait ovaryum kesitinde kortekste normal (↓) primordiyal, (→) primer ve (S) sekonder foliküller. H&E, Bar 100µm



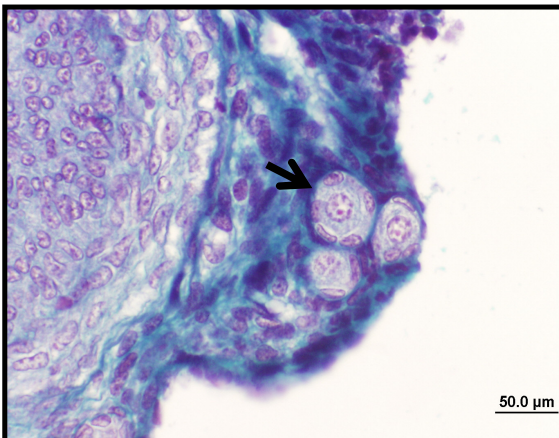
Şekil 20. Kontrol grubuna ait ovaryum kesitinde kortekste normal (↓) primordiyal ve (S) sekonder foliküller. H&E, Bar 50µm



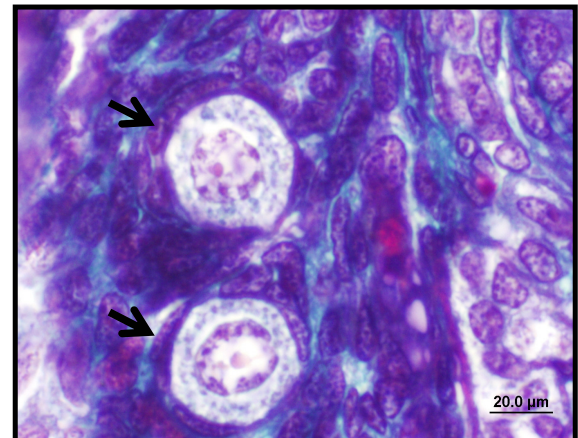
Şekil 21. Kontrol grubuna ait ovaryum kesitinde kortekste (→) primer folikül. H&E, Bar 20µm



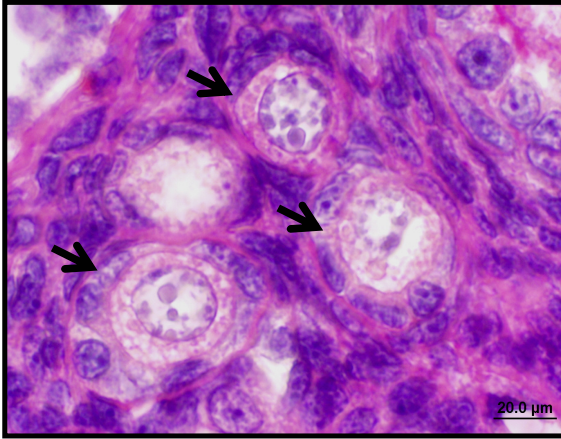
Şekil 22. Kontrol grubuna ait ovaryum kesitinde kortekste (↓) primordiyal foliküller. H&E, Bar 20µm



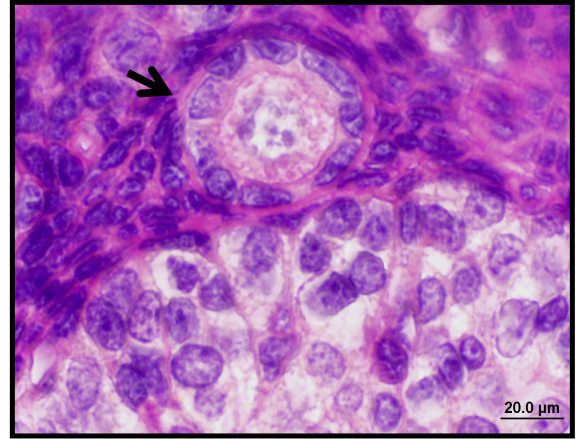
Şekil 23. Kontrol grubuna ait ovaryum kesitinde normal (↓) primordiyal foliküller. Masson trikrom, Bar 50µm



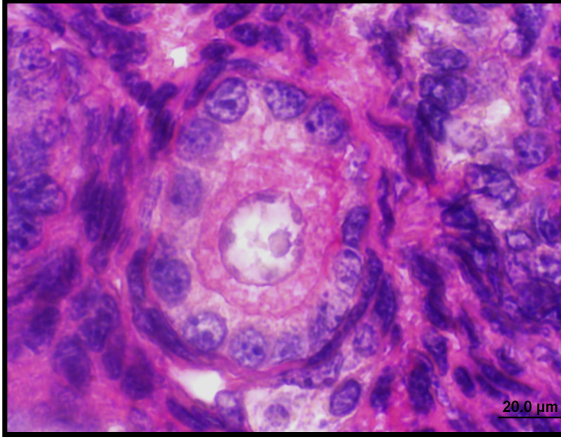
Şekil 24. Kontrol grubuna ait ovaryum kesitinde normal (↓) primordiyal foliküller. Masson trikrom, Bar 20µm



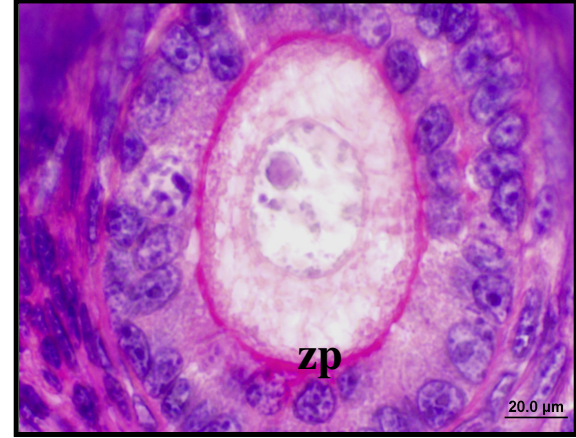
Şekil 25. Kontrol grubuna ait ovaryum kesitinde (↓) primordiyal foliküller. PAS, Bar 20µm



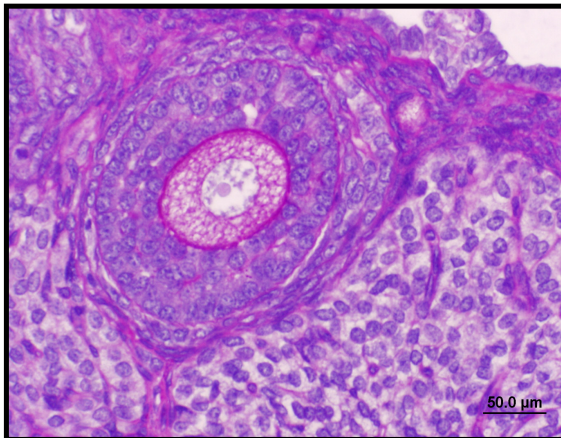
Şekil 26. Kontrol grubuna ait ovaryum kesitinde (↓) primordiyal folikül. PAS, Bar 20µm,



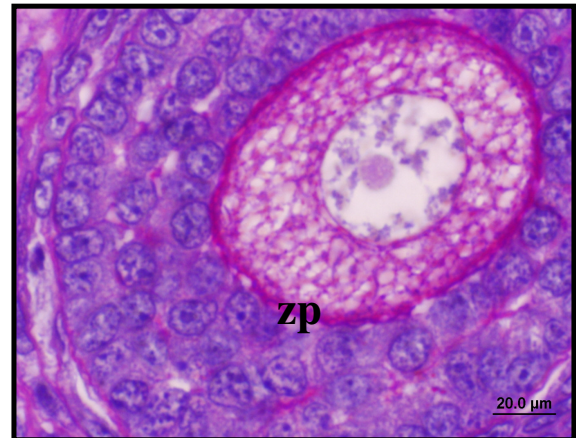
Şekil 27. Kontrol grubuna ait ovaryum kesitinde primer folikül. PAS, Bar 20µm



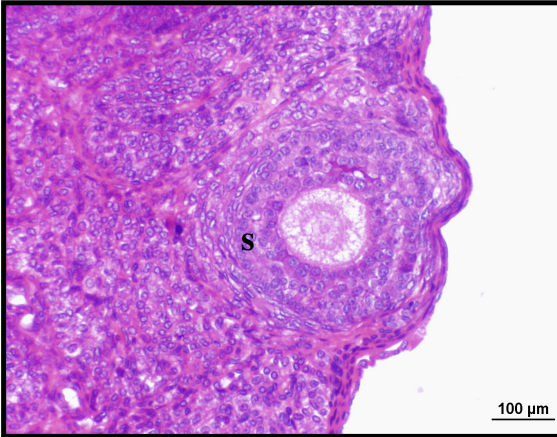
Şekil 28. Kontrol grubuna ait ovaryum kesitinde sekonder folikülde (zp) zona pellusida. PAS, Bar 20µm



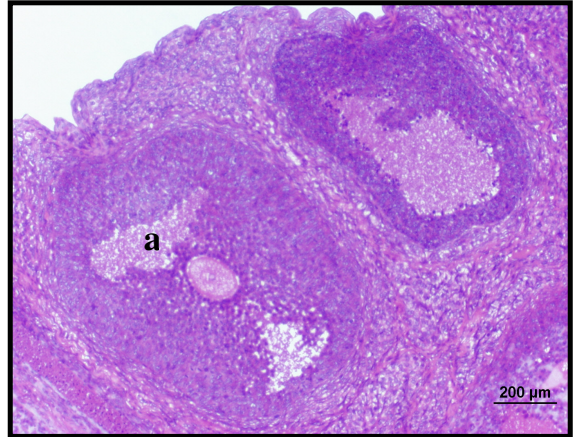
Şekil 29. Kontrol grubuna ait ovaryum kesitinde sekonder folikülde (zp) zona pellusida. PAS, Bar 50µm



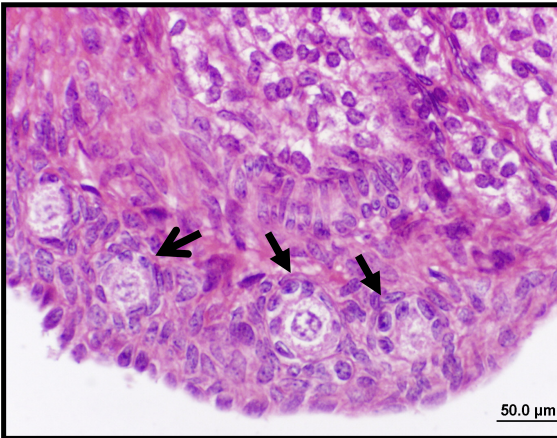
Şekil 30. Kontrol grubuna ait ovaryum kesitinde sekonder folikülde (zp) zona pellusida. PAS, Bar 20µm



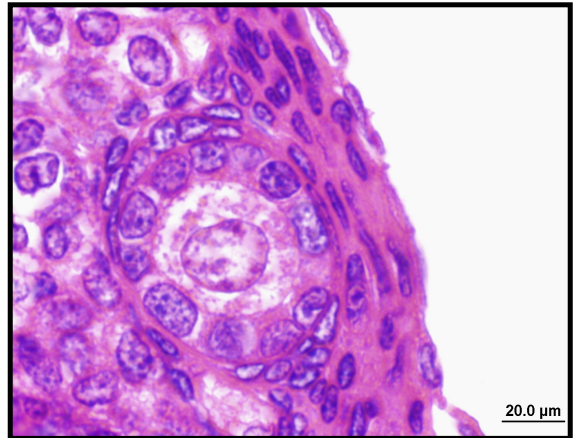
Şekil 31. Silymarin grubuna ait ovaryum kesitinde (S) sekonder folikül. H&E, Bar 100µm



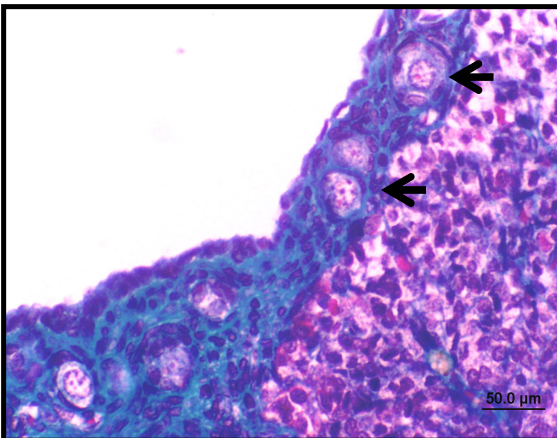
Şekil 32. Silymarin grubuna ait ovaryum kesitinde (a) antral foliküller. H&E, Bar 200µm



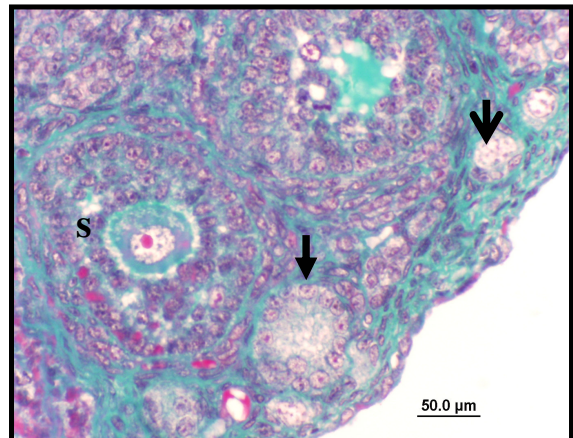
Şekil 33. Silymarin grubuna ait ovaryum kesitinde (→) primer ve (⇨) primordiyal foliküller. H&E, Bar 50µm



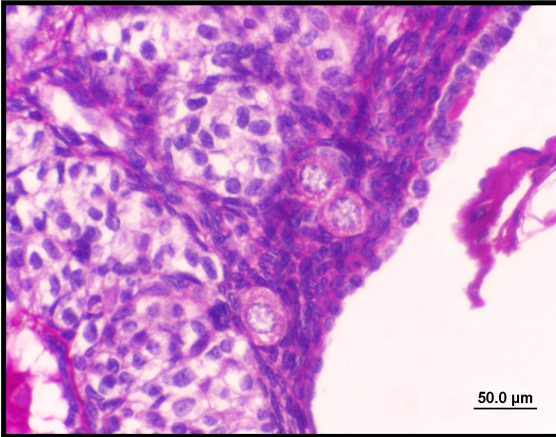
Şekil 34. Silymarin grubuna ait ovaryum kesitinde primer folikül. H&E, Bar 20µm



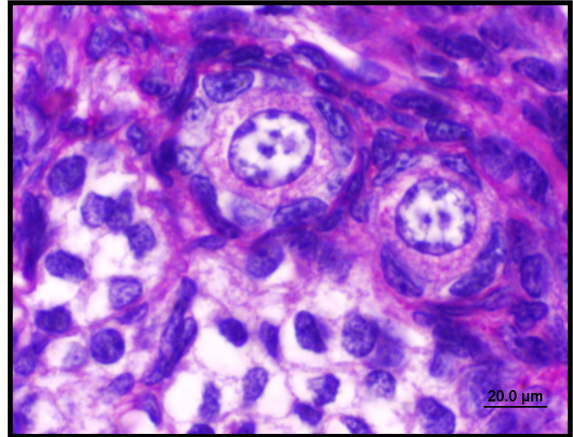
Şekil 35. Silymarin grubuna ait ovaryum kesitinde normal (⇨) primordiyal foliküller. Masson trikrom, Bar 50µm



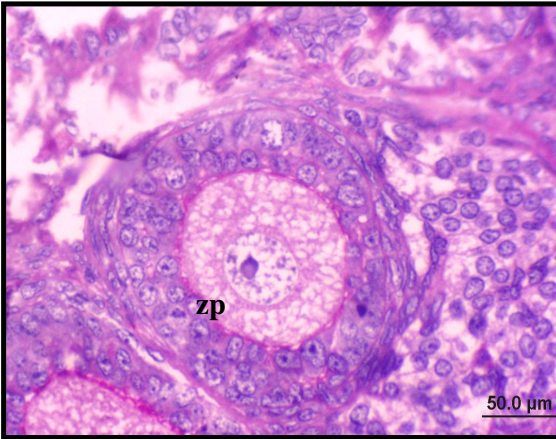
Şekil 36. Silymarin grubuna ait ovaryum kesitinde (s) sekonder, (⇨) primer ve (⇨) primordiyal foliküller. Masson Trikrom, Bar 50 µm



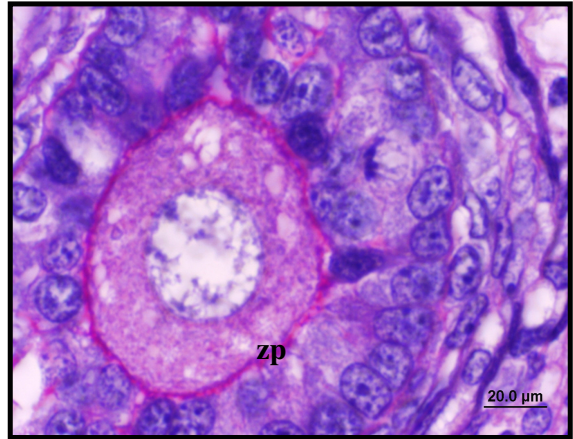
Şekil 37. Silymarin grubuna ait ovaryum kesitinde primordiyal foliküller ve germinal epitelyum. PAS, Bar 50µm



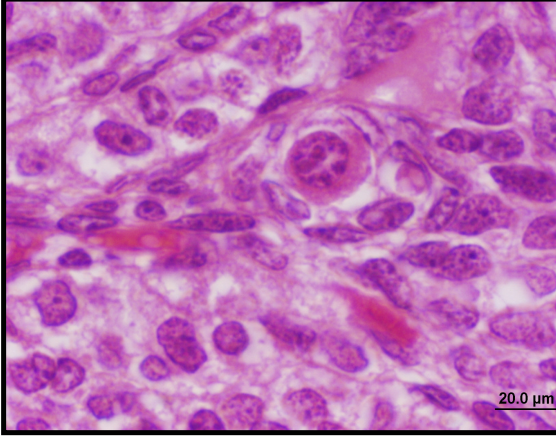
Şekil 38. Silymarin grubuna ait ovaryum kesitinde büyük büyütme ile primordiyal foliküller. PAS, Bar 20µm



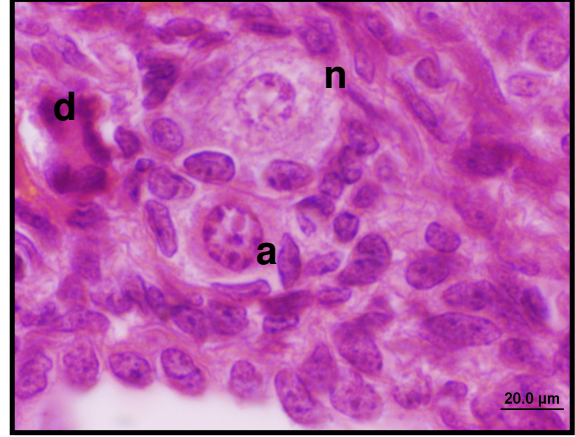
Şekil 39. Silymarin grubuna ait ovaryum kesitinde sekonder folikülde (zp) zona pellusida. PAS, Bar 50µm



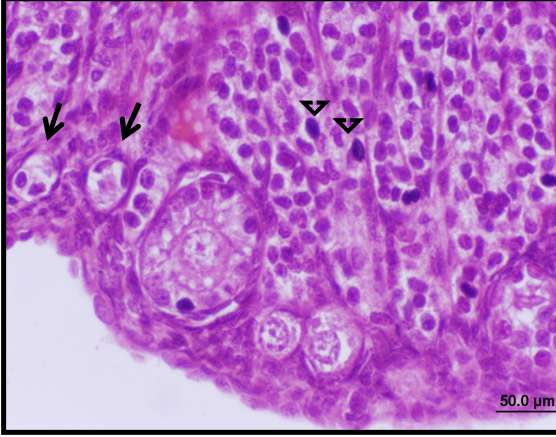
Şekil 40. Silymarin grubuna ait ovaryum kesitinde büyük büyütme ile sekonder folikülde (zp) zona pellusida. PAS, Bar 20µm



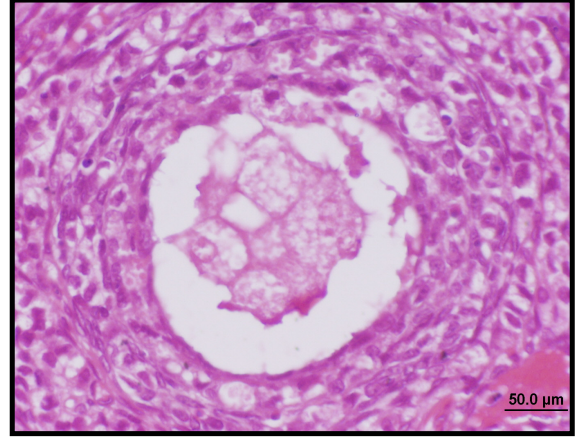
Şekil 41. VCD grubuna ait ovaryum kesitinde primordiyal folikülde, oosit sitoplazmasında eozinofilinin arttığı ve kromatinin nukleus zarına yakın bölgelerde yoğunlaştığı dikkat çekmektedir. H&E, Bar 20µm,



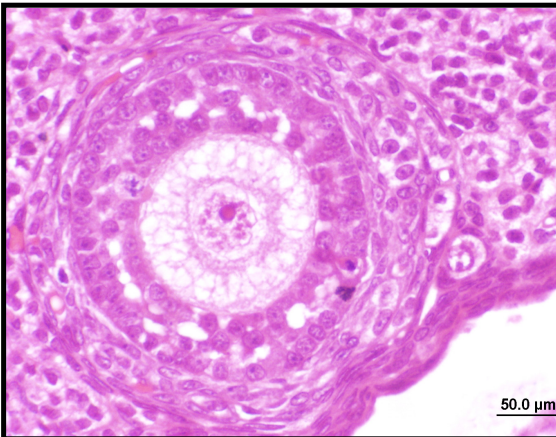
Şekil 42. VCD grubuna ait ovaryum kesitinde (a) apoptoza giden bir oosit ile (d) dejenere ve (n) normal bir primordiyal folikül gözlenmektedir. H&E, Bar 20µm,



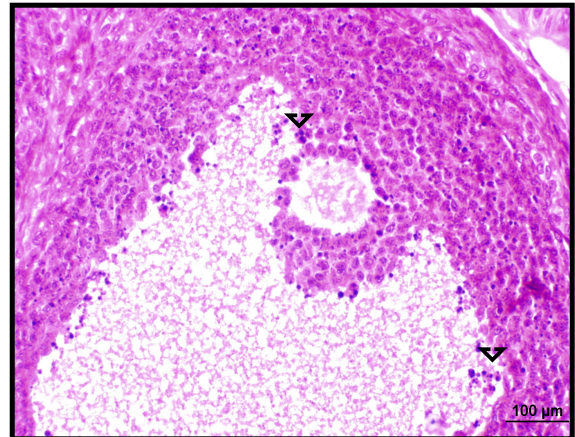
Şekil 43. VCD grubuna ait ovaryum kesitinde (→) primordiyal foliküllerde ve oositte belirgin dejenerasyonlar. Ayrıca stromal hücrelerde artmış (▽) apoptoz. H&E, Bar 50µm



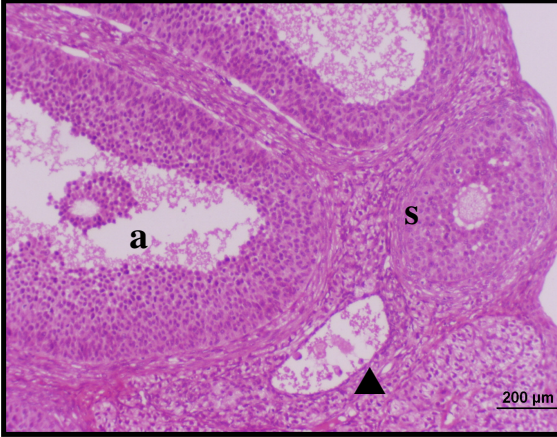
Şekil 44. VCD grubuna ait ovaryum kesitinde küçük çaptaki sekonder foliküllerde oosit ve granüloza hücrelerinde dejenerasyon. H&E, Bar 50µm



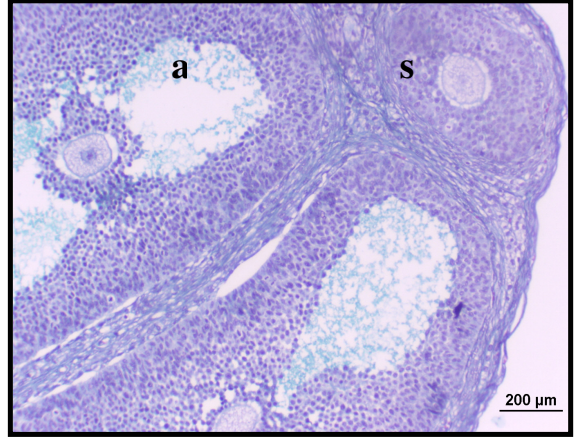
Şekil 45. VCD grubuna ait ovaryum kesitinde küçük çaptaki sekonder foliküllerde özellikle granüloza hücrelerindeki dejenerasyon ve ayrılmaların olduğu dikkat çekmektedir. H&E, Bar 50µm



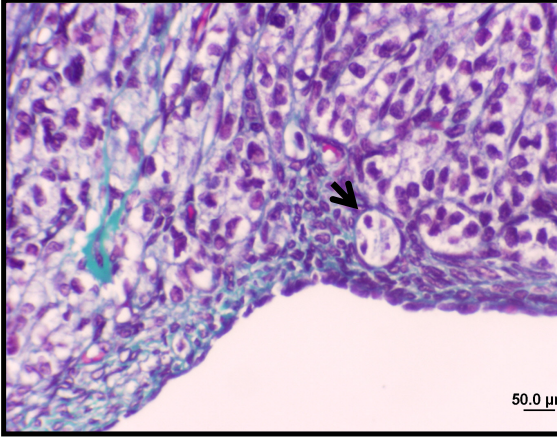
Şekil 46. VCD grubuna ait ovaryum kesitinde antral folikülde, antruma yakın granüloza hücrelerinde çok sayıda (▽) apoptoz gösteren hücreler. H&E, Bar 100µm



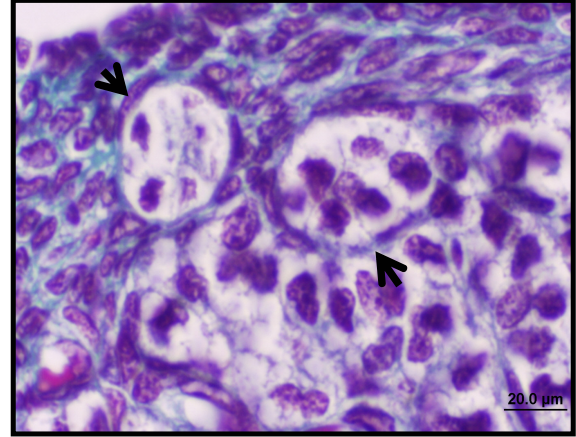
Şekil 47. VCD grubuna ait ovaryum kesitinde (a) antral, (▲) kistik ve (s) sekonder foliküller. H&E, Bar 200µm



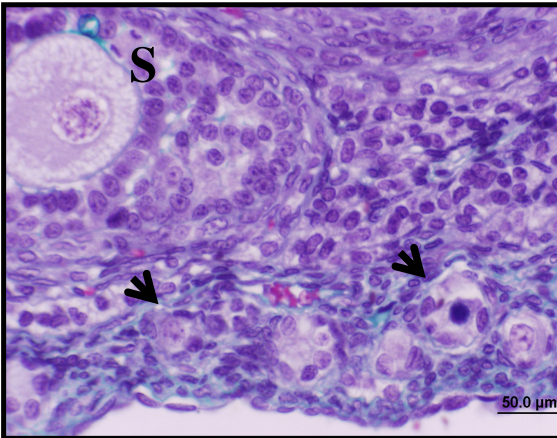
Şekil 48. VCD grubuna ait ovaryum kesitinde ovaryum korteksinde normal (s) sekonder ve (a) antral foliküller. Masson Trikrom, Bar 200µm



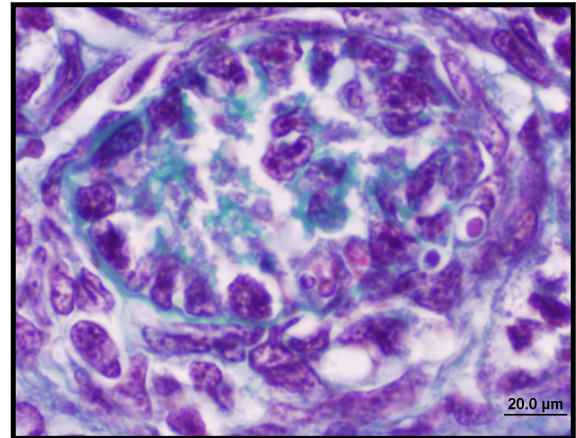
Şekil 49. VCD Grubuna ait ovaryum kesitinde (→) dejenere primordiyal foliküller. Masson Trikrom, Bar 50µm



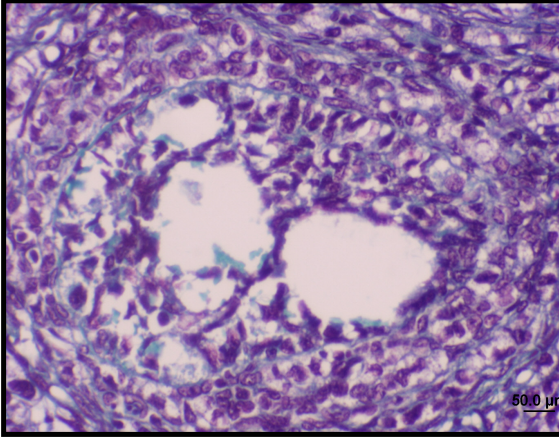
Şekil 50. VCD grubuna ait ovaryum kesitinde (→) dejenere primordiyal foliküller. Masson Trikrom, Bar 20µm



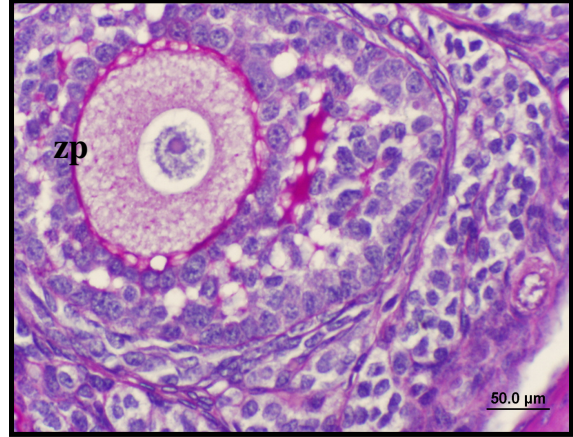
Şekil 51. VCD Grubuna ait ovaryum kesitinde (→) dejenere primordiyal foliküller ve (s) sekonder folikül. Masson Trikrom, Bar 50µm



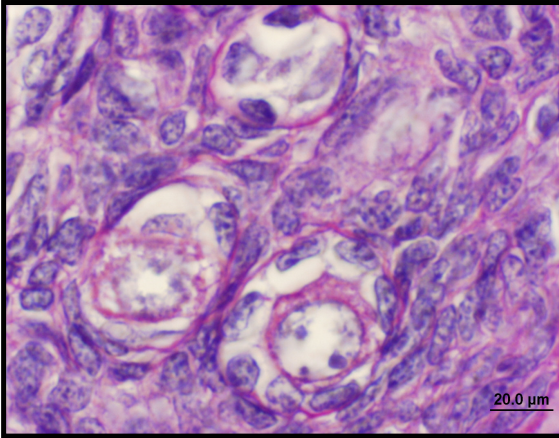
Şekil 52. VCD grubuna ait ovaryum kesitinde büyük büyütme ile bir dejenere primer folikül. Masson Trikrom, Bar 20µm



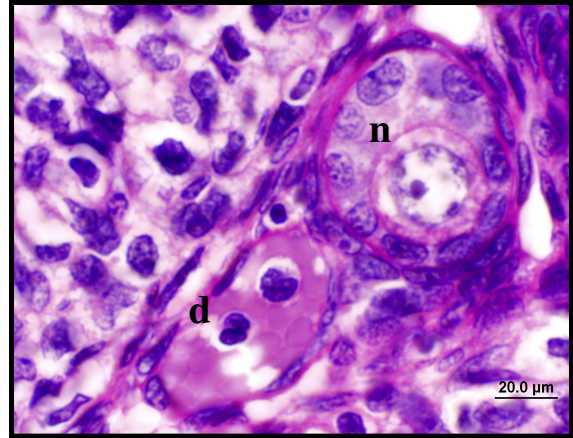
Şekil 53. VCD grubuna ait ovaryum kesitinde dejenerere sekonder folikül. Masson Trikrom, Bar 50µm



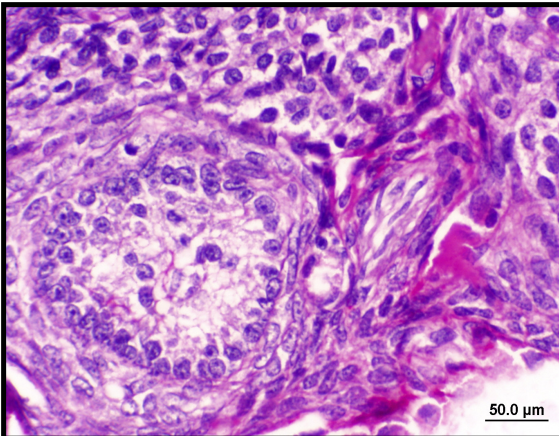
Şekil 54. VCD grubuna ait ovaryum kesitinde normal sekonder folikülde zona pellusida (zp). PAS, Bar 50µm



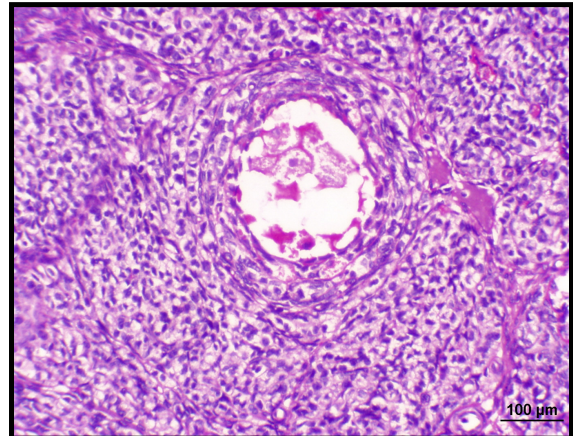
Şekil 55. VCD grubuna ait ovaryum kesitinde primordiyal foliküller. Normal foliküller sayısı azalmıştır. PAS, Bar 20µm



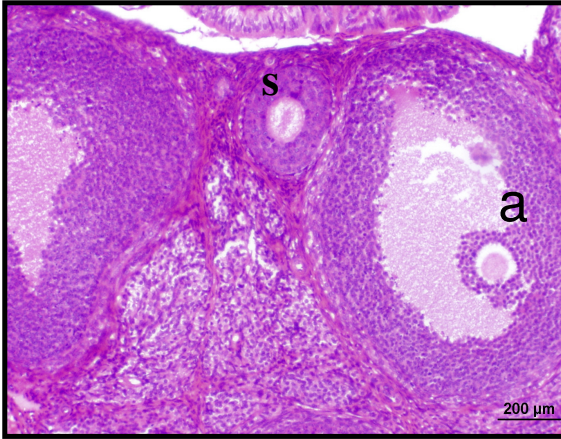
Şekil 56. VCD grubuna ait ovaryum kesitinde büyük büyütmede (n) normal ve (d) dejenerere primordiyal foliküller. PAS, Bar 20µm



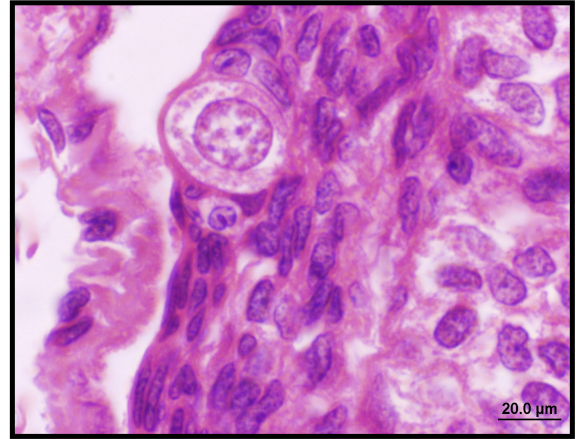
Şekil 57. VCD grubuna ait ovaryum kesitinde sekonder foliküllerde dejenerasyon nedeniyle zona pellusida gözlenmemektedir. PAS, Bar 50µm



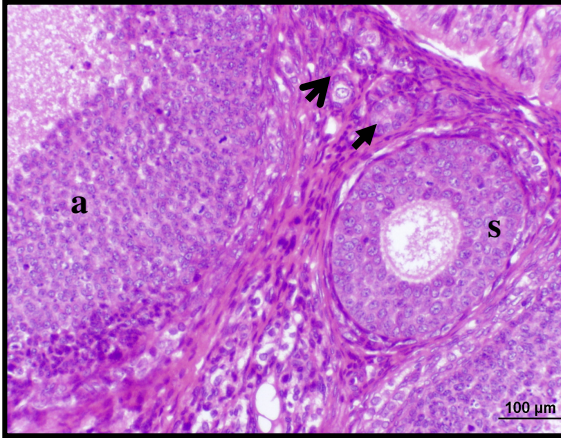
Şekil 58. VCD grubuna ait ovaryum kesitinde sekonder foliküllerde dejenerasyon nedeniyle zona pellusida gözlenmemektedir. PAS, Bar 100µm



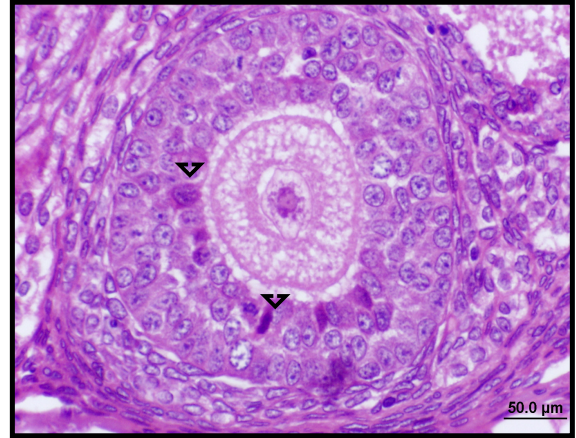
Şekil 59. VSL (VCD+Silymarin) grubuna ait ovaryum kesitinde (s) sekonder ve (a) antral foliküller. H&E, Bar 200µm



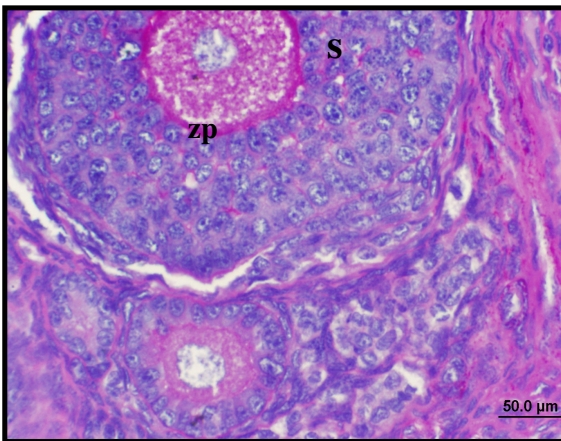
Şekil 60. VSL (VCD+Silymarin) grubuna ait ovaryum kesitinde normal primordiyal folikül. H&E, Bar 20µm



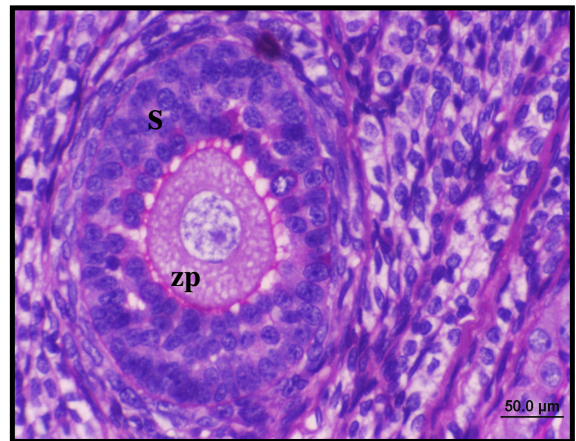
Şekil 61. VSL (VCD+Silymarin) grubuna ait ovaryum kesitinde (→) primordiyal, (⇨) primer, (s) sekonder ve (a) antral foliküller. H&E, Bar 100µm



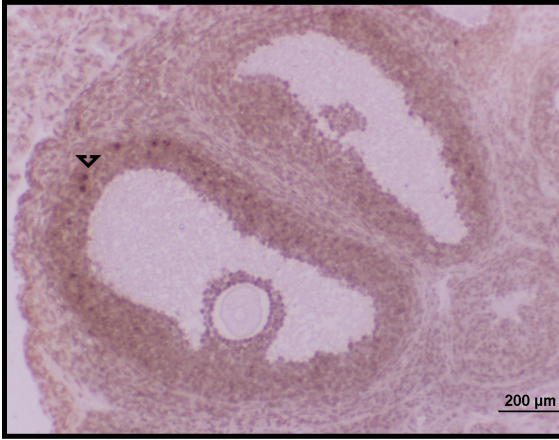
Şekil 62. VSL (VCD+Silymarin) grubuna ait ovaryum kesitinde sekonder foliküldeki granüloza hücreleri arasında az sayıdaki (∇) apoptoz gösteren hücreler. H&E, Bar 50µm



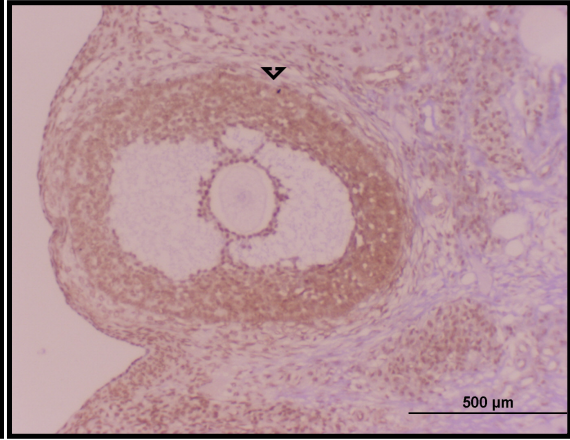
Şekli 63. VSL (VCD+Silymarin) grubuna ait ovaryum kesitinde primer ve sekonder foliküller. (s) Sekonder foliküllerde oosit ile granüloza hücreleri arasında (zp) zona pellusida belirgin olarak gözlenmektedir. PAS, Bar 50µm



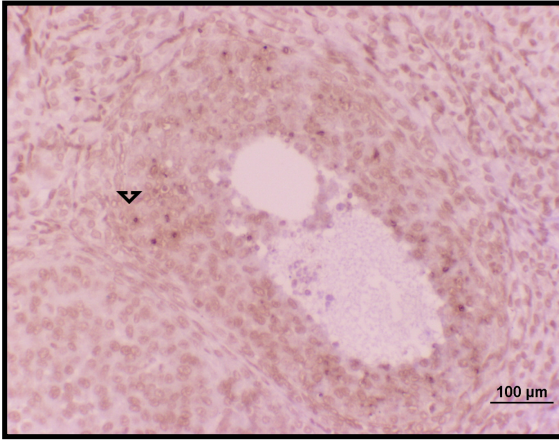
Şekli 64. VSL (VCD+Silymarin) grubuna ait ovaryum kesitinde (s) sekonder folikül. Sekonder foliküllerde oosit ile granüloza hücreleri arasında (zp) zona pellusida belirgin olarak gözlenmektedir. PAS, Bar 50µm



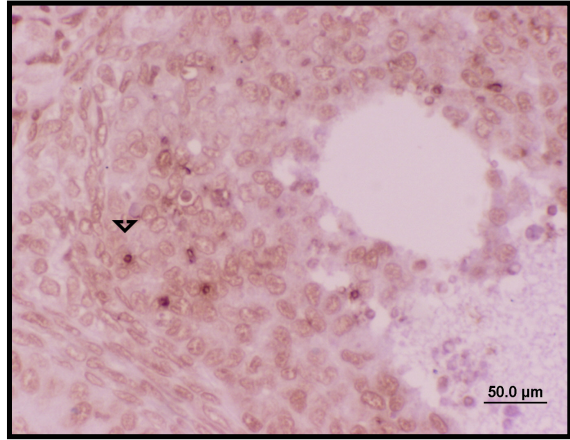
Şekil 65. Kontrol grubuna ait ovaryum kesitinde antral folikülde az sayıda TUNEL (+) olan (▼) apoptoza giren hücreler. TUNEL, Bar 200µm



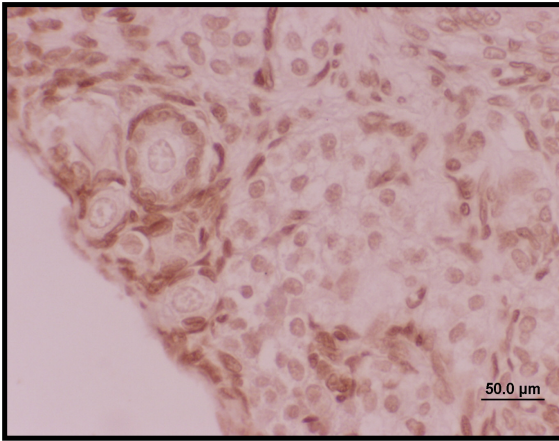
Şekil 66. Kontrol grubuna ait ovaryum kesitinde antral folikülde az sayıda TUNEL (+) olan (▼) apoptoza giren hücreler. TUNEL, Bar 500µm



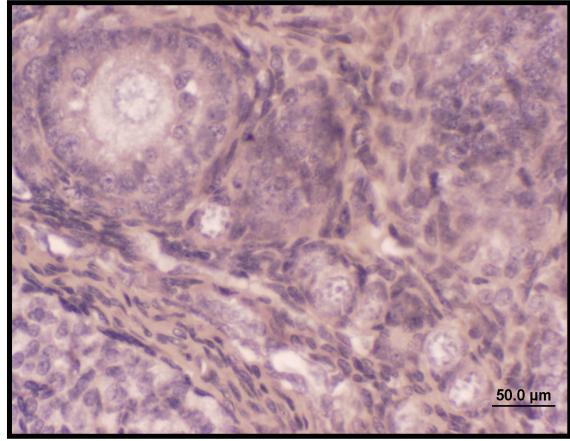
Şekil 67. Kontrol grubuna ait ovaryum kesitinde antral folikülde TUNEL (+) olan (▼) apoptoza giren hücreler. TUNEL, Bar 100µm



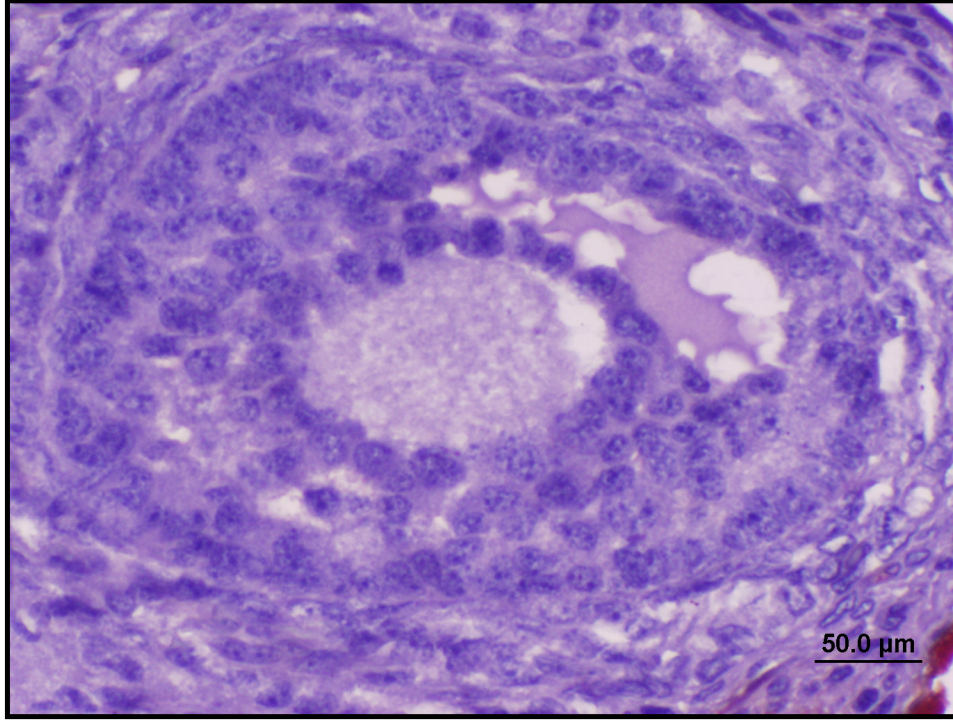
Şekil 68. Kontrol grubuna ait ovaryum kesitinde büyük büyütme ile (▼) antral folikülde TUNEL(+) olan apoptoza giren hücreler. TUNEL, Bar 50µm



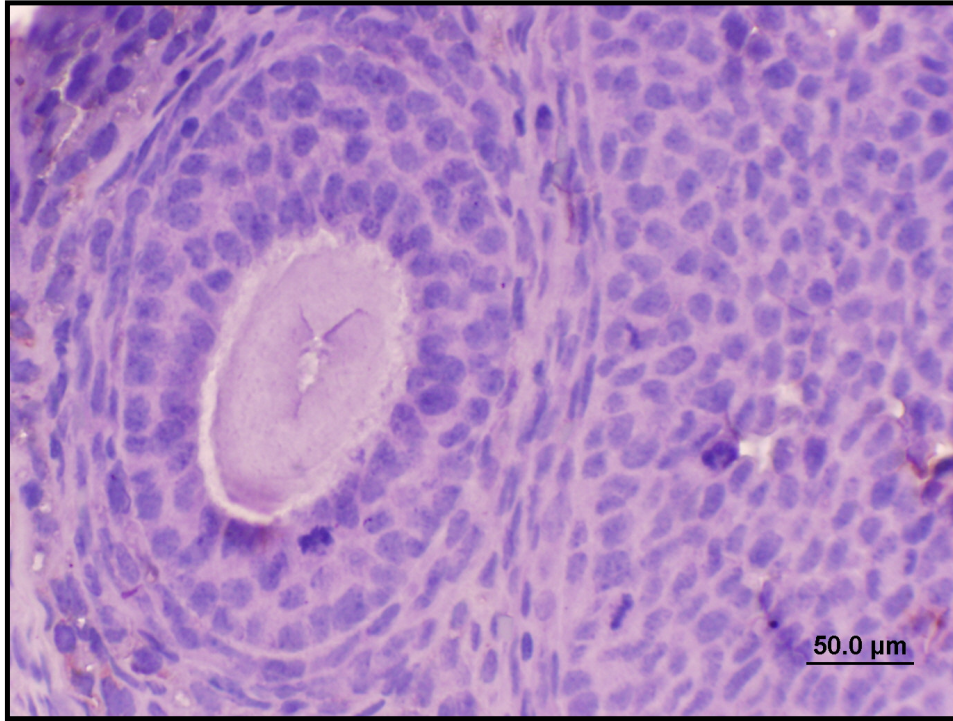
Şekil 69. Kontrol grubuna ait ovaryum kesitinde primordiyal foliküllerde boyanma gözlenmemektedir. TUNEL, Bar 50µm



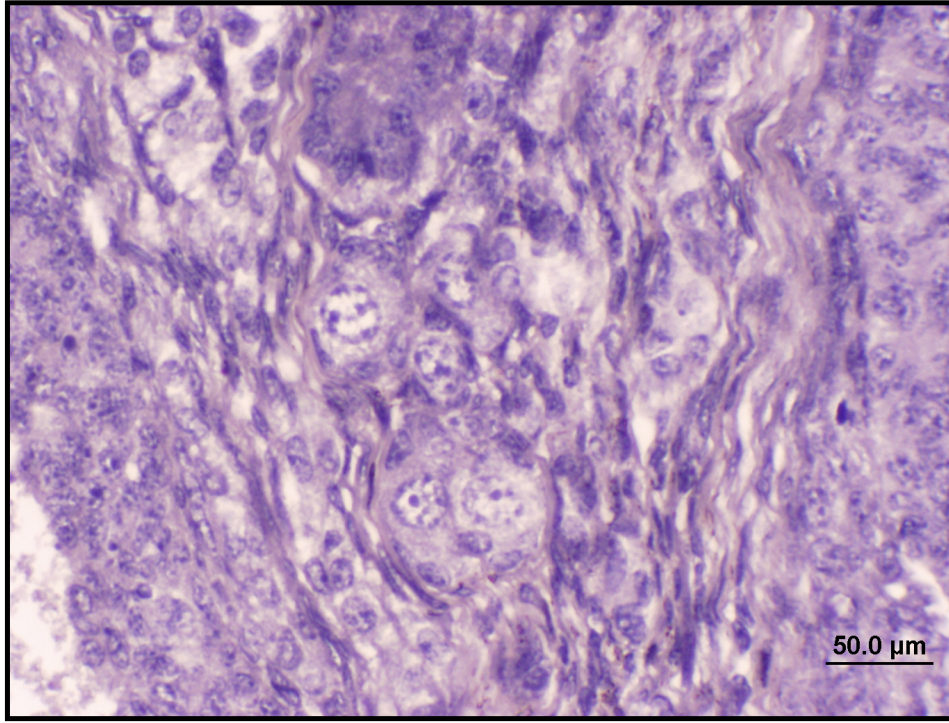
Şekil 70. Kontrol grubuna ait ovaryum kesitinde primordiyal ve sekonder foliküllerde Kaspaz-3 (+) hücreler çok nadir olarak kıvılcak-kahve renginde gözlenmektedir. Bar 50µm



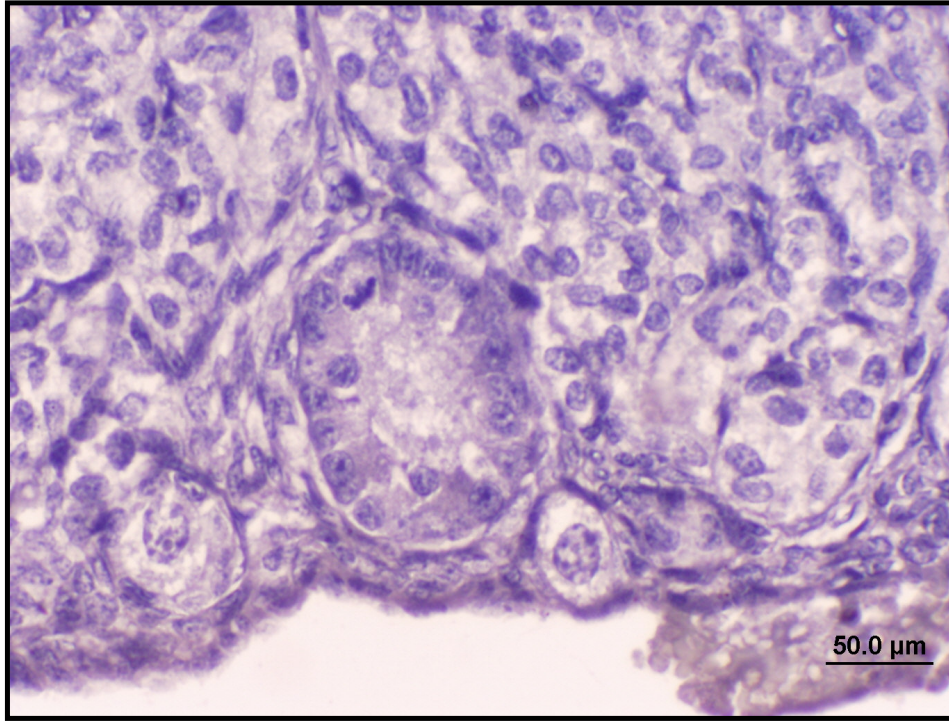
Şekil 71. Kontrol grubuna ait ovaryum kesitinde antral folikülde ve stromada nadir olarak Kaspaz-3 (+) hücreler kıvı-kahve renginde gözlenmektedir. Bar 50µm



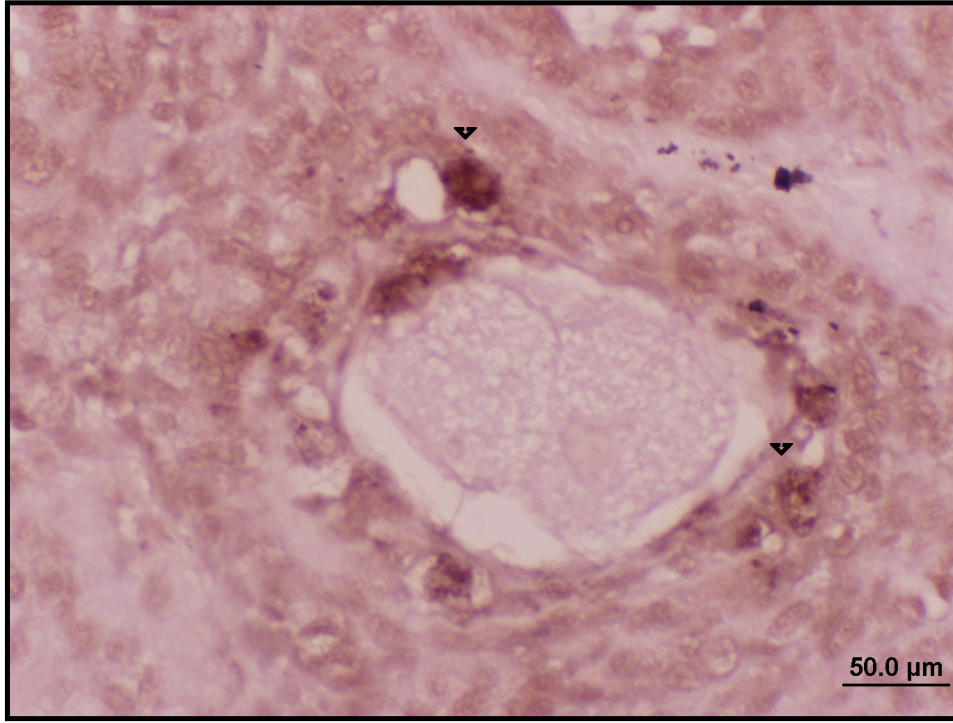
Şekil 72. Kontrol grubuna ait ovaryum kesitinde sekonder folikülde granüloza ve teka hücreleri arasında ve stromada çok nadir olarak Kaspaz-3 (+) hücreler kıvı-kahve renginde gözlenmektedir. Bar 50µm



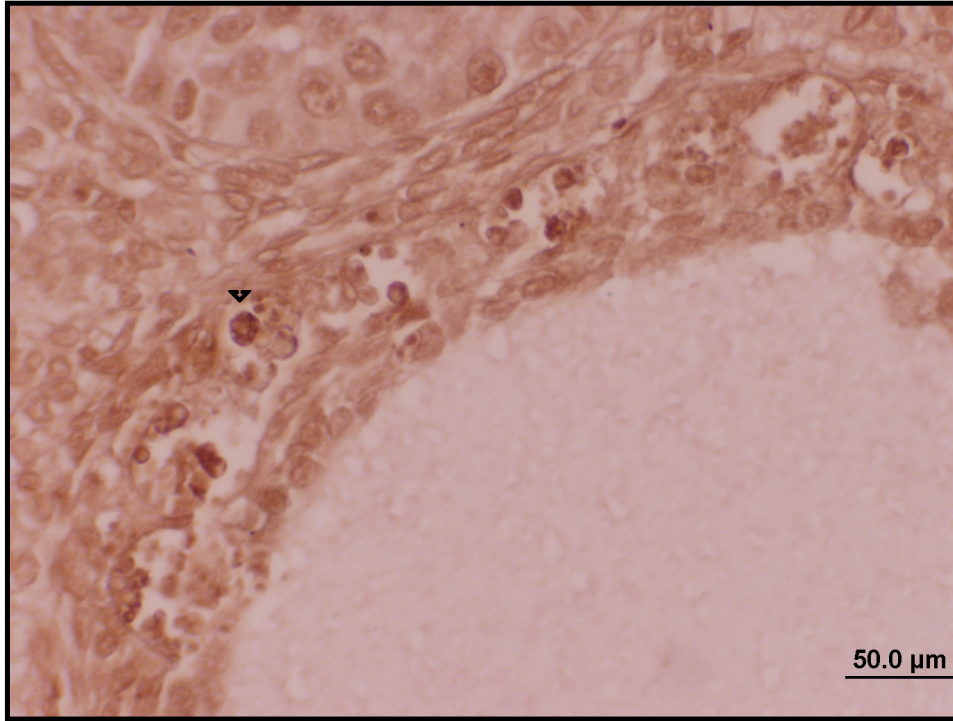
Şekil 73. Silymarin grubuna ait ovaryum kesitlerinde primordiyal folikülde ve stromada çok nadir olarak Kaspaz-3 (+) hücreler kıvı-kahve renginde gözlenmektedir. Bar 50µm



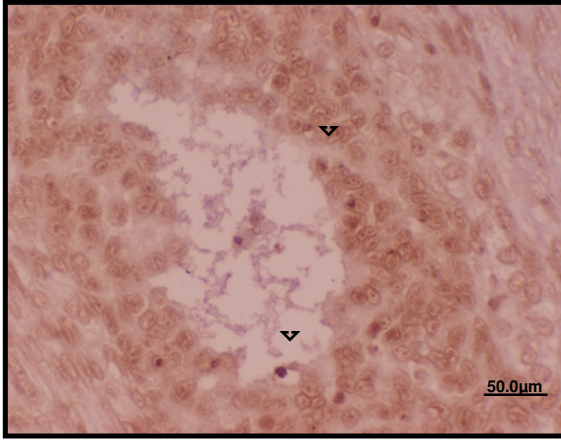
Şekil 74. Silymarin grubuna ait ovaryum kesitlerinde primordiyal ve primer foliküllerde ve stromada çok nadir olarak Kaspaz-3 (+) hücreler kıvı-kahve renginde gözlenmektedir. Bar 50µm



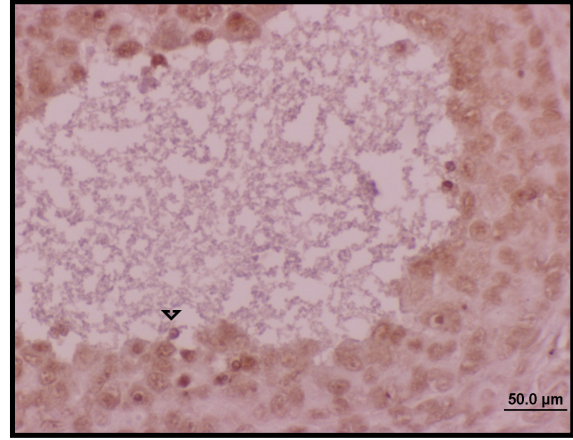
Şekil 75. VCD grubuna ait ovaryum kesitinde sekonder folikülde çok sayıda TUNEL (+) olan (▼) apoptoza giren hücreler. TUNEL, Bar 50μm



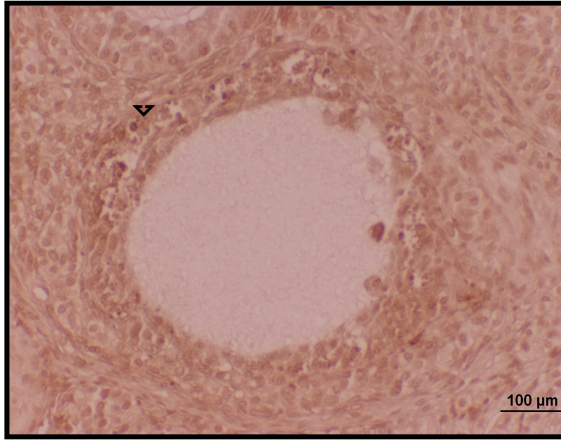
Şekil 76. VCD grubuna ait ovaryum kesitinde büyük büyütmede antral folikülde TUNEL (+) olan (▼) apoptoza giren hücreler. TUNEL, Bar 50μm



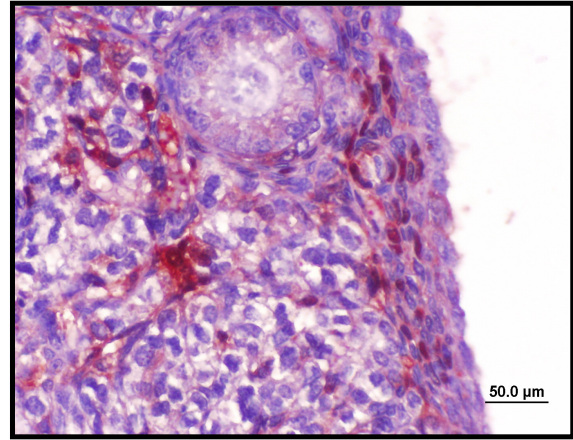
Şekil 77. VCD grubuna ait ovaryum kesitinde büyük büyütmede antral folikülde TUNEL (+) olan (▼) apoptoza giren hücreler. TUNEL, Bar 50µm



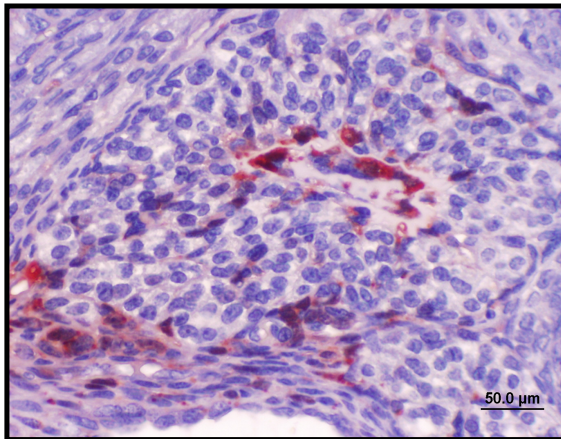
Şekil 78. VCD grubuna ait ovaryum kesitinde büyük büyütmede antral folikülde TUNEL (+) olan (▼) apoptoza giren hücreler. TUNEL, Bar 50µm



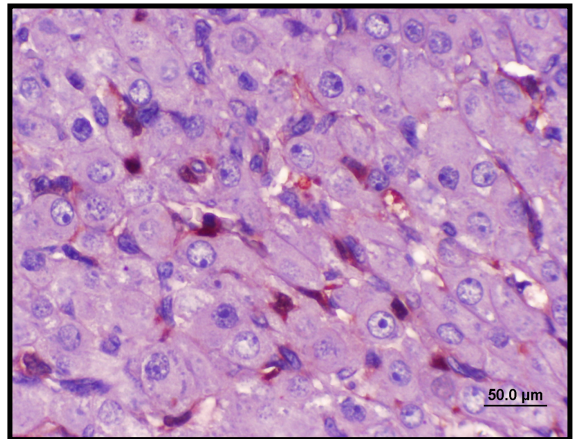
Şekil 79. VCD grubuna ait ovaryum kesitinde antral folikülde TUNEL (+) olan (▼) apoptoza giren hücreler. TUNEL, Bar 100µm



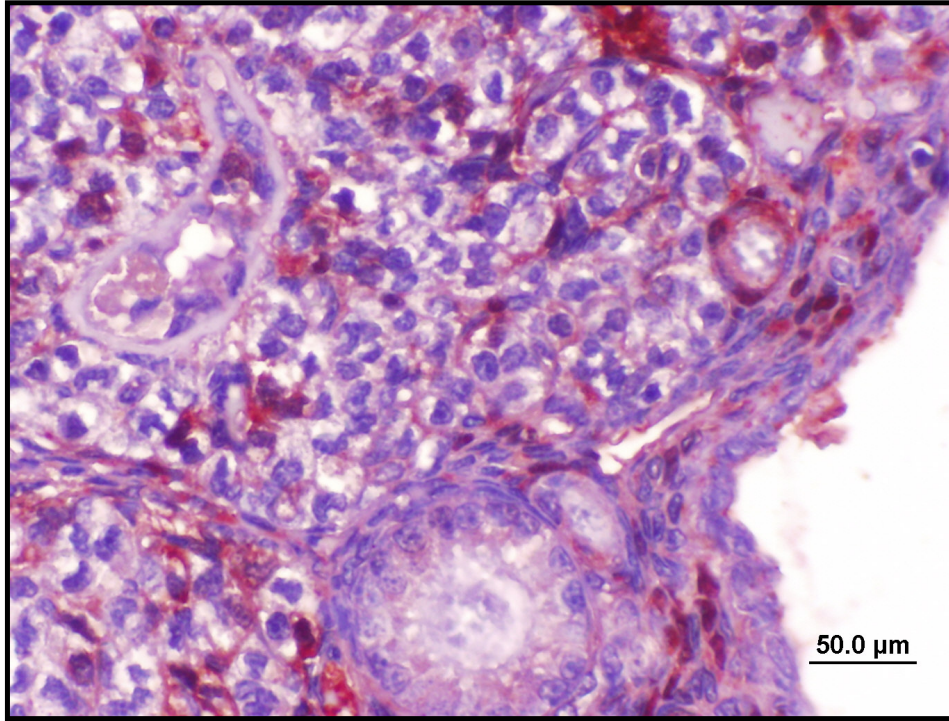
Şekil 80. VCD grubuna ait ovaryum kesitinde primordiyal foliküllerde ve stromada çok sayıda Kaspaz-3 (+) olan apoptoza giren hücreler kıvılcak kahve renginde gözlenmektedir. Bar 50µm



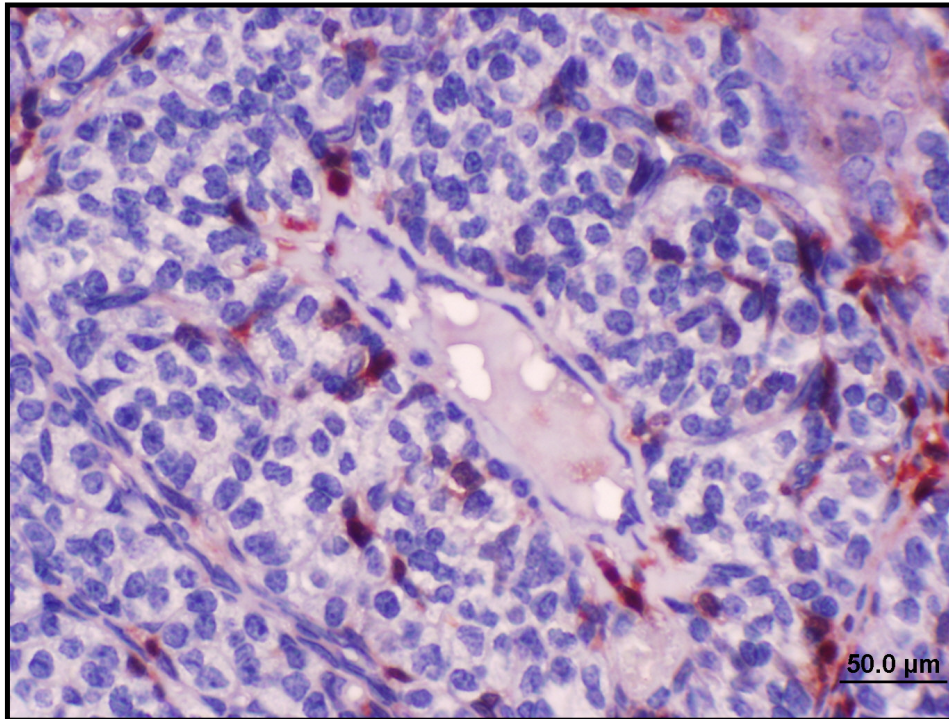
Şekil 81. VCD grubuna ait ovaryum kesitinde sekonder folikülde ve stromada çok sayıda Kaspaz-3 (+) olan apoptoza giren hücreler kıvılcak kahve renginde gözlenmektedir. Bar 50µm



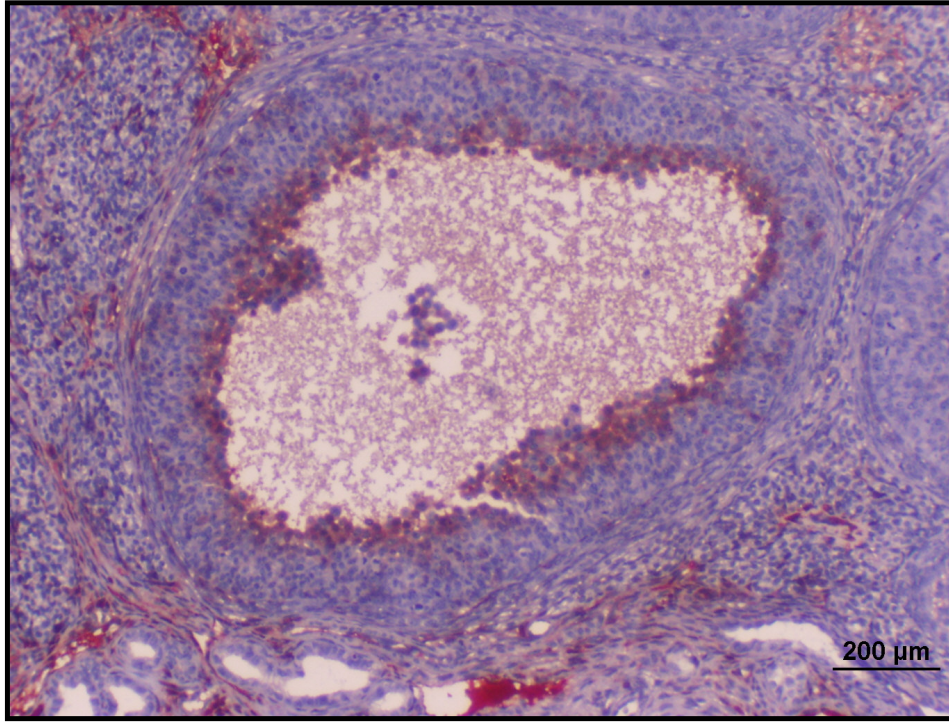
Şekil 82. VCD grubuna ait ovaryum kesitinde ovaryuma ait korpus luteumda çok sayıda Kaspaz-3 (+) olan apoptoza giren hücreler kıvılcak kahve renginde gözlenmektedir. Bar 50µm



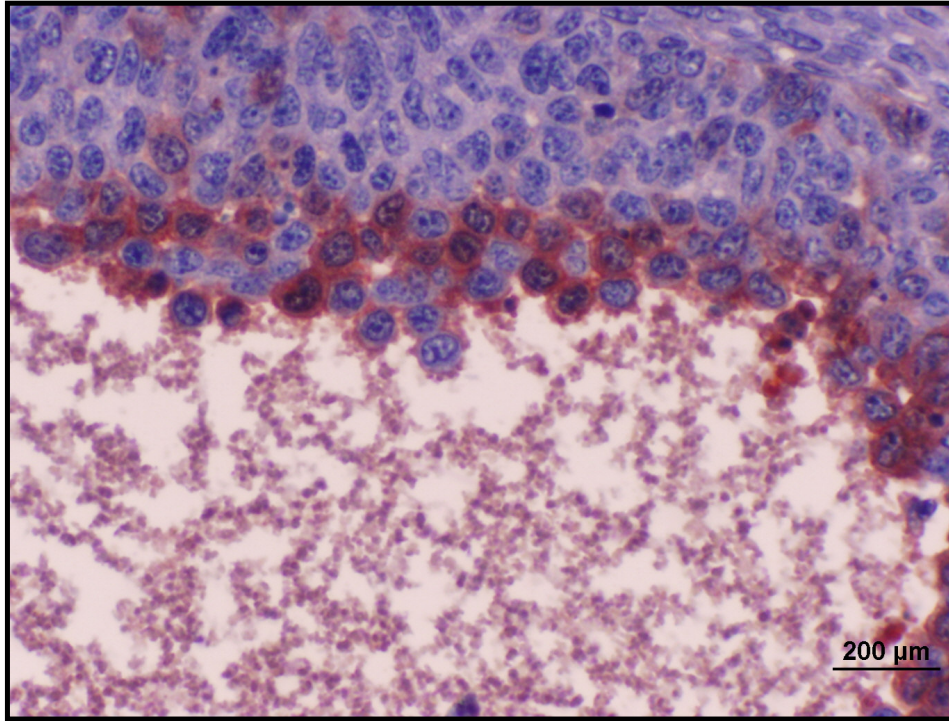
Şekil 83. VCD grubuna ait ovaryum kesitinde primordiyal foliküllerde ve stromada çok sayıda Kaspaz-3 (+) olan apoptoza giren hücreler kıvı-kahve rengine gözlenmektedir. Bar 50µm



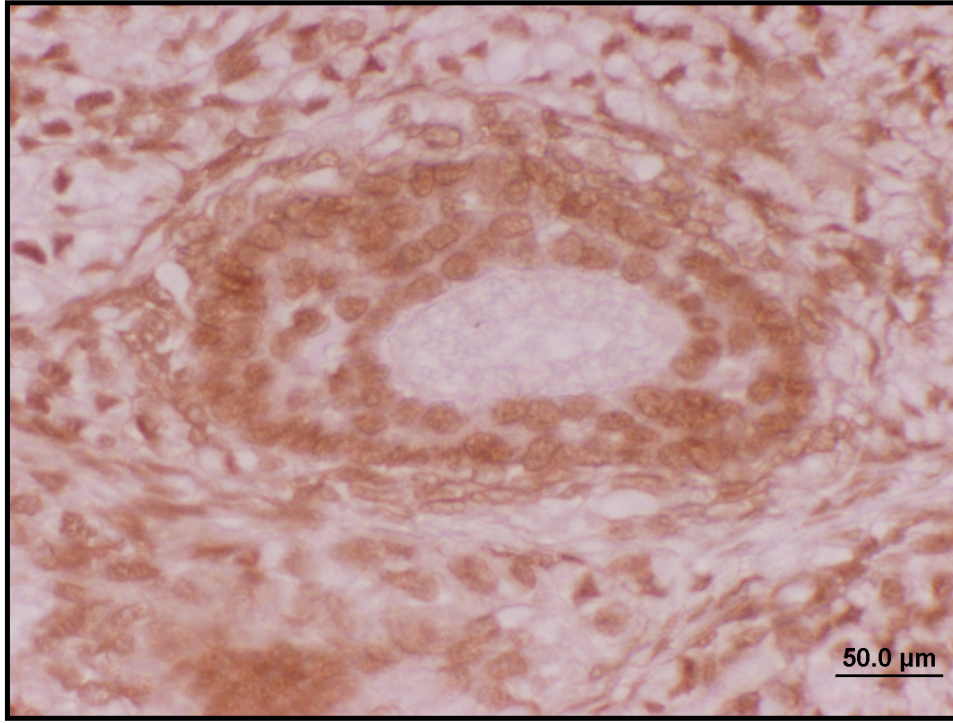
Şekil 84. VCD grubuna ait ovaryum kesitinde sekonder folikülde çok sayıda Kaspaz-3 (+) olan apoptoza giren hücreler kıvı-kahve rengine gözlenmektedir. Bar 50µm



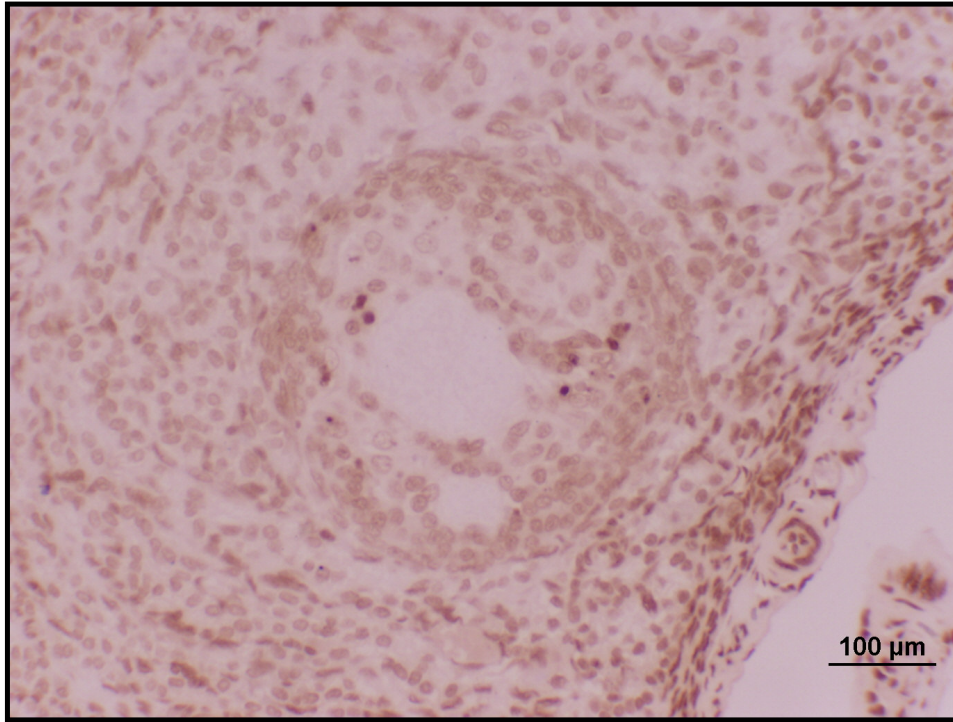
Şekil 85. VCD grubuna ait ovaryum kesitinde antral folikülde çok sayıda Kaspaz-3 (+) olan apoptoza giren hücreler kıvı-kahve renginde gözlenmektedir. Bar 200µm



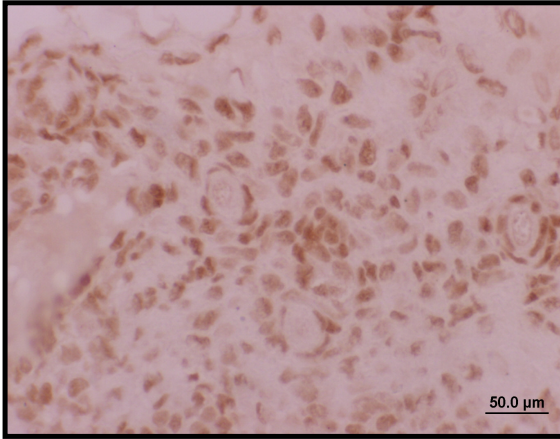
Şekil 86. VCD grubuna ait ovaryum kesitinde büyük büyütme ile antral folikülde çok sayıda Kaspaz-3 (+) olan apoptoza giren hücreler kıvı-kahve renginde gözlenmektedir. Bar 200µm



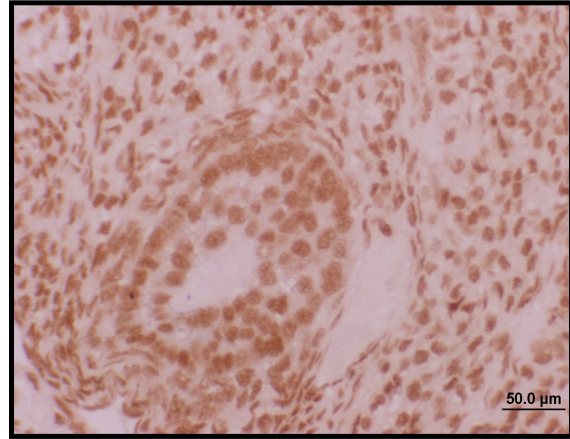
Şekil 87. VSL (VCD+Silymarin) grubuna ait ovaryum kesitinde sekonder foliküllerde kontrol grubuna benzer şekilde boyanma gözlenmemektedir. TUNEL, Bar 50μm



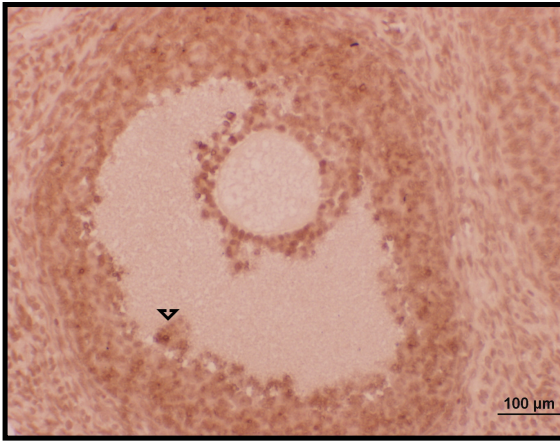
Şekil 88. VSL(VCD+Silymarin) grubuna ait ovaryum kesitinde antral foliküllerde kontrol grubuna benzer şekilde az sayıda hücrede boyanma gözlenmektedir. TUNEL, Bar 100μm



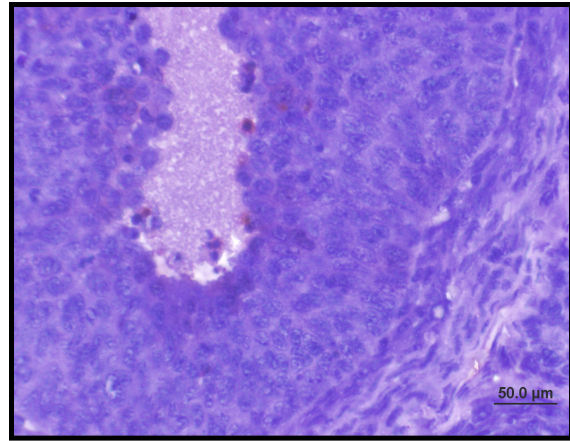
Şekil 89. VSL (VCD+Silymarin) grubuna ait ovaryum kesitinde primordiyal foliküllerde kontrol grubuna benzer şekilde boyanma gözlenmemektedir. TUNEL, Bar 50µm



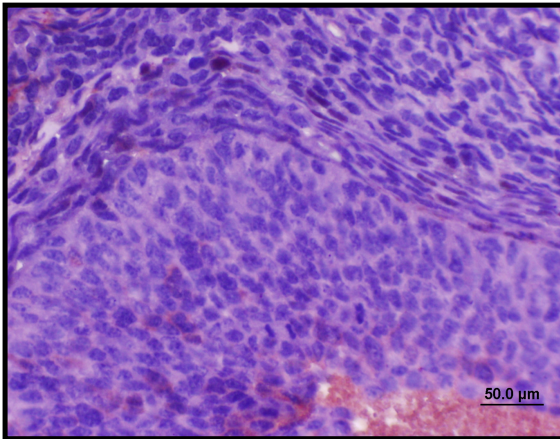
Şekil 90. VSL (VCD+Silymarin) grubuna ait ovaryum kesitinde sekonder foliküllerde kontrol grubuna benzer şekilde boyanma gözlenmemektedir. TUNEL, Bar 50µm



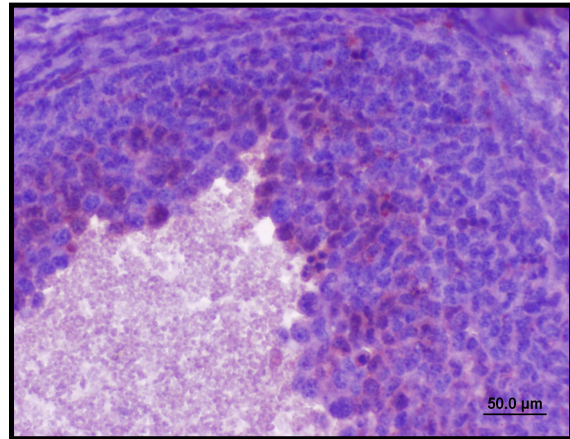
Şekil 91. VSL (VCD+Silymarin) grubuna ait ovaryum kesitinde antral foliküllerde kontrol grubuna benzer şekilde (▼) TUNEL (+) hücreler az sayıda gözlenmektedir. TUNEL, Bar 100µm



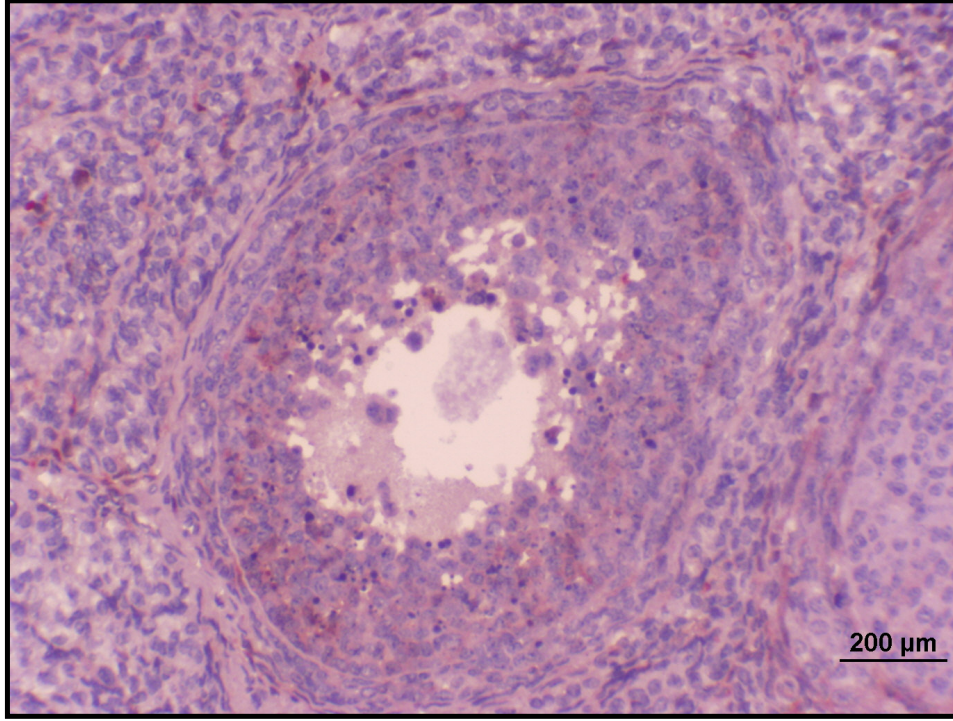
Şekil 92. VSL (VCD+ Silymarin) grubuna ait ovaryum kesitinde antral folikülde Kaspaz-3 (+) olan apoptoza giren hücreler VCD grubuna oranla azalmış olarak kıvı-kahve rengine gözlenmektedir. Bar 50µm



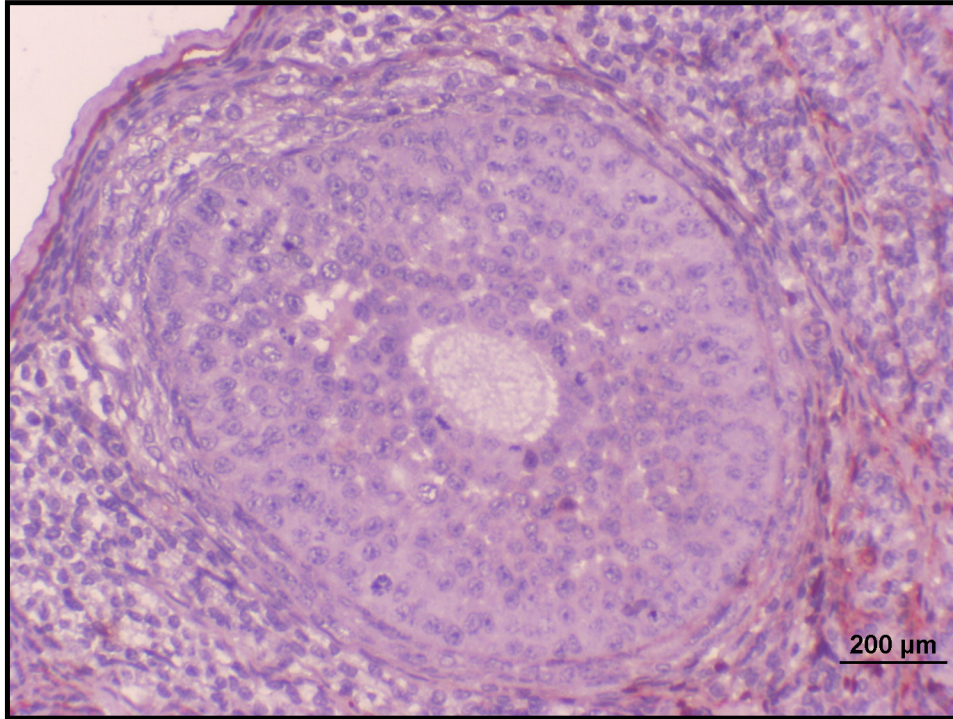
Şekil 93. VSL (VCD+Silymarin) grubuna ait ovaryum kesitinde antral folikül ve stromada Kaspaz-3 (+) olan apoptoza giren hücreler VCD grubuna oranla kısmen azalmış olarak kıvı-kahve rengine gözlenmektedir. Bar 50µm



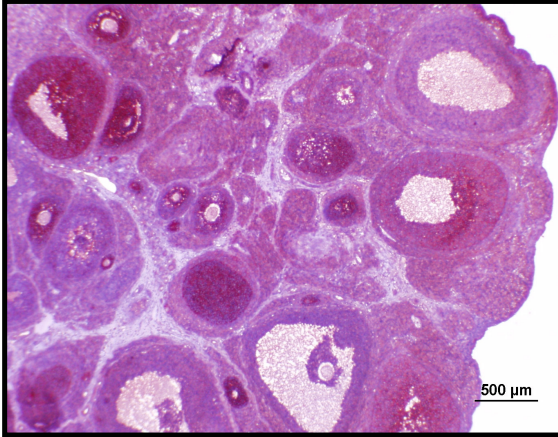
Şekil 94. VSL (VCD+Silymarin) grubuna ait ovaryum kesitinde antral folikülde Kaspaz-3 (+) olan apoptoza giren hücreler VCD grubuna oranla kısmen azalmış olarak kıvı-kahve rengine gözlenmektedir. Bar 50µm



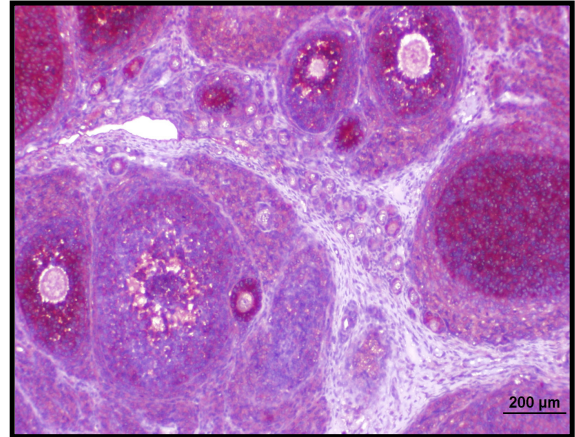
Şekil 95. VSL (VCD+Silymarin) grubuna ait ovaryum kesitinde antral folikül ve stromada Kaspaz-3 (+) olan apoptoza giren hücreler VCD grubuna oranla kısmen azalmış olarak kızıl-kahve renginde gözlenmektedir. Bar 200µm



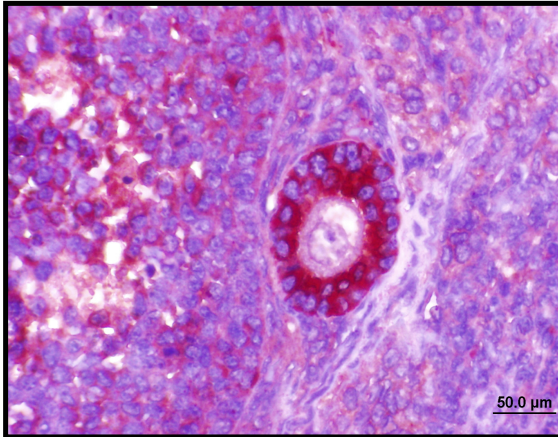
Şekil 96. VSL (VCD+Silymarin) grubuna ait ovaryum kesitinde antral folikülde ve stromada Kaspaz-3 (+) olan apoptoza giren hücreler VCD grubuna oranla azalmış olarak kızıl-kahve renginde gözlenmektedir. Bar 200µm



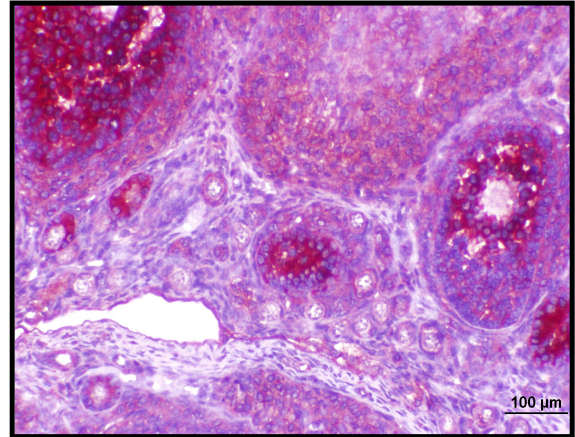
Şekil 97. Kontrol grubuna ait ovaryum kesitinde foliküllerde çok sayıda AMH (+) hücreler. AMH (+) hücreler antral folikülde az sayıda iken sekonder ve primer foliküllerde çok sayıda gözlenmektedir. Ovulasyona uğrayacak olan foliküllerde ise AMH salgılanması görülmemektedir. Bar 500 µm



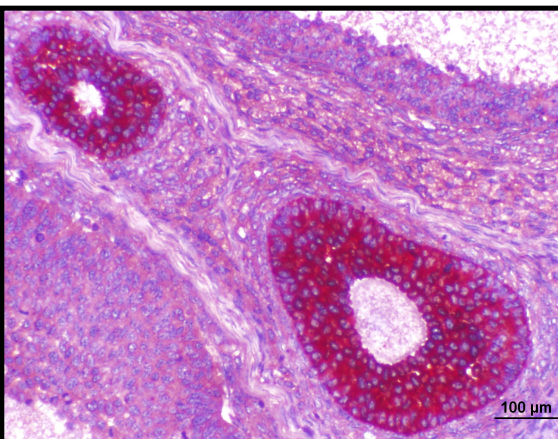
Şekil 98. Kontrol grubuna ait ovaryum kesitinde AMH (+) hücreler antral folikülde az sayıda sekonder ve primer foliküllerde ise çok sayıda gözlenmektedir. Bar 200 µm



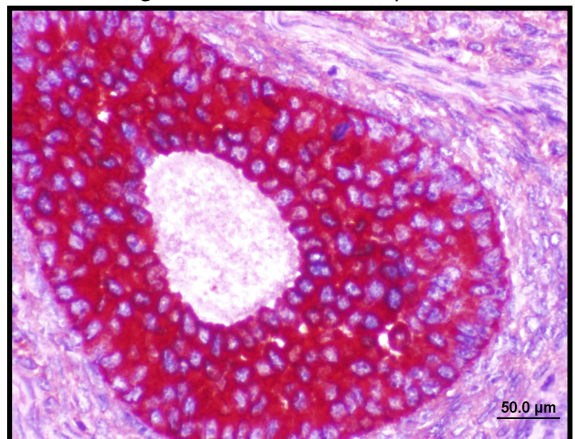
Şekil 99. Kontrol grubu: primer ve antral folikülde AMH (+) hücreler. Bar 50 µm



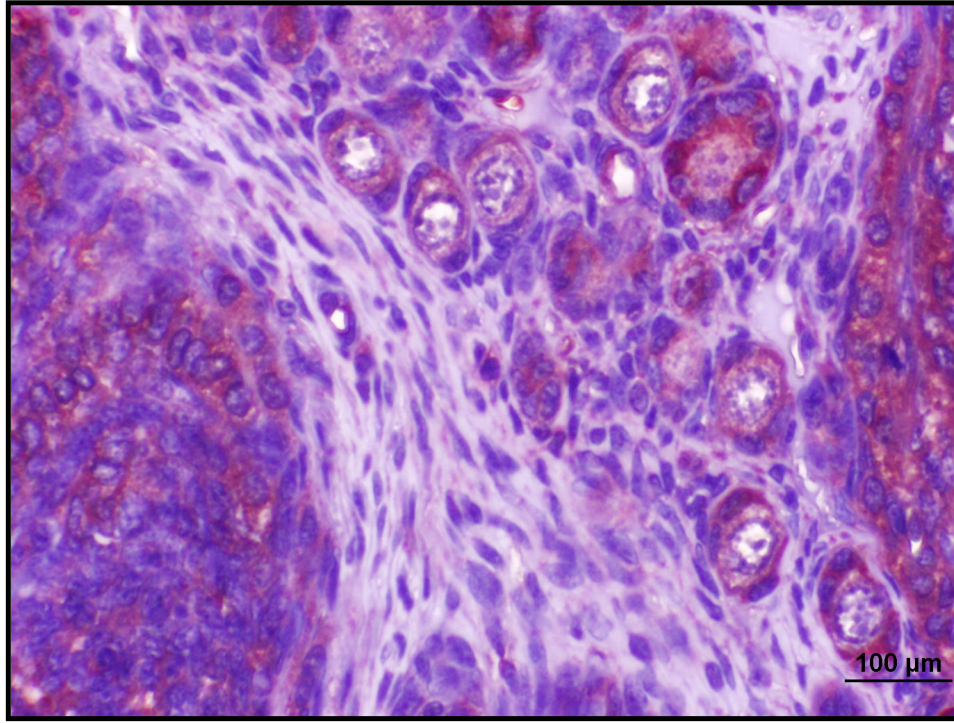
Şekil 100. Kontrol grubuna ait ovaryum kesitinde AMH (+) hücreler primordiyal foliküllerin bazılarında gözlenmektedir. Bar 100 µm



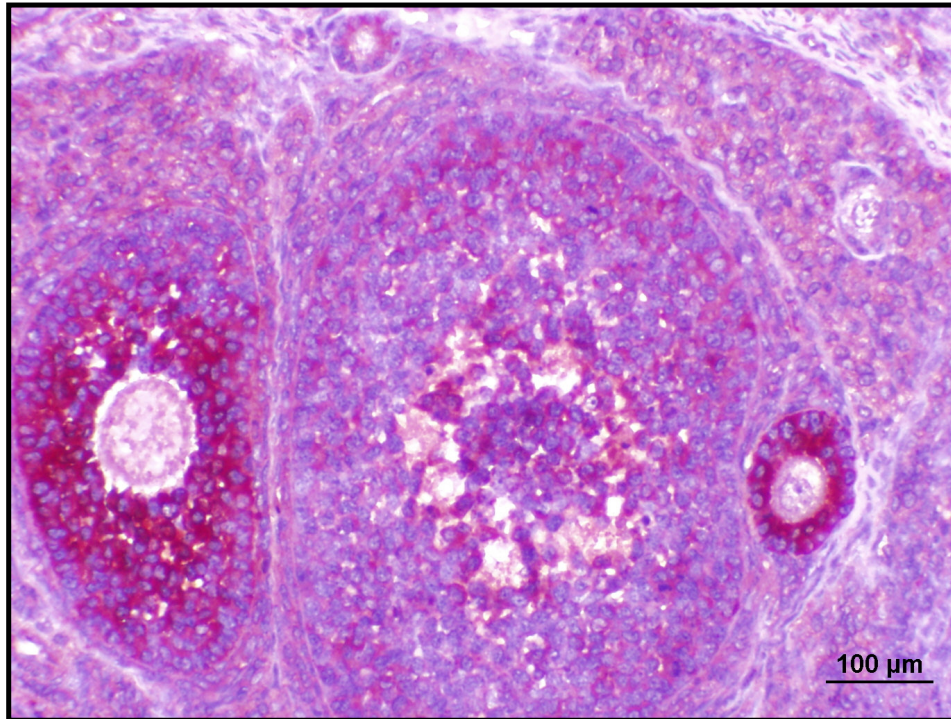
Şekil 101. Kontrol grubuna ait ovaryum kesitinde AMH (+) hücreler sekonder foliküllerde ise çok sayıda gözlenmektedir. Bar 100 µm



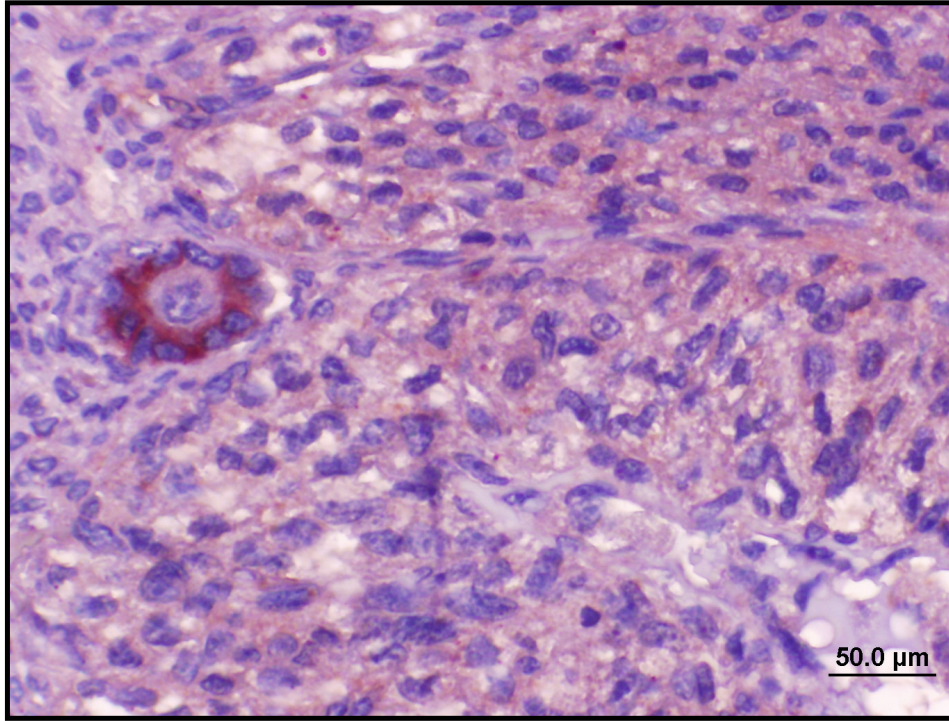
Şekil 102. Kontrol grubuna ait ovaryum kesitinde sekonder folikülde çok sayıda AMH (+) hücreler. Bar 50 µm



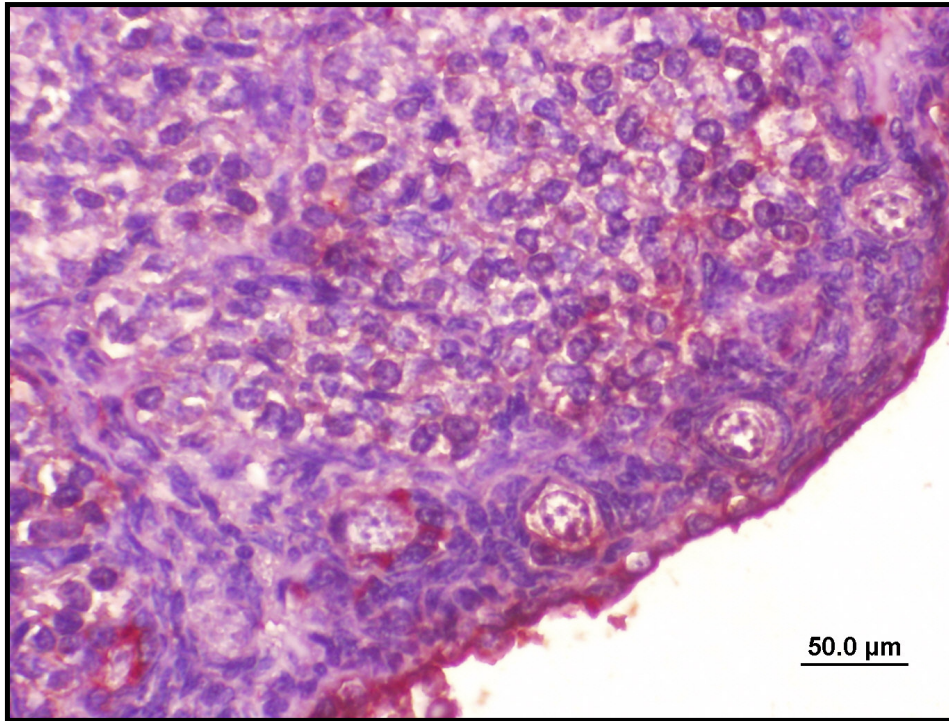
Şekil 103. Kontrol grubuna ait ovaryum kesitinde AMH (+) hücreler gelişecek olan primordiyal foliküllerde gözlenmektedir. Bar 100 µm



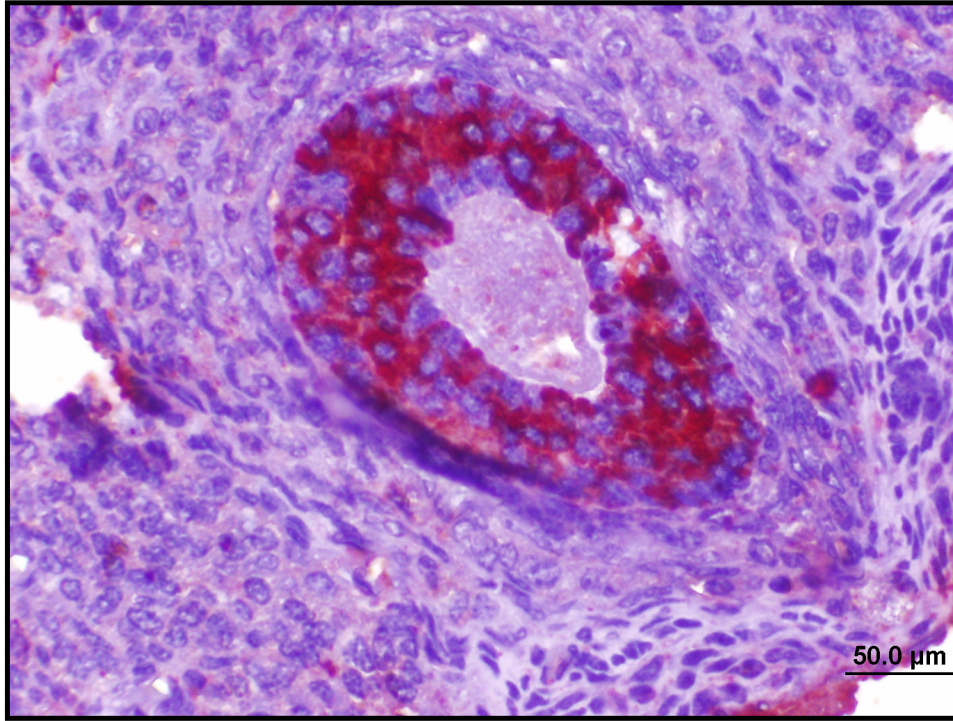
Şekil 104. Kontrol grubuna ait ovaryum kesitinde AMH (+) hücreler antral folikülde az sayıda sekonder ve primer foliküllerde ise çok sayıda gözlenmektedir. Bar 100 µm



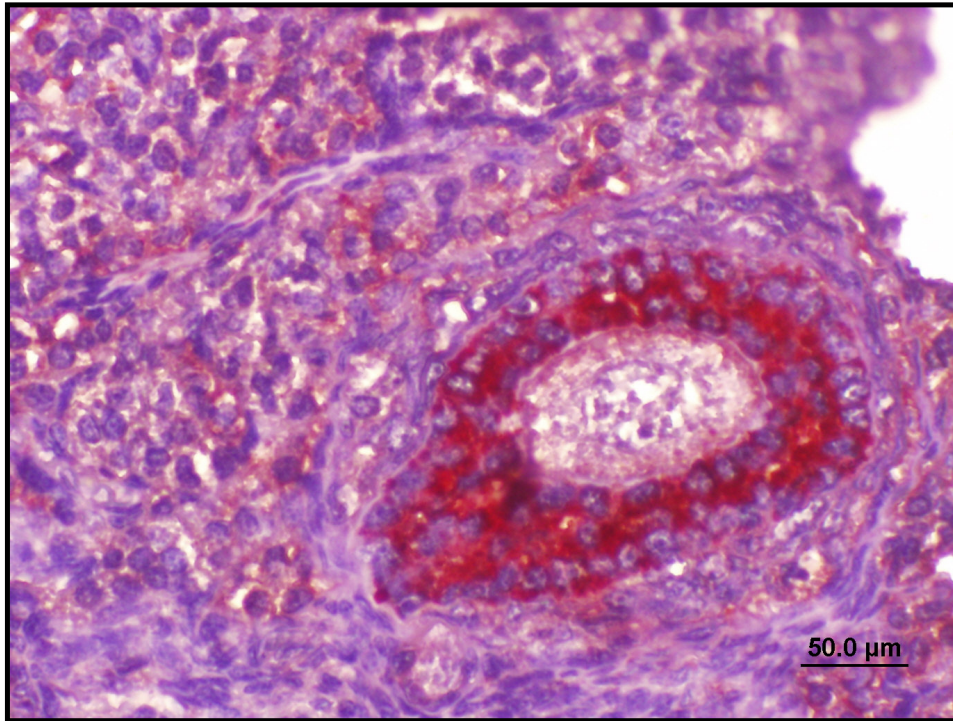
Şekil 105. Silymarin grubuna ait ovaryum kesitinde primer folikülde AMH (+) hücreler. Bar 50 μm



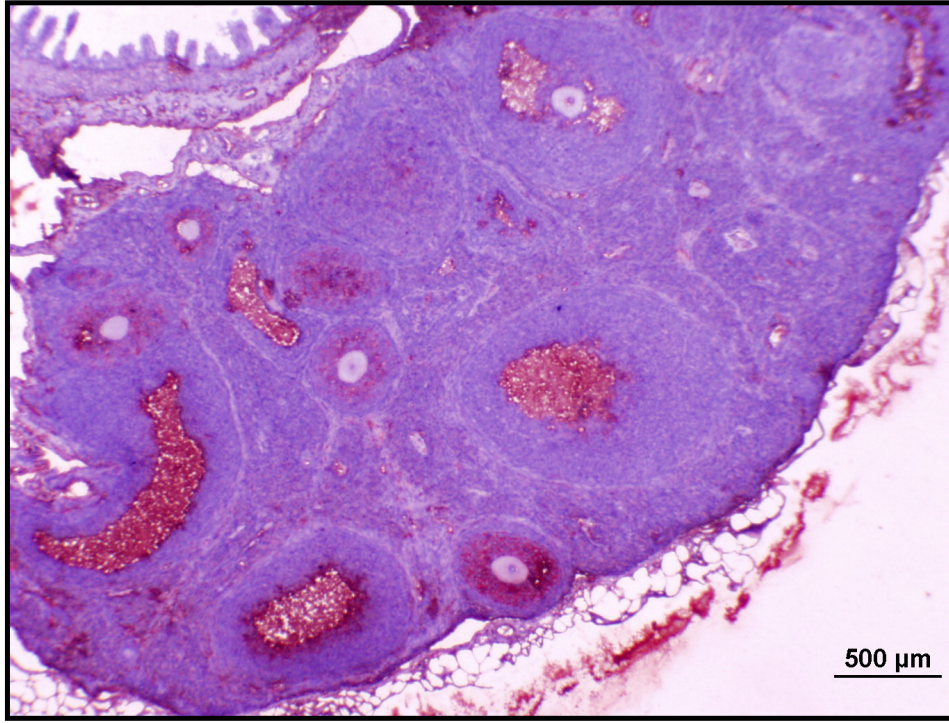
Şekil 106. Silymarin grubuna ait ovaryum kesitinde gelişecek olan primordiyal foliküllerde AMH (+) hücreler. Bar 50 μm



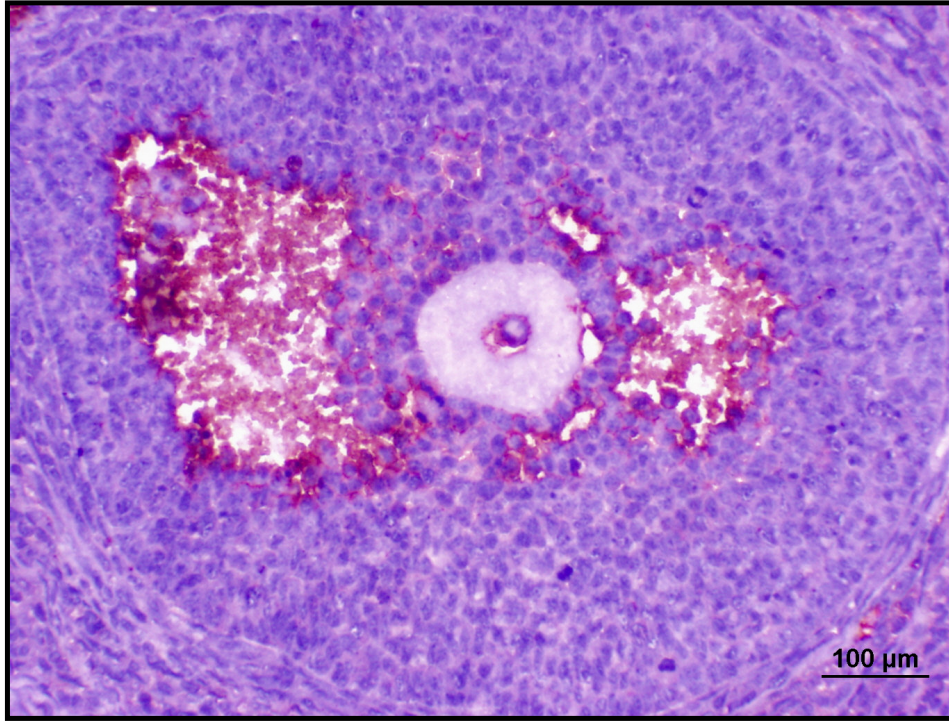
Şekil 107. Silymarin grubuna ait ovaryum kesitinde kontrole benzer şekilde sekonder foliküllerde çok sayıda AMH (+) hücreler. Bar 50 μm



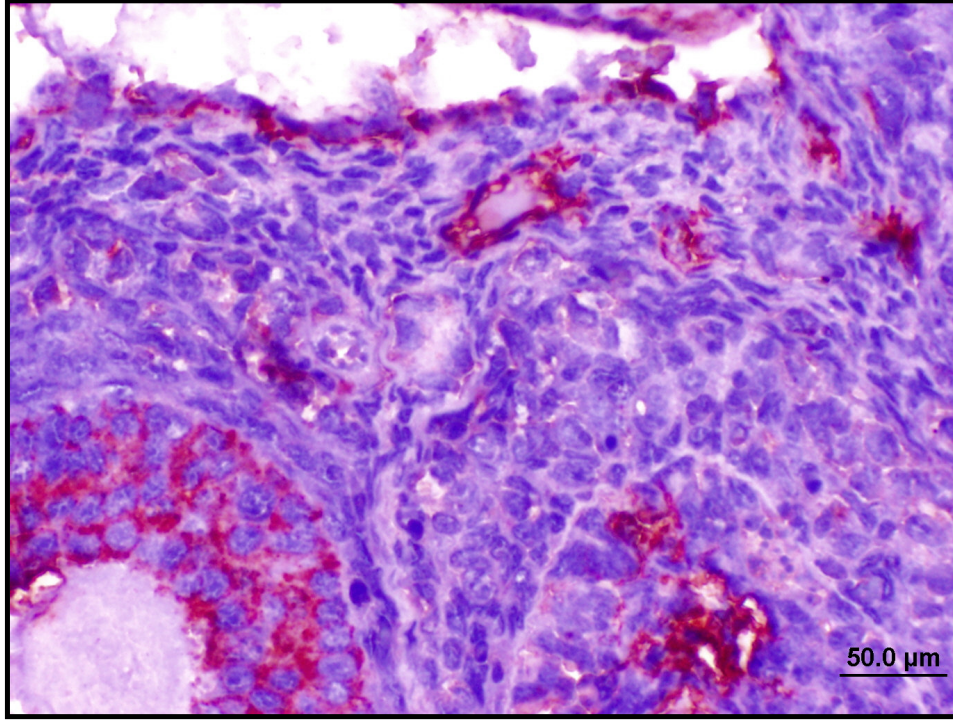
Şekil 108. Silymarin grubuna ait ovaryum kesitinde kontrole benzer şekilde sekonder foliküllerde çok sayıda AMH (+) hücreler. Bar 50 μm



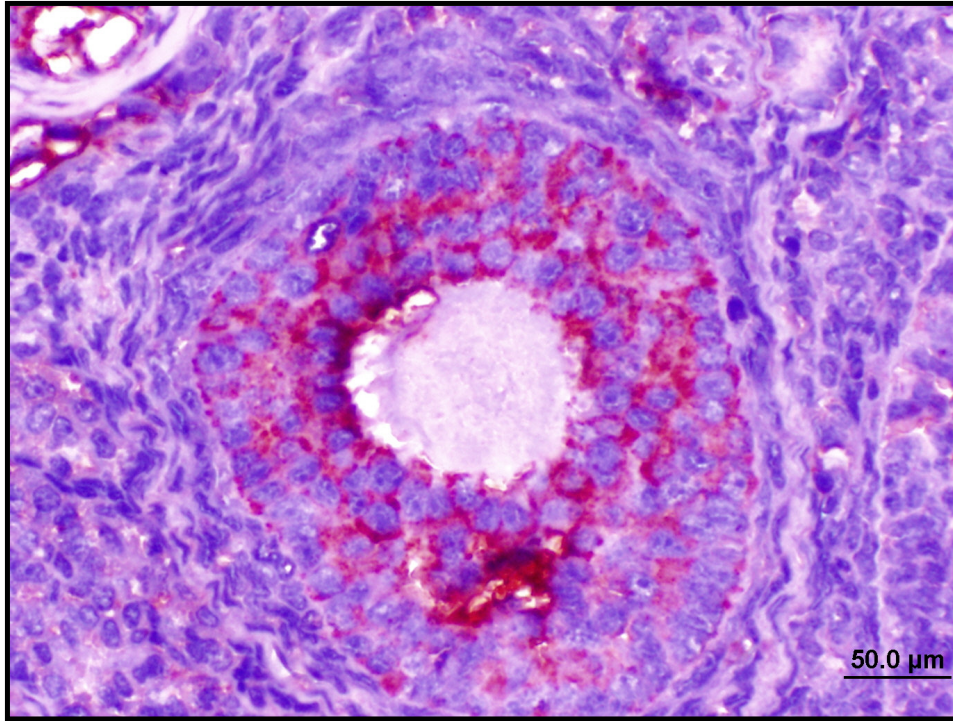
Şekil 109. VCD grubuna ait ovaryum kesitinde sekonder ve antral foliküllerde AMH (+) hücreler. Bar 500 µm



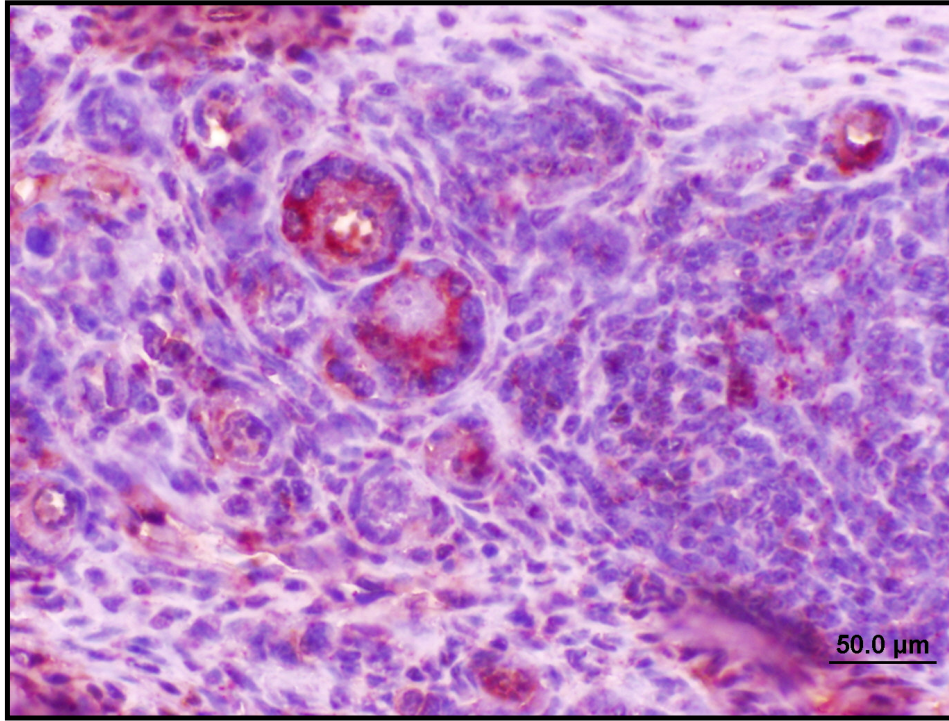
Şekil 110. VCD grubuna ait ovaryum kesitinde antral folikülde AMH (+) hücreler. Bar 100 µm



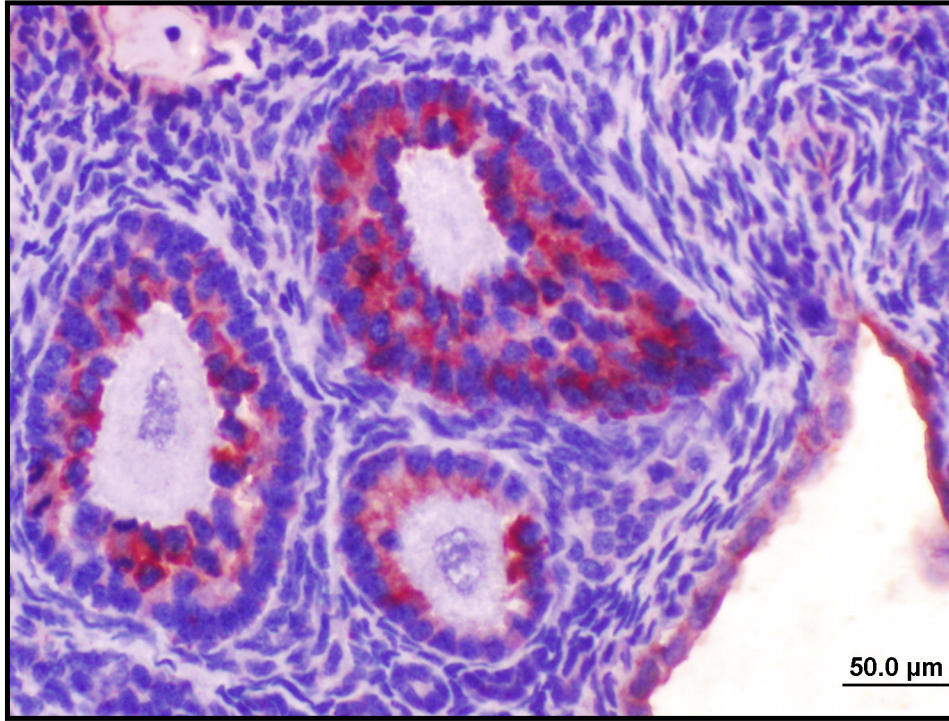
Şekil 111. VCD grubuna ait ovaryum kesitinde sekonder folikülde az sayıda AMH (+) hücreler. Bar 50 µm



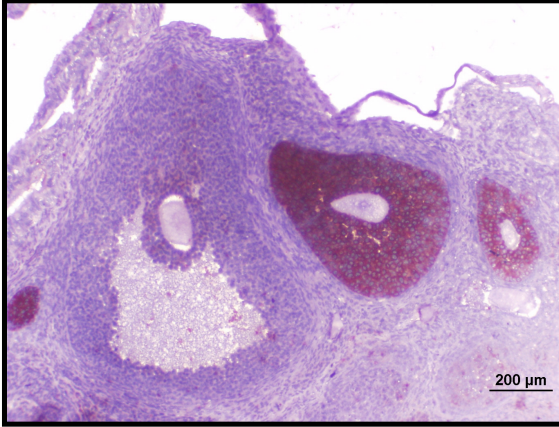
Şekil 112. VCD grubuna ait ovaryum kesitinde sekonder folikülde az sayıda AMH (+) hücreler. Bar 50 µm



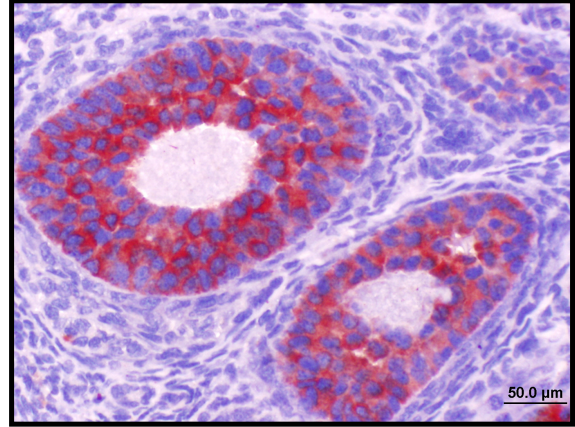
Şekil 113. VSL (VCD + Silymarin) grubuna ait ovaryum kesitinde primordiyal foliküllerde AMH(+) hücreler. Bar 50 µm



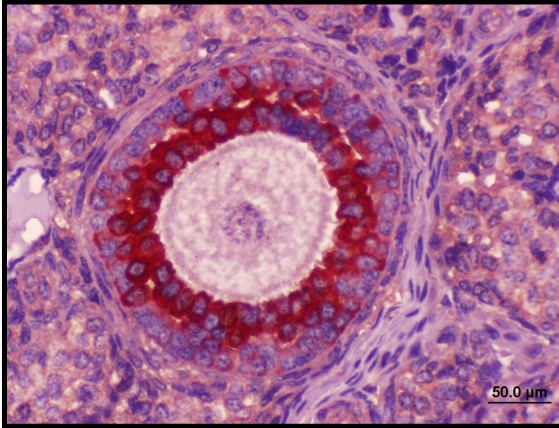
Şekil 114. VSL (VCD + Silymarin) grubuna ait ovaryum kesitinde sekonder ve primer foliküllerde AMH(+) hücreler. Bar 50 µm



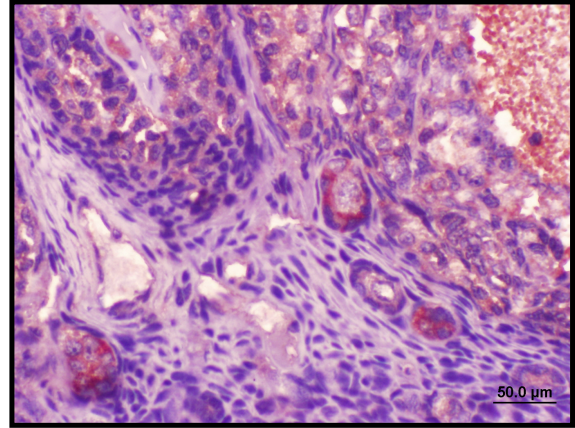
Şekil 115. VSL(VCD + Silymarin) grubuna ait ovaryum kesitinde AMH(+) hücreler antral foliküllerde az sayıda, sekonder foliküllerde ise kontrol grubuna benzer şekilde çok sayıda gözlenmektedir. Ovulasyon gerçekleşecek foliküllerde AMH(+) boyanma gözlenmemektedir. Bar 200 µm



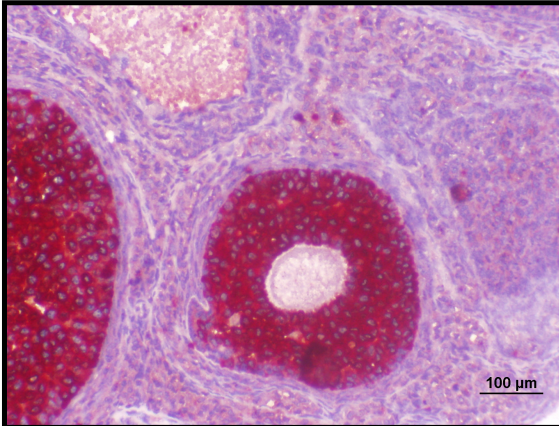
Şekil 116. VSL(VCD + Silymarin) grubuna ait ovaryum kesitinde AMH(+) hücreler antral foliküllerde az sayıda, sekonder foliküllerde ise kontrol grubuna benzer şekilde çok sayıda gözlenmektedir. Bar 50 µm



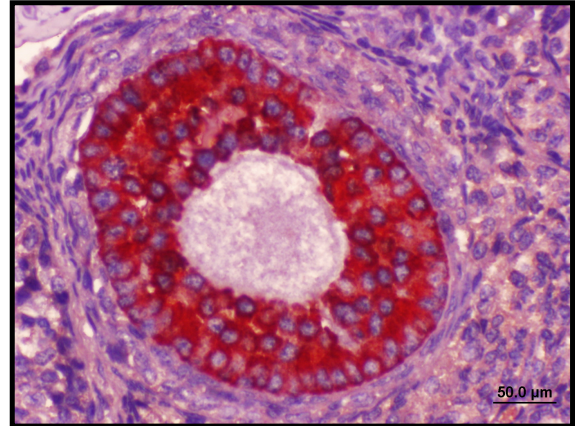
Şekil 117. VSL(VCD + Silymarin) grubuna ait ovaryum kesitinde sekonder foliküllerde AMH(+) hücreler. Bar 50 µm



Şekil 118. VSL(VCD + Silymarin) grubuna ait ovaryum kesitinde primordiyal ve sekonder foliküllerde AMH(+) hücreler. Bar 50 µm



Şekil 119. VSL (VCD + Silymarin) grubuna ait ovaryum kesitinde sekonder foliküllerde AMH(+) hücreler. Bar 100 µm



Şekil 120. VSL (VCD + Silymarin) grubuna ait ovaryum kesitinde sekonder foliküllerde AMH(+) hücreler. Bar 50 µm

5. TARTIŞMA

VCD sıçan ve fare primordiyal ve primer oosit sayısını selektif olarak azaltır. Araştırmalarda VCD'nin neden olduğu hücre ölümünün ve folikül kaybının apoptoz yoluyla gerçekleştiği belirtilmektedir

Borman ve arkadaşlarının 1999 tarihinde yaptığı bir araştırmada 28 günlük sıçanlara 15 gün boyunca 80 mg/kg VCD uygulanmıştır. VCD grubunda primordiyal ve primer foliküllerde kontrol grubuna oranla anlamlı azalmalara rastlanmıştır. Apoptozla ilgili olarak Bax geninin ise VCD grubunda anlamlı olarak arttığı saptanmıştır (9).

28 günlük sıçanlara 15 gün 80mg/kg VCD uygulanan araştırmada, ayrıca 15 gün boyunca uygulanan 80-320 mg/kg arasındaki çeşitli dozların ve 160 mg/kg VCD'nin çeşitli günlerdeki etkilerini inceleyen başka bir araştırmada foliküller in vivo ve in vitro olarak değerlendirilmiştir. Her iki araştırmada da VCD grubundaki küçük çaptaki preantral foliküllerde belirgin şekilde azalmalar görülmüştür. Ayrıca, foliküllerde kaspaz 3 aktivitesinin kontrol grubuna göre anlamlı oranda arttığı diğer foliküllerde ise kontrol ile benzer aktivitenin olduğunu saptamışlardır. Kaspaz 3 aktivitesi özellikle primer ve primordiyal foliküllerdeki granüloza hücrelerinde ve oositlerde artmıştır (59, 94).

Hu ve arkadaşlarının 2002 tarihinde yaptığı bir araştırmada 28 günlük sıçanlara 80 mg/kg VCD 1, 10 ve 15 gün uygulanmış ve foliküller izole edilmiştir. Elde edilen primer ve primordiyal foliküllerde VCD'nin MAPK aracılı yolun başlamasında görev alan JNK ve p38 in aktivasyonunu ve ekspresyonunu arttırdığı, ayrıca c-Jun'un fosforilasyonunda artışa ve AP-1 cevap elementlerine bağlı nükleer proteinlerde azalmaya neden olduğu gözlenmiştir. Küçük foliküllerde tek doz VCD uygulanmasının JNK aktivitesini azalttığı ERK ve p38 kinaz aktivitesini etkilemediğini belirlenmiştir. Buna karşın 10 ve 15 gün VCD uygulanan gruplardan elde edilen sadece küçük foliküllerde JNK ve p38 aktivitesinin belirgin şekilde arttığını ERK aktivitesinin ise değişmediği saptanmıştır (60).

Araştırmamız bulguları değerlendirildiğinde VCD ovaryumda bazı foliküllerde apoptoza giren hücre sayılarını oldukça artırmıştır. Araştırmamızda sıçanlara 15 gün süre ile VCD verilmesi bu grupta önemli derecede primordiyal ve primer folikül kayıplarına neden olmuştur. VCD grubunda primer, sekonder ve antral foliküllerde TUNEL(+) hücrelerin sayıca arttığı gözlenmiştir. Küçük foliküller yanı sıra büyük preantral ve antral foliküllerde TUNEL(+) hücre sayısının ve kaspaz-3 aktivitesinin artmış olması nedeniyle apoptoza giren hücrelerin her iki apoptoz sinyal yolağını da kullandığını düşünmekteyiz.

Springer ve arkadaşlarının 1996 yılında yaptığı bir araştırmada 10 gün boyunca VCD verilen Fisher 344 türü sıçanlarda primordiyal foliküllerin oositlerinde kromatinin nükleus zarına yakın yoğunlaştığı ve oosit ile granüloza hücreleri arasında ilişkinin bozulduğu gözlenmiştir. Oosit sitoplazması granüler görünümde ve hücre zarı oldukça düzensizdir. Bulgularımızda VCD grubunda preantral foliküllerde benzer görüntüler bulunmuştur. VCD'nin 10 gün uygulanması folikül kaybının başladığı zamanı gösterdiği için bu araştırmada sadece apoptoza giren hücre sayısının artması önemli bir bulgudur **(53, 140)**.

Mayer ve arkadaşlarının yaptıkları bir başka araştırmada da VCD uygulanan gruplarda primordiyal ve primer foliküllerinin kaybının apoptoz ile ilgili olduğu belirtilmiştir **(53, 95)**.

Araştırmamızda VCD'nin neden olduğu küçük çaplı folikül kayıplarının, VCD yi 15 gün süre ile uygulamamızın sonucu olduğu ve araştırmalarla uyumlu olarak apoptoz ile gerçekleştiğini düşünmekteyiz.

VCD nin 15 gün boyunca değişik dozlarda in vivo ve in vitro olarak uygulandığı sıçanlarla yapılan bir başka araştırmada primer ve primordiyal foliküller kontrol grubuna göre anlamlı olarak azalmış olup, TUNEL(+) hücre sayıları ve kaspaz-3 aktivitesi kontrol grubuna göre artmıştır **(23)**

Hu ve arkadaşlarının 2001 tarihinde yaptığı bir araştırmada sıçanlara 80 mg/kg VCD hem tek doz olarak ve hemde 15 gün boyunca verilmiştir. 80 mg/kg tek doz VCD, 15'inci günde Bad, BcL-x_L ve Bax proteinini etkilenmemişken 15 gün boyunca VCD uygulanan grupta küçük preantral foliküllerde apoptozla ilgili olarak Bad protein seviyesini arttığını BcL-x_L ve Bax proteininde anlamlı bir değişikliğe uğramadığı gösterilmiştir. Bu çalışmada Bax/ BcL-x_L oranı küçük preantral foliküllerde sitosolde anlamlı olarak azalırken mitokondrilerde artmıştır. Bununla birlikte büyük foliküllerde herhangi bir değişiklik gözlenmemiştir. Sitokrom c seviyesi ise 15 gün VCD uygulanan grupta azalmıştır **(61)**.

Araştırmamızda 28 günlük immatür sıçanlara *in vivo* 160 mg/kg doz olarak uygulanan VCD'nin 15 gün süre ile verilmiş olması folikül kayıplarına neden olmuş ve apoptoz tüm foliküllerde artmıştır. Primordiyal ve primer foliküllerin bu konuda yapılan araştırmalarla uyumlu olarak, sayıca azalması gerçekleşmiştir. VCD'nin 160 mg/kg dozunun 15 gün uygulanmasının deneysel olarak immatür sıçanlarda prematür over yetmezliği oluşturabileceğini düşünmekteyiz.

VCD aracılı ovotoksisiteye karşı 17-beta estradiyolün farmakolojik dozunun sıçanlarda koruyucu etkisi görülmüştür **(54)**.

28 günlük dişi sıçanlara 80 mg/kg VCD nin uygulandığı bir araştırmada VCD yanı sıra 0,1 mg/kg 17β-E2 ve 0,1 mg/kg ER agonisti olan genistein kullanılmıştır. VCD grubunda kaspaz-3 aktivitesi ovaryumlarda kontrol grubuna göre anlamlı oranda artarken, VCD ile genistein uygulanan grupta bulgular kontrol grubuna benzer bulunmuştur **(150)**

Dişi hamsterlarla yapılan bir araştırmada postnatal 1 ve 4. günde yine E2 1µg ile 2µg E2 olarak uygulanmıştır. Ovaryumlar postnatal 8.'inci günde alınmıştır. E2 uygulanan tüm gruplarda TUNEL (+) boyanmış hücrelerin sayısının kontrol grubundan az olduğu gözlenmiştir. Bu çalışmada ayrıca 1, 5 ve 10 ng/ml E2 ovaryum kültürlerine

konmuştur. 1 ve 5 ng/ml E2 uygulanmış grupta TUNEL (+) boyanmış hücrelerin sayısı kontrol grubu ile benzerlik gösterirken 10 ng/ml E2 uygulanan grupta TUNEL (+) boyanmış hücrelerin sayısı artmıştır (**158**).

Hegele-Hartung ve arkadaşlarının 2004 tarihinde yaptığı bir araştırmada 4 farklı protokol uygulamışlardır. İlk protokol de 24 günlük dişi sıçanların hipofizi çıkartılmıştır ve hipofizi çıkartıldığı günü 0.'ıncı gün olarak kabul etmişlerdir. Bu günü takip eden 6, 7, 8 ve 9'uncu günlerde 4 gün boyunca östrojen, ER α ve ER β agonistleri 0,01, 0,1 ve 1 mg olarak uygulanmıştır ve erken folikülogeneze bakılmıştır. 10.'uncu günde sakrifiye edilen sıçanların östrojen ve ER β agonistlerinin 0,1 ve 1 mg uygulanan gruplarda ovaryum ağırlığı belirgin şekilde artmıştır. ER α agonistinin uygulandığı sıçanların ovaryum ağırlığında bir fark görülmemiştir. Uterus ağırlıklarında ise östrojen ve ER α agonisti uygulanan sıçanların bütün dozlarında belirgin bir artış gözlemlenirken ve ER β agonisti uygulanan sıçanların 0,1 ve 1 mg dozlarında artış gözlenmiştir. Folikül boyutları ve atretik folikül bakımından ise ER α agonisti uygulanan sıçanlar kontrol grubu ile benzerdir. Östrojen ve ER β agonistinin uygulandığı sıçanlarda atretik preantral foliküller az sayıda görülmüştür. Östrojen ve ER β agonisti erken folikülogenezi stimüle ederken preantral foliküllerinde boyutları artmaktadır. 0,01 mg ER β agonisti ile 0,1 mg östrojen uygulanmasında foliküler büyüme artmaya başlamıştır fakat bu artış anlamlı değildir. Östrojen ve ER β agonistinin uygulandığı sıçanlarda TUNEL (+) hücre sayısı ovaryumlarda artarken preantral foliküllerdeki granüloza hücrelerinde proliferasyon artmaktadır. Östrojen ve ER α agonisti uygulanan sıçanların ovaryumlarında ise tam tersi sonuçlar elde edilmiştir. Bu sıçanlardaki preantral foliküllerdeki granüloza hücrelerinde az sayıda proliferen olan hücreler gözlenirken apoptotik foliküllerin sayısında artmıştır.

İkinci protokolde ise 20 günlük farelere gonadotropinlerin salınımını engellemek için 50 μ g GnRH antagonisti 8 gün boyunca uygulanmıştır. GnRH antagonistinin uygulandığı ilk gün 0'ıncı gün olarak kabul edilmiştir. Bunu takip eden 4, 5, 6 ve 7'inci günlerde östrojen, ER α ve ER β agonistleri 0.3 mg olarak uygulanmıştır. 8'inci günde fareler sakrifiye edilmiştir. Östrojen ve ER β agonistinin uygulandığı farelerdeki

ovaryumlarda preantral foliküller yaklaşık olarak 5 kat, antral foliküller ise 2 kat artmış olarak gözlemlendi. Atretik foliküllerde de belirgin bir düşüş gözlemlenmiştir. ER α agonisti uygulanan farelerde ise belirgin bir değişiklik görülmemiştir.

Üçüncü protokolde hipofizektomi yapılmış sıçanlardaki geç foliküler gelişime bakılmıştır. Bunun için 24 günlük dişi sıçanların hipofizi çıkartılmıştır ve hipofizi çıkartıldığı günü 0.'inci gün olarak kabul etmişlerdir. Bu günü takip eden 6, 7, 8 ve 9.'uncu günlerde 4 gün boyunca östrojen, ER α ve ER β agonistleri 0,01, 0,1 ve 1 mg olarak uygulanmıştır. Daha sonra onuncu günde 20IU PMSG (pregnant mare serum gonodatropin) ve 12.'inci günde de 10 IU hCG uygulanmıştır. Östrojen ve ER β agonistinun uygulandığı gruplarda doza bağlı olarak ovaryum ağırlıkları artmıştır. ER α agonisti uygulanan grupta ise herhangi bir fark görülmemiştir. Östrojen ve ER β agonistinun uygulandığı gruplarda ovulasyona uğramış oosit sayısı artmıştır. Bu artış 1 mg östrojen ve 0.1 ile 1 mg ER β agonisti uygulanan gruplarda daha belirgin şekilde görülmüştür. ER α agonisti uygulanan grupta ise bu artış çok düşük oranda olmuştur.

Dördüncü protokolde ise 9-11 haftalık yetişkin dişi sıçanlar ile yapılmıştır. Bu sıçanların deneye başlamadan 8 gün önceden 4 günlük düzenli siklusları görülmüştür ve deneye metaöstrus aşamasında başlamışlardır. Yetişkin sıçanlara 4 gün boyunca östrojen, ER α ve ER β agonistleri 0,1, 1, 10, 100 ve 1000 μ g olarak çeşitli dozlarda verilmiştir. Bütün gruplardaki sıçanların ovaryum ağırlıklarında herhangi bir değişiklik görülmemiştir. Östrojen ve ER α agonisti uygulanan sıçanlarda doza bağlı olarak kuru uterus ağırlıkları artmıştır. ER β agonisti uygulanan gruplarda ise herhangi bir değişiklik görülmemiştir. Östrojen ve ER α agonisti uygulanan sıçanlarda doza bağlı olarak ovulasyon oranı azalmıştır. ER β agonisti uygulanan gruplarda ise ovulasyon oranında 0,1, μ g dozda çok az bir artış görülürken 1000 μ g dozda anlamlı bir azalma gözlemlenmiştir. Buna karşın diğer dozlarda belirgin bir fark gözlemlenmemiştir (52).

Fitoöstrojenlerin en önemli özelliklerinin östrojenik ve antiöstrojenik aktiviteleri olduğu ve aktivitelerinin ortamın endojen östrojen düzeyi ile ilişkili olduğu premenopoz gibi yüksek östrojenli ortamda antiöstrojenik etki , (postmenopoz gibi düşük östrojenli

ortamda ise östrojenik etki gösterdikleri arařtırmalarda belirlenmiřtir (17, 50, 81). Arařtırmamızda kullandıđımız silymarinin özellikle ER β reseptörlerine bađlanma ilgisi göz önüne alındıđında ovaryum ve uterus ađırlıđında artış gözlenmedi. Buna karřın ovaryumlardaki preantral ve antral foliküllerde artış, AMH yođunluđunu kontrole benzer olması, kaspaz-3 ve TUNEL (+) hücrelerinin azalması gözlenmiřtir.

Bir fitoöstrojen olan silymarin ve silybinin ayrıca karsinogeneze karřı koruyucu etkileri olduđu, ultraviyolenin tetiklediđi oksidatif stres, inflamasyon, immün cevap ve DNA hasarı gibi tehlikeli etkileri baskıladıđı ve azalttıđı, PGE₂, PGF₂, PGD₂ (prostoglandin metabolitlerinin) ve COX-2 (cyclooxygenase-2) ekspresyonunun inhibe ettiđi, mitokondriyal apoptoz mekanizmalarını, kaspaz aktivasyonunu ve MAPK sinyallerinin modulasyonunu sađladıđı gözlenmiřtir (71, 75, 144).

Mana ve arkadaşlarının 1999 tarihinde hücre kültüründe çeřitli hücre tipleri kullanarak yaptıđı bir alıřmada silymarinin TNF- α 'nın tetiklediđi MAPK'ın ve c-Jun terminal kinazın aktivasyonunu inhibe ettiđi ve TNF- α 'nın tetiklediđi sitotoksiteyi ve kaspaz aktivitesini ortadan kaldırdıđı ve Bcl ve Bax oranını da arttırdıđı belirlenmiřtir. You ve arkadaşlarının 2004 tarihinde insan endotelial ECV304 hücrelerindeki yaptıđı bir arařtırmada silymarin kaspaz, Bcl2 ailesi ve NF- κ B'nin düzenlenmesiyle endotelial apoptoz indüksüyonu ile oluřan anjiyogenezi inhibe ettiđi iin antikanser etki gösterdiđi anlařılmıřtır. (71, 91, 163).

Arařtırmamız sonularına göre VCD grubu ile VSL grubu arasında apoptoza giren ve TUNEL (+) hücre sayıları ve kaspaz-3 aktivitesi pimordiyal primer, sekonder ve antral foliküllerde anlamlı olarak farklıdır. VCD'nin neden olduđu ovotoksisite apoptoz yönünden deđerlendirildiđinde, VCD ile silymarinin birlikte verildiđi VSL grubunda azalmıřtır. Bu bulguların silymarinin kaspaz aktivitesini azalttıđı ve MAPK sinyallerini düzenlediđini belirten arařtırmalarla uyumlu olduđu gözlenmiřtir. Ayrıca silymarin östrojenlerle yapılan arařtırmalara benzer řekilde muhtemelen östrojenik etki göstererek apoptozu azaltmıřtır.

Yetişkin dişi ve yavru köpekler ile yapılan 80, 160, 240 mg/kg dozlarda VCD nin 30 gün süreyle uygulandığı bir araştırmada tüm dozlarda ovaryum ve uterus ağırlıklarında gruplar arasında fark olmadığı ancak primordiyal folikül sayılarının belirgin şekilde azaldığı gözlenmiştir (58).

28 günlük immatür ve 58 günlük matür sıçanlarla yapılan bir çalışmada 80 mg/kg VCD 30 gün boyunca uygulanmıştır. Sıçanların primordiyal ve primer folikül sayılarında azalmalar görülmüştür. Ayrıca ovaryum ve uterus ağırlıklarına incelendiğinde sadece 58 günlük matür sıçanlarda VCD uygulanan grupta uterus ağırlıkları anlamlı olarak azalmıştır (42).

Sıçanlarla yapılan başka bir araştırmada in vitro ortamdaki foliküllere 10, 20, 30 µM konsantrasyonda ve 15 gün boyunca, ayrıca 30 µM konsantrasyonunda kültürün birinci veya ikinci gününde tek doz VCD verildiğinde primordiyal ve küçük primer foliküllerde anlamlı azalmalar gözlenmiştir. Yine aynı çalışmada 40, 80, 160, 320 mg/kg konsantrasyonunda VCD tek doz olarak uygulanmış ve 0, 3, 6, 9 ve 12 günlerde folikül sayılarına bakılmıştır. Ayrıca 320 mg/kg VCD tek doz olarak uygulanmış olup 36 günde folikül sayılarına bakılmıştır. Çeşitli dozlarda uygulanan VCD gruplarında sadece 6 ve daha sonraki günlerdeki 320 mg/kg uygulanan gruplardaki primordiyal ve primer foliküllerde anlamlı azalmalar gözlemlenmiştir. Diğer günlerde ve dozlarda herhangi bir anlamlı farka rastlanmamıştır. Ayrıca bu gruplardaki korpus luteum sayılarında da anlamlı bir fark bulunmamıştır. Bununla birlikte tek doz olarak 320 mg/kg VCD uygulanmış grubun 36 gündeki folikül sayılarına bakıldığında tüm folikül tiplerinde anlamlı bir fark varken yalnızca büyük primer foliküllerde fark gözlenmemiştir (22).

Araştırmamızda VCD grubunda primer ve primordiyal folikül sayılarında azalmalar saptanırken, vücut ve organ ağırlıklarının değerlendirilmesinde gruplara göre farklılık bulunmamıştır. Uterus ağırlıklarının ise 28 günlük hayvanlar kullanılmasına bağlı olarak değişmemiştir.

Springer ve arkadaşlarının 1996 tarihinde yaptığı bir araştırmada 28 günlük sıçanlara 80 mg/kg dozunda VCD uygulanıp 8, 10, 15'inci günlerdeki folikül sayılarına bakılmıştır ve primordiyal ve primer foliküllerdeki azalmalar 15'inci günde saptanmıştır. Diğer büyüyen foliküllerde ise anlamlı bir fark bulunmamıştır **(140)**.

Fare ovaryum kültür ortamında 15 µM konsantrasyonunda VCD'nin uygulandığı ve 2, 4, 6, 8, 10, 12 ve 15'inci günlerde foliküllerin sayıldığı bir araştırmada 8'inci günden sonra primordiyal ve primer foliküllerde anlamlı azalmalara belirlenmiştir **(77)**.

Thompson ve arkadaşlarının 2005 tarihinde yaptıkları bir araştırmada dişi Fisher 344 sıçanlara, C57BL/6 fare ve AhR-eksik (aryl hydrocarbon receptor) farelere VCD (80 mg/kg) dozda 15 gün ve AhR antagonisti (ANF) 20 ve 80 mg/kg dozlarda 16 gün süre ile verilmiştir. VCD verilmiş sıçanlarda primordiyal ve primer %40 azalma VCD ve 20 mg/kg ANF verilen grupta %15 azalma, VCD ve 80 mg/kg ANF verilen grupta ise %5 azalma saptanmıştır. Yalnızca 80 mg/kg ANF verilen grupta ise kontrol grubuna göre primordiyal ve primer foliküllerde anlamlı olarak arttığı gözlenmiştir. Farelerde ise sıçanlara benzer sonuç görülürken yalnızca ANF verilen gruptaki artış anlamlı değilken VCD ve 80 mg/kg ANF verilen grupta ise kontrol grubuna göre azalmalar anlamlı olarak bulunmuştur. AhR-eksik fareler de ise VCD grubunda küçük preantral foliküller anlamlı olarak azalmıştır. Bu çalışmada folikül tiplerinde kaspaz-3 aktivitesi VCD grubunda sadece küçük preantral foliküllerde artmıştır **(149)**. AhR oksidatif stresi, apoptozu, hücre döğüsünün düzenlenmesini ve ksenobiyotik metabolizmasındaki bazı genlerin transkripsiyonunu düzenler **(107)**.

Lohff ve arkadaşlarının 2006 tarihinde yaptıkları bir araştırmada 28 günlük sıçanlara 160 mg/kg VCD 10 ve 20 gün tek doz olarak uygulanmıştır ve 10, 20 ve 35'inci günlerde incelenmiştir. En son yapılan dozdan sonra 10 ve 20'inci günde primer ve primordiyal foliküllerde belirgin şekilde azaldığını göstermişlerdir. 20 gün VCD uygulanan grupta ise tüm foliküllerde anlamlı azalmalar bulunmuştur **(66)**.

28 günlük sıçanlara 30 gün boyunca 80 mg/kg VCD uygulanarak 30, 60, 120, 240, 360'uncü günlerde folikül sayılarının incelendiği araştırmada, VCD grubunda kontrole göre bütün günlerde primordiyal ve primer foliküller anlamlı şekilde azaldığı gösterilmiştir. Sekonder foliküller 60 günden sonra anlamlı oranda azalırken antral foliküllerin ise 120 günden sonra azaldığı saptanmıştır. Ayrıca korpus luteum bakımından anlamlı bir farka rastlanmamıştır. Bu çalışmada vücut ve ovaryum ağırlığı değişmemiştir. Yalnızca 360'uncü günde VCD uygulanan grubun ovaryum ağırlığı azalmıştır (95).

Sahambi ve arkadaşlarının 2008 tarihinde yaptıkları bir araştırmada 23-28 günlük farelere 5 gün boyunca 240 mg/kg VCD uygulandı ve 16, 37, 57 ve 100'üncü günlerde ölçümler yapılmıştır. Bu çalışmada VCD ile kontrol grubu arasında vücut ağırlığı bakımından anlamlı bir fark gözlenmemiştir. Ayrıca organ ağırlıkları bakımında sadece ovaryumların 57'inci günde VCD grubunda anlamlı bir azalma bulunuyorken diğer günlerde ovaryum ve uterus ağırlıkları bakımından anlamlı bir değişiklik gözlenmemiştir. Bu araştırmada VCD uygulanan gruplarda primordiyal ve primer foliküller 16, 37, 57 ve 100'üncü günlerde anlamlı oranda azalmıştır. Sekonder foliküllerin 37'inci günden sonraki günlerde ve antral foliküllerin ise sadece 37 ve 57'inci günlerde belirgin şekilde azaldığı gösterilmiştir (131).

Daha önce yapılan bir araştırmada 28 günlük sıçanlara 15 gün boyunca 80-320 mg/kg arasında çeşitli dozlarda VCD uygulanmıştır. 15 gün boyunca 160 mg/kg VCD uygulanan sıçanlar ise 8, 10, 12, 14, 15, 30, 37, 46, 58, 120 ve 127'inci günlerde incelenmiştir. 80-320 mg/kg VCD uygulanan gruplarda primordiyal ve primer foliküllerde anlamlı olarak azalmalara rastlanılmıştır. 160 mg/kg uygulanan grupta 15'inci günde primordiyal ve primer foliküller belirgin şekilde azalırken sekonder ve antral foliküllerde kısmen azalmalar bulunmuştur. Bu nedenle de 160 mg/kg VCD ve 15 gün uygulanması folikül kaybı için ideal doz olarak gösterilmiştir. Araştırmamız sonuçları bu bilgiyi destekler niteliktedir. Bu çalışmada ayrıca VCD uygulanan gruplarda kaspaz-3 aktivitesi de artmıştır. Ovaryum ve uterus ağırlıkları arasında ise anlamlı farklar bulunmamıştır (94). Bir başka araştırmada ise sıçanlara %0,02 ve %0,04

VCD içeren içme suyu 2 hafta boyunca verilmiştir. VCD'nin sıçanlardaki vücut ağırlığına etkisi olmadığı gözlenmiştir (4).

Araştırmamızda sıçanlara 15 gün boyunca 160mg/kg dozda uygulanan VCD, vücut, ovaryum ve uterus ağırlığını azaltmamıştır. Sonuçlarımız araştırmalardan elde edilen sonuçlara benzer şekilde VCD'nin kullandığımız süre ve dozda vücut ve organ ağırlıklarına etkisinin olmadığı, organ ağırlığındaki azalmaların ise ancak VCD'nin daha uzun sürelerdeki kullanımının neden olabileceğini düşünmekteyiz.

Bulgularımıza göre VSL grubunda da kontrol grubuna göre anlamlı bir kilo değişimi bulunmamıştır. Yalnızca silymarin uyguladığımız grupta belirgin bir kilo artışı saptanmıştır.

Köpekler ile yapılan bir araştırmada silymarin toksik bir madde olan metronidazole karşı koruyuculuğu incelenmiştir. Bu çalışmada silymarin ve toksik maddenin aynı anda verildiği grupta toksik maddenin oluşturacağı kilo kaybına karşı koruyuculuk saptanırken, tek başına silymarin verilen grupta vücut ağırlığı kontrol grubuna göre anlamlı artış göstermiştir (14).

Urbańczyk ve arkadaşlarının yaptığı bir çalışmada domuzları Silybum marianum bitkisi içeren bitki karışımları ile beslemişlerdir. Silymarin içeren bitkisel karışım ile beslenen domuzlarda kilo artışı gözlenmiştir (153).

Kummer ve arkadaşlarının 2001 tarihinde yaptığı bir araştırmada ovaryumu çıkartılmış sıçanlara 25 ve 50 mg/kg silymarin 30 gün boyunca, 5µg östrojen ise sıçanlar öldürülmeden önce ve 3 gün boyunca uygulanmıştır. Silymarin ve östrojen uygulanan gruplarda uterus ağırlıklarının benzer olduğu kontrol grubundan ise anlamlı olarak fazla olduğunu saptamışlardır (83).

Seidlová-wuttke ve arkadaşlarının 2003 tarihinde yaptığı bir araştırmada ovaryumu çıkartılmış sıçanlara 7 gün boyunca östrojen 3,5 µg ve silymarin ise 3,5 mg olarak uygulanmıştır. Deney sonunda uterus ağırlıkları incelendiği zaman östrojen ile kontrol grubu ve silymarin uygulanan gruplar arasında anlamlı bir fark bulunduğunu fakat silymarin ile kontrol grubu arasında ise anlamlı fark olmadığını saptamışlardır **(135)**.

Bir başka araştırmada ise kemiriciler fitoöstrojenlerce zengin diyetle ve yoksun olduğu diyetle 24 ve 30 gün süre ile beslenmişlerdir. Vücut ağırlığında bu iki grup arasında anlamlı fark bulunmazken ovaryum ve uterus ağırlığında fitoöstrojenlerce zengin diyetle beslenen grupta artış saptanmıştır **(26)**.

Araştırmamızda sadece silymarin grubunda araştırmalarla uyumlu olarak vücut ağırlıklarının arttığı, organ ağırlıklarında ise gruplar arasında fark olmadığı gözlenmiştir. Silymarin uygulanan gruplarda primer ve primordiyal foliküllerde normal folikül sayılarının kontrole benzer olduğu belirlenmiştir. Ayrıca sekonder ve antral folikül sayıları da kontrol grubuna benzerdir. Silymarinin apoptozu engelleyerek folikül kaybını önlediğini düşünmekteyiz.

Bulgularımızda VCD uygulanan grupta, primer ve primordiyal foliküllerin özellikle atretik olanlarının sayıca arttığı belirlenmiştir. Kao ve arkadaşlarının 2003 tarihinde yaptığı bir araştırmada 28 günlük fare ve sıçanlara 80 mg/kg dozda verilen VCD'nin 6, 8, 10, 12'inci günlerde sadece primordiyal ve primer folikülleri sayılarını azalttığı, atretik oranlarının ise her iki folikülde de arttığı gözlenmiştir **(86)**. Bir başka araştırmada ise farelere in vitro olarak 10-40 µM arasında çeşitli VCD dozları uygulanmıştır. Ovaryum kültürlerinde primordiyal ve primer foliküllerde yüksek doz uygulanan VCD grubunda sağlıklı foliküller azalırken, atretik foliküllerin sayısında artış olmuştur **(40)**.

Ovaryumlardaki atrezi oranının sıçanlarda neonatal evrede daha fazla olduğu, seksüel olgunluk başladığında ise azaldığı, özellikle küçük preantral foliküllerin büyük antral foliküllere dönüşmesi esnasında atrezinin görüldüğü 17-beta estradiolün ise preantral foliküllerde atreziyi yavaşlattığı araştırmalarla belirlenmiştir (54).

Araştırmamız bulguları değerlendirildiğinde VCD'nin neden olduğu atretik folikül sayısındaki artışın silymarinin uygulandığı gruplarda anlamlı olarak azaldığı gözlenmiştir. Bir fitoöstrojen olan silymarinin uygun reseptörlere bağlanarak östrojenik etkisiyle preantral foliküllerdeki atreziyi engellediğini düşünmekteyiz.

Thompson ve arkadaşlarının 2002 tarihinde yaptığı bir araştırmada 28 günlük dişi sıçanlara 80 mg/kg VCD uygulanan grup ile kontrol grubu arasında uterus ağırlığı bakımından anlamlı bir farka rastlanmamıştır. Bu çalışmada ayrıca 0,1 mg/kg 17β-E2 ve 0,1 mg/kg genistein VCD ile birlikte kullanılmıştır. 17β-E2, VCD'nin etkilediği foliküllerden sadece primer folikülleri korunduğu gösterilmiştir. Bununla birlikte 17β-E2 ve genistein toplam folikül sayılarını da artırmıştır. Ayrıca bu çalışmada VCD grubunda kaspaz-3 artarken, VCD ile genisteinin birlikte uygulandığı grupta bu artış kontrole benzer bulunmuştur (150). Bununla birlikte dişi hamsterlarla yapılan başka bir araştırmada ise hem in vivo hemde in vitro ortamda östrojen uygulanmasının sağlıklı primordiyal ve primer foliküllerin sayılarını arttırdığı gösterilmiştir (158).

Araştırmamızda VCD grubunda azalan foliküller, artan atretik foliküller ve apoptoz VCD ile silymarinin birlikte uygulandığı grupta ise kontrol grubuna benzer sonuçlar elde edilmiştir. Silymarin VCD toksisitesini oldukça azaltmıştır.

Son yıllarda serum AMH düzeyi, ovaryum yaşlanması ve ovaryum folikül varlığının göstergesi olarak yüksek bir işaretleyici olarak gösterilmektedir AMH doğumla birlikte serumda bulunan puberteye kadar artan ve ovaryumdaki yaşlanmayla birlikte aşamalı olarak azalan bir belirteçtir. AMH, yaşla negatif korelasyon gösterirken, antral folikül sayısı ile pozitif korelasyon gösterir (28, 126). Bulgularımızda AMH (+)

hücre yoğunluğu VCD grubunda tüm foliküllerde azalırken bu azalmalar sadece primer folikülde anlamlı olarak görüldü. Silymarin gruplarında ise kontrole benzer sonuçlar elde edilmiştir. Silymarinin ovaryumlardaki folikül varlığını koruduğunu ve bu şekilde ovaryum yaşlanmasını geciktireceğini düşünmekteyiz.

Foliküler farklanmada ve folikülogenezi düzenlemede insanda ve kemiricilerde pek çok lokal faktör yanı sıra AMH'nin çok önemli rolleri olduğu bulunmuştur. Önceleri AMH'nin sadece erkeklerde salgılandığı bilinmesine karşın, yapılan araştırmalarda yetişkin kemiricilerin ovaryumlarındaki granüloza hücrelerinde AMH mRNA ve proteini bulunmuştur. Bu hormon özellikle erken preantral ve antral foliküllerde sentezlenirken atretik foliküllerde ve ovulasyona uğrayacak olan folikülde ekspresyonu olmadığı belirlenmiştir (30, 86, 87). Dişi farelerde AMH'nin primordiyal foliküllerin hızlı bir şekilde yok olmasını engellediği ve ovaryumlardaki folikül seçimlerinde etkin bir rol üstlendiği gösterilmiştir (29, 30).

Araştırmalarda kadınlarda sirkülasyondaki AMH seviyesi ile ovaryumdaki folikül rezervinin korelasyon gösterdiği ve anormal bir folikülogenezde AMH nin seviyesi değiştiği ve ovaryumlarında AMH'un immunoreaktif ekspresyonunun primer, sekonder, preantral ve antral foliküllerdeki granüloza hücrelerinde olduğu belirlenmiş olmasına karşın AMH'nin insan ovaryumundaki rolü henüz tam olarak anlaşılmamıştır (126, 159).

Fötal, neonatal ve yetişkin insan ovaryumları ile yetişkin maymun ovaryumlarında AMH düzeylerinin incelendiği bir araştırmada, insan gelişimin 13-15 haftaları arasındaki fötal ovaryumlarda yalnızca granüloza veya somatik hücrelerin çekirdeklerinde ve sitoplazmalarında AMH(+)boyanma varken, germ hücrelerinde boyanma gözlenmemiştir. 16-18 haftalarda da benzer sonuçlar elde edilmiştir. 20 haftada ise oositlerin etrafını çeviren primordiyal foliküllerdeki granüloza hücrelerinde AMH (+) boyanma olduğunu saptamışlardır. 23. haftada ise sadece primer ve primordiyal foliküllerdeki granüloza hücreleri AMH (+) boyanma göstermiştir. Oositte boyanma saptanmamıştır. Neonatal ovaryumlarda AMH (+) boyanma özelliği fötal

ovaryuma benzer şekildedir. Yalnızca primer ve sekonder foliküllerdeki granüloza hücrelerindeki AMH (+) boyanma yoğunluğu primordiyal foliküllere göre belirgin şekilde artmıştır. Küçük antral foliküllerdeki granüloza hücrelerinde ise bazı hücreler AMH (+) boyanma özelliği gösterirken bazı hücreler boyanmamıştır. Yetişkin insan ovaryumunda ise AMH (+) boyanma gösteren hücreler sadece granüloza tabakasıdır. Ancak ovaryum stromasının bazı kısımlarında ise AMH (+) boyanmalar saptanmıştır. Yetişkin bireylerin ovaryumlarında primordiyal foliküllerde AMH (+) boyanma özelliği azalırken primer ve preantral foliküllerde belirgin şekilde artışı saptanmıştır. Preantral foliküller ile antral foliküller birbirleri ile karşılaştırıldığında antral foliküllerdeki AMH seviyesinde azalmalar olduğu belirlenmiştir. Yine aynı araştırmada yetişkin maymun ovaryumlarında AMH (+) boyanma yetişkin insan ovaryumlarına benzer olarak bulunmuştur (99).

Sahambi ve arkadaşlarının 2008 tarihinde yaptıkları bir araştırmada farelere 5 gün boyunca 240 mg/kg VCD uygulanış ve 16, 37, 57 ve 100'üncü günlerde ölçümler yapılmıştır. AMH'nin serumdaki düzeyi VCD uygulanan 16 günlük deney grubu ile kontrol grubu arasında anlamlı bir fark olmadığını göstermişlerdir. Buna karşın VCD uygulanan 37, 57 ve 100 günlük deney gruplarında ise kontrol grubu ile karşılaştırıldığında belirgin bir azalma olduğunu saptamışlardır. AMH immünohistokimyasal incelemelerde ise gelişmekte olan foliküllerde VCD uygulanan 16 günlük deney grubunda anlamlı bir fark gözlenmezken 37 ve 100 günlük deney gruplarında kontrole göre anlamlı azalmalar olduğunu göstermişlerdir (131).

Araştırmamızda sıçanların ovaryumlarında AMH (+) pozitif boyanan hücrelerin yoğunluğu kontrol grubunda primer ve sekonder foliküllerde iken, VCD grubunda antral foliküllerde, VSL grubunda ise sekonder ve antral foliküllerde gözlenmiştir. Sonuçlarımız AMH'nin foliküler farklılanmayı ve folikülogenezi düzenlemeyi sağladığını ayrıca primordiyal foliküllerin hızlı bir şekilde yok olmasını engellediğini belirten araştırmalarla uyumlu olup silymarinin ovaryum rezervini koruyucu rolü AMH ile de ilgili olarak oldukça belirgindir.

Methoxychlor [1,1,1-trichloro-2,2-bis(4-methoxyphenyl) ethane; MXC] içerisinde de zayıf östrojen bileşikler içerir. MXC'nin daha da aktif formu olan [2,2-bis(p-hydroxyphenyl)-1,1,1-trichloroethane; HPTE) ise östrojenik anti östrojenik ve anti androjenik özellikleri bulunan maddelerdir. MXC ve HPTE östrojen reseptörlerine bağlanma ilgisi bulunurlar. Bu nedenle östrojenik aktivitesi vardır. Bunlarla yapılan çalışmada hem MXC (1, 10, 50, 100, 500 mg/kg) uygulanan grupta hemde HPTE (0,5, 1, 5, 10, 25 µM) uygulanan gruplardaki ovaryumları kontrol grubu ile karşılaştırıldığında MXC uygulanan gruplarda doza bağlı olarak AMH seviyesinde anlamlı artış olduğunu HPTE uygulanan gruplardaki hayvanlarda ise sadece 1 ve 5 µM uygulanan gruplarda AMH seviyesinde anlamlı artışların olduğunu saptamışlardır (154).

Yapılan bir başka çalışmada yeni doğmuş dişi sıçanlara 5 gün boyunca sentetik östrojen olan östrojen benzoate (EB) 10 µg olarak uygulanmış ve AMH seviyelerine 6, 14 ve 21.'inci günlerde bakılmıştır. EB uygulanan 6 günlük deney gruplarındaki sıçanlarda primordiyal foliküllerde AMH mRNA'sı gözlemlenmezken primer ve sekonder foliküllerde gözlenmiştir. Fakat kontrol grubu ile anlamlı bir fark olmadığı saptanmıştır. 14 günlük deney gruplarında ise primer ve küçük antral foliküllerde AMH sentezlenirken büyük antral foliküllerde sentezlenmemiştir. EB uygulanan gruptaki ekspresyon olan AMH seviyesinin kontrol grubuna göre daha fazla olduğunu bulunmuştur. İmmünohistokimyasal olarak bu bulgular desteklenmiştir. 6 ve 14 günlük deney gruplarında EB uygulanan gruptaki sıçanların AMH ekspresyon seviyesi kontrol grubuna göre anlamlı derecede artarken 21 günlük deney grubunda ise bu fark kontrol grubu ile benzerlik gösterdiğini göstermişlerdir (64).

G.Méduri ve ark. 2007 tarihinde yaptıkları çalışmada 48 idiopatik POF'lu hastadan aldıkları örneklerde serum AMH seviyesi, ovaryum histolojisine ve AMH immünoekspresyonu araştırılmış olup hastaların %77 sinde serum AMH düzeyi ölçülemeyecek miktarda iken diğer sonuçlarda benzer bulunmuştur. Sonuç olarak POF hastalarında AMH sentezinde antral folikül düzeyinde azalma olması antral gelişimde bir bozukluk olabileceğini göstermiştir (97).

Araştırmamızda fitoöstrojen olan ve östrojen reseptörlerine bağlanma afinitesi olan silymarin gruplarında AMH (+) boyanma gösteren hücrelerin yoğunluğu daha önceki araştırmalarla uyumlu olarak primer ve sekonder foliküllerde VCD grubuna oranla artmıştır. Ovaryum kesitlerinde VCD grubu haricindeki gruplarda AMH pozitif boyanan hücreler primordiyal foliküllerin etrafını saran granüloza hücrelerinde çok az miktarda görülmüştür. Primer ve sekonder foliküllerin etrafını saran granüloza hücrelerinde ise belirgin artış göstermiştir. Aynı grupların antral foliküllerinde AMH yoğunluğu sekonder ve primer foliküllere oranla da az miktardadır. AMH boyanması granüloza hücreleri dışında yer yer ovaryum stromasında gözlenirken, oositlerde, teka tabakasında, atretik foliküllerde ve kistlerde boyanma gözlenmemiştir.

Bu konuda yapılan araştırma sonuçları ile araştırmamız sonuçları karşılaştırıldığında benzer şekilde VCD'nin küçük preantral foliküllerde çeşitli apoptoz sinyal yollarını kullanarak atrezinin normal sürecini hızlandırdığı ve bu şekilde folikül kaybına neden olduğu, silymarinin ise VCD'nin olumsuz etkisini anlamlı olarak düzelttiği gözlenmiştir. VCD preantral foliküllerde ayrıca AMH sentezini azaltmıştır. VSL grubunda ise VCD'ye karşı koruyucu olarak kullandığımız östrojenik etkileri olan silymarinin AMH seviyesini arttırmış olduğu gözlenmiştir. VCD'nin primer ve primordiyal folikül kaybı oluşturması sırasında silymarinin ER olan bağlanma ilgisinden dolayı östrojenik etki gösterdiği ayrıca silymarinin granüloza hücrelerini çoğalttığını ve bu sebeplerden dolayı da AMH seviyesini arttırdığını düşünmekteyiz. Azalan AMH sentezi ve folikül kayıpları arasında korelasyon olduğunu düşünmekteyiz. Silymarinin VCD toksisitesi ile ilgili kısaca prematür over yetmezliğinde kullanıldığı bir başka araştırmaya su ana değin raslanmamıştır. Bu anlamda araştırmamız oldukça özgün bir araştırmadır. VCD bilindiği gibi böcek ilacı, lastik, kauçuk ve plastik sanayisinde üretilen maddelerde kullanılır ve birçok kişi bu madde ile doğrudan ya da dolaylı olarak karşılaşmaktadır. Bu nedenle VCD'ye maruz kalan kadınlarda erken menopoza girme riski oldukça yüksektir. Deneysel prematür over yetmezliğini modeli olarak VCD iyi bir kimyasal olarak seçilebilir. Araştırmamız sonuçlarına göre silymarinin ovotoksositeye karşı apoptozu engelleyerek folikül kaybını önlemiştir. Araştırmamız bulguları daha ileri tekniklerle de desteklendiğinde silymarinin prematür over yetmezliği tedavilerinde yer alacağını düşünmekteyiz.

6. SONUÇ ve ÖNERİLER

Araştırmamızda *4-vinylcyclohexene diepoxide (VCD)* ile oluşturulan deneysel prematür over yetmezliğine bir fito östojen olan *Silymarin* uyguladığımız da olumlu sonuçlar elde edildi. Bu sonuçları kısaca özetlersek;

- 1- 15 gün boyunca VCD uyguladığımız gruplarda vücut ve organ ağırlıkları yönünden anlamlı bir kilo kaybı yaşanmazken silymarin uygulanan gruplarda belirli bir kilo artışı görülmektedir.
- 2- VCD'nin ovaryumlardaki preantral foliküllere olan toksik etkisini silymarin azaltarak normal foliküllerin sayısını ve yapısını korumaktadır.
- 3- Silymarin apoptozu önlemesinden dolayı VCD ile artan apoptoz VSL gruplarında azalmaktadır. Silymarin apoptoz yolaklarını etkiler. Bu nedenle apoptoza giren hücrelerde Kaspaz-3 aktivitesi ve TUNEL (+) hücre sayısı azalmıştır.
- 4- Ovaryum rezervlerini belirlemede önemli bir işaretleyici olan anti-mülleriyen hormon yoğunluğu VCD uygulanan gruplarda azalırken, VSL grubunda artmıştır. VCD'nin olumsuz etkisini silymarin yavaşlatmaktadır.

Sonuç olarak araştırmamızda; silymarinin özellikle ovaryumlara toksik etkisi olan ve primordiyal ve primer folikülleri parçalayarak ovaryumdaki folikül havuzunu tüketmesiyle prematür ovaryum yetmezliği yada erken menopoza neden olan VCD'ye karşı koruyucu etkisi gözlenmiştir.

KAYNAKLAR DİZİNİ

1. Anasti, J.N., Kalantaridou, S.N., Kimzey, L.M., Defensor, R.A. at Nelson, L.M., 1998, Bone loss in young women with karyotypically normal spontaneous premature ovarian failure, *Obstet Gynecol*, 91 (1), 12-15 p.
2. Arıncı, K. ve Elhan, A., 2001, *Anatomi I. Cilt*, Güneş Kitapevi, Ankara, 390 s.
3. Bastevant, A., Panotopopulos, G., 1993, Pharmacologie des oestrogenes utilises pour le traitement de la menopause, *La Revue du Praticien*, Volume XLIII, No: 20, 2638 – 2643 p.
4. Berger, T. and Horner, C.M., 2003, In vivo exposure of female rats to toxicants may affect oocyte quality *Reproductive Toxicology*, 17, 273–281 p.
5. Berman, I., 1998, *Color atlas of basic histology*, Prentice-Hall international, 356 p.
6. Bingham, S.A., Atkinson, C. at Liggins, J., 1998, Phyto-oestrogens: where are we now? , *British Journal of Nutrition*, 79: 393-406 p.
7. Bloom, W. at Fawcett, D.W., 1994, *A text of histology*, Chapman and Hall, London, 964 p.
8. Boldin, M.P., Goncharov, T.M., Goltsev, Y.V. at Wallach, D., 1996, Involvement MACH, a novel MORT1/FADD-interacting protease, in Fas/APO-1- and TNF receptor-induced cell death, *Cell*, 85:803–815 p.
9. Borman, S.M., VanDePol, B.J., Kao, S.W., Thompson, K.E., Sipes, E.G at Hoyer, P.B., 1999, A single dose of the ovotoxicant 4-vinylcyclohexene diepoxide is protective in rat primary ovarian follicles, *Toxicol. Appl. Pharmacol*, 158: 244-252 p.
10. Bukovsky, A., Svetlikova, M. and Caudle, M.R., 2005, Oogenesis in cultures derived from adult human ovaries, *Reproductive Biology and Endocrinology*, 3:17, 1-13 p.

KAYNAKLAR DİZİNİ (devam ediyor)

11. Büyüktuncer, Z. ve Başaran, A.A., 2005, Fitoöstrojenler ve sağlıklı yaşamdaki önemleri, Hacettepe Üniversitesi, Eczacılık Fakültesi Dergisi, Cilt 25, Sayı 2, 79-94 s.
12. Carlson, B.M., 1996, Patten's foundations of embriology, Mcgraw-Hill companies, New York, 752 p.
13. Chiquoine, A.D., 1954, The Identification, origin and migration of primordial germ cells in the mouse embryo, The Anatomical Record, 118: 135-146 p.
14. Chon, S., at Kim, N., 2005, Evaluation of silymarin in the treatment on asymptomatic Giardia infections in dogs, Parasitology Research, 445-451 p.
15. Colin, J., Gerard, S., Balen, H., Creighton, M., 2004, Paediatric and adolescent Gynaecology ,UK at the University Press,Cambridge, 541 p.
16. Coulam, C.B., Adamson, S.C. at Annegers, J.F., 1986, Incidence of premature ovarian failure, Obstetrics and Gynecology, 67: 604-606 p.
17. Davis, S., Dalais, F., Simpson, E. at Murkies, A., 1999, Phytoestrogens in health and disease recent progress, In Hormone Research, 54:185-211 p.
18. Davis, S.R., 1996, Premature ovarian failure, Maturitas, 23;1-8 p.
19. Davutoğlu, E.A., 2008, Prematür over yetersizliği saptanmış karyotipi normal (46 xx) olgularda androjen düzeyleri, östrojen replasman tedavisinin androjen düzeylerine, kemik yıkım ürünü olan kollagen tip 1 çapraz bağlı n telopeptit (ntx) üzerine etkisi, Uzmanlık Tezi, İstanbul Üniversitesi, Tıp Fakültesi Kadın Hastalıkları ve Doğum Anabilimdalı
20. Demir, R., 1995, İnsanın gelişimi ve implantasyon biyolojisi, Palme yayıncılık, Ankara.
21. Dere, F., 1999, Anatomi atlası ve ders kitabı, Nobel Tıp Kitapevleri, Adana.

KAYNAKLAR DİZİNİ (devam ediyor)

22. Devine, P.J., Sipes, I.G. and Hoyer, P.B., 2004, Initiation of delayed ovotoxicity by in vitro and in vivo exposures of rat ovaries to 4-vinylcyclohexene diepoxide, *Reproductive Toxicology*, 19, 71–77 p.
23. Devine, P.J., Sipes, I.G., Skinner M.K., and Hoyer, P.B., 2002, Characterization of a Rat in Vitro Ovarian Culture System to Study the Ovarian Toxicant 4-Vinylcyclohexene Diepoxide, *Toxicology and Applied Pharmacology* 184, 107–115 p.
24. Dissen, G.A., Romero, C., Hirshfield, A.N. at Ojeda, S.R., 2001, Nevre growth factor is required for early follicular development in the mamalian ovary, *Endocrinology*, (142) 2078-2086 p.
25. Dorai, T. at Aggarwal, B.B., 2004, Role of chemopreventive agants in cancer therapy, *Cancer Lett*, 215, 129–140 p.
26. Dorward, A.M., Shultz, K.L. at Beamer, W.G., 2007, LH analog and dietary isoflavones support ovarian granulosa cell tumor development in a spontaneous mouse model, *Endocrine-Related Cancer*, 14 369–379 p.
27. Drews, U., *Renkli embriyoloji atlası*, 2000, (Çev.:Solakoğlu, S.), Nobel Tıp Kitapevleri, Ankara, 384 s.
28. Durlinger, A.L., Gruijters, M.J., Kramer, P., Karels, B., Ingraham, H.A., Nachtigal, M.W., 2002, Anti-mullerian hormone inhibits initiation of primordial follicle growth in the mouse ovary, *Endocrinology*, 143 : 1076 – 84 p.
29. Durlinger, A.L., Kramer, P., Karels, B., Jong, F.H., Uilenbroek, J.T., Themmen, A.P.N., at Grootegoed, J.A., 1999, Control of primordial follicle recruitment by anti-mullerian hormone in the mouse ovary, *Endocrinology*, 140 : 5789 –5796 p.
30. Durlinger, A.L., Visser, J.A. at Themmen, A.P., 2002, Regulation of ovarian function: the role of anti-Mullerian hormone, *Reproduction*, 124 601–609 p.

KAYNAKLAR DİZİNİ (devam ediyor)

31. Durmaz, C.Ç., 2005, Cerrahi menopozdaki hastalarda kullanılan çeşitli östrojen formlarının insulin sensitivitesi üzerine olan etkilerinin değerlendirilmesi, Uzmanlık Tezi, Lütfi Kırdar Kartal Eğitim ve Araştırma Hastanesi 1. Kadın Hastalıkları ve Doğum Kliniği, İstanbul.
32. Eden, J.A., 1993, Menopause before 40-premature but not always permanent, Aust NZ J Obstet Gynecol, 33:201-203 p.
33. Erbenği, T., 1990, Temel histoloji, Güneş Kitabevi, Ankara.
34. Erkoçak, A., 1982, Özel histoloji, Ankara Üniversitesi Tıp Fakültesi Yayınları, Ankara.
35. Eroschenko, V.P., 2001, Di fiore histoloji atlası, (Çev.: Demir, R.), Palme Yayıncılık, Ankara, 366 s.
36. Eşrefoğlu, M., 2004, Genel ve özel histoloji, Pelikan Tıp Ve Teknik Kitapçılık, Ankara, 356 s.
37. Fawcett, D.W., 1994, Histology, Chapman & Hall., 964 p.
38. Fawcett, D.W., 1997, Bloom and Fawcett: concise histology, Chapman And Hall, U.S.A., 964 p.
39. Fenwick, M.A. and Hurst, P.R., 2002, İmmunohistochemical localization of active caspase-3 in the Mouse ovary: growth and atresia of smal follicles, Reproduction, 124, 659-665 p.
40. Fernandez, S.M., Brooks, H.L. at Hoyer, P.B., 2006, The involvement of c-Kit receptor in 4-vinylcyclohexene diepoxide-induced ovarian follicle loss using whole ovary cultures, Biol Reprod, (Special Issue): Abstract 300 p.
41. Filburn, C.R, Kettenacker, R. at Griffin, D.W., 2007, Bioavailability of a silybin phosphatidylcholine complex in dogs, J. Vet. Pharmacol. Therap, 30:132-138 p.

KAYNAKLAR DİZİNİ (devam ediyor)

42. Flaws, J.A., Doerr, J.K., Sipes, I.G. at Hoyer, P.B., 1994, Destruction of preantral follicles in adult rats by 4-vinyl-1-cyclohexene diepoxide, *Reprod Toxicol*, 8:509–514 p.
43. Fontaine, S.M., Mash, E.A., Hoyer, P.B., at Glenn, S.I., 2001, Stereochemical aspects of vinylcyclohexene bioactivation in rodent hepatic microsomes and purified human cytochrome p450 enzyme systems, *Drug Metabolism And Disposition*, vol. 29, no. 2, 29:179–184 p.
44. Frascini, F., Demartini, G. at Esposti, D., 2002, Pharmacology of Silymarin, *Clin Drug Invest*, 22(1):51-65 p.
45. Gartner, L.P. at Hiatt, J., 1997, *Colour text book of histology*, W.B. Saunders Company, Philadelphia, 458 p.
46. Gazak, R., Walterova, D. at Kren, V., 2007, Silybin and silymarin – new and emerging applications in medicine, *Current Medicinal Chemistry*, 14(3):315-38
47. Gezer, A., Şentürk, L.M., Ertüngealp, E., 2004, Menopoz v e postmenopoz. In: Çiçek MN, Akyürek C, Çelik Ç, Haberal A, Kadın Hastalıkları ve Doğum Bilgisi, Güneş Kitabevi, Ankara, 1163-82 s.
48. Giacomo, M.D., Barchi M., Baudat, F., Edelmann, W., Keeney, S. at Jasin, M., 2005, Distinct DNA damage dependent and independent responses drive the loss of oocytes in recombination defectice Mouse mutants, *Proc. Natl. Acad. Sci.*, 102: 737-742 p.
49. Gradishar, W.J., Schilsky, R.L., 1989, Ovarian function following radiation and chemotherapy for cancer, *Semin Oncol*, 16,425-436 p.
50. Gruijters, M.J., Visser, J.A., Durlinger, A.L. at Themmen, A.P., 2003, Anti-Mullerian hormone and its role in ovarian function, *Mol Cell Endocrinol*, 211(1-2):85-90 p.

KAYNAKLAR DİZİNİ (devam ediyor)

51. Gürsoy, E. ve Koptagel, E., 1997, Embriyoloji atlası, ISBN 97596334-0-X, 222 s.
52. Hegele-Hartung, C., Siebel, P., Peters, O., Kosemund, D., Müller, G., Hillisch, A., Walter, A., Kraetzschmar, J. at Fritzemeier, K.H., 2004, Impact of isotype-selective estrogen receptoragonists on ovarian function, PNAS, 5129–5134 p.
53. Hoyer, P.B. at Glenn, I.S., 2007, Development of an animal model for ovotoxicity using 4-vinylcyclohexene: a case study, Birth Defects Research (Part B), Developmental and reproductive toxicology, 80(2):113–125 p.
54. Hoyer, P.B., Devine, P.J., Hu, X., Thompson, K.E. and I.G. Sipes, 2001, Ovarian Toxicity of 4-Vinylcyclohexene Diepoxide: A Mechanistic Model, Toxicologic Pathology, Vol 29, No 1, 91–99 p.
55. Hsu, S.Y. at Hsueh, A.J., 2000, Tissue specific Bcl-2 protein partners in apoptosis, An ovarian paradigm, Physiol. Rev, 80. 593 614 p.
56. <http://www.healthpsych.psy.vanderbilt.edu/SoybreastCancer.html>
57. <http://www.osha.gov/SLTC/healthyguidelines/vinylcyclohexenedioxiderecognition.html>
58. http://www4.nau.edu/electron/ssr_POSTER.PPT
59. Hu X, Christian PJ, Thompson KE, Sipes IG, Hoyer PB. 2001. Apoptosis induced in rats by 4-vinylcyclohexene diepoxide is associated with activation of the caspase cascades. Biology of Reproduction, 65:87–93.
60. Hu X, Flaws JA, Sipes IG, Hoyer PB. 2002. Activation of mitogenactivated protein kinases and AP-1 transcription factor in ovotoxicity induced by 4-vinylcyclohexene diepoxide in rats. Biology of Reproduction, 67: 718–724.

KAYNAKLAR DİZİNİ (devam ediyor)

61. Hu, X., Christian, P., Sipes, I.G. at Hoyer, P.B., 2001, Expression and redistribution of cellular Bad, Bax, and Bcl-xL protein is associated with VCD-induced ovotoxicity in rats, *Biology of Reproduction*, 65, 1489-1495 p.
62. Huff, J., 2001, Carcinogenicity bioassays of bisphenol A, 4-vinylcyclohexenediepoxyde, and 4-vinylcyclohexene, *Toxicol Sci*, 64:282-283 p.
63. Hurk, R., Bevers, M.M. at Beckers, J.F., 1997, In vivo and in vitro development of preantral follicles, *Theriogenology* 47: 73-82 p.
64. Ikeda, Y., Nagai, A., Ikeda, M. at Hayashi, S., 2002, Increased expression of müllerian-inhibiting substance correlates with inhibition of follicular growth in the developing ovary of rats treated with E2 benzoate, *Endocrinology*, Vol. 143, No.1, 304-312 p.
65. İnceboz, U., 2005, Klinik pratikte yaşlanan over, *Uzmanlık sonrası Eğitim ve Güncel Gelişmeler Dergisi*, 2:15-20 s.
66. Jessica, C., Lohff, M.S., Patricia, J., Christian, B.S., Samuel, L., Marion, M.S. and Hoyer, P.B., 2006, Effect of duration of dosing on onset of ovarian failure in a chemical-induced Mouse model of perimenopause, *Menopause*, Vol: 13, No: 3, 482-488 p.
67. Johnson, J., Canning, J., Kaneko, T., Pru, J.K. at Tilly, J.L., 2004, Germline stem cells and follicular renewal in the postnatal mamalian ovary, *Nature*, Vol 428: 145-150 p.
68. Junqueira, L.C., and Carniero, J., *Temel histoloji*, 2003, (Çev.: Aytekin, A. ve Solakoğlu, S.), Nobel Tıp Kitapevleri, Ankara, 512 s.
69. Kalaycı, Ş., 1986, *Histoloji*, Uludağ Üniversitesi Yayıncılık, Bursa, 565 s.

KAYNAKLAR DİZİNİ (devam ediyor)

70. Kang JS, Park SK, Yang KH, Kim HM. (2002) Silymarin inhibits TNF- α -induced expression of adhesion molecules in human umbilical vein endothelial cells. *FEBS Lett* 550, 89–93.
71. Kang, J.S., Jeon, Y.J., Park, S.K., Yang, K.H. at Kim, H.M., 2004, Protection against lipopolysaccharide-induced sepsis and inhibition of interleukin- 1 β and prostaglandin E2 synthesis by silymarin, *Biochem Pharmacol*, 67, 175–181 p.
72. Kao, S.W., Sipes, I.G. at Hoyer, P.B., 1999, Early effects of ovotoxicity induced by 4-vinylcyclohexene diepoxide in rats and mice, *Reprod Toxicol*, 13(1):67–75 p.
73. Karin, M., Liu, Z. and Zandi, E., 1997, AP-1 function and regulation, *Curr Opin Cell Biol*, 9:240–246.
74. Kasteren, Y.M.V, Hundscheid, R.D.L., Smits, A.P.T., Cremers F.P.M., Zonneveld, P. at Braat, D.D.M., 1999, Familial idiopathic premature ovarian failure: an overrated and underestimated genetic disease?, *Human Reproduction*, 14,2455-2459 p.
75. Katiyar SK, Korman NJ, Mukhtar H, Agarwal R. (1997) Protective effects of silymarin against photocarcinogenesis in a mouse skin model. *J Natl Cancer Inst* 89, 556–66 p.
76. Kayaalp, O., 1990, Rasyonel tedavi yönünden tıbbi farmakoloji, Bölüm 86, Östrojenler, progestinler ve antagonistleri, 2653 - 2703 s.
77. Keating, A.F., Sipes, I.G. and Hoyer, P.B., 2008, Expression of ovarian microsomal epoxide hydrolase and glutathione S-transferase during onset of VCD-induced ovotoxicity in B6C3F1 mice, *Toxicology and Applied Pharmacology*, 230, 109–116 p.
78. Kezele, P., Nilsson, E.E. at Skinner M.K., 2005, Keratinocyte growth factor acts as a mesenchymal factor that promotes ovarian primordial to primary transition, *Biology of Reproduction*, 73: 967-973 p.

KAYNAKLAR DİZİNİ (devam ediyor)

79. Kierszenbaum A.L, 2006, Histoloji ve hücre biyolojisi, (Çev.: Demir R.), Palme yayıncılık, Ankara, 618 s.
80. Kittur, S., Wilasrusmee, S., Pedersen, W.A., Mattson, M.P., Straube-West, K., Wilasrusmee, C., Jubelt, B. at Kittur, D.S., 2002, Neurotrophic and neuroprotective effects of milk thistle (*Silybum marianum*) on neurons in culture, *J Molec Neurosci* 18, 265–269 p.
81. Knight, D.C. at Eden, J.A., 1996, A review of the clinical effects of phytoestrogens, *Obstet Gynecol*, 87:897-904 p.
82. Kren, V., at Walterova, D., 2005, Silybin and Silymarin-new effects and applications, *Biomed Papers*, 149: (1) 29-41 p.
83. Kummer, V., Maskova, J., Canderle, J., Zraly, Z., Neca, J. at Machala, M., 2001 Estrogenic effects of silymarin in ovariectomized rats, *Vet. Med. Czech.*, 46 (1): 17-23 p.
84. Kvasnincka, F., Biba, B., Sevcik, M., Oldrich, M. at Kratka, J., 2003, Analysis of the active components of silymarin, *Journal of Chromatography A*, 990: 239-245 p.
85. Lebovic, D.I., Naz, R., 2004, Premature ovarian failure: Think eautoimmune disorderf. *Sexuality, Reproduction and Menopause*, 2(4):230-233 p.
86. Lee, M.M. at Donahoe, P.K., 1993, Mullerian inhibiting substance: a gonadal hormone with multiple functions, *Endocrine Reviews*, 14 152–164 p.
87. Lee, M.M., Gustafson, M.L., Ukiyama, E., Donahoe, P.K., Maclaughlin, W.at Keeping, H.S., 1994, Developmental changes in Mullerian inhibiting substance in the *Cynomolgus* monkey, *Maccaca fascicularis*, *Journal of Clinical Endocrinology and Metabolism*, 78 615–621 p.

KAYNAKLAR DİZİNİ (devam ediyor)

88. Lee, W.S., Otsuka, F., Moore, R.K. at Shimasaki, S., 2001. Effect of bone morphogenetic protein 7 on folliculogenesis and ovulation in the rat, *Biology of Reproduction* 65, 994-999 p.
89. Luborsky, J.L., Meyer, P., Sowers, M.F., Gold E.B. at Santoro, N., 2003, Premature menopause in a multi-ethnic population study of the menopause transition, *Human Reproduction*, Vol.18, No.1 199-206 p.
90. Makabe, S., Naguro, T. at Motta, P.M., 1992, A new approach to the study of ovarian follicles by scanning electron microscopy and ODO maceration, *Arch. Histo. Cytol.*, 55 (Supply): 183-190 p.
91. Manna SK, Mukhopadhyay A, Van NT, Aggarwal BB. (1999) Silymarin suppresses TNF-induced activation of NF- κ B, c-Jun N-terminal kinase, and apoptosis. *J Immunol* 163, 6800–6809 p.
92. Marca, A., Leo, V., Giulini, S., Orvieto, R., Malmusi, S., Giannella, L. at Volpe, A., 2005, Anti-mullerian hormone in premenopausal women and after spontaneous or surgically induced menopause, *J Soc Gynecol Invest*, 12,545–548 p.
93. Marshall, C.J., 1995, Specificity of receptor tyrosine kinase signaling: transient versus sustained extracellular signal-related kinase activation, *Cell* 80:179–185 p.
94. Mayer, L.P., Devine, P.J., Dyer, C.A. at Hoyer, P.B., 2004, The Follicle-Deplete Mouse Ovary Produces Androgen, *Biology Of Reproduction*, 71, 130–138 p.
95. Mayer, L.P., Pearsall, N.A., Christian, P.J., Devine, P.J. Payne, C.M., McCuskey, M.K., Marion, S.L., Sipes, I.G., at Hoyer, P.B., 2002, Long-term effects of ovarian follicular depletion in rats by 4-vinylcyclohexene diepoxide, *Reproductive Toxicology*, 16, 775–781 p.
96. McKay, D.G., Hertig, A.T., Adams, E.C. at Danziger, S., 1967, Histochemical observation on the germ cells of human embryos, *The Anatomical Record*, 117: 201-219 p.

KAYNAKLAR DİZİNİ (devam ediyor)

97. Méduri, G., Massin, N., Guibourdenche, J., Bachelot, A., Fiori, O., Kuttenn, F., Misrahi, M. at Touraine, P., 2007, Serum anti-müllerian hormone expression in women with premature ovarian failure, *Human Reproduction*, Vol.22, No.1, 117–123 p.
98. Meyts, E.R.D., Jorgensen, N., Graem, N., Muller, J., Cate, R.L. at Skakkebaek, N.E., 1999, Expression of anti-mullerian hormone during normal and pathological gonadal development: association with differentiation of Sertoli and granulosa cells, *Journal of Clin Endocrinol Metab*, 84:3836–3844 p.
99. Modi, D., Bhartiya, D. at Puri, C., 2006, Developmental expression and cellular distribution of Mullerian inhibiting substance in the primate ovary *Reproduction*, 132, 443–453 p.
100. Mohan S, Dhanalakshmi S, Mallikarjuna GU, Singh RP, Agarwal R. (2004) Silibinin modulates UVB-induced apoptosis via mitochondrial proteins, caspases activation, and mitogen-activated protein kinase signaling in human epidermoid carcinoma A431 cells. *Biochem Biophys Res Commun* 320, 183–189.
101. Moore, K.L., 2002, Klinik yönleri ile insan embriyolojisi, (Çev.: Yıldırım, V., Okar, İ. ve Dalçık, H.), Nobel matbaacılık, İstanbul, 560 s.
102. Morazzoni, P., Bombardelli, E., 1995, *Silybum marianum* (*Carduus marianus*), *Fitoterapia* 64, 3–42 p.
103. Motta, P.M. at Makabe, S., 1986, Germ cells in the ovarian surface during fetal development in humans. A three dimension microanatomical study by scanning and transmission electron microscopy, *J. Submicrosc. Cytol.*, 18: 271-290 p.
104. Motta, P.M., Makabe, S. at Nottola, S.A., 1997, The ultrastructure of human and mouse reproduction. 1. The natural history of the female germ cell: origin, migration, and differentiation inside the developing ovary, *Human Reproduction Update*, Vol.3, No.3 281-297 p.

KAYNAKLAR DİZİNİ (devam ediyor)

105. Natl Toxicol Program, 1986. NTP Toxicology and carcinogenesis studies of 4-vinylcyclohexene (CAS No. 100-40-3) in F344/N rats and B6C3F1 mice (gavage studies). Tech. Report No. TR-303. Research Triangle Park, NC: National Toxicology Program, 303:1-190 p.
106. Natl Toxicol Program, 1989, NTP Toxicology and carcinogenesis studies of 4-vinylcyclohexene diepoxide (CAS No. 106-87-6) in F344/N rats and B6C3F1 mice (dermal studies). Tech. Report No. TR-362. Research Triangle Park, NC: National Toxicology Program.
107. Nebert, D.W., Roe, A.L., Dieter, M.Z., Solis, W.A., Yang, Y., Dalton, T.P., 2000. Role of the aromatic hydrocarbon receptor and [Ah] gene battery in the oxidative stress response, cell cycle control, and apoptosis. *Biochem. Pharmacol.* 59, 65–85.
108. Nicholson, D.W., 1999, Caspase structure, proteolytic substrates, and function during apoptotic cell death, *Cell Death Differ*, 6:1028–1042 p.
109. Nilsson, E.E. at Skinner, M.K., 2003, Bone morphogenetic protein 4 acts as an ovarian follicle survival factor and promotes primordial follicle development, *Biol. Reprod.* 69: 1265-1272 p.
110. Nilsson, S., Ma'kela', S., Treuter, E., Tujague, M., Thomsen, J., Andersson, G., Enmark, E., Pettersson, K., Warner, M. & Gustafsson, J.-Å. (2000) *Physiol. Rev.* 81, 1535–1565 p.
111. Noce, T., Okamoto-Ito, S. at Tsunekawa, N., 2001, Vasa homolog genes in mammalian germ cell development, *Cell Struct. Funct.* 26: 131-136 p.
112. Odar, İ.V., 1986, *Anatomi, Hacettepe Kitapçılık*, 458 s.
113. Ogilvy-Stuart, A.L., Shalet, S.M., 1983, Effect of radiation on the human reproductive system, *Environ Health Perspect*, 101, 109-116 p.
114. Ozan, H., 2004, *Ozan anatomi, Nobel Tıp Kitapevleri*, Ankara, 551 s.

KAYNAKLAR DİZİNİ (devam ediyor)

115. Öktem, Ö. ve Oktay, K., 2008, Stem cells: a perspective on oocytes, *Annals of the New York Academy of Sciences*, 1127: 20-26 p.
116. Öktem, Ö. ve Oktay, K., 2008, The ovary anatomy and function throughout human life, *Annals of the New York Academy of Sciences* , 1127: 1-9 p.
117. Pedersen, T. at Peters, H., 1968, Proposal for a classification of oocytes and follicles in the mouse ovary. *J Reprod Fertil*, 17:555–557 p.
118. Pereda, J., Zorn, T. at Soto-Suazo, M., 2006, Migration of human and mouse primordial germ cells and colonization of the developing ovary: an ultrastructural and cytochemical study, *Microsc. Res. Tech.*, 69: 386-395 p.
119. Petraglia, F., Zanin, E. at Faletti, A., 1999, İnhibins: Paracrine and endocrine effects in female reproductive function, *Curr Opin Obstet Gynecol*, 11:241-7 p.
120. Pettersson, K. & Gustafsson, J. Å. (2001) *Annu. Rev. Physiol.* 63, 165–192 p
121. Picard, J.Y. at Josso, N., 1984, Purification of testicular anti-Mullerian hormone allowing direct visualization of the pure glycoprotein and determination of yield and purification factor, *Mol Cell Endocrinol.*, 34(1):23-29 p.
122. Picard, J.Y., Benarous, R., Guerrier, D., Josso, N. at Kahn, A., 1986, Cloning and expression of cDNA for anti-mullerian hormone. *Proc. Natl. Acad. Sci. USA.* 83(15):5464-5468 p.
123. Pinkerton, J.H.M., McKay, D.G., Adams, E.C. at Hertig, A.T., 1961, Development of the human ovary a study using histochemical technics, *Obstet. Gynecol.*, 18: 152-181 p.
124. Reed J., 1997, Bcl-2 family proteins: regulators of apoptosis and chemoresistance in hematologic malignancies, *Semin Hematol* 34:9–19 p.

KAYNAKLAR DİZİNİ (devam ediyor)

125. Rincon, M., Whitmarsh, A., Yang, D.D., Weiss, L., Derijard, B., Jayaraj, P., Davis, R.J. at Flavell, R.A., 1998, The JNK pathway regulates the in vivo deletion of immature CD4(1)CD8(1) thymocytes, *J Exp Med*, 188: 1817–1830 p.
126. Rooij, I.A., Broekmans, F.J., Scheffer, G.J., Looman, C.W., Habbema, J.D., Jong, F.H., Themmen, A.P.N. at TeVelde, E.R., 2005, Serum anti-Mullerian hormone best reflect the reproductive decline with age in normal women with proven fertility: a longitudinal study, *Fertility and Sterility*, 83 979–987 p.
127. Rooij, I.A.J., Broekmans, F.J.M., Velde, E.R., Fauser, B.C.J.M., 2002, Serum anti-Müllerian hormone levels: a novel measure of ovarian reserve, *Hum Reprod*, 17(12):3065-3071 p.
128. Rosenfeld, C.S., Wagner, J.S., Robertsand R.M., Lubahn, B.D., 2001, Intraovarian actions of oestrogen, *Reproduction*, 122, 215–226 p.
129. Ross, M.H., Romrell, L.J. at Kaye, G.I., 1995, *Histology a text and atlas*, Williams&Wilkins, London, 823 p.
130. Sadler, T.W., 2005, *Langman medikal embriyoloji*, (Çev.:Başaklar, A. C.), Palme Yayıncılık, Ankara, 507 s.
131. Sahambi, S.K., Visser, J.A., Themmen, A.P.N., Mayer, L.P. and Devine, P.J., 2008, Correlation of serum amh with accelerated follicle loss following 4-Vinylcyclohexene diepoxide-induced follicles loss in mice, *Reproductive Toxicology*, 26, 116-122 p.
132. Sam, K., Chang, C., 2002, *Isoflavones from soybeans and soy foods, “functional foods biochemical and processing aspects”*, (Ed Gazza M.) de CRC Press, New York,.
133. Sancak, B. ve Cumhuri, M., 2004, *Fonksiyonel anatomi*, ODTÜ Yayıncılık, Ankara, 352 s.

KAYNAKLAR DİZİNİ (devam ediyor)

134. Seeley, R.R., Stephens, T.D. at Tate, P., 1996, Essentials of anatomy and physiology, McGraw-Hill Companies, New York, 620 p.
135. Seidlová-Wuttke, D., Becker, T., Christoffel, V., Jarry, H. at Wuttke, W., 2003, Silymarin is a selective estrogen receptor (ER) agonist and has estrogenic effects in the metaphysis of the femur but no or antiestrogenic effects in the uterus of ovariectomized (ovx) rats, Journal of Steroid Biochemistry & Molecular Biology, 86, 179–188 p.
136. Sharron A. Stubbs, Kate Hardy, Patricia Da Silva-Buttkus, Jaroslav Stark, Lisa J. Webber, Adrienne M. Flanagan, Axel P. N. Themmen, Jenny A. Visser, Nigel P. Groome, and Stephen Franks Anti-Mullerian Hormone Protein Expression Is Reduced during the Initial Stages of Follicle Development in Human Polycystic Ovaries The Journal of Clinical Endocrinology & Metabolism 90(10):5536–5543 p.
137. Smith, B.J., Mattison, D.R. at Sipes, I.G., 1990, The role of epoxidation in 4-vinylcyclohexene-induced ovarian toxicity, Toxicol Appl Pharmacol, 105:372–831 p.
138. Solomon, E.P., 2000, İnsan anatomisi ve fizyolojisine giriş, (Çev.: Süzen, L. B.), Birol Basın Yayın Dağıtım, İstanbul, 274 s.
139. Soto, C., Recoba, R., Barron, H., Alvarez, C. at Favari, L., 2003, Silymarin increases antioxidant enzymes in alloxan-induced diabetes in rat pancreas, Comp Biochem Physiol C, 136, 205–212 p.
140. Springer, L.N., McAsey, M.E., Flaws, J.A., Tilly, J.L., Sipes, I.G. at Hoyer, P.B., 1996, Involvement of apoptosis in 4-vinylcyclohexene diepoxide-induced ovotoxicity in rats, Toxicol Appl Pharmacol, 139:394–401 p.
141. Springer, L.N., Tilly, J.L., Sipes, I.G. at Hoyer, P.B., 1996, Enhanced expression of bax in small preantral follicles during 4-vinylcyclohexene diepoxide-induced ovotoxicity in the rat, Toxicol Appl Pharmacol, 139: 402–410.

KAYNAKLAR DİZİNİ (devam ediyor)

142. Sternberg, S.S., 1997, Histology for pathologist, Lippincott-Raven, New York.
143. Stevens, J.K.D., Stevens, G.J., Kraner, J.C., Fontaine, S.M., Halpert, J.R. at Sipes, I.G., 1999, Induction of cytochrome P-450 enzymes after repeated exposure to 4-vinylcyclohexene in B6C3F1 mice, Drug Metab Dispos, 27:281–287 p.
144. Svobodov□ A, Psotov□ J, Walterov□ D. (2005) Flavonolignans prevent UVA-induced cytotoxicity in human keratinocytes. J Photochem Photobiol – *submitted*
145. Şeftalioğlu, A., 1998, Genel ve özel insan embriyolojisi, Tıp&Teknik yayıncılık, Ankara, 650 s.
146. Teixeira, J., Maheswaran, S. at Donahoe, P.K., 2001, Mullerian inhibiting substance: an instructive developmental hormone with diagnostic and possible therapeutic applications, Endocr. Rev., 22(5):657-674 p.
147. Tekelioğlu, M., 1998, Genel tıp histolojisi, Beta Basım Yayım Dağıtım, İstanbul, 233 s.
148. Themmen, A.P.N, .2005, Anti-Müllerian Hormone: Its role in follicular growth initiation and survival and as an ovarian reserve marker, J Natl Cancer Inst, 34:18 – 21 p.
149. Thompson, K.E., Bourguet, S.M., Christiana, P.J., Benedict, J.C., Sipes, I.G., Flaws, J.A. and Hoyer, P.B., 2005, Differences between rats and mice in the involvement of the aryl hydrocarbon receptor in 4-vinylcyclohexene diepoxide-induced ovarian follicle loss Toxicology and Applied Pharmacology, 203, 114–123 p.
150. Thompson, K.E., Sipes, I.G., Greenstein, B.D. and Hoyer, P.B., 2008, 17β-Estradiol Affords Protection against 4- Vinylcyclohexene Diepoxide-Induced Ovarian Follicle Loss in Fischer-344 Rats, Endocrinology 143(3):1058–1065 p.

KAYNAKLAR DİZİNİ (devam ediyor)

151. Thornberry, N.A., 1999, Caspases: a decade of death research, *Cell Death Differ*, 6:1023–1027 p.
152. Umland, E.M., Pharm, D., Cauffield, J.S., (2000), Phytoestrogens as therapeutic alternatives to traditional hormone replacement in postmenopausal women, *Pharmacotherapy*, 20 (8): 981-990 p.
153. Urbanczyk, J., Hanczakowska, E. at Swiatkiewicz, M., 2002, Herb mixture as an antibiotic substitute in pig feeding, *Medycyna Weterynaryjna* , 58 (11), 887-889 p.
154. Üzümcü, M., Kuhn, P.E., Marano, J.E., AnnMarie, E., 2006, Early postnatal methoxychlor exposure inhibits folliculogenesis and stimulates anti-Mullerian hormone production in the rat ovary, *Armenti and Lisa Passantino Journal of Endocrinology*, 191, 549–558 p.
155. Valenzuela, A. at Garride, A., 1994, Biochemical bases of the pharmacological action of the flavonoid silymarin and of its structural isomer silibinin, *Biol. Res*, 27: 105-112 p.
156. Vaskivuo, T.E., 2002, Regulation of apoptosis in the female reproductive system, *Oulu University Press*, ISBN 0355-3221, 1-83 p.
157. Vermulen, A., 1993, Enviroment, human reproduction,menopause and andropause *Environ, Health Perspect*, 101,91-100 p.
158. Wang, C. at Roy, S.K., 2007, Development of Primordial Follicles in the Hamster: Role of Estradiol-17 {beta}, *Endocrinology*, 148(4):1707–1716 p.
159. Weenen, C., Laven, J.S.E., Von Bergh, A.R.M., Cranfield, M., Groome N.P., Visser, J.A., Kramer, P., Fauser, B.C., at Themmen, A.P.N., 2004, Anti-Mullerian hormone expression pattern in the human ovary: potential implication for initial and cyclic follicle recruitment, *Molecular Human Reproduction*, 10, 77–83 p.

KAYNAKLAR DİZİNİ (devam ediyor)

160. Xia, Z., Dickens, M., Raingeaud, J., Davis, R.J. at Greenberg, M.E., 1995, Opposing effects of ERK and JNK-p38 MAP kinases on apoptosis, *Science*, 270: 1326–1331 p.
161. Yıldırım, M., 2000, İnsan Anatomisi, Nobel Tıp Kitapevleri, Ankara, 351 s.
162. Yin, X.M., Oltavi, A.N. at Korsmeyer, S.J., 1994, BH1 and BH2 domains of Bcl-2 are required for inhibition of apoptosis and heterodimerization with Bax, *Nature*, 369: 321–323 p.
163. Yoo, H.G., Jung, S.N., Hwang, Y.S., Park, J.S., Kim, M.H., Jeong, M., Ahn, S.J., Ahn, B.W., Shin, B.A., Park, R.K. at Jung, Y.D., (2004) Involvement of NF- κ B and caspases in silibinin-induced apoptosis of endothelial cells. *Int J Molec Med* 13, 81–86 p.
164. Zi, X. at Agarwal, R., 1999, Silibinin decreases prostate-specific antigen with cell growth inhibition via G1 arrest, leading to differentiation of prostate carcinoma cells: implications for prostate cancer intervention, *Proc Natl Acad Sci*, 96, 7490–7495 p.
165. http://sundaytimes.lk/080518/MediScene/mediscene-000_08.html

ÖZGEÇMİŞ

I. Bireysel Bilgiler

Adı Soyadı : Mustafa ÇELİK
Doğum Tarihi : 08-09-1982
Doğum Yeri : Arhavi/ARTVİN
Medeni hali : Bekar
İş adresi :ESOGÜ Tıp Fakültesi, Histoloji ve Embriyoloji AD, Meşelik Kampüsü, Eskişehir
Ev Adresi :Yenimahalle 832. Sokak Numara 38/2 Didim, AYDIN

II.Eğitimi

2000-2005 : Ege Üniversitesi, Fen Fakültesi, Biyoloji Bölümü, İzmir
1993-1999 : Yenihisar Selçuk Özsoy Lisesi, Aydın
1988-1993 : Yenihisar İlkokulu, Aydın

III. Ünvanları

2006-- : Yüksek Lisans Öğrencisi
2005 : Biyolog

IV. Mesleki Deneyimi

V. Bilimsel Yayınlar

Dilek Burukoğlu, M. Caner Özer, **Mustafa Çelik**, Cengiz Bayçu: Role of Satellite Cells in Crush Injuries Formed at Skeleton Muscle of Rats, Uluslararası Katılımlı IX. Ulusal Histoloji ve Embriyoloji Kongresi, 20-23 Mayıs 2008 Adana, Çukurova Üniversitesi, Cell&Tissue Biology Research, Turkish Histology and Embriyology Association, Volume 1-(62)/ 2008 Supplement. (poster)

PDF Eraser Free

VI.Bilimsel Etkinlikleri

- 21-22 Şubat 2008 : Uygulamalı Temel Hücre Kültürü Teknikleri Kursu.
- 25-29 Haziran 2007 : Yardımcı Üreme Teknikleri ve Transgenik Hayvan Üretiminde Kullanılan Yöntemler Uygulamalı Eğitim Kursu (TUBITAK MAM- GMBE, GEBZE/İZMİT)
- Temmuz 2007 : Deneysel Hayvanları Araştırma ve Uygulama Kursu (Eskişehir Osmangazi Üniversitesi)
- 26-29 Ağustos 2007 : Uluslararası Katılımlı 18. Ulusal Elektron Mikroskopi Kongresi, Eskişehir
- 5 Ekim 2007 : 3. Kök Hücre Biyolojisinde Güncel Kavramlar ve Klinik Uygulamalar Sempozyumu, Ankara
- 20-23 Mayıs 2008 : IX. Uluslararası Katılımlı Histoloji-Embriyoloji Kongresi ADANA