

T.C.
ESKİŞEHİR OSMANGAZİ ÜNİVERSİTESİ
TIP FAKÜLTESİ

PERİFERİK ARTER HASTALIĞI OLAN HASTALARDA
AORTOİLİAK BÖLGE VE ALT EKSTREMİTE ARTERLERİNİN 64-
MULTİDEDEKTÖR BT ANJİYOĞRAFI İLE DEĞERLENDİRİLMESİ
VE ETKİNLİĞİNİN DİJİTAL KONVANSİYONEL ANJİYOĞRAFI
İLE KARŞILAŞTIRILMASI

Dr.Özlem EYİSOY

Radyoloji Anabilim Dalı

TIPTA UZMANLIK TEZİ

ESKİŞEHİR

2008

PDF Eraser Free

T.C.
ESKİŐEHİR OSMANGAZİ ÜNİVERSİTESİ
TIP FAKÜLTESİ

PERİFERİK ARTER HASTALIĐI OLAN HASTALARDA
AORTOİLİAK BÖLGE VE ALT EKSTREMİTE ARTERLERİNİN 64-
MULTİDEDEKTÖR BT ANJİYOĞRAFI İLE DEĐERLENDİRİLMESİ
VE ETKİNLİĐİNİN DİJİTAL KONVANSİYONEL ANJİYOĞRAFI
İLE KARŐILAŐTIRILMASI

Dr. Özlem EYİSOY

Radyoloji Anabilim Dalı

TIPTA UZMANLIK TEZİ

TEZ DANIŐMANI

Prof.Dr.Tamer KAYA

ESKİŐEHİR

2008

TEZ KABUL VE ONAY SAYFASI

T.C.
ESKİŞEHİR OSMANGAZİ ÜNİVERSİTESİ
TIP FAKÜLTESİ DEKANLIĞINA,

Dr.Özlem Eyisoy'a ait "Periferik arter hastalığı olan hastalarda, aortailiak bölge ve alt ekstremitte arterlerinin 64 –Multidedektör BT anjiyografi ile değerlendirilmesi ve etkinliğinin dijital konvansiyonel anjiyografi ile karşılaştırılması" adlı çalışma jürimiz tarafından Radyoloji Anabilim Dalı'nda Tıpta Uzmanlık Tezi olarak oy birliği ile kabul edilmiştir.

Tarih

10.10.2008

Jüri Başkanı Prof. Dr.Tamer KAYA
Radyoloji Anabilim Dalı

Üye Prof. Dr. İ. Raşit Özkan
Radyoloji Anabilim Dalı

Üye Prof.Dr. Baki ADAPINAR
Radyoloji Anabilim Dalı

Eskişehir Osmangazi Üniversitesi Tıp Fakültesi Yönetim Kurulu'nun
ve sayılı kararıyla onaylanmıştır.

tarih

Prof.Dr.Zübeyir Kılıç
Dekan

TEŞEKKÜR

Eskişehir Osmangazi Üniversitesi Radyodiagnostik Anabilim Dalında yapmış olduğum uzmanlık tezimin hazırlanmasında bilgi, deneyim ve yardımlarını esirgemeyen sayın hocam Prof.Dr.Tamer KAYA'ya ve Yrd.Doç.Dr.Cüneyt ÇALIŞIR'a, uzmanlık eğitimim süresince bilgi ve deneyimleri ile yol gösteren sayın hocalarım Prof.Dr.İ.Ragıp ÖZKAN'a, Prof.Dr.Baki ADAPINAR'a, Doç.Dr.Mahmut KEBAPÇI'ya, Doç.Dr.Nevbahar Akçar DEĞİRMENCİ'ye, birlikte çalıştığım ve yardımlarını aldığım Radyoloji Anabilim Dalında görevli tüm asistan arkadaşlarıma, tez çalışmamda BT ve anjiyografi çekimlerini gerçekleştiren teknisyen arkadaşlarıma; Başta Doç.Dr.Murat İKİZLER olmak üzere, Kalp Damar Cerrahisi Anabilim Dalında görevli hocalarıma ve asistan arkadaşlarıma; ayrıca tezimin istatistiklerinin hazırlanmasında bana yardımcı olan Biyoistatistik Anabilim Dalında Görevli Yrd.Doç.Dr.Fezan MUTLU ŞAHİN'e yardımları ve destekleri için sonsuz teşekkürler..

ÖZET

Eyisoy, Ö. Periferik arter hastalığı olan hastalarda, aortoiliak bölge ve alt ekstremite arterlerinin 64-multidedektör BT anjiyografi ile değerlendirilmesi ve etkinliğinin dijital konvansiyonel anjiyografi ile karşılaştırılması. Eskişehir Osmangazi Üniversitesi Tıp Fakültesi Radyoloji Anabilim Dalı. Tıpta Uzmanlık Tezi, Eskişehir. 2008. Bu çalışma Mayıs 2007-Haziran 2008 tarihleri arasında, Eskişehir Osmangazi Üniversitesi Tıp Fakültesi Radyoloji Anabilim Dalında prospektif olarak gerçekleştirildi. Çalışmaya yaşları 37-82 arasında değişen, alt ekstremite arteriyel semptomları olan 30 hasta (2 kadın, 28 erkek) dahil edildi. Hastaların ortalama 9.3 gün ara ile dijital konvansiyonel anjiyografi ve 64-multidedektör BT anjiyografi ile alt ekstremite anjiyogramları elde edildi ve DSA gold standart kabul edilerek yöntemler karşılaştırıldı. Bu karşılaştırma sonucunda; BT anjiyografinin yüksek doğruluk oranlarına, yüksek sensitivite, spesifisite ve yüksek pozitif ve negatif prediktif değerlere sahip olduğu ve bu açıdan konvansiyonel anjiyografiye bir alternatif oluşturabileceği saptandı .

Anahtar kelimeler: Alt ekstremitenin periferik arteriyel hastalıkları, multidedektör BT anjiyografi, dijital konvansiyonel anjiyografi,

ABSTRACT

Eyisoy O. Evaluation of aortoiliac region and lower extremity arteries with 64-multidetector row CT angiography and comparison of efficiency with digital subtraction angiography Patient with peripheral arterial disease. Eskişehir Osmangazi Universty Medical Faculty Deparment of Radiology. Medical Specialty Thesis, Eskişehir, 2008. This prospective study is performed on patients of Eskişehir Osmangazi Universty, Radiology Department between May 2007 and June 2008. 30 cases (ages between 37-82) with symptoms of peripheral arterial diseases were included to this study. 28 of cases were male and 2 cases of female. Angiographical images were taken by 64 multidetector CT angiography and DSA with an interval 7 and 12 days (mean 9.3). DSA accepted gold standart and two techniques were compared. According to our results, CT angiography had high sensitivity, specificity and high positive and negative predictive values. As a result of this study, CT angiography may be accepted as an alternative diagnostic tool of DSA.

Keywords: Lower extremity peripheral arterial disease, multidetector CT angiography, digital subtraction angiography

İÇİNDEKİLER

	Sayfa
TEZ KABUL VE ONAY SAYFASI	iii
TEŞEKKÜR	iv
ÖZET	v
ABSTRACT	vi
İÇİNDEKİLER	vii
SİMGELER VE KISALTMALAR DİZİNİ	viii
ŞEKİLLER DİZİNİ	ix
TABLolar DİZİNİ	x
1.GİRİŞ-AMAÇ	1
2. GENEL BİLGİLER	4
2.1.Alt Ekstremitte Arterial Sistem Anatomisi	4
2.2. Alt Ekstremitenin Arterial Hastalıkları	12
2.3. Tıkayıcı Arter Hastalıklarında Klinik Bulgular	20
2.4. Alt Ekstremitte Arterial Sistem Görüntüleme Teknikleri	21
2.5. Bilgisayarlı Tomografi Fiziği	27
2.6. Aterosklerotik Tıkayıcı Arter Hastalıklarında Tedavi	34
3. GEREÇ VE YÖNTEM	37
3.1. Hasta popülasyonu	37
3.2. Görüntüleme teknikleri	37
3.2.1. Dijital Konvansiyonel Anjiyografi	37
3.2.2. BT anjiyografi	38
3.3. Görüntülerin Değerlendirilmesi	39
3.4. İstatistiksel Değerlendirme	40
4. BULGULAR	41
5.TARTIŞMA	66
6. SONUÇLAR VE ÖNERİLER	75
7. KAYNAKLAR	78

KISALTMALAR

a: Arteria

aa: Arterioles

BT: Bilgisayarlı tomografi

DSA: Dijital subtraction anjiyografi

lig: Ligamentum

m: Musculus

MR: Manyetik rezonans görüntüleme

n: Nervus

r: Ramus

rr: Rami

US: Ultrasonografi

v: Vena

ŞEKİLLER

	Sayfa
Şekil 2.1: Alt ekstremitte arterial sistem anatomisinin şematik görünümü	11
Şekil 2.2: Stenoz lokalizasyonuna göre Doppler akım formları	24
Şekil 3.1: Çalışmada incelemeye alınan arterial segmentlerin şematik görünümü	39
Şekil 4.1: Alt ekstremitte penetroan arter yaralanması	50
Şekil 4.2: Alt ekstremitte periferik arter hastalığı	51
Şekil 4.3: Alt ekstremitte periferik arter hastalığı	52
Şekil 4.4: Periferik arter hastalığı ve greft oklüzyonu	53
Şekil 4.5: Alt ekstremitte periferik arter hastalığı	54
Şekil 4.6: Alt ekstremitte periferik arter hastalığı	55
Şekil 4.7: Buerger hastalığı	56
Şekil 4.8: Alt ekstremitte periferik arter hastalığı	57
Şekil 4.9: Alt ekstremitte periferik arter hastalığı	58
Şekil 4.10: Alt ekstremitte periferik arter hastalığı	59
Şekil 4.11: Alt ekstremitte periferik arter hastalığı	60
Şekil 4.12: Alt ekstremitte periferik arter hastalığı	61
Şekil 4.13: Alt ekstremitte periferik arter hastalığı	62
Şekil 4.14: Alt ekstremitte periferik arter hastalığı	63
Şekil 4.15: Alt ekstremitte periferik arter hastalığı	64
Şekil 4.16: Alt ekstremitte periferik arter hastalığı	65

TABLULAR

	Sayfa
Tablo 2.1: Fontaine sınıflaması.	13
Tablo 2.2 : Damar yaralanmalarında kesin ve rölatif bulgular.	18
Tablo2.3: Doppler dalga formlarının stenoz düzeyi ile ilişkisi.	23
Tablo 4.1: DSA ve BTA'da grade'lerine göre ayrılan segment sayısı	41
Tablo 4.2: Arterial segmentlere göre DSA ve BT anjiyografi arasındaki uyumun değerlendirilmesinde Kappa analizinin sonuçları.	42
Tablo 4.3: DSA gold standart kabul edilerek, BTA'nın tüm segmentler için sensitivite, spesifite, negatif ve pozitif prediktif değerleri.	44
Tablo 4.4: %50 üzerindeki darlıklarda ve oklüzyonlarda DSA ve BT anjiyografi arasındaki uyumun değerlendirilmesinde Kappa analizi sonuçları.	47
Tablo 4.5: DSA gold standart kabul edilerek %50 üzeri darlıklar ve oklüzyonların saptanmasında, BT anjiyografinin sensitivite, spesifisite, pozitif ve negatif prediktif değerleri.	48

1.GİRİŞ-AMAÇ

Periferik arter hastalığı, alt ekstremitte arterlerinde, en sık aterosklerozun bir sonucudur. Semptomatik hastalarda sıklıkla ilk semptom olarak intermittent kladikasyo şeklinde ortaya çıkar. Prevalansı 55 yaş ve üzeri hastalarda yaklaşık %1.6'dır. Hastalık tedavi edilmediğinde kritik iskemiye, istirahat ağrısına, ülserasyon veya gangrene progrese olabilir.

Periferik arter hastalığının tanısı; hasta hikayesi, fizik muayene bulguları, egzersiz testleri, ayak bileği-brakial sistolik kan basıncı indeks ölçümü yanı sıra, görüntüleme yöntemleri ile konmaktadır.

Arter hastalıkları için tanısal görüntüleme yöntemleri invaziv ve noninvaziv testler olarak sınıflandırılabilir (1).

Dijital konvansiyonel anjiyografi, aortoiliak ve alt ekstremitte arterlerinin değerlendirilmesinde hala referans standart teknik olarak kabul edilmektedir. Periferik arterial hastalıklarda, aortadan ayağa kadar olan tüm arterial segmentleri doğrulukla gösterebilir (2). Dijital konvansiyonel anjiyografinin endikasyonları; tanı, preoperatif değerlendirme ve tedavidir (3). Bu yöntem cerrahi planı için yeterli anatomik detayı sağlar. Bununla birlikte, invaziv, pahalı, hasta için rahatsızlık verici ve komplikasyon riski yüksek bir yöntemdir. Yapılan çalışmalarda, komplikasyon oranı yaklaşık %1 olarak rapor edilmiştir Konvansiyonel anjiyografi komplikasyonları; kateterizasyon yerinde kanama, psödoanevrizma, diseksiyon, infeksiyon, trombozis ve arteriovenöz fistüldür. Bu komplikasyonlar cerrahi işlem gerektirebilir ve hastanın hastanede kalma süresini uzatabilir (4, 5). İşlem sonrası hasta monitörizasyonu gerektirmesi işlemin diğer bir dezavantajıdır (6).

Son zamanlarda kullanılan, noninvaziv bir teknik olan gadolinium kontrastlı MRG anjiyografinin periferik arterial hastalıkta oldukça iyi performans gösterdiği, yüksek doğruluk oranına, yüksek sensitivite ve spesifiteye sahip olduğu raporlarda belirtilmiştir. Bununla birlikte, vasküler duvarda mural kalınlaşmayı veya kalsifikasyonu saptamada yetersiz olması, stente bağlı oluşan metalik artefaktların damarları değerlendirmeyi engellemesi, uzun inceleme süresi ve hareket artefaktları yöntemin sınırlamalarını oluşturmaktadır. Alt ekstremitte arterial sistem görüntülemede kullanılan bazı MR teknikleri aortoiliak bölgede oluşan akım artefaktları nedeni ile bu bölgedeki incelemede yetersiz kalmaktadır (4, 7, 8, 9).

PDF Eraser Free

Ultrasonografi periferik arterlerin değerlendirilmesinde noninvaziv, ucuz, güvenli, doğruluk oranı yüksek ve efektif bir yöntemdir. Gri skala ultrasonografi aterosklerotik plakların değerlendirilmesinde oldukça kullanışlı olmasına karşın, stenozların değerlendirilmesinde tanı değeri sınırlıdır (10). Doppler ultrasonografi, periferik arterlerdeki stenozun ve oklüzyonun tanısında kullanılabilir. Tekniğin kullanıcıya bağımlı olması, uzun sürmesi, iliak arterlerin barsak gazları nedeni ile değerlendirilememesi ve popliteal arterin adduktor kanaldaki derin kesiminin gösterilmesinin zor olması yöntemin dezavantajlarını oluşturmaktadır (4, 6).

Multidedektör BT anjiyografinin noninvaziv olması, sadece intravenöz kontrast madde gerektirmesi, konvansiyonel dijital anjiyografiye kıyasla daha ucuz, hasta açısından daha konforlu ve verilen radyasyon ve kontrast madde dozunun dijital konvansiyonel anjiyografiye kıyasla daha az olması yöntemin avantajlarıdır. Ayrıca multidedektör BT anjiyografi, bir çok açıdan konvansiyonel anjiyografi ile elde edilemeyecek görüntü oluşumunu sağlayarak konvansiyonel anjiyografiye bir alternatif oluşturmaktadır (1, 5, 11-13).

Multidedektör BT anjiyografi oldukça etkili bir yöntemdir çünkü, hızlı tarama süresi ve yüksek spatial rezolüsyonu diğer yöntemlere üstünlüğünü sağlamaktadır (4).

Tek dedektörlü BT anjiyografi ile kıyaslandığında; efektif kesit kalınlığı daha incedir, daha geniş anatomik alan taranır, eşit miktarda kontrast madde gerektirir, rekonstrüksiyon artefaktları daha azdır ve daha yüksek bilgi kazancı sağlamaktadır (5).

Yapılan çalışmalara göre; konvansiyonel anjiyografi ile karşılaştırıldığında; 4 dedektörü BT anjiyografinin periferik arterial oklüzyonda sensitivitesi %96.4, spesifisitesi %98.4, doğruluk oranı ise %98.1 olarak verilmiştir. %50 ve üzerindeki arterial stenozlarda ise sensitivite %99.2, spesifisite %99.1 ve doğruluk oranı %99.1'dir. Arterial stent bulunan segmentlerin stenozlarında ise %100 oranda konvansiyonel anjiyografi ile uygunluk göstermiştir (8). 4 dedektörlü BT anjiyografi ile yapılan bir başka çalışmada, %75 üzerindeki arterial stenoz ve oklüzyonlarda, sensitivitenin %92, spesifisitenin %96.8 olduğu rapor edilmiştir (5). 16 dedektörlü BT anjiyografide ise, arterial stenoz tanısında sensitivitenin %95'in üzerinde olduğu, spesifisitenin ise kesit kalınlığı azaldıkça arttığı belirtilmiştir (14).

PDF Eraser Free

Bir alıřmaya gre; multidedektr BT anjiyografi infrarenal aorta ve/veya her iki iliak aksta oklzyonu olan hastalarda, oluřan tm kollateralleri gstermede daha bařarılıdır ve bu hastalarda distal arterial kontrastlanma daha iyidir (12). Ayrıca konvansiyonel anjiyografi damar duvar kalınlıęı ve plak natr hakkında bilgi saęlayamazken, multidedektr BT anjiyografi ile damar duvar kalınlıęı ve plak yapısı hakkında bilgi sahibi olunabilir.

Bizim alıřmamızın amacı; bu konudaki mevcut az sayıdaki yayınlardan yola ıkarak, alt ekstremitte arteriel sistem hastalıklarında, daha kısa inceleme sresine sahip, daha az invaziv olan ve hasta aısından daha konforlu bir tetkik olan 64 dedektrl BT anjiyografinin doęruluęunun ve etkinlięinin belirlenmesi ve yntemin dijital konvansiyonel anjiyografi ile kıyaslanmasıdır.

2.GENEL BİLGİLER

2.1.Alt Ekstremitte Arterial Sistem Anatomisi (15,16)

Abdominal aorta, vertebral kolon sol antrolateralinde uzanır ve 4. lomber vertebra seviyesinde a.iliaca communis dekstra ve sinistra denilen iki dala ayrılır. Bu ayrılma yerine bifurcatio aortae denir. Yaklaşık 5 cm uzunluğunda olan a.iliaca communis'lerin her biri, aşağı ve dışa uzanarak, a.iliaca externa ve a.iliaca interna olmak üzere iki dala ayrılır. A.iliaca externa alt ekstremitteyi, a.iliaca interna ise pelvis duvarı ve pelvic organları besler.

A.İliaca Externa: A.iliaca internadan biraz daha kalındır. A.iliaca communisin bifurkasyon yerinden, lig.inguinale'nin ortasına doğru, m.psoas major'un medial kenarı boyunca oblik olarak uzanır. Lig.inguinalenin altında, lacuna vasorum'dan geçerek uylukta a.femoralis olarak devam eder. Ön-iç yüzü ekstrapitoneal bağ dokusu ve periton ile örtülüdür. Sağda, terminal ileum ve bazen appendix vermiformis ile, solda ise sigmoid kolon ve ince barsaklar ile komşuluk yapar. Başlangıç kısmı üreteri ve kadınlarda ovarian damarları önden çaprazlar. Distal kesimi ise testis vasküler yapılarını, n.genitofemoralis'in genital dalını, v.circumflexa iliaca profunda'yı, erkeklerde ductus deferens'i, kadınlarda ise lig.teres uteri'yi çaprazlamaktadır. Posteriorunda, m.psoas major'un iç kenarı bulunur ve ikisi arasında da fascia iliaca yer alır. V.iliaca externa, a.iliaca externa'nın medialinde bulunur. A.iliaca externa'nın ön ve yan taraflarında çok sayıda lenfatik damarlar ve lenf nodları mevcuttur. Dalları;

-A.epigastrica inferior: Lig.inguinale'nin hemen proksimalinde, a.iliaca externadan ayrılır. Fascia transversalisi delerek, rektus kılıfı içinde ve m.rectus abdominis'in arka yüzünde yukarıya doğru uzanır. A.epigastrica inferior, karın ön duvarının arka yüzünde yukarıya uzanırken parietal peritonda bir kabartı yapar. Bu kabartıya plica umbilicalis lateralis denir. A.epigastrica inferior; r.pubicus dalını, erkeklerde, a.cremasterica ve kadınlarda a.ligamenti teres uteri dallarını verir. A.epigastrica inferior, a.epigastrica superior ve alt interkostal arterlerin dalları ile anastomoz yapar. A.iliaca communis ve a.iliaca externa'nın, a. epigastrica inferior'dan önce obstrükte olması durumlarında bu anastomozlar işe yarar. Kan, a.subclavia, a.thoracica interna ve a.epigastrica süperiordan obstrüksiyon seviyesinin distaline ulaşır.

PDF Eraser Free

-A.circumflexa iliaca profunda: Lig.inguinalenin hemen proksimalinde, a.epigastrica inferior ile aynı seviyeden, a.iliaca externa'nın lateralinden ayrılır. Fascia transversalis ve fascia iliaca'nın oluşturduğu bir kılıf içinde ve lig.inguinale'nin arkasında, spina iliaca anterior superior'a doğru uzanır. Crista iliaca'nın ortalarında, m.transversus abdominis'i delerek, bu kas ile m.obliquus internus abdominis arasında ilerler. Bu seviyede a.iliolumbalis ve a.glutea superior dalları ile anastomoz yapar. Spina iliaca anterior superior seviyesinde, m.transversus abdominis ve m.obliquus internus abdominis'i besleyen r.ascendens dalını verir. Bu dal a.epigastrica inferior ile anastomoz yapar.

A.Femoralis: A.iliaca externa, lig.inguinalenin arkasında, lacuna vasorumdan geçerek a.femoralis adını alır. Alt ekstremitiyi besleyen ana damar a.femoralistir. A.femoralis'in yaklaşık yarısı uyluk ön yüzünde, trigonum femorale içinde, diğer yarısı da canalis adductorius içinde seyrederek. Canalis adductorius'tan çıktıktan sonra a.poplitea adını alır. A.femoralis'in ilk 3-4 cm'lik kısmı, v.femoralis ile birlikte vajina femoralis ile sarılmıştır. Vajina femoralis huni şeklinde bir yapı olup, lig.inguinale seviyesinden başlar. 3-4 cm uzandıktan sonra femoral vasküler yapıların adventisyası ile birleşerek son bulur. Vajina femoralisi, ön ve arka duvarları arasında uzanan iki bölme üç kompartmana ayırır. Dıştaki kompartmanda a.femoralis, ortadaki kompartmanda v, femoralis, iç kompartmanda ise areolar doku içinde lenfatik damarlar ve birkaç lenf nodülü bulunur. Geniş kısmı yukarıda bulunan huni şeklindeki bu iç kompartmana canalis femoralis denir. Dalları;

-A.epigastrica superficialis: Lig.inguinalenin 1 cm distalinde a.femoralisin ön yüzünden ayrılır. Femoral kılıftan geçerek yukarı çıkar. Fascia superficialisin iki yaprağı arasında göbeğe doğru uzanır. Yüzeyel inguinal lenf nodlarına, fascia superficialise ve deriye dallar verir. Karşı tarafın aynı arteri ve a.epigastrica inferior ile anastomoz yapar. -A.circumflexa iliaca superficialis: Deri dallarının en incisi olup, a.epigastrica superior yakınından ayrılır. Fascia lata'yı delerek yüzeyelleşir ve lig.inguinale'ye paralel bir şekilde crista iliaca'ya doğru uzanır. Burada dallarına ayrılarak kasık derisi ve yüzeyel inguinal lenf nodlarını besler. A.circumflexa iliaca profunda, a.glutea superior ve a.circumflexa femoris lateralis ile anastomoz yapar.

-Aa.pudendae externae: A.circumflexa iliaca superficialis ayrıma seviyesine yakın seviyeden ve a.femoralis'in medial tarafından ayrılan iki daldır. Biri fascia lata

PDF Eraser Free

yüzeyinde diğeri ise derininde seyredir. Yüzeyel olanı vajina femoralisi delerek mediale uzanır. İnguinal bölgeyi, erkeklerde penis derisi ve skrotumu, kadınlarda ise labium majus'u besler. A.pudenta interna dalları ile anastomoz yapar. Derin olanı ise uyluk medialinde seyredir. Fascia lata'yı delerek erkekte skrotum, kadında labium majus derisine ve perine derisine dağılır. M.sartorius, m.vastus medialis ve adductor kasları besleyen dallar verir. A.perinea'nın skrotal veya labial dalları ile anastomoz yapar.

-A.profunda femoris: Lig.inguinalenin 2-5 cm distalinden, a.femoralis'in arka dış yüzünden ayrılan kalın bir daldır. Önce a.femoralis'in lateralinde biraz aşağı iner, sonra mediale doğru uzanarak a. ve v.femoralis'in arkasından uyluk medial kesimine geçer. Burada m.adductor longus derininde aşağı iner ve uyluğun distal ¼'ünde dallarına ayrılarak sonlanır. Bu dallar, m.adductor magnus'u delerek, arka taraftaki iskiokrural kasları besler. A.profunda femoris'in, a.circumflexa femoris medialis, a.circumflexa femoris lateralis ve aa.perforantes dalları bulunur. A.circumflexa femoris medialis, a.profunda femoris'in medial tarafından ayrılır. Femur'un medial yüzeyine uzanır. R.ascendes, r.descendes ve r.transversus olmak üzere üç dala ayrılır. A.circumflexa femoris lateralis ise a.profunda femoris'in lateral kenarından çıkar. Laterale doğru horizontal olarak uzanır ve r.ascendes, r.descendens ve r.transversus dallarını verir. Aa.perforantes üç adet delici daldır. Bunlar m.adductor magnus'u femur'a yakın yerlerinden delerek uyluk arka tarafına geçerler. Ayrıca a.profunda femoris'den çok sayıda kas dalları ayrılır. Bunların bir kısmı da m.adductor magnus'u delerek iskiokrural kaslarda dağılır.

-A.descendens genicularis: A.femoralis canalis adductorius'tan çıkmadan hemen önce bu dalı verir. Bu dal da kanal içinde r.saphenus ve r.articularis denilen dallarına ayrılır. R.saphenus kanaldan çıkarak n.saphenus ile birlikte aşağıya uzanır. Fascia lata'yı delerek bacağın üst-medial keimindeki deride dağılır. A.inferior medialis genus ile anastomoz yapar. R.articularis ise, m. vastus medialis içinde, diz eklemine doğru uzanır. Burada a.süperior medialis genus ve a.reccurens tibialis anterior ile anastomoz yapar. Bu damardan ayrılan bir dal, femur'un fascies patellaris'inin üst bölümünden laterale geçerek a.süperior genus lateralis ile anastomoz yapar ve diz eklemine besleyen dallar verir.

PDF Eraser Free

A.Poplitea: A.femoralis canalis adductorius'un alt ucundan çıktıktan sonra a.poplitea adını alır. Fossa poplitea'dan m.popliteus'un alt kenarına kadar uzanır ve burada a.tibialis anterior ve a.tibialis posterior denilen iki terminal dalına ayrılır. Dalları;

-A.superior lateralis genus: A.poplitea'nın üst kısmından ayrılır. Femur dış kondili seviyesinde yüzeysel ve derin dallarına ayrılır. Yüzeysel dalı m.vastus lateralis'i besler ve a.circumflexa femoris lateralis'in r.descendens'i ve a.inferior lateralis genus ile anastomoz yapar. Derin dalı ise femur alt ucu ve diz eklemine besler. A.genus descendens ve a.inferior medialis genus ile anastomoz yapar.

-A.superior medialis genus: M.semitendinosus ve m.semimembranosus derininde seyrederek iki dalına ayrılır. Dallardan biri m.vastus medialis'i besler. A.descendens genicularis ve a.inferior medialis genus ile anastomoz yapar. Diğer dalı ise diz eklemi ve femur'u besler. A.superior lateralis genus ile anastomoz yapar.

-A.media genus: Diz eklemi aralığında a.poplitea'dan ayrılan ince bir daldır. Lig.popliteum obliquum'u delerek eklem kapsülüne girer ve bu bağ ile sinovial zarı besler.

-Aa.surales: Diz eklemi aralığı hizasında, a.poplitea'dan ayrılan kalınca iki adet daldır. Biri medialde, diğeri lateralde uzanarak m.gastrocnemius, m.soleus ve m.plantaris'i besler.

-A.inferior lateralis genus: Fibula başının yukarısında, a.poplitea'dan ayrılır. Diz eklemine ön tarafına uzanarak dallarına ayrılır. A.inferior medialis genus, a.superior lateralis genus ve a.reccurens tibialis anterior ile anastomoz yapar.

-A.inferior medialis genus: Önce m.popliteus'un üst kenarı boyunca oblik olarak aşağı-ıçe doğru iner ve bu kasa dallar verir. Sonra lig.collaterale tibiale'nin derininde, tibia'nın iç kondilinin alt kısmından geçer, diz eklemine ön-ıç kısmından yukarı çıkarak, a.superior lateralis genus ve a.medialis superior genus ile anastomoz yapar.

Bu dallardan başka a.poplitea'nın üst kısmından ayrılan 2-3 adet kas dalı, m.adductor magnus ve iskiokrural kasların alt kısımlarına dağılırlar. Bu dallar, a.profunda femoris'in terminal dalı ile anastomoz yaparlar. Yine deri dalları, a.poplitea veya dallarından çıkarlar. M.gastrocnemius'un iki başı arasında aşağı iner ve fascia cruris'i delerek bacak arka kısmındaki deride uzanır.

A.Tibialis anterior: M.popliteus'un alt kenarı hizasında, a.poplitea'nın terminal dalı olarak başlar. Önce bacağın arka tarafında, m.tibialis posterior'un iki başı arasında öne uzanır ve membrane interossea cruris'in üst kısmındaki geçitten geçerek bacağın ön tarafına gelir. Başlangıçta tibia'nın biraz lateralinde bulunan arter, aşağıya uzandıkça tibia'ya yaklaşır ve daha sonra önüne geçer. Ayak bileğinde iki malleol arası uzaklığın ortasından yüzeysel olarak geçer ve ayak sırtında a.dorsalis pedis adını alır. Dalları;

-A.reccurens tibialis posterior: A.tibialis anterior'dan, membrane interossea cruris'i geçmeden ayrılır ve her zaman bulunmaz. M.popliteus'un ön tarafında yukarı doğru uzanarak, a.inferior lateralis genus ve a.inferior medialis genus ile anastomoz yapar. M.popliteus'u ve art.tibiofibularis'i besler.

-A.reccurens tibialis anterior: A.Tibialis anterior'dan, membrana interossea cruris'i geçtikten hemen sonra ayrılır. M.tibialis anterior'un ön yüzünde dallar vererek yukarı çıkar. A.inferior lateralis genus, a.inferior medialis genus ve a.descendens genicularis ile anastomoz yapar. Bu anastomozlar yolu ile rete patellaris'in yapısında katılır.

-A.malleolaris anterior medialis: Ayak bileği ekleminin yaklaşık 5 cm yukarısında, a.tibialis anterior'dan ayrılır. M.extensor hallucis longus ve m.tibialis anterior'un kirişlerinin arkasından geçerek malleolus medialis'e gelir. Burada dallarına ayrılarak a.tibialis posterior ve a.plantaris medialis dalları ile anastomoz yapar. Ayrıca rete malleolare mediale'nin yapısına katılır.

-A.malleolaris anterior lateralis: M.extensor digitorum longus ve m.fibularis tertius'un kirişlerinin arkasından geçerek malleolus lateralis'e gelir. Burada dallarına ayrılarak ayak bileğinin lateral bölümünü besler. A.peronealis'in r.perforans'I ve a.tarsalis lateralis'in dalları ile anastomoz yapar.

Ayak bileği etrafındaki arterler birbirleri ile anastomoz yaparak, malleollerin aşağısında damar ağı oluştururlar. Rete malleolare mediale'yi; a.malleolaris anterior medialis, aa.tarsales mediales, a.tibialis posterior'un rr.malleolares mediales ve rr.calcanei dalları ve a.plantaris medialis'in dalları oluştururken, rete malleolare laterale'yi a.malleolaris anterior lateralis, a.tarsalis lateralis, a.peronealis'in r.perforans ve rr.calcanei dalları ve a.plantaris lateralis'in dalları oluşturur.

PDF Eraser Free

A.Dorsalis pedis: A.tibialis anterior, ayak sırtında a. dorsalis pedis olarak uzanır. Ayak bileğinden 1. metatarsal aralığa doğru ilerleyen bu arter, bu aralığın proksimal kısmında a.metatarsalis dorsalis I ve a.plantaris profundus denilen dallarına ayrılır. Dalları;

-A.tarsalis lateralis: Os naviculare hizasında a.dorsalis pedis'ten ayrılır. Tarsal kemikler üzerinde ve m.extensor digitorum brevis'in derininde laterale doğru uzanır. Burada a.arcuata, a.malleolaris anterior lateralis, a.plantaris lateralis ve a.peronealis'in r.perforans'ı ile anastomoz yapar.

-Aa.tarsales mediales: İki veya üç ince dal olup, ayak medialinde dallarına ayrılır ve rete malleolare mediale'nin oluşumuna katılır.

-A.arcuata: Aa. Tarsales laterales'in biraz distalinde, a.dorsalis pedis'ten ayrılır. Metatarsal kemiklerin bazislerinin üzerinde laterale uzanır. A.tarsalis lateralis ve a.plantaris lateralis ile anastomoz yapar.

-Aa.metatarsalis dorsalis I: A. dorsalis pedis'ten ayak tabanına girmeden önce ayrılır ve birinci metatarsal aralıkta parmak köküne kadar uzanır. A.digitalis dorsalis denilen iki terminal dalına ayrılır.

-Aa.metatarsales dorsales II, III, IV: A.arcuata'dan ayrılırlar. Sayılarına uyan metatarsal aralıkta ve dorsal interosseal kaslar üzerinde distale doğru uzanarak parmak kökünde a.digitalis dorsalis denilen terminal dallarına ayrılırlar. Bu dallar parmakların dorsal kısımlarında distale doğru uzanırlar.

-A.plantaris profundus: A.dorsalis pedis'in devamı şeklindedir. Bu arter, birinci metatarsal aralıkta bulunan m.interosseus dorsalis'in iki başı arasından geçerek ayak tabanına girer. Burada laterale doğru uzanır ve a.plantaris lateralis ile anastomoz yaparak arcus plantaris profundus'u oluşturur. Kıvrılma yerinde a.metatarsalis plantaris'i verir. Bu arter 1. metatarsal aralıkta distale doğru uzanır ve parmak kökünde iki dalına ayrılarak 1. ve 2. parmakların birbirine bakan yüzlerine dağılır.

A.Tibialis posterior: Tibia ile fibula arasında ve m.popliteus'un alt kenarı hizasında, a.poplitea'nın uç dalı olarak başlar. Aşağı inerken tibia'ya yaklaşır ve alt bölümde tibia'nın arkasında seyrederek. İç malleolün arkasından ayak tabanına geçer. M.abductor hallucis'in başlangıcının altında, terminal dalları olan a.plantaris lateralis ve a.plantaris medialis'e ayrılır. Dalları;

PDF Eraser Free

-R.circumflexus fibularis: M.soleus'un içinde uzanır ve fibula boynunu dıştan dolanarak ön tarafa geçer. Bazen bud al a.tibialis anterior'dan çıkabilir. Diz eklemine besler.

-A.fibularis (a.peronealis): A.tibialis posterior'un en kalın dalıdır. M.popliteus'un 2.5 cm distalinden ayrılan bu arter, bacağıın arkasında ve derinde yer alır. Fibula'nın medial kenarı boyunca uzanır. Bacağın distalinde rr.calcanei denilen dallarına ayrılarak son bulur. Bu dallar, calcaneus'un dış-arka yüzünde dağılarak rete calcaneum'un yapısına katılırlar. A.fibularis'in; a.nutrients fibulae, r.communicans, rr.malleolares lateralis, rr.calcanei dalları bulunur.

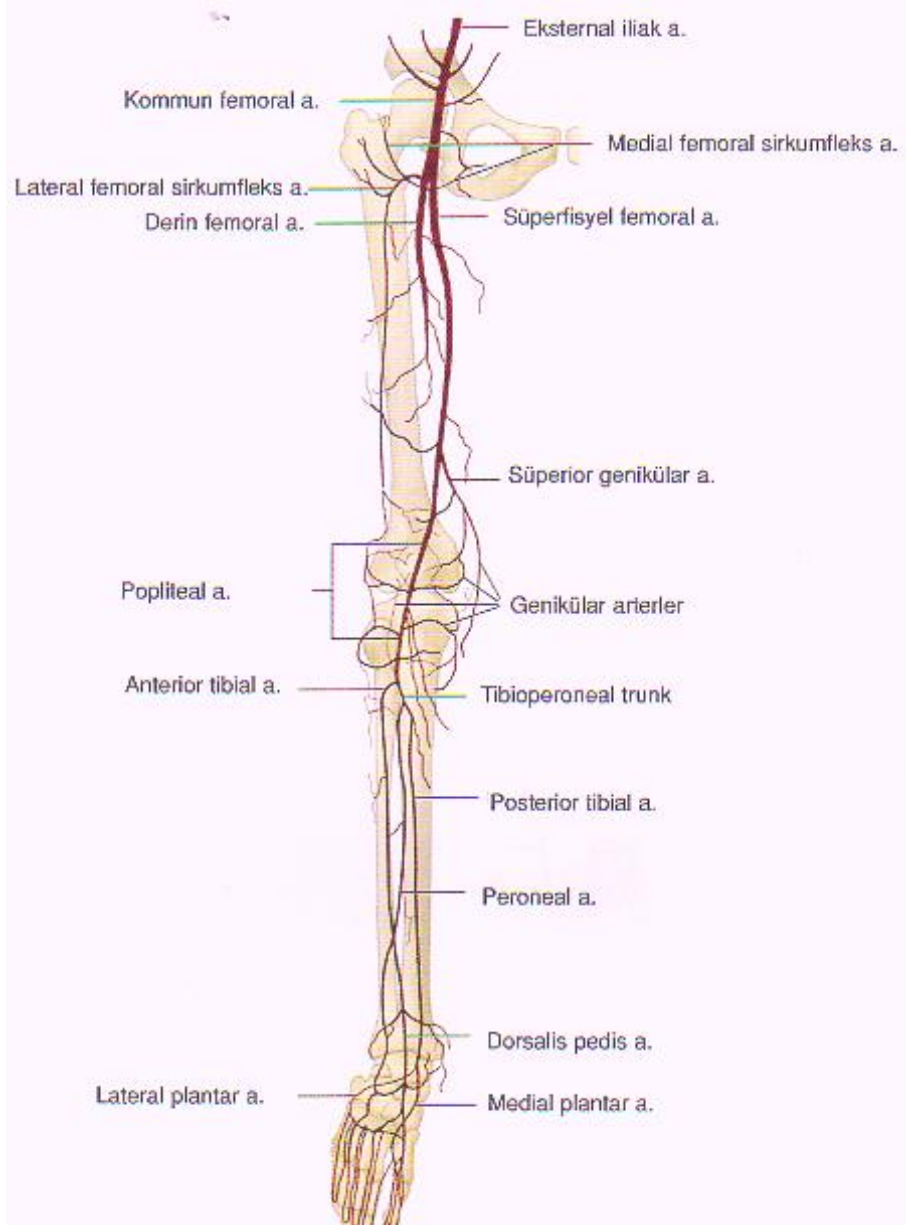
-A.nutrients tibiae: A.tibialis posterior'un başlangıç kısmından ayrılır. Kaslara ince dallar verdikten sonra, tibia'daki for.nutricium'a girer ve distale doğru oblik olarak uzanır. Bu arter vücutta kemikleri besleyen arterlerin en kalın olanıdır.

-Rr.malleolares mediales: İnce bir dal olup, malleus medialis'i dolanarak rete malleolare mediale'nin oluşumuna katılır.

-Rr.calcanei: A.tibialis posterior'un distalinden ayrılan çok sayıda kalınca dallardır. Bu dallar, topuktaki yağ dokusunu, deriyi, ve ayak tabanının medial kesimindeki kasları besler.

-A.plantaris medialis: A.tibialis posterior'un iki terminal dalından ince olanıdır. İç malleol arkasından başlar, ayak medial kenarı boyunca uzanır. M.abductor hallucis ve m.flexor hallucis brevis arasında seyrederek ve bu kasları besler. Birinci metatarsal kemiğın bazisinde r.süperfacialis ve r.profundus olmak üzere iki dalına ayrılır.

-A.plantaris lateralis: A.tibialis posterior'un iki terminal dalından daha kalın olanıdır. Beşinci metatarsal kemiğın bazisine doğru oblik olarak uzanır. Sonra mediale dönerek birinci ve ikinci metatarsal kemiklerin bazisleri arasına uzanır. Burada a.dorsalis pedis'in a.plantaris profundus dalı ile anastomoz yaparak, arcus plantaris profundus'u oluşturur. A.plantaris lateralis'in, aa.metatarsales plantares ve rr.perforantes dalları bulunur.



Şekil 2.1.: Alt ekstremitte arterial sistem anatomisinin şematik görünümü (16).

2.2 Alt Ekstremitenin Arteriyel Sistem Hastalıkları

Alt ekstremitede arteriyel obliterasyonun en önemli nedenleri: ateroskleroz, tromboangiitis obliterans (Buerger hastalığı), vaskülit, travma ve popliteal arter tuzaklanmasıdır(17).

-Ateroskleroz; Arter lümenine doğru gelişen, altındaki media tabakasını zayıflatan, üzerinde gelişecek trombozise zemin hazırlayan ve aterom adı verilen intimal plaklarla karakterize bir tablodur. Öncelikle aort, koroner ve serebral arterleri etkilemekle birlikte, intestinal segment ve alt ekstremitte arterlerinin kritik iskemisine de neden olur.

Hastalık erken çocukluk döneminde başlayarak, on yıllara yayılan yavaş bir gelişim süreci gösterir. Hiperkolesterolemi, diyabetes mellitus, ileri yaş, erkek cinsiyet, sigara içimi, hipertansiyon, ailesel hiperlipidemi gibi ailesel yatkınlık oluşturan durumlar ve obezite risk faktörleridir.

Patogenezinde; kronik yada yinelenen endotel hasarlanması sonucu bu lokalizasyonda lipoproteinlerin birikimi ve endotel hücre kaynaklı monosit, makrofaj, T-lenfosit ve düz kas hücrelerini içeren bir dizi etkileşme ile birlikte, intimada proliferen olan düz kas hücrelerinin bağ doku oluşturması rol oynar. Aterom plakları yağlı çizgilenmeler şeklinde başlar. Bunlar sarı, intimal renk değişiklikleri şeklinde olup, zamanla sayıları artar, büyür, kalınlaşır ve yüzeyden kabarık bir hal alır.Yağlı çizgilenmelerin bazıları zamanla gerilerken, bazıları daha yağlı, fibröz lezyonlar olan aterom plaklarına dönüşür. İleri evrede plaklar yama tarzında ya da tümüyle kalsifikasyon gösterir. Aterom plaklarının lümene bakan yüzeyinde fissür oluşumu yada ülserleşme şeklindeki plak yırtılması, plak içeriğinin kana karışmasına ve yağ embolisine neden olabilir. Ya da fissürlü veya ülser lezyonların üzerinde trombüs gelişebilir(18).

Ateroskleroz kronik bacak iskemisine neden olur (17). Alt ekstremitte arterlerinde aterosklerozdan en sık etkilenen segmentler infrarenal aorta ve iliak arterlerdir. Oklüziv aterosklerozun spektrumu konturda irregülarite oluşturan mural plaktan oklüzyona kadar değişebilir. Oklüziv aterosklerozun ilerlemesi yavaştır ve yaygın kollaterallerin gelişimine izin verir.

Ateroskleroz, aortailiak damarlarda multipl anevrizma oluşumu ile diffüz ektazi ve tortioziteye yol açabilir. Ektazi genelde büyük damar orifislerine yerleşir ve

PDF Eraser Free

tromboemboliye zemin hazırlar. Alt ekstremitede kronik arterial tıkanma, klodikasyo intermitant adı verilen spesifik yakınmaya yol açar. Klodikasyo tıkanıklık distalindeki ekstremitte bölgesinde egzersiz ile ortaya çıkar. Hastalık ilerledikçe klodikasyo mesafesi kısalır. İlerlemiş hastalıkta istirahatte de ağrı olur. Kronik iskemik bacaklarda, kas atrofisi, ayak kıllarında dökülme, parmak uçları, ayak yan kısmı ve ayak tabanı gibi ekstremitte periferinde ülserler görülür. Arterial ülserlerin kenarları iyi sınırlıdır. Koyu renkli, çoğu kez kuru ve nekrotik doku ile doludur. Ayrıca aortoiliak oklüzyonu olan erkek hastaların %30-50'sinde seksüel empotans ortaya çıkar. Genital organların kanlanması sağlayan internal iliak arterin oklüzyonu sonucu ortaya çıkar. Klodikasyo mesafesi kronik iskeminin ağırlığını belirlemede bir kriter olarak da kullanılır. Fontaine sınıflaması klodikasyoyu 200 metreden uzun ve kısa olmak üzere iki kategoriye ayırır (17). Fontaine sınıflaması Tablo 2.1.'de verilmiştir.

Tablo 2.1.: Fontaine sınıflaması: Kronik kritik iskemi III ve IV'ü kapsar.

Evre I	Semptom yok
Evre II	Kladikasyo intermitant
II a	200 m'den uzun kladikasyo mesafesi
II b	200 m'den kısa kladikasyo mesafesi
Evre III	İstirahatte iskemik ağrı
Evre IV	İskemiye bağlı doku kaybı

Bacak iskemisi fonksiyonel ve kritik olmak üzere ikiye ayrılır. Fonksiyonel iskemide, bacak kan akımı istirahatte normaldir. Ekzersiz ile artmış metabolik aktiviteye sekonder klodikasyo gelişir. Kritik iskemide ise, 2 haftadan uzun süreli, düzenli analjezik kullanımı gerektiren istirahat ağrısı olur. Ayak bileği sistolik basıncı 50 mmHg veya daha düşük, ayak parmağı sistolik basıncı ise 30 mmHg veya daha düşüktür. Ayakta ve parmaklarda ülser ve gangrenler izlenir (19).

Tıkanıklığın yerine göre 3 tip hastalık vardır;

TipI: %5-10 oranında görülür. Tıkanıklık aort ve ortak iliak arterlerde sınırlıdır. Kısmen daha genç hastalarda görülür. Hastaların yarıya yakını kadındır ve

PDF Eraser Free

özellikle kadınlarda Hipoplazik Aort Sendromu ile birlikte. Bu sendromda, genellikle 50 yaş civarı kadın hastalarda aortun alt kısmında veya tam bifurkasyon seviyesinde sınırlı oklüzyon, yüksek bifurkasyon seviyesi, ince aort ve iliak arterler vardır. Bu hastalarda hipertansiyon ve diyabet gibi eşlik eden hastalıkların oranı daha az olmakla birlikte genelde lipit seviyeleri yüksektir.

Tip II: %25 oranında görülür. Tıkanıklık aorta ve iliak arterlerle birlikte eksternal iliak arterleri de etkiler.

Tip III: %65 oranı ile en sık görülen tiptir. Aorta, iliak arterler ve inguinal ligament altındaki arterler tutulur. Yaygın hastalık veya çok seviyeli hastalık olarak da adlandırılır. Tip I ve tip II'ye göre daha ağır klinik tablo ile seyredir. Hipertansiyon ve diyabet gibi eşlik eden hastalıklar daha yüksek oranda mevcuttur (17).

-Akut Oklüzyon; Akut bacak iskemisinin insidansı yaklaşık 1.7 olgu / 10000/ yıl'dır. Mortalite oranı yaklaşık %26, amputasyon oranı yaklaşık %37'dir. Periferik sinirler ve kaslar cilt ve subkutan dokuya kıyasla iskemiyeye daha duyarlıdır. Histolojik değişiklikler yaklaşık 4 saat içinde ortaya çıkarken, irreversible infarkt yaklaşık 6 saate gelişir. Bu kritik periyod, oklude vasküler segment çevresinde gelişen kollateral vaskülarizasyonla yakından ilişkilidir (19). Abdominal aort veya iliak arterlerin akut oklüzyonu genellikle travma, tromboembolizm, anevrizma oklüzyonu, aterosklerotik stenoza eklenen in-situ tromboz (Leriche's sendromu) veya iyatrojenik nedenler (klavuz tel, kateter manipülasyonları) sonucu olabilir. Akut oklüzyon kendini nabızsızlık, soğukluk, ağrı, parestezi ve paralizi gibi semptomlarla gösterir. İliak arterler, ateromatöz stenoz ve trombozun en sık görüldüğü yerlerdir. Daha sonra sırasıyla femoral ve popliteal arterler gelmektedir.

Primer popliteal tromboz olarak adlandırılan patoloji ise, genç erkeklerde görülür. Sıklıkla neden popliteal kist ve popliteal tuzaklanma olarak adlandırılan nadir konjenital anomalilerdir.

Emboliler ise genellikle kardiyak kökenlidir. Atrial fibrilasyonlu, kapak replasmanı yapılan hastalarda ve myokard infarktüsü sonrasında gelişebilir. Ayrıca emboliler geniş anevrizmalardaki pıhtı formasyonunun koparak distale taşınması yolu ile de olabilir. Büyük damarlardaki ülsere ateromatöz plaklardan kaynaklanan kolesterol parçaları veya debrisler distaldeki küçük periferik damarları tıkayabilir.

PDF Eraser Free

Büyük emboliler genelde aortik bifurkasyon, iliak bifurkasyon ve alt ekstremitenin büyük dallarında takılı kalırlar. Anjiyografide oklüzyon noktasında kontrast madde pasajında ani sonlanma ve bazen karakteristik olarak konveks üst sınır (menisküs bulgusu) görülür. Aort , iliak veya femoral bifurkasyonu etkileyen büyük emboliler genellikle cerrahi olarak Fogarty balon kateteri ile alınır. Distal embolilerde ise intraarterial trombozis uygulanabilir (17) .

-Tromboanjitis Obliterans (Buerger Hastalığı): Sigara içen genç erkeklerde, küçük ve orta boy arterleri etkileyen, başlıca alt ve üst ekstremitenin distal damarlarında gözlenen, non-aterosklerotik, enflamatuvar bir hastalık olup, arter lezyonları gezici, yüzeysel tromboflebit atakları ile seyreder (17).

Etyolojisi tam olarak bilinmemekle birlikte tütün ürünleri ile ilişkisi tanımlanmıştır. Tütün ürünlerinin, yatkın kişilerde endotel hasarı oluşturabilecek immünolojik reaksiyonu başlatabileceği düşünülmektedir. Bu bağlamda, bu hastalarda HLA-A9 ve B-5 antijen prevalansı artmıştır.

Klinik olarak Buerger hastalığına, sıklıkla Reynaud fenomeni ya da yüzeysel venlerin gezici tromboflebit atakları öncülük eder (18). Hastalığın akut döneminde, tutulan ekstremitelerde sıcak ve ödemlidir. Eşlik eden nöral tutulumla bağlı istirahatte de şiddetli ağrı ve his kusurları görülebilir. Ekstremitelerde ülser ve gangrenler gelişir. Ekstremitelerde amputasyona gidebilir. Damar duvarının tüm katlarında tutulum mevcuttur (17) . Anjiyografik olarak femoral ve popliteal arterler normaldir. Hastalık el ve ayak arterlerinden başlayarak proksimale yayılır. Bacak damarlarında geniş oklüzyonlar, daralmalar ve uzun, tortioze kollateral vasküler yapılar izlenir (13).

-Alt Ekstremit Arter Anevrizmaları; Anevrizmadan, arterin dilate kısmının çapının, beklenen normal çapından veya hemen proksimalindeki veya distalindeki normal çapından en az 1.5 katı veya daha büyük olduğu durumlarda bahsedilir. İnsanda en sık rastlanan anevrizma infrarenal abdominal aort anevrizmasıdır. Anevrizmaların oluşumunda etkili faktörlerin başında ateroskleroz gelmektedir. Aterosklerozun damarın media tabakasına verdiği harabiyet ile damar duvarında çok yavaş bir şekilde zayıflama gerçekleşir.

Aterosklerotik anevrizmalar, en sık abdominal aorta ve popliteal arterde görülür. Mikotik anevrizmalar ise, özellikle subakut bakterial endokarditin geç evresinde, bakterilerin vazo vazorumlara embolisi ile oluşmaktadır. Mikotik

PDF Eraser Free

anevrizmalar en sık aorta başta olmak üzere, süperior mezenterik arter, hepatik arter, femoral arter ve splenik arterde görülürler. Travma sonucu gelişen anevrizmalar yalancı anevrizmalardır. En sık nedeni arter kateterizasyonudur. Travmatik arter anevrizmaları periferik arterlerde en sık femoral arterde ve özellikle adduktor kanal içinde gelişirler.

Anevrizmalar şekillerine göre fuziform ve sakküler olarak ikiye ayrılabilir. Fuziform anevrizmada arterde yaygın uniform bir genişleme mevcuttur. Sakküler anevrizma ise arter duvarının belli kesiminde oluşur (17).

Abdominal aort anevrizmalarının sıklığı yaşla birlikte artar. Erkeklerde 5 kat daha fazla görülür. Risk faktörleri arasında, sigara içimi, aile öyküsü, ileri yaş, koroner arter ve kronik obstrüktif akciğer hastalıkları, yüksek kolesterol seviyesi ve obezite rol oynar. Abdominal aort anevrizmalarının büyük çoğunluğu infraaortik yerleşimlidir. Sadece %5 oranda supraaortik yerleşim gösterir. %25 oranda iliak arterlere uzanır. Ruptür riski anevrizma çapı arttıkça artar .

İliak arter anevrizmaları, abdominal aort anevrizmalarından ayrı düşünüldüğünde, insidansı oldukça düşüktür (%0.6). Aort anevrizmalarına benzer şekilde insidansı yaşla artar. Büyük kısmında etyolojiden ateroskleroz sorumludur. Yaklaşık %50'si bilateraldir (19). İliak arter anevrizmalarının %50'si kommon iliak arterde görülür. İliak arter anevrizmasının doğal seyri, ilerleyici büyüme ve sonuçta ruptürdür. Ayrıca komşuluk gösterdiği iliak ven, lomber sinir kökleri, kolon, mesane ve üretere bası semptomları oluşturabilir. İlk semptom olarak, distalde tromboemboli oluşturarak akut bacak veya ayak iskemisi şeklinde seyredebilir.

Femoral arter anevrizmaları, popliteal arterden sonra ikinci en sık görülen izole periferik arter anevrizmalarıdır. Aterosklerotik anevrizmalar sıklıkla kommon femoral arterle sınırlıdır ve bifurkasyondan distale uzanmaz. Transfemoral arteriografi prosedürlerinde artışla birlikte iyatrojenik anevrizma sıklığında büyük bir artış olmuştur. Femoral arter anevrizmalı hastalarda, distal arterial iskemi, femoral sinir veya vene lokal bası ve kasıkta ağrı olabilir.

Popliteal arter anevrizmaları, tüm periferik arter anevrizmaları içinde, yaklaşık %70 gibi bir oranla en sık görülen anevrizmalardır. Popliteal arter çapı ortalama 0.9 cm civarındadır. Popliteal arter çapının 2 cm'den fazla olması anevrizma olarak kabul edilmektedir. Sıklıkla fuziform, nadiren de sakküler

PDF Eraser Free

tiptedirler. Popliteal anevrizmaların en sık sebebi aterosklerozdur. Popliteal arter anevrizmalarının en önemli özelliklerinden biri bilateral olma yatkınlığı, diğeri ise diğeri arteriyel anevrizmalarla birlikte olabilmeleridir. Sıklıkla abdominal aort anevrizmasına, daha az sıklıkla da femoral ve iliak anevrizmalara eşlik etmektedir. Popliteal anevrizmalarda en sık görülen semptom kladikasyo ve istirahat ağrısıdır. Popliteal anevrizmaların tromboz, embolizasyon ve bası gibi komplikasyonları mevcut olup, ruptür ile seyretmeleri nadirdir (17).

Tibial arter anevrizmaları nadirdir. Sıklıkla pseudoanevrizma şeklinde olup, enfeksiyon ve travmaya sekonder gelişir. Poliarteritis nodosa ile birlikteliği rapor edilmiştir. Genellikle asemptomatik olup, bacakta kitle, bacak iskemisi, dijital iskemi gibi bulgular da izlenebilir (19) .

-Alt Ekstremitenin Arterial Travmaları: Damar yaralanmalarının en sık nedeni penetran yaralanmalardır (%50-90). Ateşli silah yaralanmaları en sık abdominal damarları, ikinci sıklıkta alt ekstremiteleri tutar. Künt yaralanmaların en sık nedeni ise trafik kazalarıdır. Künt yaralanmalarda ise en sık abdominopelvik bölge, toraks ve alt ekstremitte arterial yapıları etkilenir. Tanı ve tedavi amacıyla yapılan perkütan vasküler girişimlere bağlı damar yaralanmaları ise, girişim yerinden dolayı genellikle femoral, daha az oranda brakial arterlerde görülmektedir. İyatrojenik travmalarda yaralanmalar genellikle kanama, hematoma, pseudoanevrizma, arterio-venöz fistül, vasküler tromboz ve emboli şeklinde görülmektedir. Ayrıca invaziv girişimlere bağlı olarak arteriyel ruptür, diseksiyon, intimal flep oklüzyonu veya embolizasyonu da gelişebilir. Vasküler yaralanmada klinik tanı, kesin ve rölatif bulguların varlığına göre konur. Damar yaralanmalarındaki kesin ve relatif bulgular tablo2.2’de verilmiştir.

Tablo 2.2 : Damar yaralanmalarında kesin ve rölatif bulgular

Kesin Bulgular	Rölatif Bulgular
Distal nabız kaybı	Yaralanmanın artere yakın yerde oluşu
Bariz arterial kanama	Kaza yerinde arterial kanama öyküsü
Genişleyen pulsatil hematoma	Distal nabızda azalma
Yaralanma yerinde üfürüm, trill	Küçük nonpulsatil hematoma
Yaralanma distalinde sinir defisiti	Şüpheli nörolojik bulgular
Yaralanmanın 6P belirtisi;	
-Nabızsızlık (pulselessness)	
-Solukluk (pallor)	
-Ağrı (pain)	
-Soğukluk (poikilothermia)	
-Parestesi (paresthesia)	
-Paralizi (paralysis)	

Kesin bulgular vasküler eksplorasyon için kesin endikasyondur. Rölatif bulguların varlığında ise, injürünün ortaya konması için anjiyografi veya renkli Doppler ultrasonografi endikasyonu vardır (17).

-Takayasu Aortaarteriti: Etiyolojisi bilinmeyen, primer olarak aorta ve ana dallarını tutan, arterlerde stenoz, oklüzyon, dilatasyon ve anevrizma formasyonlarına neden olan bir arterittir. Stenotik ve oklüziv lezyonlarda yeterli düzeyde kollateral akım olmadığı için bölgesel iskemiler görülebilir. Kadınlarda daha sık izlenir. Genelde olgular 40 yaşın altındadır. Karotis arterleri, renal arterleri, çölyak trunkus ve süperior mezenterik arteri, üst ve alt ekstremitte arterlerini tutabilir. Ekstremitte arterlerinde aterosklerozun aksine uzun segmentler boyunca tutulumu neden olur. İliak ve femoral arterler, üst ekstremitte tutulumuna kıyasla daha az etkilenir. Klodikasyon, istirahat ağrısı, iyileşmeyen ülserler izlenebilir. Anjiyografide; aorta ve major dallarında kısa-segmental veya uzun-diffüz stenoz ya da komplet oklüzyon, arterial dilatasyon, fuziform veya sakküler anevrizmal formasyonlar, ya da bu bulguların kombinasyonu görülebilir. Stenoz, dilatasyon ve anevrizma kombinasyonunun izlenmesi genellikle diyagnostiktir.

-Arterial Fibrodisplazi: Nonaterosklerotik, vasküler okluziv ve anevrizmal hastalıkları içeren bir durumdur. Arteriyel fibrodisplastik stenozların; intimal fibroplazi, medial hiperplazi, medial fibroplazi ve perimedial displazi olmak üzere dört tipi mevcuttur. Arterial fibrodisplazide, renal arterler, ekstrakranial ve intrakranial serebral arterler, aksiller, subklavian ve brakial arterler, çölyak arter, superior ve inferior mezenterik arterler, iliak, femoral, popliteal, tibial ve peroneal arterler tutulur. Venöz tutulum nadir olup, alt ekstremitenin yüzeysel venlerinde tutulumlar rapor edilmiştir. Alt ekstremitte arterlerinden en sık eksternal iliak arter tutulur. Tipik olarak arterin 1/3 proksimal kesimini tutar. Seri stenozlar ve mural anevrizmalar ortaya çıkar. Fibrodisplazi primer olarak, damar mediasında fibroproliferatif süreç ve kalınlaşma olarak başlar. Eksternal iliak arter fibrodisplazisinde mikrotrombüs ve distalde emboli oluşumu, nadir olarak da diseksiyon oluşumu gibi komplikasyonlar izlenebilir.

İliak arter fibrodisplazisi 5. ve 6. dekatta bayanlarda sıktır. Eksternal iliak arterdekine benzer lezyonlar, femoral, popliteal ve tibial arterlerde de rapor edilmiştir.

-Popliteal Arter Tuzaklanması: Popliteal arterin gelişimsel bir defekt olarak, gastroknemius kasının alt-medialinden geçerken, kasın medial başı tarafından basıya uğramasıdır. Nadiren neden gastroknemius, plantaris ve semimembranosus kaslarının hipertrofisidir. Bazen de popliteus kasının anomalileri veya fibröz bantlar neden olabilir. Olguların %22-67'si bilateralidir. Plantar fleksiyonda, popliteal arterde sıkışma ve oklüzyon meydana gelir. Nadiren arterle birlikte popliteal ven de basıya uğrar. Olguların büyük çoğunluğunu 30 yaş altında erkekler oluşturur. Klodikasyon, parestezi, istirahat ağrısı ve ülserler görülebilir. Tedavi edilmezse, tekrarlayan travmalara sekonder damarda fibrozis ve trombüs gelişebilir. Anjiyografide nötral ve nonstress pozisyonunda, proksimal popliteal arterin mediale deviasyonu, mid-popliteal arterde segmental oklüzyon, post-stenotik dilatasyon izlenir. Stress anjiyogramları bacağın dorsofleksiyon pozisyonunda alınır ve vasküler kompresyon görülebilir. Doppler US'de popliteal kompresyonu gösterebilir.

-Popliteal Arterin Adventisyel Kistik Hastalığı: Popliteal arterin, alt ekstremitte iskemik semptomları ile seyreden ve nedeni tam olarak bilinmeyen, oldukça nadir bir hastalıktır. Bununla birlikte, bacakta klodikasyonu olan genç

PDF Eraser Free

hastalarda ayırıcı tanıda düşünülmesi gereken bir durumdur. Erkeklerde 15 kat daha sık izlenir. 4. ve 5. dekatta sıktır. Popliteal arter adventisiyasından gelişen ve lümene doğru uzanım gösteren mukoid vasıfta kistik oluşum mevcuttur. Kist yavaş ve progresif büyüme göstererek stenoz ve oklüzyona neden olabilir. Bu kistik hastalık daha az sıklıkla eksternal iliak arter, femoral arter, brakial arter, radial ve ulnar arterde de yerleşim gösterebilir. Anjiyografide genellikle damarın orta kesimine yerleşen, 1-8 cm çapında lezyon izlenir. Lezyon konsantrik daralmaya neden oluyorsa, anjiyografide buzlu cam görünümünde izlenebilir. Eksantrik yerleşimli lezyonlarda ise lezyonun şekli **scimitar sign** olarak tanımlanmıştır. Arter laterale ve daha az sıklıkla mediale deplase olur. Stenoz, anjiyografide anteroposterior projeksiyonlarda gözden kaçabilir, sadece lateral projeksiyonlarda izlenebilir. Ultrasonografide, damar duvarında lümene bası oluşturan anekoik yada hipoeoik kistik oluşum mevcuttur. Dupleks sonografide, kist seviyesinde stenoz izlenir (19).

-Diyabetik Hastalarda Arterial Oklüziv Hastalık; Diyabetik hastalarda iki tip vasküler hastalık görülür. Bunların birincisi mikroanjiyopati diye tanımlanan nonoklüziv mikrosirkülatuar dolaşım problemidir. Böbrek, retina, ve periferik sinirlerde kapillerleri ve arteriollerini etkiler. Endotelde bazal membran kalınlaşması yanısıra, lökosit ve trombosit fonksiyon bozuklukları da görülür. İkincisi ise makroanjiyopati olarak tanımlanan koroner ve periferik arterlerin aterosklerotik hastalığıdır. Ateroskleroz diyabetiklerde daha erken yaşlarda ortaya çıkar. Pedal arterler ve aortailiak bölge nisbeten korunurken, femoral, popliteal ve tibioperoneal tutulum ön plandadır. Tibioperoneal trifukasyonda komplet obliterasyon görülebilir (17, 19).

2.3.Tıkayıcı Arter Hastalıklarında Klinik Bulgular

Fizik Muayene:

-İnspeksiyon; Deri rengi normal veya soluk görünebilir. Kalıcı kızarıklık saptanabilir. Deri ve deri eklerinin yetersiz perfüzyonuna bağlı trofik değişiklikler görülebilir. Bunlar; deride incelmeye, deri altı yağ dokusunda azalma, kılılarda dökülme, tırnaklarda deformite ve tırnakların geç uzaması, kas atrofisi gibi kronik iskemiyeye bağlı bulgulardır. Ayrıca inspeksiyonla iskemik ülser ve gangren başlangıcı gibi belirtiler de görülebilir. İskemik ülserler daima parmak uçları ve tırnak

PDF Eraser Free

yataklarından başlar, çok ağrılı, kuru ve kanamasız ülserlerdir. Enfekte olursa akıntılı hal alırlar.

-Palpasyon: Deri ıssı azalmış olabilir. Ancak aortailiak hastalıkta genellikle her iki ekstremite birden tutulduğu için çok fazla bilgi vermeyebilir. Tırnak yatağına hafifçe bastırarak bakılan kapiller dolma süresi iskemik ekstremitede gecikmiştir ve nisbeten distal tip tıkanıklığın varlığını gösterir. Nabız muayenesi en değerli fizik muayenedir. Nabızların azalmış veya kaybolmuş olmaları tanı koydurucudur. Ayrıca istirahatte normal olarak palpe edilen basınçlar egzersiz sonrasında azalabilir veya kaybolabilir. Proksimal tip lezyonu olan hastalarda, kollateral dolaşıma bağlı distal nabızlar normal olarak alınabilir.

-Oskültasyon; Aort, iliak ve femoral arterler üzerinde daralmış bölgeden geçen kan akımının yarattığı türbulansa bağlı olarak üfürüm duyulabilir.

Ölçümler:

-Basınç Ölçümleri: Pnömatik bir cuff malleol üzerinden ayak bileğine sarılır ve el doppleri yardımı ile bilek bölgesindeki arterial basınç ölçülür. Normalde ayak bileği sistolik basıncı, brakial basınçtan 12 ± 8 ile 24 ± 9 mmHg arasında daha yüksektir. Alt ekstremite tıkayıcı arter hastalıklarında genellikle koldan daha düşüktür.

-Ankle-Brakial İndeks (ABİ): Normalde ayak bileğinin sistolik basıncının, kol sistolik basıncına oranı 1'den büyüktür. Alt ekstremite tıkayıcı arter hastalığı olanlarda bu oran 1'in altına düşer.

Kronik tıkayıcı hastalığı olanlarda basınçlar istirahatte normal ölçülürken egzersiz sonrasında düşebilir. Yine alt ekstremite basınçlarının segmenter olarak ölçülmesi tıkanıklığın yeri hakkında daha ayrıntılı bilgi verir. Hatalı ölçümlerden kaçınmak için alt ekstremitede uygun ölçüde cuff kullanılmalıdır (17).

2.4 Alt Ekstremitte Arteriyel Sistem Görüntüleme Teknikleri

-**Doppler Ultrasonografi:** Üst ve alt ekstremite arterleri sonografik görüntüleme ile kolaylıkla değerlendirilebilir.

Gri skala ultrasonografi, aterosklerotik plakların değerlendirilmesinde oldukça kullanışlı olmasına rağmen, stenozların değerlendirilmesinde tanı değeri sınırlıdır. Doppler dalga formlarının analizleri ise, aterosklerotik lezyonların saptanmasında, stenoz ve oklüzyonların değerlendirilmesinde ve hematoma,

PDF Eraser Free

pseudoanevrizma gibi perivasküler lezyonların ayırıcı tanısında oldukça güçlü bilgiler verir. Yapılan çalışmalarda, femoropopliteal bölgenin segmental arterial lezyonlarında, Doppler sonografinin tanısal sensitivitesi %82 ve spesifisitesi %92 olarak rapor edilmiştir.

Arteriyel lümenin doğrulukla izlenebilmesi için yüksek rezolüsyonlu ve 5-10 MHz frekansa sahip transduserler tercih edilmelidir. 5 MHz transduserler sıklıkla derin yerleşimli vasküler yapıları geniş alanda değerlendirmek için kullanılır. Küçük arterlerin ayrıntılı incelenmesi amacıyla 7 MHz transduserler tercih edilir. 10 MHz transduserlerin penetrasyonu sınırlı olmasına rağmen, bypass greftleri ve küçük arterler gibi yüzeye yakın yapıların değerlendirilmesinde oldukça kullanışlıdır.

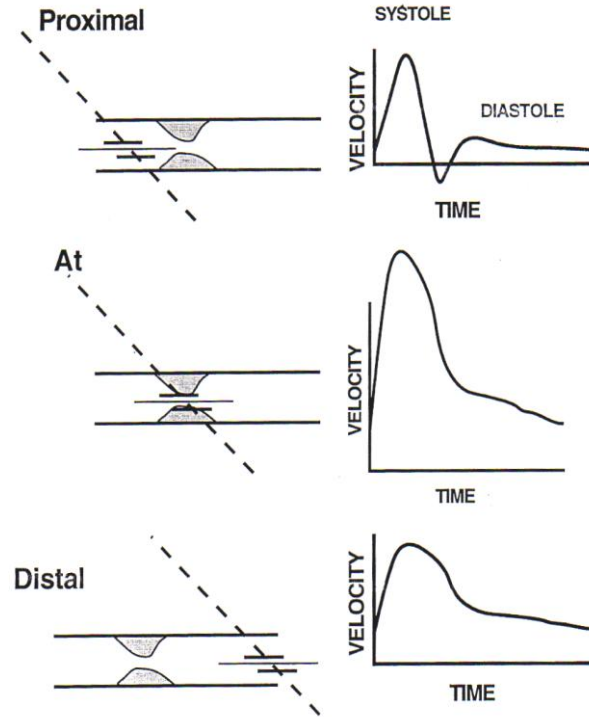
Anjiyografi ve BT anjiyografi ile kıyaslandığında, Doppler ultrasonografi daha ucuzdur. İyonizan radyasyon ve intravenöz kontrast madde gerektirmemesi yöntemin diğer avantajlarını oluşturmaktadır.

Ekstremitelerdeki arteriyel yapıların normal Doppler dalga formları yüksek rezistanslı, trifazik patern gösterir. Sistol esnasında güçlü bir ileri akım, takip eden erken diastolde kısa geri akım ve geç diastol döneminde düşük amplitüdü ileri akım izlenir. Geç diastoldeki akım paterni genellikle değişkendir. Soğuğa bağlı vazokonstrüksiyonda izlenmeyebilir. Egzersiz sonrası ve sıcakta artış gösterebilir. Ortak femoral arterde pik sistolik hız yaklaşık 100 cm/sn, popliteal arterde yaklaşık 70 cm/sn ve tibioperoneal bölgede yaklaşık 40-50 cm/sn civarındadır. Ekstremitelerdeki yüksek rezistanslı normal paternin, düşük rezistanslı forma dönüşmesi tipik olarak proksimalde arterial lezyon varlığını düşündürür. Proksimaldeki lezyon hafif düzeyli ise, erken diastolik akım azalır ve bazen izlenemez. Proksimaldeki daha ciddi lezyonlar varsa distalde trifazik akım paterninin bifazik forma dönüştüğü izlenir. Stenoz lokalizasyonunda ise hız artar. Stenoz Düzeylerinin Dalga formları ile ilişkisi Tablo 2.3'te verilmiştir.

Tablo2.3.: Doppler dalga formlarının stenoz düzeyi ile ilişkisi

BULGULAR	SONUÇLAR
Pik sistolik hız yaklaşık 200 cm/sn	Stenoz en fazla %50
Stenoz bölgesinde pik sistolik hız / komşu normal arterin pik sistolik hızı >2	Stenoz %50'nin üzerinde
Yüksek rezistanslı dalga formu ile birlikte azalmış pik sistolik hız	Hemen proksimalde yüksek grade'li stenoz veya oklüzyon

Stenoz dışında Doppler US ile pseudoanevrizmalar, anevrizmalar, sıvı kolleksiyonları arteriovenöz fistüller, arteriovenöz malformasyonlar, lenfadenopatiler, primer yumuşak doku tümörleri, vasküler greftler ve venöz tromboz da değerlendirilebilir (10) . Stenoz seviyesine göre alınan Doppler dalga formları Şekil 2.2'de şematize edilmiştir.



Şekil 2.2.: Stenoz lokalizasyonuna göre Doppler akım formları: Lezyon proksimalinde Doppler akım formları normal. Stenoz lokalizasyonunda, pik sistolik hızın belirgin artmış olduğu izleniyor. Diastolik dalga formu kaybolmuş. Stenoz distalinde ise, pik sistolik hızın stenoz proksimalindeki pik sistolik hıza eşit yada daha düşük değere tekrar ulaştığı izleniyor. Diastolik komponent izlenmiyor (20).

-Periferik MR anjiyografi; Özellikle yaşlı hastalarda ateroskleroza bağlı ortaya çıkan periferik arter hastalıklarının değerlendirilmesinde MR anjiyografi invaziv olmayan bir tekniktir ve tarama amaçlı kullanılabilir. Manyetik rezonans anjiyografi, son zamanlardaki teknik gelişmeler ile birlikte, aort ve periferik vasküler yapıların görüntülenmesinde tercih edilen, invaziv olmayan görüntüleme yöntemi haline gelmiştir. Periferik arteriyel sistemin görüntülenmesinde değişik MR anjiyografi teknikleri kullanılmaktadır. Bu teknikler, time-of-flight (TOF) MR anjiyografi, faz kontrast görüntüleme, black-blood görüntüleme ve kontrastlı MR anjiyografidir. TOF-MR anjiyografi, görüntüleme alanındaki tüm yapıların satüre edilmesi ve görüntü alanına yeni giren hareketli protonlar içeren vasküler yapılardan satüre olmadıkları için

PDF Eraser Free

sinyal alınamaması prensibine dayanır. Kontrast madde gerektirmez. Ancak alt ekstremitelerin bu şekilde görüntülenmesi çok uzun sürmektedir.

Aortoiliak bölgede sık olarak akım artefaktları ortaya çıkmaktadır. Ayrıca kompleks akımların olduğu bölgelerde vokseller arası faz kaybına bağlı sinyal kaybı görülebilir.

Faz kontrast görüntüleme, akım ölçümleri yapılabildiğinden, özellikle kan akımının fizyolojisini değerlendirmede bu teknik daha çok öne çıkmaktadır. Bu teknikte akan kandaki hareketli protonların faz şifti, çevredeki hareketsiz dokularla karşılaştırılmaktadır. İki fazlı görüntü elde olunarak birbirinden çıkarma yapılmaktadır. Bu teknikte de akımın yavaş olduğu damarlardaki düşük sinyal, türbülansa bağlı sinyal kaybı ve pulsatil damarlarda kardiyak tetikleme gerekliliğinden dolayı alt ekstremitte görüntülenmesinde rutin olarak kullanılmamaktadır.

Akan kanın sinyalsiz olarak görüntülediği black-blood görüntüleme, IR (inversion recovery) tekniği kullanılır. Hızlı spin-eko sekanslarla akan kan sinyali tamamen baskılanarak duvar patolojileri daha iyi değerlendirilir. Bu yöntemle, esas olarak diseksiyon, intimal flep, aterosklerotik plaklar ve duvar kalınlaşmaları değerlendirilir.

Kontrastlı MR anjiyografi ise uzaysal rezolüsyonu daha iyi, süresi daha kısa ve artefaktları diğer MR anjiyografi yöntemleri ile karşılaştırıldığında daha az olduğundan dolayı alt ekstremitte arterlerinin görüntülenmesinde son zamanlarda tercih edilen görüntüleme yöntemidir. Bu teknikteki en önemli özellik akıma bağımlı olmamasıdır. Esas olarak gadolinyum içeren kontrast maddenin damar içerisindeyken oluşturduğu T1 süresindeki kısalmadan yararlanılmaktadır. T1 ağırlıklı görüntülerde intensitesi en yüksek yapı yağ dokusu olduğundan, bu yöntemde amaç, vasküler yapılardaki T1 zamanını yağ dokusunun altına indirerek görüntüde sadece vasküler yapıların izlenmesini sağlamaktır. Kontrast maddenin damar içinde maksimuma ulaştığı süre, en iyi görüntüyü elde etmede önemlidir. Kontrast madde intravenöz yolla verildiğinden, hastanın yaşı, dolaşım süresi gibi değişik faktörlerle kontrast maddenin alt ekstremitte arterial yapılara geliş süresi değişkendir. Bu nedenle sürenin ayarlanması için değişik zamanlama teknikleri kullanılmaktadır. Kontrastlı MR anjiyografi, 3 boyutlu T1 ağırlıklı gradyent eko (FLASH 3B T1) sekansı kullanılarak dinamik olarak tek nefes süresinde elde olunmaktadır (9).

PDF Eraser Free

-Dijital Konvansiyonel Anjiyografi: Ciddi periferik vasküler hastalığı olanlarda, konvansiyonel arteriyografi hala en sık kullanılan standart metoddur. Preoperatif dönemde, arteriyel anatomiye ortaya koyan en iyi metod olup, istirahat ağrısı ve doku kaybı olan periferik arter hastalarında referans standart olarak kabul edilmektedir. Periferik arteriyel hastalıklarda, aortadan ayağa kadar olan tüm arteriyel segmentleri doğrulukla gösterebilir (2). Dijital konvansiyonel anjiyografinin endikasyonları; tanı, preoperatif değerlendirme ve tedavidir. Girişim için en sık tercih edilen yol, geniş kalibrasyonda olması, kolay ulaşılabilirliği ve düşük komplikasyon oranı nedeniyle sağ femoral arterdir.

Femoral nabızların palpe edilemediği durumlarda aksiller arterden girişim yapılabilir. Periferik nabızların hiç biri alınamıyorsa translomber yol kullanılabilir. Standart femoral yaklaşım Seldinger tekniğidir (3) . Dijital konvansiyonel anjiyografi standart referans teknik olmakla birlikte, bu yöntem pahalı, invaziv, hasta için rahatsızlık verici ve komplikasyon riski yüksek bir yöntemdir. Yapılan çalışmalarda komplikasyon oranı %1 olarak rapor edilmiştir (4, 5). Konvansiyonel anjiyografi komplikasyonları; kateterizasyon yerinde kanama, pseudoanevrizma, diseksiyon, enfeksiyon, tromboz ve arteriovenöz fistüldür. Bu komplikasyonlar cerrahi işlem gerektirebilir ve hastanın hastanede kalma süresini uzatabilir (6). Yapılan işlem sonrası hasta monitörizasyonu gerektirmesi işlemin bir diğer dezavantajıdır (11). Ayrıca kullanılan kontrast maddeye bağlı böbrek ve kalp yetmezliği ve anaflaktoid reaksiyonlar gelişebilir (3) .

-Periferik BT Anjiyografi: Son zamanlarda geliştirilen multidedektörlü BT'ler, ince kolimasyon, yüksek z-aksis rezolüsyonu ve geniş alanlarda kısa tarama süresi ile anjiyografi tetkiklerinde alternatif bir görüntüleme tekniği haline gelmiştir. Multidedektör BT anjiyografinin noninvaziv olması, sadece intravenöz kontrast madde gerektirmesi, konvansiyonel dijital anjiyografiye kıyasla daha ucuz, hasta açısından daha konforlu ve verilen radyasyon ve kontrast madde dozunun dijital konvansiyonel anjiyografiye kıyasla daha az olması yöntemin avantajlarıdır. Ayrıca multidedektör BT anjiyografi, bir çok açıdan konvansiyonel anjiyografi ile elde edilemeyecek görüntü oluşumunu sağlayarak konvansiyonel anjiyografiye bir alternatif oluşturmaktadır (1, 5, 8, 11, 12, 13). Multidedektör BT anjiyografi oldukça etkili bir yöntemdir. Çünkü, hızlı

PDF Eraser Free

tarama süresi ve yüksek spatial rezolüsyonu diğer yöntemlere üstünlüğünü sağlamaktadır (4).

Tek dedektörlü BT anjiyografi ile kıyaslandığında; efektif kesit kalınlığı daha incedir, daha geniş anatomik alan taranır, eşit miktarda kontrast madde gerektirir, rekonstrüksiyon artefaktları daha azdır ve daha yüksek bilgi kazancı sağlamaktadır (5).

Yapılan çalışmalara göre; konvansiyonel anjiyografi ile karşılaştırıldığında; 4 dedektörü BT anjiyografinin periferal arteriyel oklüzyonda sensitivitesi %96.4, spesifitesi %98.4, doğruluk oranı ise %98.1 olarak verilmiştir. %50 ve üzerindeki arteriyel stenozlarda ise sensitivite %99.2, spesifite %99.1 ve doğruluk oranı %99.1'dir. Arteriyel stent bulunan segmentlerin stenozlarında ise %100 oranda konvansiyonel anjiyografi ile uygunluk göstermiştir (8). 4 dedektörlü BT anjiyografi ile yapılan bir başka çalışmada, %75 üzerindeki arteriyel stenoz ve oklüzyonlarda, sensitivitenin %92, spesifitenin %96.8 olduğu rapor edilmiştir (5). 16 dedektörlü BT anjiyografide ise, arteriyel stenoz tanısında sensitivitenin %95'in üzerinde olduğu, spesifitenin ise kesit kalınlığı azaldıkça arttığı belirtilmiştir (14).

Bir çalışmaya göre; multidedektör BT anjiyografi infrarenal aorta ve/veya her iki iliak aksta oklüzyonu olan hastalarda, oluşan tüm kollateralleri göstermede daha başarılıdır ve bu hastalarda distal arteriyel kontrastlanma daha iyidir (12). Ayrıca konvansiyonel anjiyografi damar duvar kalınlığı ve plak natürü hakkında bilgi sağlayamazken, multidedektör BT anjiyografi ile damar duvar kalınlığı ve plak yapısı hakkında bilgi sahibi olunabilir. Bunun dışında, eksantrik stenoz cross-sectional anjiyogramlar ile multidedektör BT ile doğrulukla değerlendirilebilirken, konvansiyonel anjiyografide oblik ve lateral planları içeren ek görüntülere ihtiyaç vardır (8).

2.5.Bilgisayarlı Tomografi Fiziği (21, 22, 23)

Görüntü Oluşum Süreci:

BT çalışma prensibi olarak 4 üniteden oluşur:

Kaynak: X ışın tüpü

Dedektör: Hastadan geçen ışınları toplar

Bilgisayar: Dedektörden gelen bilgileri alır, depolar ve görünür hale dönüştürür.

Monitör: Bilgisayarda oluşan dijital görüntüleri gösterir.

BT'de görüntü oluşumu üç aşamada gerçekleşir:

PDF Eraser Free

1.Tarama fazı: Data (bilgi) oluşur. Yelpaze şeklinde kolime edilen X ışınları vücudu geçtikten sonra dedektörler tarafından absorpsiyon miktarı ölçülür. Dedektörler filmin yerine geçmiştir. Dedektörlerin absorpsiyon özelliği yüksek olmalı, gelen fotonu yüksek oranda yakalayabilmeli, elektron-sinyal dönüşümünü yüksek oranda yapabilmeli, ikinci sinyali işlemeye kısa süreler içinde hazır olmalıdır. İki tip dedektör vardır:

XENON dedektörler: Üzerine X ışını düştüğünde sıkıştırılmış xenon gazında iyonizasyona neden olur ve elektrik sinyali üretir.

SOLID STATE dedektörler: Üzerine X ışını düştüğünde ışık salınımı olur ve elektrik sinyali üretir.

2. Rekonstrüksiyon fazı: Bilgi dijital görüntüye dönüştürülür.

Dedektörlerden elde edilen elektrik sinyallerinin tarama alanını temsil edecek sayılardan oluşmuş haritaya dönüştürme işlemine rekonstrüksiyon denir. Bu işlemin yapılması için değişik algoritmeler kullanılır.

Görüntü birçok sayısal verilerden meydana gelmektedir. Bu sayısal noktacık şeklindeki verilerin en küçüğüne PİKSEL denir.

P_i (Picture) x el (element)

En küçük hacim elemanına VOKSEL denir.

V_o (Volume) x el (element)

3. Dijital-analog dönüşüm fazı: Bilgi grinin tonları şeklinde görülebilir hale getirilir. Tomografiler değişik evreler geçirerek günümüze kadar gelmişlerdir. İlk geliştirilen tomografiler birinci jenerasyon olarak isimlendirilirken, günümüzde çok kesitli tomografiler yedinci jenerasyon olarak yerini almıştır. Kısaca bu gelişimin özellikleri aşağıdadır;

1. Birinci jenerasyon: Tek bir dedektör vardır. Tüp ve dedektör hasta çevresinde doğrusal bir çizgi boyunca 180 derece dönmektedir. Tarama zamanı uzundur (4.5 dakika).

2. İkinci jenerasyon: X ışın demeti ve dedektör sayısı arttırılmıştır. Bu sistemde 3 x ışın demeti 1 derece farkla yan yana dizilmiştir. Bir seferde 3 derecelik tarama yapması nedeniyle tarama süresi kısalmıştır (15 saniye).

3. üçüncü jenerasyon: Kolime edilmiş x ışın demeti yelpaze şeklinde olup, karşısında çok sayıda dedektör kullanılır. Dönüş açısı 360 dereceye çıkartılmıştır.

PDF Eraser Free

4. dördüncü jenerasyon: Gantri boşluğunu 360 derece saran çok sayıda dedektör kullanılır. Dedektörler sabit olup, tüp dönmemektedir.

5. beşinci jenerasyon: Ultrafast BT veya elektron beam CT (EBT) olarak adlandırılır. X ışının elde edilme yöntemi farklı kullanılarak, hasta çevresinde dönen hareketli kısımlar kalmamıştır.

6. Altıncı jenerasyon: Çok sayıda paralel olarak dönen halka ve bunlara bağlı dönme hareketi yapmayan ama kayma hareketine sahip, değme noktaları ve fırçaları olan sistem ile spiral tarama sağlanmış ve spiral BT'ler gündeme girmiştir.

7. Yedinci jenerasyon: Çok kesitli çok dedektörlü BT'lerdir. Yan yana sıralı dedektörler aracılığıyla bir taramada çok kesit alan bu aygıtlarda, üçüncü ve altıncı jenerasyon BT'lerin çalışma prensibi bulunmaktadır. Çok kesitli BT'ler aşağıda daha detaylı olarak anlatılmıştır.

1988 yılında geliştirilen helikal veya spiral BT'ler tek nefes tutum süresinde 3 boyutlu görüntüleme imkanı sunması ile kesitsel görüntüleme de çığır açmıştır. Helikal BT'lerde görüntülemenin temel ilkesi, tüp ve dedektörler hasta etrafında dönerken, hasta masasının eş zamanlı hareketi ile dokudan 3 boyutlu verilerin alınmasıdır. Hastadan elde edilen veriler hacimseldir. Helikal BT'nin konvansiyonel BT'lerde olmayan 3 yeniliği vardır: Slip ring gantry dizaynı, çok yüksek ısı kapasitesi olan x-ışını tüpü ve helikal veriyi planar veriye dönüştürecek interpolasyon algoritmaları.

Slip ring teknolojisi, hareket eden ara yüzler arasında elektrik enerjisi iletim sağlayan halkasal iletkenler ve fırçalardan oluşan elektromekanik bir dizayndır. Gantrinin sabit kısmından gelen tüm güç ve kontrol sinyalleri tüp ve dedektöre, bu kısımdan alınan ham veriler de sabit kısma slip ringler aracılığı ile iletilir.

Kısa sürede uzun mesafelerin incelenebilmesi ve incelemeler arasında tüpün soğuması için zaman kaybedilmemesi için helikal BT tüpünün anotunun ısı kapasitesi yüksek olmalıdır. Bugün kullanılan helikal BT cihazlarının ısı kapasiteleri yüksek olup, ısı atılımı da yüksektir.

Spiral BT'de x-ışını tüpü ve dedektör dizisi masanın sabit hızda ve sürekli hareketi ile veri toplarken, inceleme süresi boyunca hasta çevresinde 360 derecelik dönüşler yapar. Bu dönüşler esnasında x-ışını tüpünün fokal spotunun izlediği yol heliks şeklinde olup, rotasyon merkezi ile arasındaki uzaklık sabittir. Aksiyel

PDF Eraser Free

görüntülerin herhangi bir 360 derecelik segmentinin rekonstrüksiyonu ile gerçekleştirilmektedir. Bu nedenle orjinal spiral veriler interpolasyon adı verilen teknikle yeniden düzenlenir. İnterpolasyon işleminde, spiralin herhangi bir açısız ve kesitsel pozisyonu için önce projeksiyon değeri hesaplanır, daha sonra bu sentetik projeksiyon verilerinden yararlanılarak standart rekonstrüksiyon işlemi gerçekleştirilir.

Günümüzde çok dedektörlü BT'ler PET ile birlikte imal edilerek PET-BT şeklinde de kullanılmaya başlamıştır. Bilgisayar teknolojisindeki gelişmeler ile görüntü kalitesi artmakta, BT kullanım alanını genişletmekte (rutin tarama ve özel alanlarda kullanım). Yarım saniyenin altında rotasyon süresi ile kardiyak ve koroner damarlar görüntülenebilmektedir. Tetkikler hastalar için daha konforludur ve daha düşük dozlar ile çekim mümkün hale gelebilir. Bu özellikle kontrol veya tarama grubu hastalarında önemlidir.

Çok Kesitli BT:

X-ışınlarının daha etkin kullanılmasıyla daha uzun mesafeler z-ekseni çözünürlüğünü koruyarak taranabilir. Bu amaçla çoğul sıralı dedektör dizaynı geliştirilmiştir. Tüp-dedektör donanımı 3. kuşak ve helikal BT'de olduğu gibi eş zamanlı dönen X-ışın tüpü ve körvilinear dedektör dizisinden oluşur. Bu sistemde helikal BT'den farklı olarak dedektörler tek sıra değil, 2 veya daha fazla (4, 16, 32, 40, 64 vb) sıra halinde dizilmiş, her biri 500-900 solid-state yapıdaki dedektör elemanından oluşan iki boyutlu matriks yapısındadır. Her bir dedektör sırası bir veri algılama sistemine bağlanarak kanal sayısı kadar uzaysal veri elde edilir. Dedektör sıra sayısının artması x-ışının etkin kullanımını sağlayarak veri alma kapasitesini dramatik olarak arttırmaktadır. Gantri rotasyon zamanlarının da düşük olması nedeniyle bu cihazların performansı arttırılmıştır. Bu gelişme daha kısa görüntüleme süresi, daha uzun görüntüleme mesafesi ve daha ince kesit kalınlığı amacıyla kullanılabilir. Örneğin, 0.5 sn rotasyon zamanlı ve 4-dedektör sıralı bir cihazın performansı 1 sn rotasyon zamanı tek sıra dedektörlü helikal BT'ye göre 6 kat daha iyidir. Bu aynı kesit kalınlığı için 8 kat daha hız, aynı mesafe için 8 kat daha ince kesit veya aynı sürede 8 kat daha uzun mesafe taraması şeklinde kullanılabilir. Çokkesitli BT'de dedektör sıra sayısı kesit sayısından daha fazla olduğundan çokdedektörlü BT yerine çokkesitli BT terimini kullanmak daha uygundur (4-kesit

PDF Eraser Free

BT için, General Electrics'te 16 sıra, Philips ve siemens'te 8 sıra, toshiba'da ise 34 sıra dedektör bulunur). Dedektör sıralarının sayısı, tasarımı ve dizilimin kalınlığı üretici firmalar arasında farklılık gösterir.

Dedektör sırası tasarımı: Dedektör tasarımları üç ana grupta incelenebilir: matriks, adaptif ve hibrid dedektörler. Matriks diziliminde z-ekseni boyunca dedektör elemanlarının boyutları eşittir. General electrics (GE)'nin 4 ve 8'li sistemlerinde bu tasarım kullanılır (4-kesit BT'de her biri 1.25mm kalınlıkta 16 dedektör elemanı, toplam kalınlık 20mm). Adaptif tasarımda ise dedektör elemanlarının boyutları merkezden periferine doğru kalınlaşır. Bu dizilimin mantığı dedektörler arasındaki septa sayısının periferine doğru azalması ve oblik gelen x-ışınlarının septumlarca emiliminin azaltılarak geometrik doz etkinliğimin artırılmasıdır. Philips ve Siemens'in çok kesitli BT'lerinde bu adaptif tasarım kullanılır (en içte 2 adet 1mm kalınlıkta ve her iki tarafta iki tane 1.5mm, iki tane 2.5mm ve iki tane 5mm kalınlıkta olmak üzere toplam 20mm kalınlıkta 8 farklı dedektör elemanı). Toshiba'nın kullanıldığı hibrid dizilim ise en içteki dedektör elemanlarının dıştakilerden daha ince olması dışında matriks dedektörlere benzer (4-kesit BT için en içte 4 tane 0.5mm kalınlıkta ve her iki tarafta 16'şar tane 1mm kalınlıkta olmak üzere toplam kalınlığı 32mm olan 34 dedektör elemanı). 16'lı ve daha yüksek BT'lerde hibrid dizilim kullanılır. Dedektörler arasındaki yaklaşık 0.06mm kalınlıktaki ışını emen ama bilgi üretmeyen septa nedeniyle Çokkesitli BT'lerde ve özellikle matriks dizilimde dedektör etkinliği düşüktür. Bu da hastaya verilen radyasyon dozunun fazla olması anlamına gelmektedir. Ancak Çokkesitli BT'de ışın kolimasyonunun fokal spot boyutuna oranı yüksek olduğundan umbra/penumbra oranıda yüksektir. Genel olarak dedektör sıra sayısı arttıkça x-ışını kullanım etkinliği arttığından radyasyon dozu azalır.

Kesit kalınlığı seçimi: Çokkesitli BT'de kesit kalınlığı hasta öncesi ve sonrası kolimasyon ve veri alma sistemi ile kombine edilecek dedektör sıra sayısınca belirlenir. Dolayısıyla 4 kesitli BT'de 4 x 5mm, 4 x 2,5mm, 4x1mm ve 2x0.5mm kalınlıkta kesitler almak mümkündür. Sistemdeki minimum kesit kalınlığı en küçük dedektör elemanının z-eksenindeki genişliğince belirlenir.

Çokkesitli BT'de pitch :Farklı çokkesitli BT üreticilerinin pitch için farklı tanımlamalar yapması kafa karışıklığına yol açmaktadır. Doğru olan evrensel pitch

PDF Eraser Free

tarifine uyularak pitch'in bir rotasyondaki masa hareketinin total kolimasyona (ışın demetinin toplam kalınlığı) oranı şeklindeki tarifidir. Bazı üreticilerin önceleri dedektör pitch'i (masa hareketinin dedektör kolimasyonuna oranı) kullanması yüksek pitch değerlerine yol açtığından (4-kesitli BT için 1-8, 16-kesit BT için 2-30), kafa karışıklığını önlemek ve pitch ile radyasyondan dozu arasındaki ilişkiyi korumak amacıyla, artık bu tarif terk edilmiştir. Örneğin, 4x2.5mm kolimasyon kullanıldığında, masa hareketi 0.5 saniye rotasyonda 15mm (30 mm/s) ise, pitch değeri 1.5 ($15/4 \times 2.5 = 15/10$) olur.

Görüntü rekonstrüksiyonu : Helikal BT'de olduğu gibi çokkesitli BT'de de aksiyal kesitler almak için veri interpolasyonu gereklidir. Çokkesitli BT'de dedektörler iki boyutlu olduğundan gelen x-ışın demeti de iki boyutlu ve koni şeklindedir. Dedektörlere koni şeklinde ve belli bir açıyla gelen ışın demeti gantri merkezinin dışında kalan bölgelerde artefaktlara yol açabilir. Yani, aynı yapı tütün dönüşü süresince farklı dedektör elemanlarınca görülür, bu özellikle dönüş ekseninin merkezinin uzağında kalan yapılarda daha belirgindir (koni açısı problemi). Bunu önlemek için helikal BT'de kullanılan lineer interpolasyon değil, daha sofistike algoritmalar kullanılmalıdır.

Çokkesitli Lineer İnterpolasyon (ÇLİ): Dört-kesitli BT'lerde kullanılan algoritma helikal BT'lerde kullanılanın bir analogudur. Her bir projeksiyon açısı için görüntü düzlemine en yakın 2 projeksiyon açısı için görüntü düzlemine en yakın 2 projeksiyon verisi kullanılır (360° ÇLİ için sadece gerçek spiral kümeleri, 180° ÇLİ için ise gerçeğe ek olarak dedektör-tüp arasındaki sanal spiral kümeleri). Örneklemeye paternlerine bağlı olarak ÇLİ'lerin pitch ile ilişkileri helikal BT'de olduğundan daha komplekstir. Philips ve Siemens interpolasyon algoritmalarının pitch'den bağımsız yaparken, GE 4-, 8- ve 16-kesit cihazlarında uygun veri örnekleme için tercih edilecek pitch değerleri önermektedir. Ayrıca Siemens kesit kalınlığı, gürültü ve radyasyon dozunu örnekleme paterninden bağımsız hale getirmek için z-filtre interpolasyonu ve koni açısı rekonstrüksiyonunu geliştirmiştir.

Z-filtre interpolasyonu: 4- ve 8- kesit alan BT cihazlarında kullanılan bu yöntemde dedektörlerden sadece görüntü düzlemine en yakın iki projeksiyon değil, çok sayıda projeksiyon kullanılır (çok noktalı interpolasyon). Sonra bunlar görüntü düzlemine olan uzaklıklarına göre değerlendirilir. Z-filtre ekseninin negatif tarafındaki

PDF Eraser Free

kenar keskinliğini arttıran bölümünü de hesaba katarak, pitch'in uygun olmadığı durumlarda bile kesit kalınlığının kolimasyona eşit olmasını sağlar. Ancak bu filtre işlemi gürültüyü arttırır. Geniş filtre fonksiyonu kullanılarak gürültü azaltılır ve kesit kalınlığı genişler. Üretici firmalara bağlı olarak, seçilen kolimasyon ile rekonstrükte edilen görüntünün kesit kalınlığının değişik kombinasyonları mevcuttur. İlke olarak kesit kalınlığı kolimasyona eşit veya daha büyüktür.

Koni demeti interpolasyonu: Z-filtre interpolasyonunda da ışınların paralel olduğu varsayılır, ancak özellikle 16- ve daha çok kesitli BT'lerde ışınların z-ekseni boyunca dağılması (diverjans) belirgin olduğundan özellikle santraldeki dedektör ekseninin dışında kalan noktalarda artefaktlar (koni açısı) ortaya çıkar. Bunu düzeltmek için daha karmaşık hesaplamalar gereklidir. Philips ve Toshiba gerçek 3-boyutlu koni demeti algoritması (Philips:Coriba, Toshiba:ConeView) kullanmaktadır. Bunlar verileri voksel voksel değerlendirerek her ayrıntının son görüntüde görülmesini sağlamaktadır. GE (CrossBeam, Hyperplane) ve Siemens (AMPR) kendi 2-boyutlu fanbeam rekonstrüksiyon algoritmalarını geliştirerek önce spirallere göre uyarlanmış oblik düzlemde rekonstrüksiyon yapmakta, sonra bunlar aksiyal kesit olarak interpolate edilmektedir.

Çok kesitli BT' de gürültü: 4-kesitli BT'lerde görüntüdeki gürültü seçilen kesit kalınlığına ve z-filtreleme veya koni açısı algoritmasına bağlıdır. Z-filtreleme gürültü ve kesit kalınlığı arasındaki ilişkiyi iyileştirir ve 180 derece interpolasyona göre gürültüyü azaltır. Siemens'in kullandığı adaptif z-filtre işlemi gürültü ve kesit kalınlığını pitch' den bağımsız hale getirmiştir. Toshiba' da kullanıcının seçtiği kesit kalınlığına göre sistem uygun z-filtre seçmektedir.

Çok kesitli BT' nin avantajları: Helikal BT'nin avantajlarının tümü çokkesitli BT de mevcuttur, ayrıca performansı helikal BT' ye göre daha yüksek olduğundan daha uzun mesafeler, daha ince kesitlerle daha kısa sürelerde taranabilir. Çok fazlı (multifazik) ve dinamik çalışmalar ve fonksiyonel BT daha etkin yapılabilir, multiplanar rekonstrüksiyon, MİP (maksimum intensite projeksiyonu), 3 boyutlu rekonstrüksiyon, hacimsel gösterim (volume rendering), BT anjiyografi, BT endoskopi ve BT floroskopi kalitesi helikal BT' ye göre daha yüksektir. Ayrıca özellikle 16- ve daha çok sayıda kesit alabilen BT' lere kardiyak incelemeler ve koroner anjiyografi yapılabilir. İnce kesit (<1mm) alındığında gerçek izotropik

görüntüler (kübik voksel) elde edilir ki, bu da görüntü hacminden geçen her düzlemin eşit derecede keskin olması demektir. Uzun mesafelerin taranabilmesi özellikle travma hastalarında, tetkik süresinin kısalması ise çocuk ve bilinç bulanıklığı olan hastalarda harekete bağlı artefaktlar da en aza indirir. Açılı inceleme gerektiren yapılarda hastaya veya gantriye açı vermeden tarama yapılıp, daha sonra istenilen açıda ve alanda görüntü oluşturulabilir.

2.6. Aterosklerotik Tıkayıcı Arter Hastalıklarında Tedavi;

Risk faktörlerinin kontrolü; Hastalığın ilerlemesini önlemek, risk faktörlerinin mümkün olduğunca azaltılması ile yakından ilişkilidir. Hedefler sigaranın bırakılması, lipit seviyelerinin düşürülmesi, diyabetin regülasyonu, hipertansiyonun kontrolü ve obesitenin tedavisi olmalıdır.

Hergün belli mesafelerde yapılan düzenli yürüyüşler kollateral dolaşımı arttırmak için tavsiye edilen en önemli egzersizlerdir. Ayrıca ayakların lokal travma ve enfeksiyondan korunmasına yönelik hijyen eğitimi yapılmalıdır.

Medikal Tedavi: Klodikasyonu bir ekstremitede, ilaç tedavisi ile egzersiz kan akımının artırıldığı gösterilememiştir. Yapılan çalışmalarda, pentoksifilin yürüyüş mesafesini arttırdığı gösterilmiş olup, kronik iskemili hastaların %25'inde semptomlarda gerileme sağlamaktadır. Ancak günümüzde, şiddetli klodikasyon, istirahat ağrısı gibi cerrahi revaskülarizasyon ihtiyacı duyan hastalarda ilaç tedavisinin yeri yoktur.

Asetil salisilik asit gibi antiagregan ilaçlar, aterom plağı zemininde akut trombozları önlemek açısından profilaktik olarak kullanılabilir.

Cerrahi Tedavi; Fontaine sınıflamasına göre Evre III istirahat ağrısı ve Evre IV doku kaybı, iskemik ülseri olan kritik iskemili hastalar cerrahi tedavi için kesin endikasyon oluştururlar. Cerrahi teknikleri;

-Aortobifemoral bypass: İnfrarenal aortadan femoral arterlere greft yerleştirme ameliyatıdır. Aortailiak hastalığın tedavisinde en sık kullanılan yöntemdir. Anastomoz uç-uç veya uç-yan yapılır.

-Aortoiliak endarterektomi: Distal aort, bifurkasyon ve ortak iliak arterlerde lokalize lezyonları olan hastalarda greft komplikasyonlarından korunmak amacıyla yapılır.

Bypass cerrahisinin gelişmediği yıllarda sık uygulanan bir yöntem olsa da günümüzde de sınırlı sayıda uygulanmaktadır. Aorta anevrizması, proksimal

PDF Eraser Free

seviyeye uzanan lezyonların varlığı ve eksternal iliak arterlerin de tutulmuş olması durumlarında kontrendikedir.

-İliofemoral bypass: Tek taraflı eksternal iliak arterin izole tıkanıklıklarında uygulanır.

-Ekstraanatomik bypass: Eşlik eden sistemik hastalıklardan dolayı (ilerlemiş kalp, akciğer, böbrek hastalıkları) yada klasik aortofemoral girişimi imkansız kılan durumlarda (enfeksiyon, eski radyasyon tedavisi, geçirilmiş batın ameliyatları, kolostomi, gastrostomi gibi) aksillobifemoral veya tek taraflı iliak arter tıkanıklıklarında femorofemoral bypass yapılabilir.

-Femoropopliteal bypass: Lezyonun proksimali ve distali arasında paralel şant oluşturularak lezyonun distaline kan gönderilmesi esasına dayanır.

Cerrahi yöntemlerin kanama, ekstremitte iskemisi, böbrek yetmezliği, barsak ve spinal kord iskemisi gibi erken komplikasyonları olabilir. Geç komplikasyonlar ise, greft oklüzyonu, yalancı anevrizmalar, enfeksiyon, seksüel disfonksiyon, nöropati ve aortaenterik fistüldür (17).

Girişimsel Radyolojik Tedavi: Girişimsel radyolojik tedavi; translüminal anjiyoplasti, intravasküler stent yerleştirilmesi, terapötik embolizasyon, vasküler infüzyon tedavisi ve yabancı cisim çıkarılması gibi yöntemleri içermektedir.

Translüminal anjiyoplastide temel teknik, damardaki stenoz yada oklüzyonu guide-wire ve kateter ile geçerek, balonun hastalıklı segment düzeyine yerleştirilmesi ve lümenin dilate edilmesidir. Periferik vasküler hastalıklarda endikasyonu, arterial stenozlu semptomatik hastalık veya anjiyografide saptanan kısa segment oklüzyonudur. Taze trombüste, total aortik oklüzyonda ve iliak, femoral ve popliteal arterin uzun segment oklüzyonlarında ise kontrindikedir. Translüminal anjiyoplasti için ideal lezyonlar, iliak arterler gibi büyük arterlerdeki yaklaşık %50-90 düzeyindeki, kısa segment darlıklarıdır. İliak arterler için teknik başarı stenozlarda %90-95, oklüzyonlarda ise %80-90 düzeyinde olup, patensi oranı 2 yıl için, %65-95, 5 yıl için %50-85'tir. Femoral ve popliteal arterler için teknik başarı oranı %85-95 olup, patensi oranı 2 ve 5 yıl için sırasıyla %45-85 ve %20-70'tir. Bu prosedüre bağlı mortalite oranları %0.1 olarak verilmiştir. Aortobifemoral by-pass cerrahisi ile karşılaştırıldığında 5 yıllık patensi oranı cerrahi teknik ile %70-85 olup, operatif mortalite oranı %2-5 tir (13).

PDF Eraser Free

Alt ekstremitenin tıkalıcı arter hastalıklarında endovasküler stent tedavisi son elli yıldır gittikçe artan oranlarda kullanılmaya başlanmıştır. Güvenliđi yüksek, komplikasyon oranı düşük bir yöntemdir (24). İnvasküler stent özellikle iliak, koroner ve renal arterlerde kullanılmakla birlikte, aorta, femoral arter, popliteal arter, subklavian arter ve karotis arterlerde de kullanılabilir. Kullanılan stentler, self ekspandible veya balon ekspandible olmak üzere iki çeşittir. İliak arterler için 2 yıllık patensi oranı yaklaşık %90-95 olup, komplikasyon ve mortalite riski aynı arterler için anjiyoplasti ile benzerdir (13).

3.GEREÇ-YÖNTEM;

3.1.Hasta Populasyonu

Bu çalışma, Mayıs 2007- Haziran 2008 tarihleri arasında, Eskişehir Osmangazi Üniversitesi Tıp Fakültesi Radyoloji Anabilim Dalında, Kalp Damar Cerrahisi Anabilim Dalı'nın işbirliği ile prospektif olarak yapıldı. Çalışmaya, bölümümüze Kalp Damar Cerrahisi bölümünce alt ekstremitte arteriyel hastalık semptomları (kladikasyo, alt ekstremitte iskemik semptomlar gibi) ile refere edilen 30 hasta dahil edildi. Olguların alt ekstremitte arteriyel hastalık semptomları hafiften ileri dereceye kadar değişmekteydi. Bu hastalardan 2'sinde tanı Buerger hastalığı, 1'inde kesici alet ile arteriyel yaralanma ve geri kalan 27 hastada aterosklerotik okluziv alt ekstremitte periferik arter hastalığı idi. Ortalama yaşları 61.5 ± 2.45 (37-82) olan 28'i erkek, 2'si bayan olmak üzere toplam 30 hasta çalışıldı. Bütün hastalara birer kez dijital konvansiyonel anjiyografi ve 64 dedektörlü BT anjiyografi incelemeleri yapıldı. İki çalışma arasındaki süre ortalama 9.3 ± 3.76 (1-89) gündü. Aşağıdaki kriterlerden birine sahip olan hastalara inceleme yapılmadı.

- 18 yaşından küçük hastalar
- Kontrast madde allerjisi olan hastalar
- Böbrek fonksiyon bozukluğu olan hastalar
- Gebeler ve emziren anneler
- Akut alt ekstremitte iskemisi olup, acil girişim ve tedavi gerektiren hastalar

Bu çalışma, Üniversite Tıp Fakültesi Etik Kurulu tarafından 15 Mart 2007'de 06 sayılı karar ile, Helsinki Deklarasyonu'nda belirtilen maddelere göre değerlendirilerek, ahlaki, vicdani ve tıbbi kurallara uygun olduğu onaylandı. Ayrıca hastalara hasta bilgilendirme formu ile çalışma hakkında bilgi verildi ve hasta rıza formu okutularak onayları alındı.

3.2.Görüntüleme Teknikleri

3.2.1.Dijital Konvansiyonel Anjiyografi:

Anjiyografi işlemleri Philips MultiDiagnost 4 cihazında, dijital subtraction tekniği ile gerçekleştirildi. Perkütan kateterizasyon için öncelikle sağ femoral arter tercih edildi (n=20). Sağ femoral arter nabızları zayıf olan yada alınmayan hastalarda sol femoral arter yolu ile (n=8) girişim yapıldı. Her iki femoral arter nabızları

problemlili olan hastalarda ise aksiller yol ile (n=2) kateterizasyon uygulandı. İşlemlde ortalama 90 ml (80-100 ml), dilüe edilmemiş iyotlu kontrast madde kullanıldı. Seldinger yöntemi ile 6-French pigtail kateter distal abdominal aortaya yerleştirildi. Tüm hastalarda distal abdominal aorta, iliak, femoral ve popliteal arterler anteroposterior olarak görüntülendi. Her iki taraf kruris arterleri ise ayrı ayrı oblik imajlarla çalışıldı.

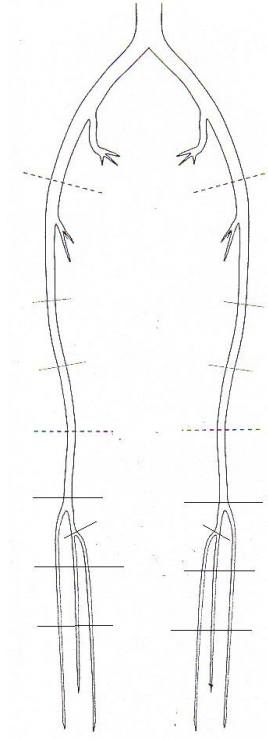
3.2.2.BT Anjiyografi:

BT Anjiyografi incelemeleri 64 dedektörlü BT cihazı ile gerçekleştirildi (Toshiba Aquillion). İlk değerlendirme sonrasında, hasta masaya supin pozisyonda, ayaklar gantry'e önce girecek şekilde yatırıldı. Hastanın kolları baş üzerine kaldırıldı. Skenogram alındıktan sonra, L3 vertebradan ayak bileğine kadar olan tarama alanı belirlendi. İnceleme 120 kV, 250 mA, X ışını parametreleri ve 53 pitch ile yapıldı. Tarama alanı belirlendikten sonra hastaya antekubital ven yolu ile 18-20 G intravenöz kateterden, yaklaşık önce 20 cc serum fizyolojik, daha sonra 100 cc noniyonik kontrast madde (İmeron 400/100 mg/ml veya Omnipaque 350/100 mg/ml), 3,5-4 cc/sn hızla verildi. Tetkik otomatik trigerring sistem (Toshiba, Sure Start) yöntemi ile yapıldı. Bu yöntemde otomatik sistemin kursorü L3 vertebra seviyesindeki abdominal aortaya yerleştirilerek, tetikleme değeri 180 HU olarak belirlendi. Dolaşım problemi ve kalp yetmezliği olmayan olgularda, intravenöz kontrast madde uygulaması sonrasında, L3 vertebra seviyesindeki abdominal aortada kontrast madde dansitesi, belirlediğimiz 180 HU dansiteye ulaştığında, 7 sn gecikme süresi ile çekim yapıldı. Kalp yetmezliği ve dolaşım problemi olan hastalarda ise, dolaşım zamanı hesaplanarak inceleme yapıldı. Bunun için, yaklaşık 10'ar cc. kontrast madde iki kez bolus şeklinde verilerek, kontrast maddenin L3 vertebra seviyesindeki abdominal aortaya ve popliteal artere ulaşma süreleri belirlendi. Bu süreler baz alındı ve kontrast maddenin kruris arterleri ve distale geçiş süresi hesaplanarak, toplam tarama süresi belirlendi. Elde edilen görüntüler, 0.5 mm kalınlığında aksiyel plan görüntüleri idi. Bu görüntüler ayrı bir iş istasyonunda maksimum intensite projeksiyon (MIP) ve volume render (VR) teknikler ile rekonstrükte edilerek incelendi. Hastaların tarama süresi yaklaşık 25-35 sn, toplam inceleme süresi 10 dakika, rekonstrüksiyon süresi ise yaklaşık 15 dakika kadar sürdü.

Görüntüler ayrı bir iş istasyonunda proses edildi. Kemik yapılar manuel olarak yada otomatik olarak segmente edilerek alt ekstremité BT anjiyografi imajları elde olundu.

3.3.Görüntülerin Değerlendirilmesi:

BT anjiyografi görüntüleri bir radyolog, konvansiyonel anjiyografi görüntüleri ise ayrı bir radyolog tarafından değerlendirildi. Araştırmacılar birbirlerinden habersizdi. Alt ekstremité arterleri 35 segmente ayrıldı (distal abdominal aorta, sağ ve sol ana iliak arterler, eksternal iliak arterler, ortak femoral arterler, yüzeysel femoral arterlerin proksimal, orta ve distal segmentleri, popliteal arterler, tibioperoneal trunkuslar ve anterior tibial, posterior tibial ve peroneal arterlerin proksimal, orta ve distal segmentleri olarak). Çalışmada incelemeye alınan arteriyel segmentlerin şematik görünümü Şekil 3.1’de verilmiştir. DSA ve BT anjiyografide, arteriyel yapılardaki darlıklar, seviyelerine göre sınıflandırıldı (A: darlık olmadan izlenen aterosklerotik plaklar, grade-0: normal, grade-1: % 50’nin altında darlıklar, grade-2: % 50-70 arası darlıklar, grade-3: % 70 üzeri darlıklar ve grade-4:oklüzyon olarak). Her bir arteriyel segment BT anjiyografi ve konvansiyonel anjiyografi için darlık düzeylerine göre grade’lendirildi.



Şekil 3.1:Çalışmada incelemeye alınan arteriyel segmentlerin şematik görünümü

PDF Eraser Free

Her iki tetkikte de, hareket artefaktları, yaygın aterosklerotik plak formasyonları, bazı hastalardaki dolaşım problemleri, BT anjiyografideki kemik yapı süperpozisyonları ve kemiklerin segmentasyonu esnasında vasküler yapıların hatalı olarak çıkarılması gibi nedenlerle görüntü kalitesi düşük olduğu için, değerlendirilemeyen arteriyel segmentler mevcuttu. Bu segmentler çalışma dışı bırakıldı.

3.4.İstatistiksel Analiz:

İstatistiksel analizde, BT anjiyografi ve DSA için iki tetkik arasındaki uyumun değerlendirilmesinde, 13.0 SPSS formatında, Kappa testi kullanıldı. Bu testte, segmentlere ayırdığımız her bir arteriyel segment için, DSA ve BT anjiyografide saptanan darlık grade'leri arasındaki uyum değerlendirilerek, sonuçlar hesaplandı. Uyumun değerlendirilmesi şu şekilde yapıldı: $K=0- < 0.2$ uyumluluk yok, $K=0.2- < 0.4$ zayıf düzeyde uyumluluk, $K=0.4- < 0.6$ orta düzeyde uyumluluk, $K= 0.6- < 0.8$ çok iyi düzeyde uyumluluk ve $K=0.8-1$ mükemmel düzeyde uyumluluk. Ayrıca DSA gold standart kabul edilerek, sınıflandırılan 35 arteriyel segmentten, her segment için saptanan darlık düzeyleri göz önüne alınarak çapraz tablolar oluşturuldu. Bu tablolardan BT anjiyografinin sensitivitesi, spesifisitesi, pozitif ve negatif prediktif değerleri hesaplandı. Yine darlık düzeyleri grade-2, grade-3, grade-4 olan segmentler tek bir grade altında toplanarak, çapraz tabloları yapıldı ve %50 üzeri darlıklarda ve oklüzyonlarda BT anjiyografinin ayrıca sensitivite, spesifisite, pozitif ve negatif prediktif değreleri hesaplandı.

4. BULGULAR

Yaptığımız çalışmada, DSA'da 133, BT anjiyografi'de 141 adet darlık olmadan ateroskleroz izlenen segment saptandı. Normal segmentlerin sayısı ise sırasıyla 512 ve 422 idi. DSA'da 72, BT anjiyografide 125 segment grade-1 darlık gösteriyordu. Sırasıyla 51 ve 42 segmentte ise grade-2 darlık mevcuttu. Bu sayılar grade-3 için sırasıyla 66 ve 77 idi. DSA'da 200, BT anjiyografide ise 198 segmentte oklüzyon saptandı.

Değerlendirilemeyen segment sayısı BT anjiyografide, DSA'ya kıyasla daha fazlaydı. Toplam 1050 arterial segmentin 16'sının DSA'da, 45'inin BT anjiyografide görüntü kalitesi değerlendirmeyi engelleyecek düzeyde düşüktü. Bu segmentler çalışma dışı bırakıldı. Her iki çalışmada da değerlendirilemeyen arterial segmentlerin büyük çoğunluğunu kruris arterleri, bunların da büyük çoğunluğunu distal segmentler oluşturmaktaydı. BT anjiyografi ve DSA'da grade'lerine göre değerlendirilen segment sayıları tablo 4.1.'de verilmiştir.

Tablo 4.1. DSA ve BT anjiyografide grade'lerine göre ayrılan segment sayısı

	Ateroskleroz	Grade-0	Grade-1	Grade-2	Grade-3	Grade-4	Değerlendirilemeyen
DSA	133	512	72	51	66	200	16
BTA	141	422	125	42	77	198	45

DSA ve BT anjiyografi arasındaki uyum Kappa testi ile değerlendirildi. Distal abdominal aorta, ana iliak arter, eksternal iliak arter, ortak femoral arter ve yüzeyel femoral arterin proksimal ve distal segmenti için mükemmel düzeyde uyumluluk saptandı. Yüzeyel femoral arter orta segmenti, popliteal arter, tibioperoneal trunkus, posterior tibial arterin proksimal orta ve distal segmenti için ise uyumluluk çok iyi düzeyde idi. En yüksek derecede uyumluluk distal abdominal aortada saptandı. Anterior tibial arterin proksimal, orta ve distal segmentleri, peroneal arterin proksimal ve orta segmenti için ise Kappa değerlerine göre orta düzeyde uyumluluk mevcuttu. DSA ve BT anjiyografi arasında en düşük derecede uyumluluk ise peroneal arterin distal segmentinde saptandı. Kappa testi analizinin sonuçlarına göre DSA ve BT anjiyografi arasında uyumsuz segment yoktu. Arteriyel

segmentlere göre DSA ve BT anjiyografi arasındaki uyumun değerlendirilmesinde Kappa analizinin sonuçları Tablo 4.2.'de verilmiştir.

Tablo 4.2. Arteriyel segmentlere göre DSA ve BT anjiyografi arasındaki uyumun değerlendirilmesinde Kappa analizinin sonuçları. Sonuçların güvenilirlik değer aralığı ve p değerleri yanlarında verilmiştir.

	Kappa Analizi Sonuçları	P
Distal abdominal aorta	0.916 (0.602-0.916)	P<0.001
Ana iliak arter	0.871 (0.657-0.940)	P<0.001
Eksternal iliak arter	0.854 (0.658-0.913)	P<0.001
Orak femoral arter	0.899 (0.739-0.899)	P<0.001
Yüzeyel femoral arter proksimal	0.865 (0.700-0.865)	P<0.001
Yüzeyel femoral arter orta	0.797 (0.605-0.852)	P<0.001
Yüzeyel femoral arter distal	0.800 (0.630-0.800)	P<0.001
Popliteal arter	0.632 (0.394-0.767)	P<0.001
Tibioperoneal trunkus	0.650 (0.429-0.749)	P<0.001
Anterior tibial arter proksimal	0.575 (0.361-0.668)	P<0.001
Anterior tibial arter orta	0.483 (0.234-0.667)	P<0.001
Anterior tibial arter distal	0.507 (0.288-0.507)	P<0.001
Posterior tibial arter proksimal	0.759 (0.549-0.855)	P<0.001
Posterior tibial arter orta	0.696 (0.495-0.751)	P<0.001
Posterior tibial arter distal	0.755 (0.552-0.812)	P<0.001
Peroneal arter proksimal	0.503 (0.265-0.669)	P<0.001
Peroneal arter orta	0.463 (0.216-0.623)	P<0.001
Peroneal arter distal	0.293 (0.011-0.511)	P<0.05

İstatistiksel olarak Kappa analizi sonuçlarına göre; $P > 0.05$ önemsiz, $P < 0.05$, $P < 0.01$, $P < 0.001$ anlamlı olarak kabul edilmektedir.

DSA gold standart kabul edilerek, her arterial segment için BT anjiyografinin sensitivitesi, spesifisitesi, pozitif ve negatif prediktif değerleri hesaplandı.

PDF Eraser Free

Sensitivitesi en yüksek segment distal abdominal aorta ve ortak femoral arter olup, %100 olarak bulundu. Ana iliak arter, eksternal iliak arter, yüzeysel femoral arterin proksimal, orta ve distal segmentleri, popliteal arter, posterior tibial arterin proksimal, orta ve distal segmentleri için ise sensitivite değerleri yüksek saptanmış olup, %80-99 arasındaydı. Tibioperoneal trunkus, anterior tibial arterin proksimal ve orta segmenti ve peroneal arterin proksimal ve orta segmenti için sensitivite %60-79 arasında hesaplandı. Anterior tibial arter distal segmenti ve peroneal arter distal segmenti için sensitivite değerleri %50-69 idi. Peroneal arter orta segmentinin BT anjiyografi için sensitivitesi %52 olup, en düşük sensitivite değerine sahipti. Tüm arterial segmentler için sensitivite, spesifite, negatif ve pozitif prediktif değerler Tablo 4.3.'te sunulmuştur.

Tablo 4.3. DSA gold standart kabul edilerek, BT anjiyografinin tüm segmentler için sensitivite, spesifite, negatif ve pozitif prediktif değerleri.

	Sensitivite	Spesifisite	PP	NP
Distal abdominal aorta	1	0.950	0.889	1
Ana iliak arter	0.882	0.974	0.938	0.950
Eksternal iliak arter	0.950	0.925	0.864	0.974
Ortak femoral arter	1	0.903	0.903	1
Yüzeyel femoral arter proksimal	0.857	1	1	0.889
Yüzeyel femoral arter orta	0.821	0.969	0.958	0.861
Yüzeyel femoral arter distal	0.800	1	1	0.833
Popliteal arter	0.811	0.850	0.909	0.708
Tibioperoneal trunkus	0.765	0.913	0.929	0.724
Anterior tibial arter proksimal	0.667	0.926	0.917	0.694
Anterior tibial arter orta	0.719	0.769	0.793	0.690
Anterior tibial arter distal	0.560	1	1	0.607
Posterior tibial arter proksimal	0.913	0.865	0.808	0.941
Posterior tibial arter orta	0.957	0.778	0.733	0.966
Posterior tibial arter distal	0.955	0.833	0.778	0.968
Peroneal arter proksimal	0.688	0.821	0.815	0.697
Peroneal arter orta	0.633	0.840	0.826	0.656
Peroneal arter distal	0.522	0.773	0.706	0.607

DSA gold standart kabul edilerek BT anjiyografinin stenozları saptamadaki spesifisiteyi hesaplandığında: yüzeyel femoral arter proksimal ve distal segmenti ile anterior tibial arter distal segmentinde spesifisite %100 olup, en yüksek spesifisiteye sahipti. Distal abdominal aorta, ana iliak arter, eksternal iliak arter, ortak femoral

PDF Eraser Free

arter, yüzeyel femoral arter orta segmenti, popliteal arter, tibioperoneal trunkus, anterior ve posterior tibial arter proksimal segmentleri, posterior tibial arterin distal segmenti ve peroneal arterin proksimal ve orta segmentinin darlıklarının saptamasında, BT anjiyografinin spesifisitesi %80-99 arasında hesaplandı. Anterior ve posterior tibial arter orta segmenti ile peroneal arter distal segmentinde ise spesifisite oranı %76-79 arasında idi. Spesifisite, %76 ile anterior tibial arter orta segmentinde en düşük değerde saptandı.

Ayrıca yine DSA gold standart kabul edilerek, her arterial segment için BT anjiyografinin pozitif ve negatif prediktivite değerleri hesaplandı. BT anjiyografi, yüzeyel femoral arter proksimal ve distal segmenti ile anterior tibial arter distal segmentinin darlıklarında %100 ile en yüksek pozitif prediktivite değerine sahipti. Bu değer, distal abdominal aorta, ana iliak arter, ortak femoral arter, yüzeyel femoral arter orta segmenti, popliteal arter, tibioperoneal trunkus, anterior tibial arter proksimal segmenti, posterior tibial arter proksimal segmenti ve peroneal arterin proksimal ve orta segmenti için %80-99 arasındaydı. Anterior tibial arter orta segmenti, posterior tibial arterin orta ve distal segmenti ve peroneal arterin distal segmenti için ise BT anjiyografinin pozitif prediktif değerleri %70-79 arasında hesaplandı. %70 değerle peroneal arter distal segmenti en düşük pozitif prediktivite değerine sahipti.

Negatif prediktif değerler hesaplandığında ise: distal abdominal aorta ve ortak femoral arterin darlıklarında, BT anjiyografinin negatif prediktif değeri %100 olup, en yüksek orana sahipti. Ana iliak arter, eksternal iliak arter, yüzeyel femoral arterin proksimal, orta ve distal segmentleri ve posterior tibial arterin proksimal, orta ve distal segmentleri için bu değer %80-99 arasındaydı. Popliteal arter, tibioperoneal trunkus, anterior tibial arterin proksimal, orta ve distal segmentleri ve peroneal arterin proksimal, orta ve distal segmentlerinin darlıkları için ise BT anjiyografinin negatif prediktivite değerleri %60-79 arasında saptandı. Anterior tibial arter distal segmenti ve peroneal arter distal segmenti için BT anjiyografinin negatif prediktif değerleri %60 ile düşük değere sahipti.

PDF Eraser Free

Sonuçta, genel olarak bakıldığında, aorta-iliak bölge, femoral bölge ve popliteal bölgede sensitivite, spesifisite, negatif ve pozitif prediktif değerler relatif yüksek olup, bu oranlar distal kesimlerde azalmaktadır.

Benzer şekilde BT anjiyografinin arterial segmentlerdeki %50 ve üzeri darlıkları ve oklüzyonu saptamadaki sensitivitesi, spesifisitesi, pozitif ve negatif prediktif değerleri ayrıca hesaplandı. Bununla birlikte, yine %50 üzerindeki darlıklar ve oklüzyonların saptanmasında DSA ve BT anjiyografi arasındaki uyum Kappa testi ile değerlendirildi. Bazı segmentler için tüm darlık derecelerini kapsamadığından çapraz tablo yapılamadı ve bu segmentlerde %50 üzeri darlıklar ve oklüzyonlar için uyum, sensitivite, spesifisite, pozitif ve negatif prediktif değerler hesaplanamadı. Değerlendirilebilen segmentlerde Kappa testi sonuçları Tablo 4.4.'te verilmiştir.

Tablo 4.4. %50 üzerindeki darlıklarda ve oklüzyonlarda DSA ve BT anjiyografi arasındaki uyumun değerlendirilmesinde Kappa analizi sonuçları; Sonuçların güvenilirlik değer aralığı ve p değerleri yanlarında verilmiştir.

	Kappa Analizi Sonuçları	P
Ana iliak arter	1 (0.445-1)	P<0.01
Eksternal iliak arter	1 (0.432-1)	P<0.001
Ortak femoral arter	1 (0.068-1)	P<0.05
Yüzeyel femoral arter proksimal	0.613 (0.128-0.819)	P<0.05
Yüzeyel femoral arter orta	0.881 (0.467-0.881)	P<0.001
Yüzeyel femoral arter distal	0.737 (0.110-0.737)	P<0.05
Tibioperoneal trunkus	0.769 (0.136-0.769)	P<0.05
Anterior tibial arter proksimal	0.653 (0.232-0.653)	P<0.01
Anterior tibial arter orta	0.722 (0.223-0.922)	P<0.01
Anterior tibial arter distal	0.091 (-0.202-0.574)	P>0.05
Posterior tibial arter proksimal	0.667 (0.233-0.844)	P<0.01
Posterior tibial arter orta	0.777 (0.234-0.777)	P<0.001
Posterior tibial arter distal	0.233 (-0.076-0.676)	P> 0.05
Peroneal arter proksimal	0.800 (0.209-0.800)	P<0.05
Peroneal arter orta	0.639 (0.084-0.890)	P<0.05
Peroneal arter distal	0.298 (0.068-0.298)	P>0.05

%50 üzeri darlıklarda ve oklüzyonların saptanmasında DSA ve BT anjiyografi arasındaki uyum Kappa analizine göre %100 olarak saptanırken, bazı segmentlerin uyumluluğunda düşüş gözlemlendi. DSA gold standart kabul edilerek %50 üzeri darlıklar ve oklüzyonların saptanmasında BT anjiyografinin sensitivite, spesifisite, pozitif ve negatif prediktif değerleri Tablo 4.5.'de verilmiştir.

Tablo 4.5. DSA gold standart kabul edilerek %50 üzeri darlıklar ve oklüzyonların saptanmasında BT anjiyografi'nin sensitivite, spesifisite, pozitif ve negatif prediktif değerleri;

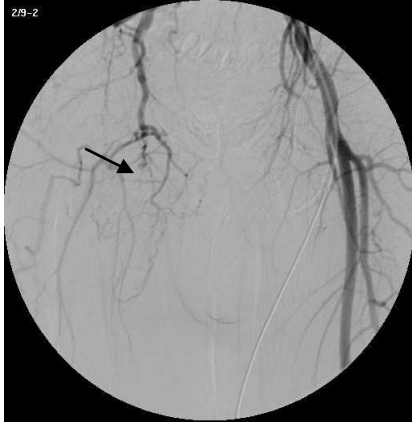	Sensitivite	Spesifisite	PP	NP
Ana iliak arter	1	1	1	1
Eksternal iliak arter	1	1	1	1
Ortak femoral arter	1	1	1	1
Yüzeyel femoral arter proksimal	0.833	0.800	0.714	0.889
Yüzeyel femoral arter orta	1	0.900	0.875	1
Yüzeyel femoral arter distal	0.767	1	1	0.875
Tibioperoneal trunkus	1	0.833	0.750	1
Anterior tibial arter proksimal	1	0.667	0.727	1
Anterior tibial arter orta	0.833	0.889	0.833	0.899
Anterior tibial arter distal	0.250	0.833	0.333	0.769
Posterior tibial arter proksimal	0.714	0.929	0.833	0.867
Posterior tibial arter orta	1	0.952	0.667	1
Posterior tibial arter distal	0.333	0.900	0.333	0.900
Peroneal arter proksimal	1	0.833	0.800	1
Peroneal arter orta	0.750	0.889	0.750	0.889
Peroneal arter distal	0.250	1	1	0.750

BTA'da oklude olarak izlenen 42 arterial segment, DSA'da açık olarak saptandı. Benzer şekilde DSA'da oklude olarak izlenen 42 arterial segment, BT anjiyografide açık olarak görüldü. Bu uyumsuzluk özellikle tibioperoneal trunkuslarda ve kruris arterlerinde belirgindi.

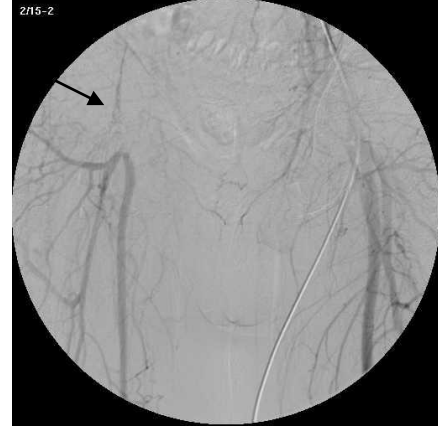PDF Eraser Free

Değerlendirilen 1050 arterial segmentin 5'i DSA'da anevrizmatik dilatasyon göstermekteydi. Bu 5 segmentten 1'i BT anjiyografide görüntü kalitesi yetersiz olduğundan değerlendirilemedi. Diğer 4 segmentte arterial çaplar %100 uyumluluk gösterdi.

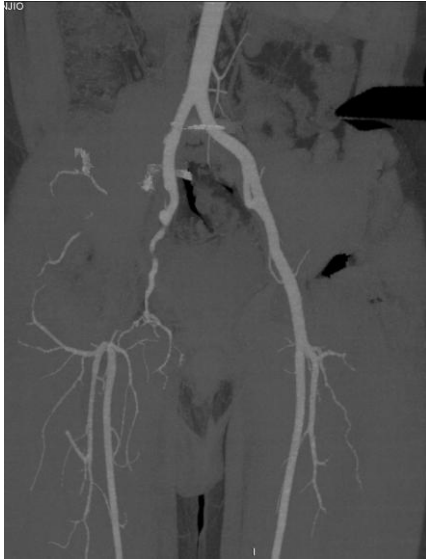OLGU ÖRNEKLERİ



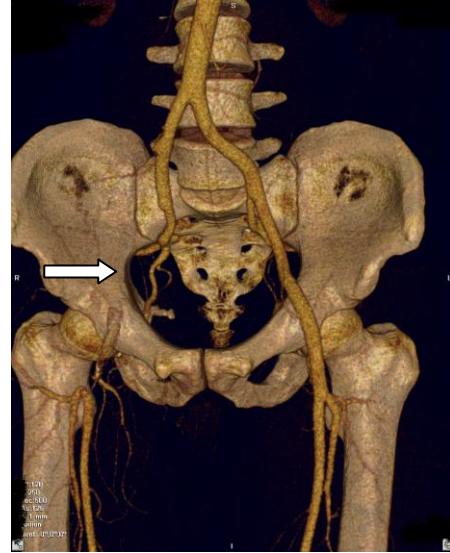
4.1A.



4.1B.

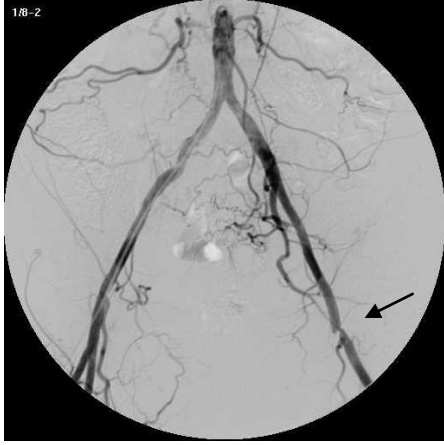

4.1C.

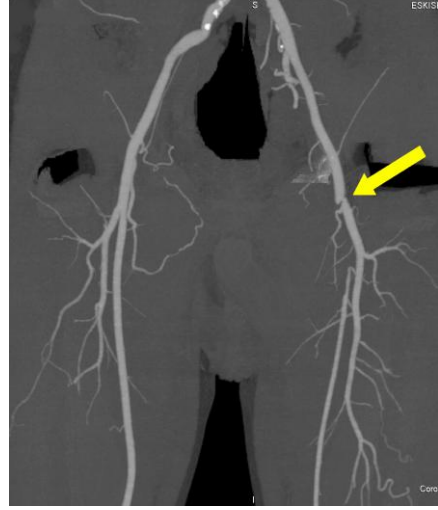


4.1D.

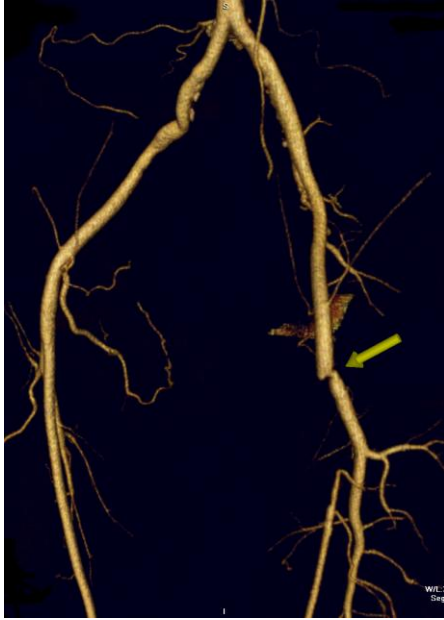
Şekil 4.1: Alt ekstremitelerde penetran arter yaralanması olan 37 yaşında erkek hasta. A-B: Konvansiyonel anjiyografi görüntüsü. Sağ eksternal iliak arterde ve sağ ortak femoral arterde oklüzyon izleniyor (ok). B: BT anjiyografide, konvansiyonel anjiyografiye benzer şekilde sağ eksternal iliak arter ve ortak femoral arter oklüde. C: 3 boyutlu reformat görüntü. Benzer şekilde sağ ana iliak arter ve ortak femoral arterde oklüzyon mevcut (ok).



4.2A.

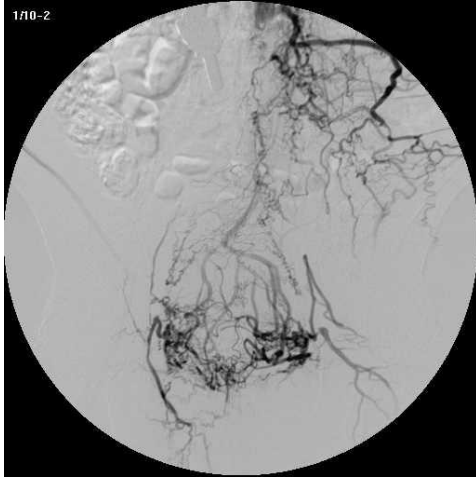


4.2B.

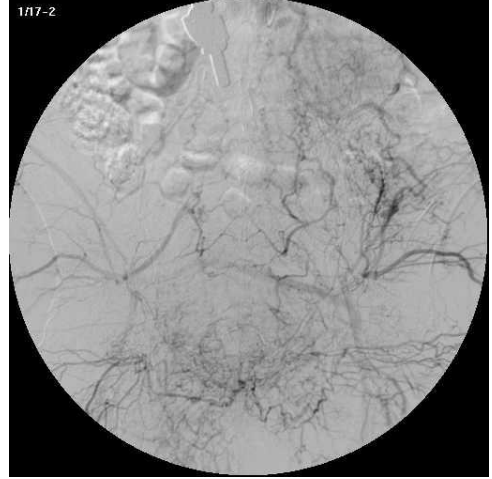

4.2C.

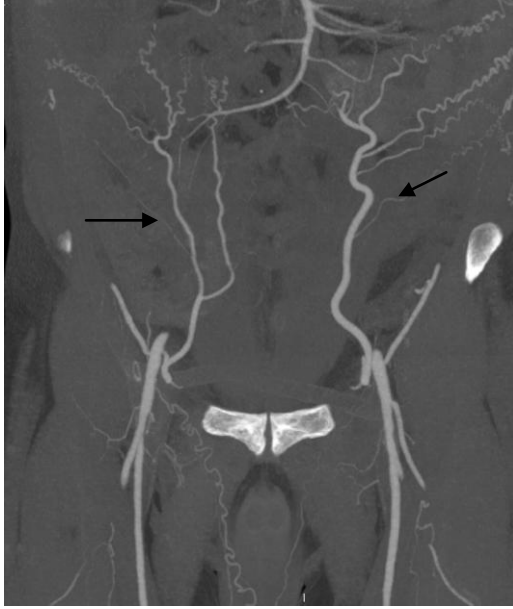Şekil 4.2: Periferik arter hastalığı olan 49 yaşında erkek hasta. A: Konvansiyonel anjiyografi görüntüsünde sol ortak femoral arterde yaklaşık %80 düzeyinde kısa segment stenozu izleniyor (ok). B: BT anjiyografi imajlarında ortak femoral arterdeki darlık (ok). C: 3 boyutlu reformat görüntü. Ortak femoral arterdeki darlık izleniyor (ok).



4.3A.

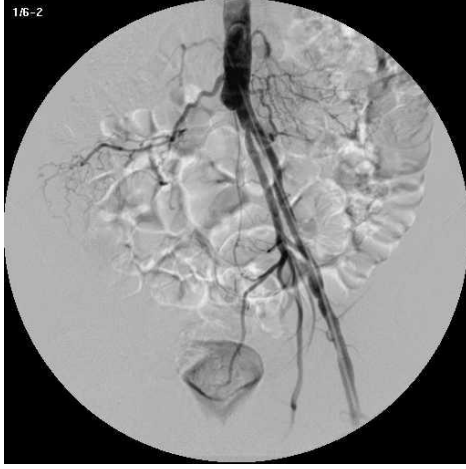

4.3B.

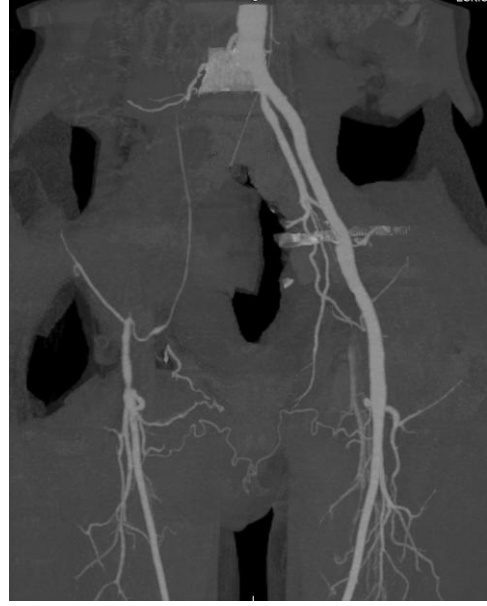

4.3C.

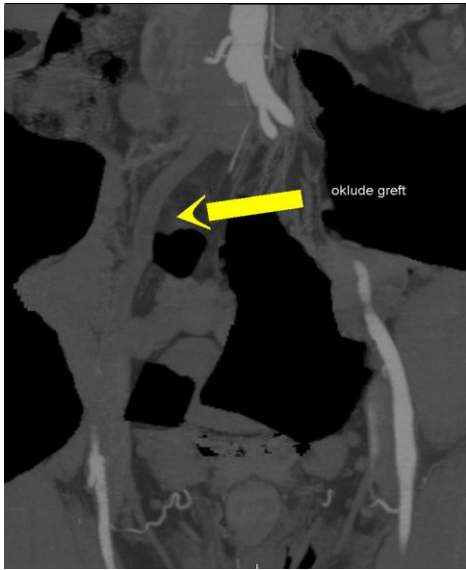Şekil 4.3: Periferik alt ekstremitte arter hastalığı olan 60 yaşında erkek hasta. A-B: Konvansiyonel anjiyografi imajlarında distal abdominal aorta ve her iki iliak arterin oklude olduğu ve her iki ortak femoral arterin abdominal kollateraller ile dolum gösterdiği izleniyor. C: Benzer şekilde BT anjiyografi görüntülerinde distal abdominal aorta ve her iki iliak arter oklüzyonu ve abdominal kollateral vasküler yapılar görülüyor (ok).



4.4A.

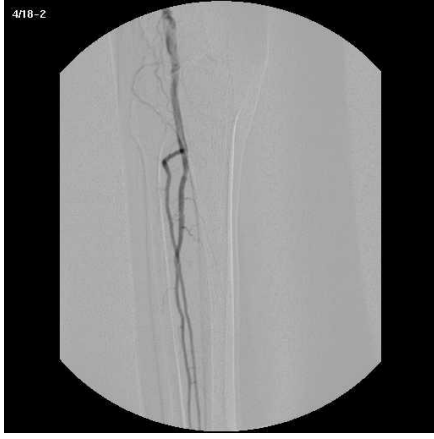

4.4B.

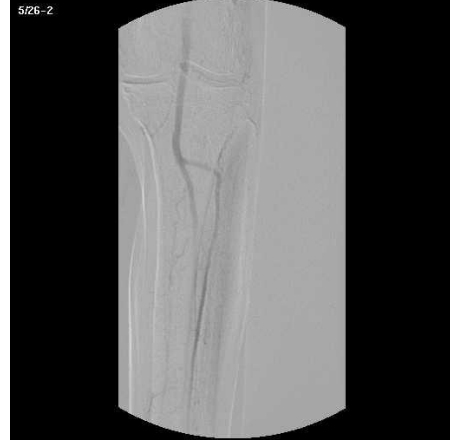


4.4C.

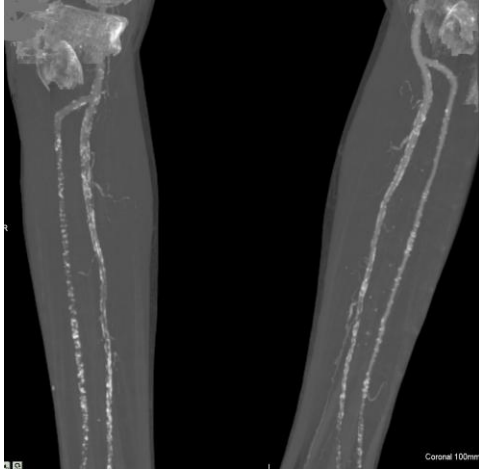Şekil 4.4: Periferik arter hastalığı ve sağda iliofemoral grefti olan 46 yaşında erkek hasta. A: Konvansiyonel anjiyografi görüntülerinde, sağda iliofemoral greftin oklude olduğu izleniyor. B: BT anjiyografi imajları. Sağda iliofemoral greftte kontrast madde opasifikasyonu yok. C: MIP görüntülerde oklude greft daha iyi izleniyor (ok).



4.5A.

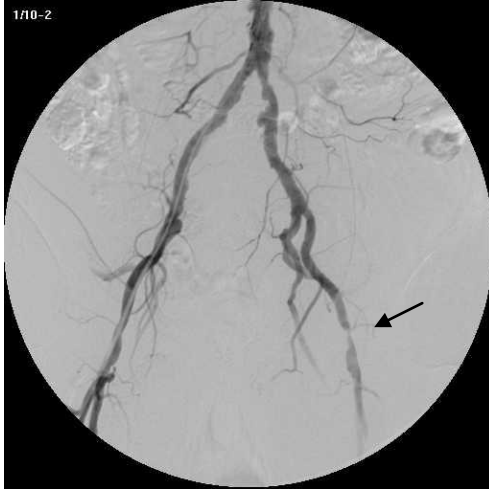

4.5B.

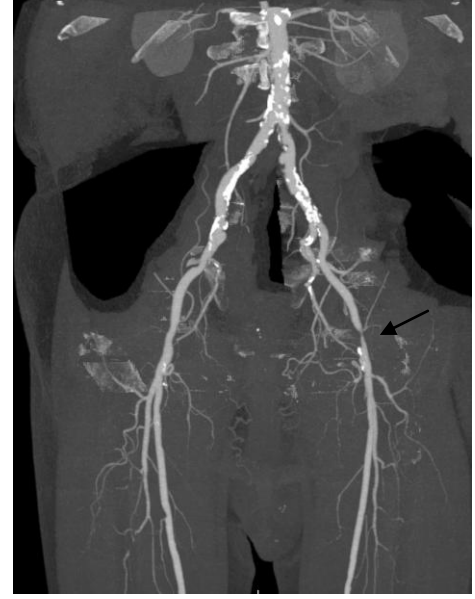

4.5C.

Şekil 4.5: Alt ekstremitelerde periferik arter hastalığı olan 82 yaşında erkek hasta. A: Sağ kruris arterlerinin konvansiyonel anjiyografi görüntüsü. Posterior tibial arterin başlangıç seviyesinden itibaren oklude olduğu görülmektedir. B: Sol kruris arterlerinin konvansiyonel anjiyografi imajları. Posterior tibial arter başlangıç seviyesinden itibaren oklude, anterior tibial arter ise kruris orta kesimine dek izleniyor. C: BT anjiyografi imajları. Her iki tarafta posterior tibial arterler oklude, anterior tibial arterler ve peroneal arterlerin üst kesimlerinde kontrast madde opasifikasyonu mevcut olup, orta-alt kesimlerde yeterli düzeyde opasifikasyon izlenmiyor. Her iki tarafta yaygın aterosklerotik kalsifikasyonlar mevcut.

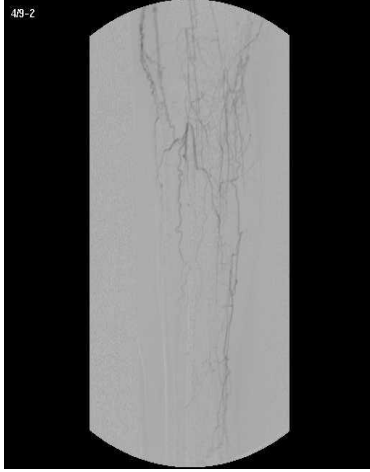


4.6A.

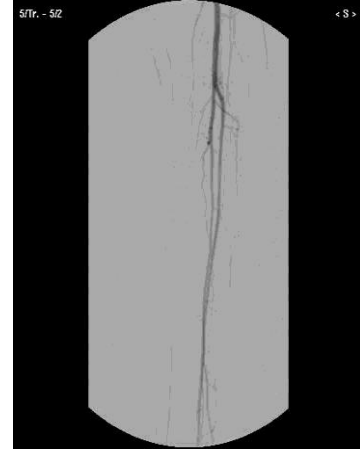

4.6B.

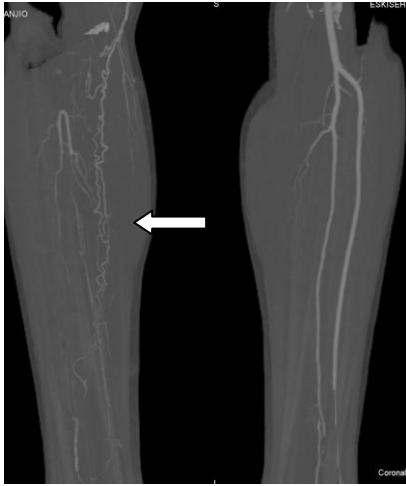Şekil 4.6:Alt ekstremite periferik arter hastalığı olan 80 yaşında erkek hasta. A: Konvansiyonel anjiyografi görüntüleri. Distal abdominal aortada ve her iki ana iliak arterde, orta-ileri düzeyde aterosklerotik düzensizlikler izleniyor. Sağ ana iliak arterde yaklaşık %70, sol ana iliak arterde ise yaklaşık %80 düzeylerine varan darlıklar dikkati çekiyor. Solda ortak femoral arterde yaklaşık %85 düzeyinde kısa segment stenozu mevcut (ok). B: BT anjiyografi imajları. Distal abdominal aortada ve her iki ana iliak arterde yaygın, stenozu neden olan aterosklerotik kalsifik plaklar izleniyor. Yine, konvansiyonel anjiyografide ortak femoral arterde izlenen %85 düzeyindeki kısa segment stenozu görülmüyor (ok).



4.7A.

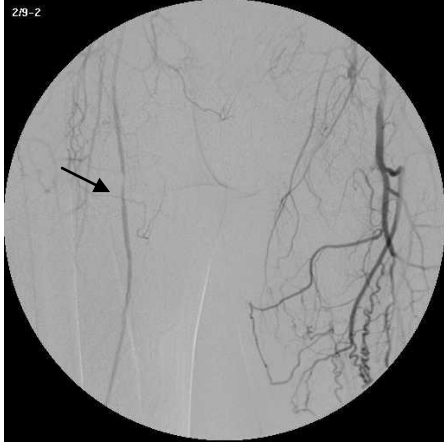

4.7B.

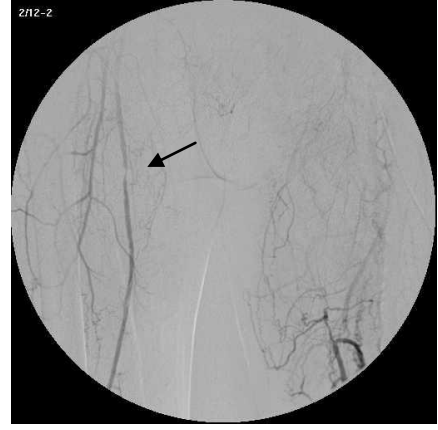

4.7C.

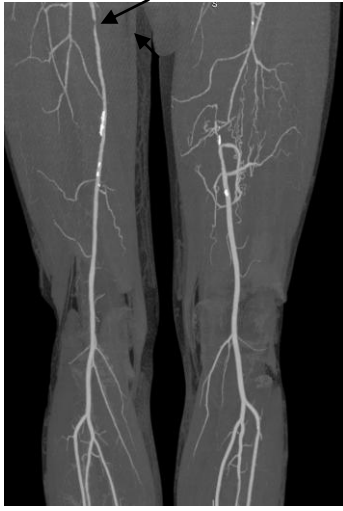Şekil 4.7: Buerger hastalığı olan 37 yaşında erkek hasta. A: Sağ kruris arterlerinin konvansiyonel anjiyografi görüntüsü. Sağ kruris arterlerinin tümü oklude olup, yaygın kollateral vaskülarizasyon izleniyor. B: Sol kruris arterlerinin konvansiyonel anjiyografi imajları. Posterior tibial arter oklude. Anterior tibial ve peroneal arterler normal olarak izleniyor. C: Her iki kruris arterlerinin BT anjiyografi imajları. Sağda yaygın kollateral vaskülarizasyon izlenirken (ok), solda posterior tibial arterin başlangıç kesiminden hemen sonra oklude olduğu görülüyor.



4.8A.

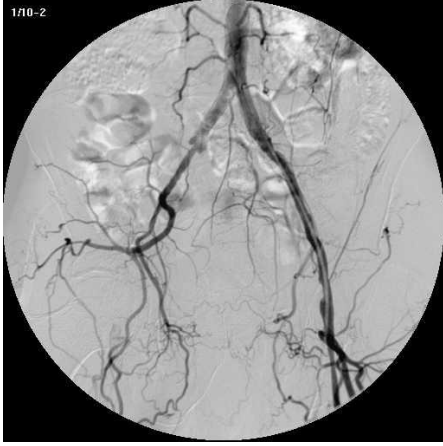

4.8B.

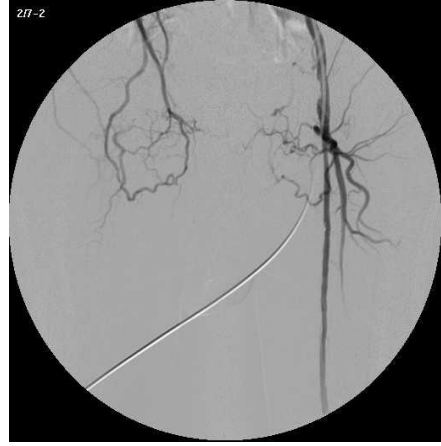

4.8C.

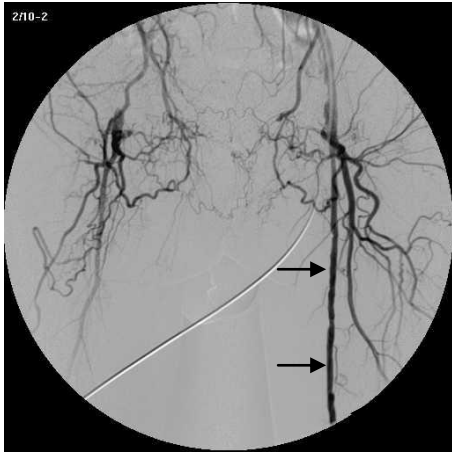
Şekil 4.8: Alt ekstremitelerde periferik arter hastalığı olan 60 yaşında erkek hasta. A-B: Konvansiyonel anjiyografi imajları. Sağda eksternal iliak arterin oklüde olup, ortak femoral arter seviyesinde kollateraller ile dolun gösterdiği izleniyor. Sağ ortak femoral arter proksimalinde %85 darlığa neden olan kısa segment stenozu mevcut (ok). C: BT anjiyografi imajları. Sol ortak femoral arter proksimalindeki kısa segment stenozu (ok), sol eksternal iliak arter oklüzyonu ve gelişen kollateraller görülüyor.



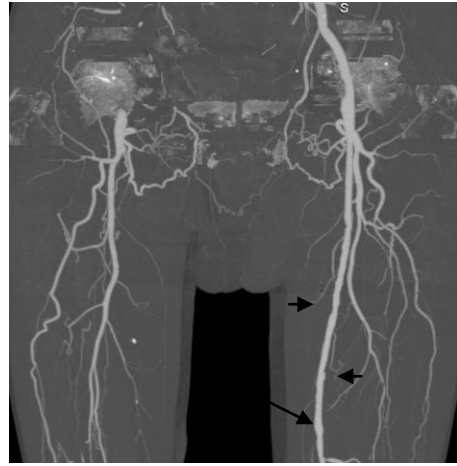
4.9A.



4.9B.

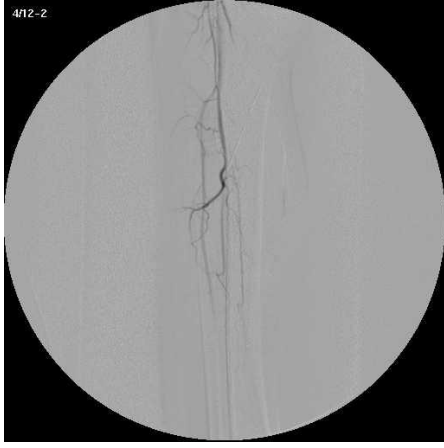

4.9C.

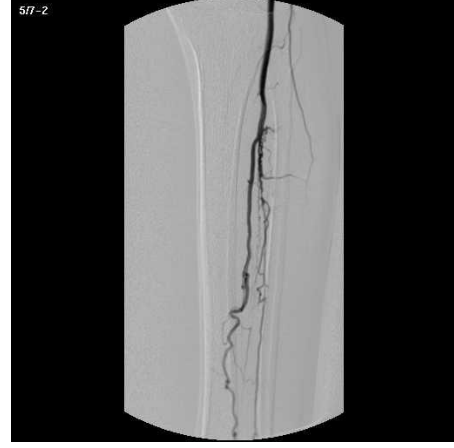

4.9D.

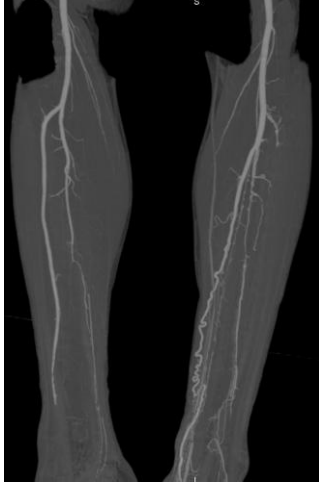Şekil 4.9: Alt ekstremitte periferik arter hastalığı olan 65 yaşında erkek hasta. A, B, C: Konvansiyonel anjiyografi imajları. Sağda yüzeysel femoral arterin başlangıcından itibaren oklude olduğu ve uyluk proksimal kesiminde kollaterallerle dolmuş gösterdiği izleniyor. Sağ yüzeysel femoral arterde çok sayıda, değişik derecelerde stenotik segmentler izleniyor (ok). D: BT anjiyografi imajları. Sağda yüzeysel femoral arterdeki oklüzyon. Kollateral vasküler yapılar ve sağ femoral arterdeki stenozlar görülüyor (siyah oklar).



4.10A.

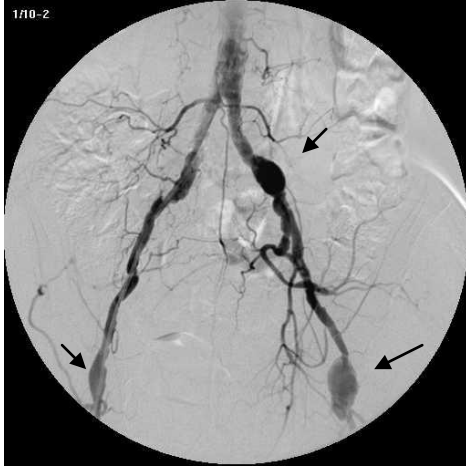


4.10B.

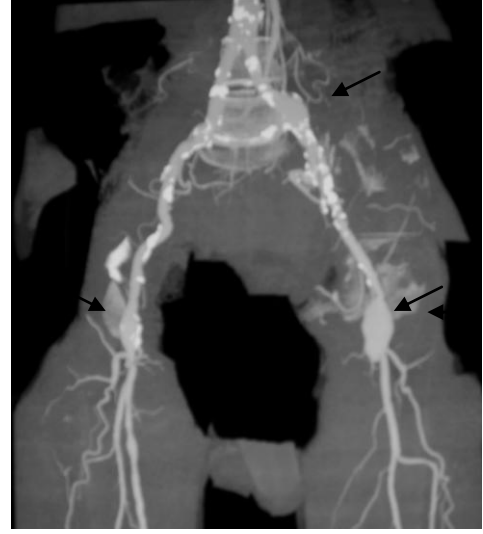

4.10C.

Şekil 4.10: Alt ekstremitte periferik arter hastalığı olan 58 yaşında erkek hasta. A: Sağ kruris arterlerinin konvansiyonel anjiyografi imajları. Posterior tibial arter oklude. Anterior tibial ve peroneal arter zayıf dolumlu olarak izleniyor. B: Sol kruris arterlerinin konvansiyonel anjiyografi imajları. Anterior ve posterior tibial arterin başlangıç seviyesinden itibaren oklude oldukları izleniyor. Sol kruriste kollateral vasküler yapılar görülüyor ve anterior tibial arter bilek seviyesinde kollateraller ile dolum gösteriyor. C: Her iki atarafta kruris arterlerinin BT anjiyografi görüntüsü. Kruris arterleri konvansiyonel anjiyografiye benzer şekilde dolum gösteriyor.

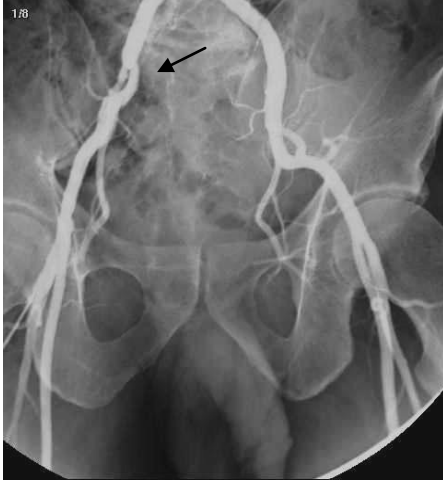

4.11A.

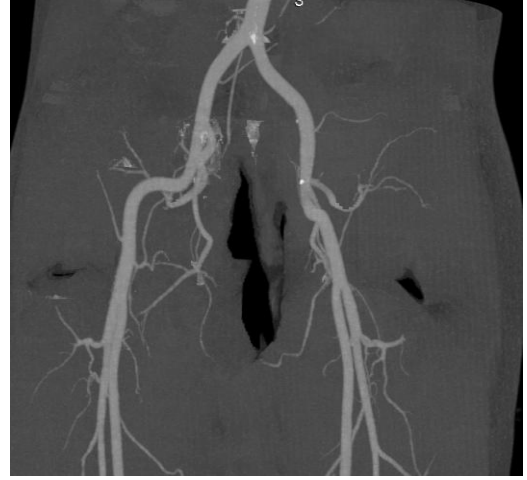

4.11B.

Şekil 4.11:Alt ekstremitte periferik arter hastalığı olan 60 yaşında erkek hasta. A: Konvansiyonel anjiyografi imajları. Sol ana iliak arterde ve sağ ortak femoral arterde lümen çapının 2 katına ulaşan, sol ortak femoral arterde ise lümen çapının yaklaşık 3 katına ulaşan fuziform özellikte anevrizmatik dilatasyonlar izlenmektedir (ok). B: BT anjiyografi imajlarında ise konvansiyonel anjiyografi görüntülerine benzer şekilde anevrizmatik dilatasyonlar mevcuttur (ok). Her iki ana iliak arterde, eksternal iliak arterlerde ve ortak femoral arterde, yaygın kalsifiye aterom plakları görülmektedir.

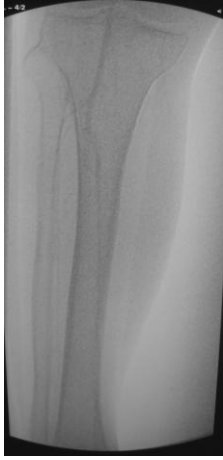

4.12A.

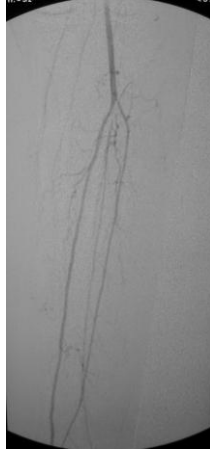

4.12B.

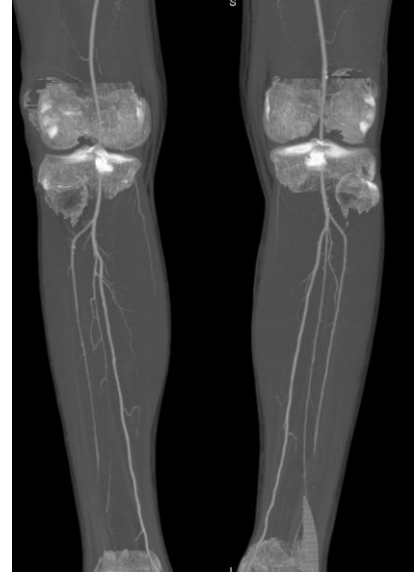Şekil 4.12:Alt ekstremitte periferik arter hastalığı olan 58 yaşında erkek hasta. A: Konvansiyonel anjiyografi görüntüleri. Sağ eksternal iliak arter başlangıç seviyesinde, yaklaşık 3 santimetrelilik bir segmentte, lümeninde %70-80 düzeylerinde darlığa neden olan stenoz izlenmektedir (ok). B: Aynı hastanın BT anjiyografi görüntüleri. Hastanın konvansiyonel anjiyografi görüntülerinde sağ eksternal iliak arterde tanımlanan darlık segmenti, BT anjiyografi imajlarında mevcut değildir. Tanımlanan darlık, konvansiyonel anjiyografideki kateterizasyona sekonder, spazmotik bir darlık olarak düşünülmüştür.



4.13A.

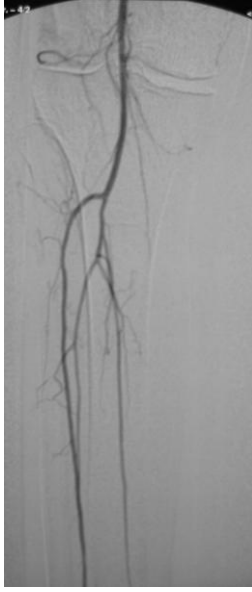


4.13B.

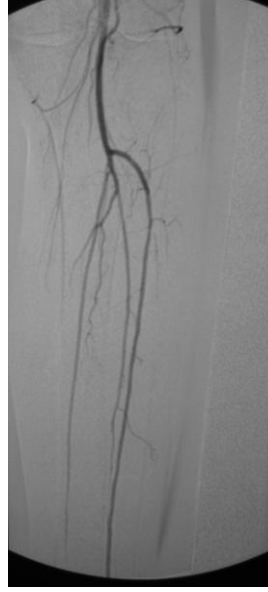

4.13C.

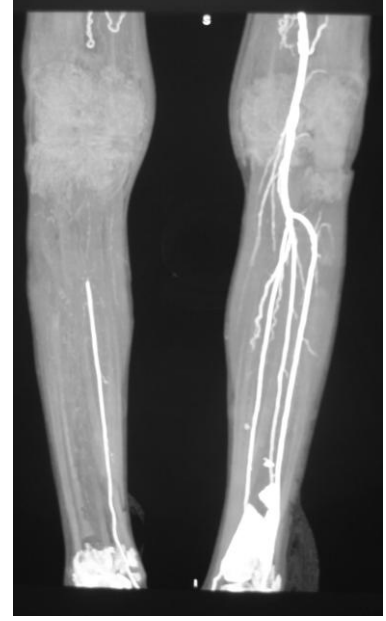Şekil 4.13: Alt ekstremitelerde periferik arter hastalığı olan 75 yaşında erkek hasta. A: Sağ kruris arterlerinin konvansiyonel anjiyografi görüntüsü. Her üç arter de zayıf dolumlu olarak izlenmektedir. Anterior ve posterior tibial arterlerin distal kesimleri, peroneal arterin ise orta ve distal kesimi zayıf dolun nedeni ile değerlendirilemiyor. B: Sol kruris arterlerinin konvansiyonel anjiyografi imajları. Solda her üç arter de normal sınırlarda değerlendirilmiştir. C: Her iki taraf kruris arterlerinin BT anjiyografi imajları. Sağ anterior tibial arterin proksimal ve orta kesimleri normal olup, distal kesimi oklude olarak değerlendirilmiştir. Sağ posterior tibial arter tümü ile normal olarak izlenmektedir. Sağ peroneal arterin ise distal kesimi oklude görünümündedir. Solda ise, anterior tibial arter distal kesimi oklude olarak görülmektedir. Diğer iki arter normal dolumludur.



4.14A.

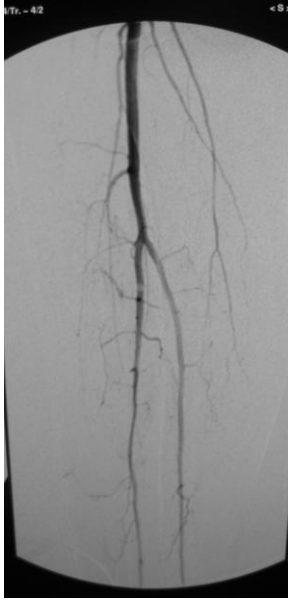


4.14B.

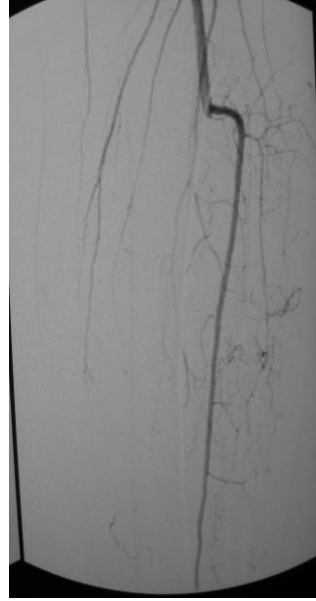


4.14C.

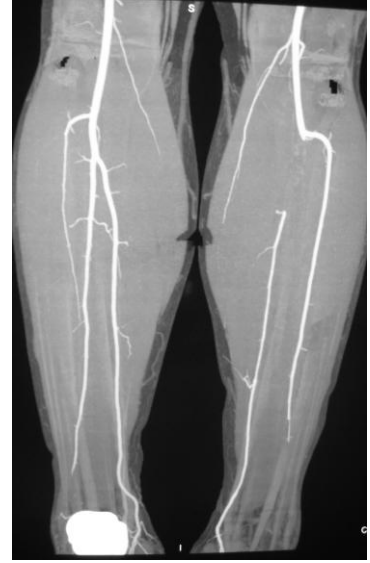Şekil 4.14: Alt ekstremitelerde periferik arter hastalığı olan 72 yaşında erkek hasta. A: Sağ kruris arterlerinin konvansiyonel anjiyografi görüntüsü. B: Sol kruris arterlerinin konvansiyonel anjiyografi görüntüsü. Her iki tarafta da kruris arterleri normal kontur ve kalibrasyon özellikleri göstermektedir. C: Her iki taraf kruris arterlerinin BT anjiyografi görüntüleri. Sağda popliteal arter, anterior tibial arter ve peroneal arter oklude olarak izlenmektedir. Geriye dönük olarak BT anjiyografi imajları tekrar değerlendirildiğinde, bu arterlerin açık olduğu ve kemiklerin otomatik segmente edilmesi aşamasında hatalı olarak çıkarıldığı saptandı.



4.15A.

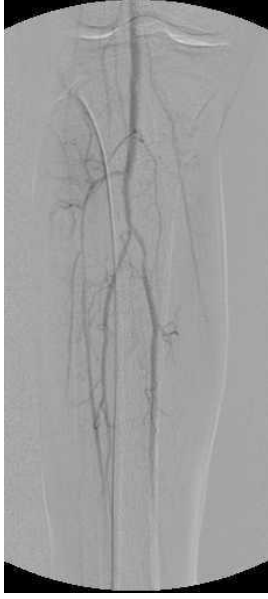


4.15B.

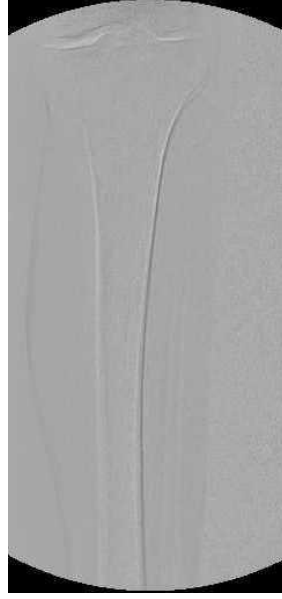

4.15C.

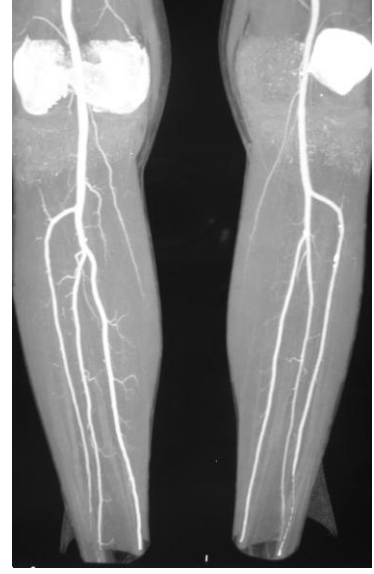Şekil 4.15: Alt ekstremitelerde periferik arter hastalığı olan 49 yaşında erkek hasta. A: Sağ kruris arterlerinin konvansiyonel anjiyografi görüntüsü. Sağda anterior tibial arter sadece kruris orta kesimine dek izleniyor, distal kesimi oklude. Peroneal arter ve posterior tibial arter normal kontur ve kalibrasyon özelliği gösteriyor. B: Sol kruris arterlerinin konvansiyonel anjiyografi görüntüsü. Anterior tibial arter normal dolumlu olup, posterior tibial arter ve peroneal arterler oklude görünümündedir. C: Her iki taraf kruris arterlerinin BT anjiyografi görüntüleri. Sağda anterior tibial arter kruris orta kesimine kadar izlenmektedir. Diğer iki arter normal görünümündedir. Solda posterior tibial arter başlangıç kesiminde oklude olup, orta ve distal kesiminde normal dolumlu olarak izlenmektedir. Sol anterior tibial arterin ise distal kesimi oklude görünümündedir.



4.16A.



4.16B.



4.16C.

Şekil 4.16:Alt ekstremitte periferik arter hastalığı olan 65 yaşında erkek hasta. A: Sağ kruris arterlerinin konvansiyonel anjiyografi görüntüsü. Her üç kruris arteri de normal kontur ve kalibrasyon özelliği göstermektedir. B: Sol kruris arterlerinin konvansiyonel anjiyografi görüntüsü. Sol kruris arterlerinin üçünde de kontrast madde opasifikasyonu izlenmemiş olup, oklude olarak değerlendirilmiştir. C: Her iki taraf kruris arterlerinin BT anjiyografi görüntüleri. Her iki tarafta da kruris arterleri normal sınırlarda izlenmektedir.

5. TARTIŞMA:

Periferik arter hastalıkları, endüstriyel dünyada önemli ve yaygın bir sağlık problemidir. Alt ekstremitelerde arteriyel obliterasyonun en önemli nedenleri: ateroskleroz, tromboangiitis obliterans (Buerger hastalığı), vaskülit, travma ve popliteal arter tuzaklanmasıdır. Periferik arter hastalığı, aortik bifurkasyon distalinde büyük oranda alt ekstremitelerde arterlerdeki aterosklerozun bir sonucudur(17).

Ateroskleroz erken yaşlarda başlayan ve yıllar içinde gelişen ilerleyici bir hastalıktır. Aortoiliyak seviyede semptomatik aterosklerotik değişiklikler, genelde beşinci dekatta ve sonrasında görülmektedir. 55 yaş ve üzerindeki popülasyonun yaklaşık %1.6'sını etkiler. İlk bulgusu genellikle intermittant kladikasyon olup, hastaların dörtte birinde kritik iskemiye ilerleyerek, istirahat ağrısı, ülserasyon, doku nekrozu ve gangrene neden olur. Periferik arter hastalığından şüphelenildiğinde hastadan alınan hikaye, yapılan fizik muayene, ekzersiz testleri ve basınç-indeks ölçümleri hastalığın şiddeti hakkında bilgi verebilir. Ancak klinik muayene ve basınç-indeks ölçümleri tedavi kararının verilmesinde yeterince güvenli değildir. Tedavi kararı için, lezyon lokalizasyonu ve boyutunun yanısıra revaskülarizasyon prosedürü için, tüm vasküler ağaç yapısının bilinmesi gerekmektedir.

Görüntüleme yöntemleri, periferik arter hastalıklarının tedavisi için, cerrahi veya perkütan anjiyoplasti gibi revaskülarizasyon yöntemlerinin seçilmesinde ve hastanın sonraki yaşam kalitesinin belirlenmesinde yol göstericidir (1, 4, 14, 25-28)

Dijital konvansiyonel anjiyografi, alt ekstremitenin periferik arter hastalıklarında, preoperatif değerlendirmede, hala referans standart görüntüleme yöntemi olarak kullanılmaktadır. Bununla birlikte, bu yöntem diğer görüntüleme yöntemlerine kıyasla, daha çok komplikasyon riski taşıyan, uzun süren, hastaya rahatsızlık veren, pahalı ve invaziv bir yöntemdir. Yapılan çalışmalarda dijital konvansiyonel anjiyografinin komplikasyon oranı %1 olarak rapor edilmiştir. Hastanın işlem esnasında ve işlem sonrasında monitörizasyon gerektirmesi ve hastanede kalış süresinin uzaması yöntemin diğer dezavantajlarıdır (2, 4, 5, 6, 11).

BT anjiyografinin ilk kullanımı tek dedektörlü BT'ler ile olmuştur. Tek dedektörlü BT'lerde çok dedektörlü BT'lere kıyasla, tarama süresi uzundur, hareket artefaktları fazladır, bu tetkik kontrast maddenin çoklu enjeksiyonunu

PDF Eraser Free

gerektirmektedir, kesit aralıkları kalındır ve helikal datanın çoklu verisine ihtiyaç duyulmaktadır (29- 31).

1973 yılından bu yana bilgisayarlı tomografi teknolojisi hızla ilerlemiş, hızı ve rezolüsyonu hızla artmıştır. 1998 yılından itibaren geliştirilen multidedektörlü bilgisayarlı tomografi, x-ışını tüplerinin kapasitesindeki artışın ve bilgisayar teknolojisindeki gelişmenin bir sonucudur. 4, 8, 16 ve 64 dedektörlü BT teknolojisi hızla gelişmiş ve gelişmeye devam etmektedir. Yapılan son çalışmalar, multidedektörlü BT anjiyografinin periferal arterlerin görüntülenmesinde, doğruluğunun hala artış gösterdiğini bildirmektedir (32, 33).

Multidedektörlü BT anjiyografinin noninvaziv olması, sadece intravenöz kontrast madde gerektirmesi, konvansiyonel dijital anjiyografiye kıyasla daha ucuz, hasta açısından daha konforlu ve verilen radyasyon dozunun dijital konvansiyonel anjiyografiye kıyasla daha az olması ve daha kısa sürmesi yöntemin avantajlarıdır. Ayrıca multidedektörlü BT anjiyografinin spatial rezolüsyonu oldukça yüksek olup, bir çok açıdan konvansiyonel anjiyografi ile elde edilemeyecek görüntü oluşumunu sağlayarak, konvansiyonel anjiyografiye bir alternatif oluşturmaktadır. Konvansiyonel anjiyografi ile izlenemeyen mural kalsifikasyonlar, stent ve greftler BT anjiyografi ile değerlendirilebilir. Yine multidedektör BT anjiyografi, düşük kontrast madde volümü, sedasyon gerektirmemesi, noninvaziv olması ve kısa sürmesi ile pediatrik hastalarda da avantaj oluşturmaktadır (1, 5, 11-13, 34-39).

Yapılan çalışmalarda, 4 dedektörlü BT anjiyografi için sensitivite yaklaşık %91-96, spesifisite % 92-99 iken, 16 dedektörlü BT anjiyografi için ise bu değerler sırasıyla % 96 ve % 97 olarak verilmiştir (5, 8, 12, 35, 40) .

Alt ekstremitte arterlerine yönelik, multidedektörlü BT ile daha önceden yapılmış çok sayıda araştırma olmasına rağmen, bu çalışmalar genellikle 4, 8 ve 16 dedektörlü BT cihazları ile yapılmıştır. 64 dedektörlü cihazlarla yapılan çalışmalar çok az sayıdadır veya henüz araştırma aşamasındadır.

Biz de bu çalışmamızda, var olan mevcut literatür verilerinden yola çıkarak, kurumumuz Kalp Damar Cerrahisi Anabilim Dalının da desteği ile, alt ekstremitte arteriyel hastalığı olan hastalarda, dijital konvansiyonel anjiyografi gold standart kabul edilerek, kliniğimizde var olan ve konvansiyonel anjiyografiye bir alternatif

PDF Eraser Free

oluşturabilecek 64 dedektörlü BT cihazının doğruluğunu, etkinliğini, güvenilirliğini ve uygulanabilirliğini belirlemeyi hedefledik.

Albrecht ve arkadaşlarının, 2007 yılında, DSA gold standart kabul edilerek, 16 dedektörlü BT ile yaptıkları, bizim çalışmamıza benzer bir çalışmada, DSA ve BT anjiyografi arasındaki uyum, Kappa testi ile değerlendirildi ve tüm darlık seviyeleri için $Kappa=0.64-0.75$, % 50 üzerindeki darlıklar için ise $Kappa=0.86-0.90$ olarak bulundu (31). 2004 yılında Catalano ve arkadaşlarının yaptıkları benzer bir çalışmada ise, popliteal arter ve proksimali için Kappa değerleri 0.61-1.00 arasında saptanmıştı (12). Yine Willman ve arkadaşlarının 2005 yılında yaptıkları çalışmada tüm darlık düzeyleri için Kappa değeri 0.72 iken, bu değer %50 ve üzerindeki darlıklar için 0.9 olarak bulundu (4). Bizim çalışmamızda da, DSA ve multidedektörlü BT anjiyografi arasındaki uyum Kappa testi ile değerlendirildi. Kappa değerleri, tüm darlık seviyeleri için ve %50 ve üzerindeki darlıklar için ayrı ayrı hesaplandı. Tüm darlık seviyeleri için, iki tetkik arasındaki uyum, popliteal arter proksimalindeki alt ekstremite arteriyel segmentleri için, mükemmel düzeyde uyumluluk gösterdi ($Kappa= 0.80-0.91$). Bu değerler popliteal arter ve distalindeki segmentler için daha düşüktü ve çok iyi düzeyde uyumluluktan, zayıf düzeyli uyum değerlerine kadar oldukça geniş bir spektrum gösterdi ($Kappa=0.29-0.75$). %50 üzeri darlıklarda ve oklüzyonlarda ise bu değerler anterior tibial arter distal kesimi hesaba katılmadığında, sırasıyla $Kappa=0.63-1.00$ ve $Kappa=0.23-0.80$ idi. %50 üzeri darlıklarda ve oklüzyonlarda iki tetkik arasında Kappa değeri en düşük olan segment, anterior tibial arter distal segmenti olup, $Kappa=0.09$ olup, iki tetkik arasında uyumsuz sonuçlar elde edildi.

Bizim çalışmamıza benzer şekilde, Martin ve arkadaşlarının, 2003 yılında, 4 dedektörlü BT ile yaptıkları çalışmada, en düşük Kappa değerleri kalf damarlarında, en düşük değer de orta peroneal arter segmentlerinde saptandı (5). Bizim çalışmamızda da kalf damarlarındaki Kappa değerleri, diğer segmentlere kıyasla düşük olarak saptanmış olup, en düşük değerler peroneal arter distal segmentinde idi. Bunun başlıca nedeni bu bölgenin arteriyel anatomisindeki varyasyonların en belirgin olduğu yer olması ve değerlendirmede farklılıklara yol açması yanısıra, diğer nedenler, her iki tetkikte de küçük çaplı damarların değerlendirilmesinin zor olması, damar duvarındaki kalsifikasyonların BT anjiyografide artefakt oluşturarak değerlendirmeyi engellemesi, dolaşım problemi olan hastalarda her iki tetkikte de distal damarların

PDF Eraser Free

opasifikasyonunun yetersiz olması sonucu hatalı değerlendirilmesi ya da BT anjiyografinin rekonstrüksiyon aşamasındaki teknik hatalardan kaynaklanıyor olabilir.

Martin ve arkadaşlarının yaptığı 1425 arteriyel segmenti kapsayan çalışmada, BT anjiyografide patent olarak izlenen 26 (%1.8) arteriyel segmentin, konvansiyonel anjiyografide oklude olarak izlendiği görüldü. Bu çalışmada da alt ekstremite arterleri bizim çalışmamıza benzer şekilde 35 segmente ayrılarak değerlendirilmiştir. (5). Bizim çalışmamızda ise; DSA gold standart kabul edilmesine rağmen, DSA'da oklude olarak saptanan 42 (%4) arteriyel segment, BT anjiyografide patent olarak izlendi. Yine neden olarak, konvansiyonel anjiyografide oluşan ciddi hareket artefaktları, oklüzyon distalindeki damarların kontrast madde ile yeterli dolum göstermemesi ve kruris arterlerindeki ciddi kalsifikasyonların yanlış negatif değerlendirmeye neden olması düşünüldü.

Martin ve arkadaşlarının yaptığı çalışmada, konvansiyonel anjiyografide patent olarak izlenen 28 (%1.9) arteriyel segment, BT anjiyografide oklude olarak saptandı (5). Benzer şekilde, bizim çalışmamızda, bu sayı 42 (%4) idi. Bunun nedeni ise, yine dolaşım problemi olan hastalardaki arteriyel kontrastlanma yetersizliği, kruris arterlerindeki ciddi kalsifikasyonlar ve rekonstrüksiyon aşamasındaki teknik hatalar olarak düşünüldü.

Yaptığımız çalışmada, yine DSA gold standart kabul edilerek, tüm segmentler için BT anjiyografinin sensitivitesi, spesifisitesi, pozitif ve negatif prediktif değerleri hesaplandı. Martin ve arkadaşlarının 2003 yılında, 4 dedektörlü BT ile yaptıkları benzer bir çalışmada, sensitivite %88.6, spesifisite %97.7 (5), Schertler ve arkadaşlarının 2005 yılında, 16 dedektörlü BT yaptıkları çalışmada, sensitivite % 95'in üzerinde (14) ve Adriaensen ve arkadaşlarının 2004 yılında, 4 dedektörlü BT ile yaptıkları çalışmada ise sensitivite % 80-100 ve spesifisite % 94-100 olarak rapor edildi (11). Bizim çalışmamızda ise, popliteal arterin proksimalindeki arteriyel segmentler için, BT anjiyografinin sensitivitesi % 82-100, spesifisitesi ise % 85-100 değer aralığında saptandı. Bu değerler popliteal arter ve distalindeki segmentler için daha düşük olup, sırasıyla % 52-95 ve % 77-100 'dü.

Ota ve arkadaşlarının 2004 yılında yaptıkları bizim çalışmamıza benzer bir çalışmada, en yüksek sensitivite ve spesifisite değerleri iliak arterlerde saptandı ve bu değerler sırasıyla % 89-97 ve % 96-100 idi (8). Bizim çalışmamızda en yüksek

PDF Eraser Free

sensitivite deęerlerini distal abdominal aorta ve ortak femoral arter, en yksek spesifisite deęerlerini ise yzeyel femoral arter proksimal ve distal segmenti ile anterior tibial arter distal segmenti aldı. Distal abdominal aortada sensitivite % 100, spesifisite ise % 95 olarak saptandı. Ana iliak arterde sensitivite %88, spesifisite %97 idi. Ortak femoral arterde ise sensitivite % 100, spesifisite ise % 90 olarak hesaplandı.. alıřmamızda, en dřk sensitivite ve spesifisite deęerlerini ise peroneal arterin orta distal segmenti aldı. Bu segmentte sensitivite sırasıyla % 52, spesifisite ise % 77 olarak saptandı. Kruris arterlerinin distal segmentlerinde saptanan dřk sensitivite ve spesifisite deęerleri genel deęerlerde dřmeye neden oldu.

Benzer řekilde, % 50 zeri darlıklar ve oklzyonlar iin yine sensitivite, spesifisite, pozitif ve negatif prediktif deęerlerini hesapladık. Heijenbrok ve arkadaşlarının 2007 yılında yaptıkları, bizim alıřmamıza benzer bir alıřmada, % 50 ve zerindeki stenoza iin sensitiviteyi %92, spesifisiteyi ise %93 olarak buldular (41). Martin ve arkadaşları ise 2003 yılında yaptıkları alıřmada, % 75 zeri stenoza sensitiviteyi % 88-92, spesifisiteyi ise % 96-97 olarak saptadılar (5). Portugaller ve arkadaşları ise % 70 zeri darlıklarda tm arteriyel segmentler iin, sensitiviteyi %84, spesifisiteyi ise %83 olarak buldular. Yaptıkları alıřmada en dřk sensitivite deęeri aortoiliak blge, en dřk spesifisite deęeri ise infrapopliteal blge iin saptandı. Bizim alıřmamızda ise, popliteal arter proksimalindeki arteriyel segmentler iin, sensitivite % 76-100, spesifisite ise % 80-100 arasında saptandı. Popliteal arter ve distalindeki arteriyel segmentler iin ise bu deęerler sırasıyla, % 25-100 ve % 66-100 idi. (42). Bizim alıřmamızda %50 zeri darlıklarda ve stenoza en yksek sensitivite deęerleri, % 100 ile ana iliak arter, eksternal iliak arter, ortak femoral arter, yzeyel femoral arter orta segmenti, tibioperoneal trunkus, anterior tibial arter ve peroneal arter proksimal segmentleri ile posterior tibial arterin orta segmentinde saptandı. En dřk sensitivite deęeri ise, % 25 ile anterior tibial arter ve peroneal arterlerin distal segmentinde idi. En yksek spesifisite deęerleri ise % 100 ile ana iliak arter, eksternal iliak arter, ortak femoral arter, yzeyel femoral arter distal segmenti ve peroneal arter distal segmentinde saptanırken, en dřk spesifisite deęerleri ise, % 66 ile anterior tibial arterin proksimal segmentinde bulundu.

Tm darlık seviyeleri iin, pozitif prediktif deęerler % 70-100 arasında iken, negatif prediktif deęerler ise % 60-100 arasındaydı. % 50 zeri darlıklar ve stenoza

PDF Eraser Free

için ise pozitif prediktif değerler % 33-100 arasında hesaplanırken, negatif prediktif değerler ise % 75-100 arasında bulundu. Yine en düşük pozitif ve negatif prediktif değerler peroneal arter distal segmentinde görüldü.

Sensitivite, spesifisite, pozitif ve negatif prediktif değerlerin daha çok kruris arterlerinde düşük değerlerde saptanması, daha önce de belirtildiği gibi, küçük çaplı damarların değerlendirilmesinin zor olması, bu bölgede yaygın anatomik varyasyonların izlenmesi, damar duvarındaki kalsifikasyonların BT anjiyografide artefakt oluşturarak değerlendirmeyi engellemesi, dolaşım problemi olan hastalarda distal damarların opasifikasyonunun yetersiz olması ya da BT anjiyografinin rekonstrüksiyon aşamasındaki teknik hatalarla açıklanabilir.

Çalışmaya dahil ettiğimiz toplam 1050 arteriyel segmentin, 16'sının DSA'da, 45'inin BT anjiyografide görüntü kalitesi değerlendirmeyi engelleyecek düzeyde düşüktü. Değerlendirilemeyen segment sayısı BT anjiyografide, DSA'ya kıyasla daha fazlaydı. Her iki çalışmada da değerlendirilemeyen arteriyel segmentlerin büyük çoğunluğunu kruris arterleri, bunların da büyük çoğunluğunu distal segmentler oluşturmaktaydı. Bu segmentler, DSA'da genellikle yetersiz dolun ve hareket artefaktları nedeni ile, BT anjiyografide ise yetersiz dolun yanı sıra, kemik yapıları çok yakın seyreden kruris arterleri, popliteal arterler ve distal abdominal aorta gibi arterlerin, rekonstrüksiyon aşamasında, kemiklerin otomatik segmente edilmesi esnasında, hatalı olarak çıkarılması veya arterlerin üzerinde oluşan kemik artefaktlarından kaynaklanıyordu.

Bu şekilde, çalışmaya dahil edilen bir hastada, 8 arteriyel segment, BT anjiyografi ile oklude olarak saptanırken, DSA'da bu segmentler patent olarak izlendi. Geriye dönük olarak BT anjiyografi tekrar incelendiğinde, bu arteriyel segmentlerin patent olduğu, ancak rekonstrüksiyon aşamasında, alt ekstremitenin kemik yapıları otomatik olarak segmente edilirken, bu vasküler yapıların hatalı olarak çıkarılmış olduğu görüldü. Bu durum da BT anjiyografinin uyumluluk, sensitivite, spesifisite, pozitif ve negatif prediktif değerlerinde düşüşe neden oldu. Bu nedenle rekonstrüksiyon aşamasında, tetkik, segmentasyon öncesinde multiplanar olarak incelenmeli ve otomatik segmentasyon yerine, manuel segmentasyon tercih edilmeli ve değerlendirme aşamasında segmentasyonlu ve segmentasyonsuz imajlar birlikte değerlendirilmelidir.

PDF Eraser Free

BT anjiyografi, anevrizmaların boyutlarının ve iç yapılarının saptanmasında oldukça sensitif bir tekniktir. Popliteal arter anevrizmalarının saptanmasında %100 doğruluk oranına sahiptir. BT anjiyografi, anevrizmaların ekstrinsik tromboze ve ateromatöz komponentlerini de saptayabilir. Bu yönü ile BT anjiyografi, anevrizmanın sadece lümenini gösterebilen DSA'ya kıyasla daha yüksek doğruluk oranına sahiptir (43, 44). Bizim çalışmamızda da, değerlendirilen 1050 arteriyel segmentin 5'i DSA'da anevrizmatik dilatasyon göstermekteydi. Bu 5 arteriyel segmentten 1'i BT anjiyografide görüntü kalitesi yetersiz olduğundan değerlendirilemedi. Diğer 4 arteriyel segmentte ise arteriyel çaplar ve BT anjiyografi ve DSA'da % 100 uyumluluk gösterdi.

Arteriyel by-pass greftlerinin ve stentlerin gösterilmesinde ve bunlara bağlı gelişen, stenoz, oklüzyon, anevrizmal değişiklikler ve arteriovenöz fistül gibi komplikasyonların saptanmasında, BT anjiyografi yüksek doğruluk oranlarına sahiptir ve bu açıdan da DSA'ya bir alternatif oluşturmaktadır (45, 46). Willmann ve arkadaşlarının 2003 yılında, 4 dedektörlü BT anjiyografi ile yaptıkları çalışmada, DSA ile BT anjiyografi arasındaki uyumluluk, %100 olarak saptanmıştı (45). Bizim çalışmamızda da, çalışmaya dahil edilen 1050 arteriyel segmentten 1'inde endovasküler stent, 11 tanesinde de bypass grefti mevcuttu. Stenti bulunan arteriyel segment, BT anjiyografi ile normal olarak değerlendirilirken, DSA'da aterosklerotik olarak değerlendirildi. 11 greftli arteriyel segmentin 1'inde BT anjiyografi ile, darlık olmadan ateroskleroz saptanırken, bu segment DSA ile normal olarak izlendi. Diğer 10 greftli arteriyel segment ve bunların darlık seviyeleri, BT anjiyografi ve DSA'da %100 uyumluluk gösterdi ve saptanan sonuçlar, Willmann ve arkadaşlarının yaptığı çalışma ile benzerdi.

Travmatik ekstremité hasarlanmaları, vasküler injüri açısından cerrahi tedavi stratejisinin seçilebilmesi için, hızlı değerlendirme ve karakterizasyon gerektirmektedir. BT anjiyografi ekstremitelerin künt veya penetran yaralanmalarında, arteriyel injürilerin tanısında oldukça hızlı, güvenilir ve uygun bir tekniktir. Yapılan çalışmalarda, ekstremité travması sonrasında, arteriyel injürinin saptanmasında, BT anjiyografinin sensitivitesi % 90-95, spesifitesi ise % 98-100 olarak bulunmuştur (47-49). Çalışmamıza dahil ettiğimiz bir hastada, daha önceye ait penetran arteriyel injüri ve bu nedenle uygulanmış vasküler cerrahi hikayesi

PDF Eraser Free

mevcuttu. İnjuriden etkilenen 2 arteriyel segment, hem BT anjiyografide, hem de DSA'da oklude (grade-4) olarak bulundu ve daha önce yapılan çalışmalara benzer şekilde, % 100 uyumluluk gösterdi.

Çalışmaya dahil ettiğimiz bir hastada, DSA'da, sağ eksternal iliak arterin başlangıç seviyesinde, yaklaşık 2-3 cm uzunluktaki bir segmentte, yaklaşık % 70-80 düzeylerinde (grade-3), konsantrik özellikte bir stenoz izlenirken, BT anjiyografi ile stenotik olarak izlenen bu segmentin tamamen normal olduğu görüldü (grade-0). Bu hastaya, DSA esnasında, sağ femoral arter yolu ile kateterizasyon uygulanmıştı ve bu izlenen darlığın, girişimsel işleme sekonder spazmotik bir darlık olduğu düşünüldü. Bu farklılık çalışmamızın sonuçlarını etkiledi. BT anjiyografide, kontrast madde intravenöz yol ile verildiğinden ve bu işlem arteriyel kateterizasyon gerektirmediğinden, BT anjiyografi bu tür yanılığlara yol açmamaktadır. Bu durum da yine, BT anjiyografinin DSA'ya üstünlüklerinden bir diğeridir.

Yaptığımız çalışmada, DSA imajlarını, aortoiliak bölge, femoral bölge ve popliteal arterler için anteroposterior projeksiyonlarda, kruris arterleri için ise oblik projeksiyonlarda çalıştık. Bu durum, referans standart olarak kabul ettiğimiz DSA'da, ön veya arka plandaki luminal darlıkların gözden kaçırılmasına neden olabilir. BT anjiyografide, DSA'ya bir diğer avantaj oluşturacak şekilde, multiplanar, 3 boyutlu imajlar elde edildiğinden ve tetkik 3 boyutlu olarak değerlendirildiğinden böyle bir limitasyon söz konusu değildir. Bu durum, çalışmamızın sonuçlarını etkilemişti.

Catalano ve arkadaşlarının yaptıkları çalışmaya göre, multidedektör BT anjiyografi, infrarenal aorta ve/veya her iki iliak aksta oklüzyonu olan hastalarda, oluşan tüm kollateralleri göstermede daha başarılıdır ve bu hastalarda distal arteriyel kontrastlanma daha iyidir (12). Bizim çalışmamıza dahil ettiğimiz bir hastada, distal abdominal aortada ve her iki iliak aksta oklüzyon mevcut olup, her iki ortak femoral arter yaygın abdominal kollateraller ile dolum göstermekteydi. Abdominal kollateral vasküler yapılar BT anjiyografide, DSA'ya benzer şekilde izlendi. Yine, çalışmamıza dahil ettiğimiz tanısı Buerger hastalığı (tromboanjitis obliterans) olan genç yaşta iki hastamızda, iki taraflı, infrapopliteal bölgede ve kruris arterlerinde yaygın oklüzyonlar ve ciddi stenotik segmentler mevcuttu. Distal bölgede gelişen yaygın

PDF Eraser Free

kollateralizasyon, bu çalışmanın sonuçlarına uygun olarak, BT anjiyografi ile DSA'ya benzer şekilde izlendi.

Çalışmamızın bazı limitasyonları mevcuttu. Birincisi; bazı hastalarda, DSA ve BT anjiyografi tetkikleri arasındaki süre uzundu. Bir hastada iki tekik arasındaki süre 75 gün, bir diğesinde 89 gündü. Bu uzun sürede hastaların arterlerinde yeni lezyonlar gelişmiş olabilir ve çalışmamızın sonuçlarını etkilemiş olabilir. İkinci limitasyon, daha önce de bahsedildiği gibi, DSA imajları belli projeksiyonlarda elde edilmişti. Aortoiliak bölge, femoral arterler ve popliteal arterler için anteroposterior, kruris arterleri için oblik görüntüler alınmıştı. Bu durum, ön yada arkada yerleşen lezyonlar gibi bazı lezyonların gözden kaçmasına ve çalışmanın sonuçlarında değişikliğe neden olabilir. Çalışmamızın bir diğ limitasyonu ise, BT anjiyografinin rekonstrüksiyonu esnasında, bazı hastalarda, kemik yapılar otomatik segmentasyon yöntemi ile segmente edildi. Bu işlem esnasında, özellikle kruris bölgesindeki arteriyel segmentler hatalı olarak çıkarılmış ve yanlışlıkla oklude olarak değerlendirilmiş olabilir. Son limitasyon olarak da, çalışmamızı oluşturan hasta popülasyonu, genellikle yaşlı ve dolaşım problemi olan hastalardı. Hem BT anjiyografide, hem de DSA'da, bu hastalarda, dolaşım problemi nedeniyle, distal arteriyel segmentlerde, arterler patent olmasına rağmen her iki tetkikten birinde, yeterli kontrast opasifikasyonu sağlanamamasına ve bu arterlerin oklude olarak değerlendirilmesine neden olabilmekteydi.

Sonuç olarak; alt ekstremitenin periferik arter hastalıkları, ileri yaşlardaki popülasyonda sık olarak izlenen ve hastanın yaşam kalitesini düşüren bir durumdur. Biz çalışmamızda periferik arter hastalığının tanısında kullanılan 64 dedektörlü BT anjiyografinin etkinliğini ve kullanılabilirliğini araştırdık. Bizim çalışmamıza göre, özellikle popliteal arter seviyesinin proksimalinde, yüksek doğruluk ve etkinlik oranlarına sahip, doğru kullanıldığı takdirde popliteal arter distalinde de başarılı olan, multidedektörlü BT anjiyografi, alt ekstremitenin periferik arteriyel hastalıklarının tanısında, konvansiyonel anjiyografiye kıyasla, noninvaziv, ucuz, hasta açısından daha konforlu olması, daha kısa sürmesi ve kullanılan radyasyon dozunun daha az miktarda olması ile konvansiyonel anjiyografiye bir alternatif oluşturabilir.

6. SONUÇLAR VE ÖNERİLER

6.1.Sonuçlar;

1-) Çalışmamızda, tüm darlık seviyeleri için, iki tetkik arasındaki uyum, popliteal arter proksimalindeki alt ekstremite arteriyel segmentleri için, mükemmel düzeyde uyumluluk gösterdi. Bu değerler popliteal arter ve distalindeki segmentler için daha düşüktü ve çok iyi düzeyde uyumluluktan, zayıf düzeyli uyum değerlerine kadar oldukça geniş bir spektrum gösterdi. %50 üzeri darlıklarda ve oklüzyonlarda ise bu popliteal arter proksimalindeki arteriyel segmentler için uyumluluk mükemmel ve çok iyi düzeyde uyumluluk saptanırken, popliteal arter ve distalindeki segmentler için uyumluluk mükemmel düzeyden uyumsuz sonuçlara kadar geniş bir spektrum göstermekteydi.

2-) Çalışmamızda, popliteal arterin proksimalindeki arteriyel segmentlerde, tüm darlık seviyeleri için, BT anjiyografinin sensitivitesi %82-100, spesifisitesi ise %85-100 değer aralığında saptandı. Bu değerler popliteal arter ve distalindeki segmentler için daha düşük olup, sırasıyla %52-95 ve %77-100 'dü. %50 üzerindeki darlıklarda ise, popliteal arter proksimalindeki darlıklarda sensitivite %76-100, spesifisite ise % 80-100 arasında saptandı. Popliteal arter ve distalindeki segmentler için bu değerler sırasıyla, % 25-100 ve % 66-100 idi.

3-) Yaptığımız çalışmada, tüm darlık seviyeleri için, pozitif prediktif değerler % 70-100 arasında iken, negatif prediktif değerler ise % 60-100 arasındaydı. % 50 üzeri darlıklar ve stenozlar için ise pozitif prediktif değerler % 33-100 arasında hesaplanırken, negatif prediktif değerler ise % 75-100 arasında bulundu.

4-) DSA'da anevrizmatik olarak izlediğimiz 5 arteriyel segmentten 1'i BT anjiyografide görüntü kalitesi yetersiz olduğundan değerlendirilemedi. Diğer 4 arteriyel segmentte ise arteriyel çaplar BT anjiyografi ve DSA'da % 100 uyumluluk gösterdi.

5-) Çalışmamızda, arteriyel stent ve greftlerin değerlendirilmesinde DSA ve BT anjiyografi arasında yüksek uyumluluk düzeyleri saptandı.

6-) Çalışmamızda, vasküler injürünün saptanmasında, DSA ve BT anjiyografi %100 uyumluluk gösterdi.

7-) Çalışmamızın sonuçlarına göre; DSA'da arteriyel kateterizasyona bağlı spazmotik darlıklar izlenebilir ve bu darlıklar aterosklerotik darlıkları taklit edebilir.

PDF Eraser Free

BT anjiyografide arteriyel kateterizasyon gerekmediğinden bu tür bir sorun söz konusu değildir.

8-) Çalışmamızda distal abdominal aorta ve her iki iliak aksta oklüzyonu mevcut olan bir hastada yaygın abominal kollateralizasyon mevcuttu. İzlenen kollateral dolaşım BT anjiyografi ve DSA'da benzer şekilde izlendi. Yine tanısı Buerger hastalığı (tromboanjitis obliterans) olan genç yaştaki iki hastamızda, distal bölgede gelişen yaygın kollateralizasyon BT anjiyografi ile DSA'ya benzer şekilde izlendi.

9-) Arteriyel seviyede, duvarda izlenen kalsifik aterosklerotik plaklar, BT anjiyografide hatalı değerlendirmeye neden olarak sonuçlarımızı etkiledi.

10-) Kalp yetmezliği ve dolaşım problemi olan hastalarda, BT anjiyografide dolaşım zamanı problem oluşturmaktaydı. Erken fazda yapılan taramalarda kontrast madde kruris arterlerine ulaşmadan görüntüleme yapılmakta, geç fazda yapılan taramalarda ise venöz geçiş olmakta ve süperpozisyon nedeni ile arteriyel yapıların değerlendirimini engellemekteydi. Bu problemi aşmak için dolaşım problemi olduğunu düşündüğümüz hastalarda, kontrast madde hastanın dolaşım zamanı hesaplanarak verildi.

11-) DSA'da görüntüleme esnasında kan akımı ve hemodinami değerlendirilebilmektedir. BT anjiyografide ise zaman rezolüsyonu olmadığından sadece statik görüntüleme yapılabilmektedir.

6.2.Öneriler;

1-) Çalışmamızda, DSA imajları aortoiliak bölge, femoral arterler ve popliteal arterler için anteroposterior, kruris arterleri için oblik görüntülerde elde edilmişti. Bu durum, ön yada arkada yerleşen lezyonlar gibi bazı lezyonların gözden kaçmasına ve çalışmanın sonuçlarında değişikliğe neden olmaktaydı. Bu tür yanlışlıkların engellenmesi için DSA'da ek projeksiyonlarda çalışma yapılabilir.

2-) BT anjiyografinin rekonstrüksiyonu aşamasında, bazı hastalarda, kemik yapılar otomatik segmentasyon yöntemi ile segmente edildi. Bu işlem esnasında, özellikle kruris bölgesindeki arteriyel segmentler hatalı olarak çıkarılmış ve yanlışlıkla oklude olarak değerlendirilmişti. Bu durumun önlenmesi için, otomatik segmentasyondan kaçınılmalı, otomatik segmentasyon yerine manuel segmentasyon

PDF Eraser Free

tercih edilmeli, tetkik segmentasyon öncesinde multiplanar olarak incelenmeli ve değerlendirme aşamasında segmentasyonlu ve segmentasyonsuz imajlar birlikte değerlendirilmelidir.

3-) BT anjiyografide değerlendirme yapılırken, çok sayıda görüntüleme seçeneği varlığı bir avantaj olmakla birlikte, en uygun seçeneğin belirlenmesi ve belirgin zaman ayırma gerekliliği bir dezavantaj da olabilmektedir.

4-) BT anjiyografide görüntülerin dökümantasyonu DSA'daki gibi standart değildir. Monitör üzerinden yapılan üç boyutlu değerlendirmeden farklı olarak dökümanite edilen görüntülerde stenoz olmadığı halde stenoz varlığı ya da stenoz olduğu halde patent görünüm oluşabilmektedir. Bu nedenle görüntülerin olabildiğince az işlenmiş veriler üzerinden değerlendirilmesi avantajlı olabilir.

7-KAYNAKLAR – GENEL BİLGİLER

- 1-) Kock M, Adriaensen M, Pattynama P, Sambeek M, Urk H, Stijnen T, Hunink M. DSA versus multi-detector row CT angiography in peripheral arterial disease: randomized controlled trial. *Radiology* 2005; 237:727-737
- 2-) Gates J, Hartnell G. Optimized diagnostic angiography in high risk patients with severe peripheral vascular disease. *RadioGraphics* 2000; 20:121-133.
- 3-) Weissleder R, Wittenberg J, Harisinghani M. *Primer of Diagnostic Imaging* p: 700-702
- 4-) Willmann J, Baumert B, Schertler T, Wildermuth S, Pfammatter T, Verdun F, Seifert B, Marincek B, Böhm T. Aortoiliac and lower extremity arteries assessed with 16-detector row CT angiography: prospective comparison with digital subtraction angiography. *Radiology* 2005; 236:1083-1093
- 5-) Martin M, Tay K, Flak B, Fry P, Doyle D, Taylor D, Hsiang Y, Machan L. Multidetector CT angiography of the aortoiliac system and lower extremities; A prospective comparison with digital subtraction angiography. *AJR* 2003; 180: 1085-1091
- 6-) Yucel E, Kaufman J, Geller S, Waltman A. Atherosclerotic occlusive disease of the lower extremity: prospective evaluation with two-dimensional time-of-flight MR angiography *Radiology* 1993; 187: 637.
- 7-) Visser K, Kock M, Kuntz K, Donaldson M, Gazelle S, Hunink M. Cost-effectiveness targets for multidetector row CT angiography in the work-up of patients with intermittent claudication. *Radiology* 2003; 227:647-656
- 8-) Ota H, Takase K, Igarashi K, Chiba Y, Haga K, Saito H, Takahashi S. MDCT compared with digital subtraction angiography for assesment of lower extremity arterial occlusive disease; Importance of reviewing cross-sectional images. *AJR* 2004; 182:201-209
- 9-) Erden İ. Gövde Manyetik Rezonans. *Manyetik Rezonans Derneği*. Haziran 2005. sayfa;125-129

PDF Eraser Free

- 10-) Liu J, Merton D, Mitchell D, Needleman L, Kurtz A, Goldberg B. Color Doppler imaging of the iliofemoral region. RadioGraphics 1990; 10:403-412.
- 11-) Adriaensen M, Kock M, Stijnen T, Sambeek M, Urk H, Pattynama P, Hunink M. Peripheral arterial disease; Therapeutic confidence of CT versus digital subtraction angiography and effects on additional imaging recommendations. Radiology 2004; 233:385-391
- 12-) Catalano C, Fraioli F, Laghi A, Napoli A, Bezzi M, Pediconi F, Danti M, Nofroni I, Passariello R. İnfrarenal aortic and lower extremity arterial disease; Diagnostic performance of multidedector row CT angiography. Radiology 2004; 231:555-563
- 13-) Sutton D, Textbook of Radiology and Imaging, Volume-1, P: 412, 434-435, 446-448, 451
- 14-) Schertler T, Wildermuth S, Alkadhi H, Marincek B, Boehm T. Sixteen-dedector row CT angiography for lower leg arterial occlusive disease; Analysis of section width. Radiology 2005; 237: 649-656
- 15-) Arıncı K, Elhan A. Anatomi. 2.Cilt; Sayfa: 87-100
- 16-) Zwiebel, Pellerit. Introduction to Vascular Ultrasonography. Türkçe çevirisi. Sayfa: 268
- 17-) Duran E. Kalp ve Damar Cerrahisi; Sayfa: 561, 563, 587, 779, 783, 799, 923
- 18-) Kumar V, Cotran R, Robbins S. Temel Patoloji Türkçe çevirisi: Sayfa; 278, 293
- 19-) Gloviczki C, Kempczinski J. Rutherford Vascular Surgery Fifth Edition. P: 313, 329, 364-371, 387-405, 813-821, 1079-1083, 1087-1093, 1093-110, 1246-1260, 1345-1348
- 20-) Rumack C, Wilson S, Charboneau W. Diagnostic Ultrasound. Second Edition. Page: 930
- 21-) Savaş R. Bilgisayarlı Tomografi, Terminoloji, Tarihçe, Görüntü oluşum Süreci. Temel Radyoloji Fiziği. Türk Radyoloji Derneği İzmir Şubesi Eğitim Sempozyumları 2004-2005. Sayfa; 67-71

PDF Eraser Free

- 22-) Karabulut N. Helikal BT, Çok Kesitli BT ve Elektron Demeti BT. Temel Radyoloji Fiziği. Türk Radyoloji Derneği İzmir Şubesi Eğitim Sempozyumları 2004-2005. Sayfa; 67-71
- 23-) Tuncel E. Bilgisayarlı Tomografi. Klinik Radyoloji. Genişletilmiş 2. Baskı. Sayfa; 87-89
- 24-) Bosch J, Haaring C, Meyerovitz M, Cullen K, Hunink M. Cost-effectiveness of percutaneous treatment of iliac artery occlusive disease in the United States. Am. J. Roentgenol., Aug 2000; 175: 517 - 521.
- 25-) Ouwendijk R, Vries M, Pattynama P, Sambeek M, Haan M, Stijnen T, Engelshoven J, Hunink M. Imaging peripheral arterial disease: Randomized controlled trial comparing contrast-enhanced MR angiography and multi-detector row CT angiography. Radiology 2005; 236:1094-1103
- 26-) Kaya T, Çelik A, Özkan R, Adapınar B, Kebapçı M, Özdamar K. İliyak ve alt ekstremitelerdeki arteriyosklerotik lezyonların dağılım ve simetri analizi. Tanısal ve Girişimsel Radyoloji 2001; 7: 402-405
- 27-) Scherthaner R, Fleischmann D, Lomoschitz F, Stadeler A, Lammer J, Loewe C. Effect of MDCT angiographic findings on the management of intermittent claudication. AJR 2007;189; 1215-1222
- 28-) Ouwendijk R, Vries M, Stijnen T, Pattynama P, Sambeek M, Buth J, Tielbeek A, Vliet D, Schutkool L, Kitslaar P, Haan M, Engelshoven J. Multicenter randomized controlled trial of the cost and effects of noninvasive diagnostic imaging in patients with peripheral arterial disease: the DIPAD trial. AJR 2008; 190:1349-1357
- 29-) Albrecht T, Foert E, Holtkamp R, Kirchin M, Ribbe C, Wacker F, Kruschewski M, Meyer B. 16-MDCT angiography of aortoiliac and lower extremity arteries: Comparison with Digital Subtraction Angiography. AJR 2007; 189:702-711
- 30-) Rieker O, Duber C, Schmiedt W, Zitzewitz H, Schweden F, Thelen M. Prospective comparison of CT angiography of the legs with intraarterial digital subtraction angiography. AJR 1996; 166:269-276

PDF Eraser Free

- 31-) Raptopoulos V, Rosen M, Kent K, Kuestner L, Sheiman R, Pearlman J. Sequential helical CT angiography of aortoiliac disease. *AJR* 1996; 166:1347-1354
- 32-) El-Khoury G, Bennet L, Ondr G. Multidetector row computed tomography. *J Am Acad Orthop Surg* 2004;12:1-5
- 33-) Ouwendijk R, Kock M, Dijk L, Sambeek M, Stijnen T, Hunink M. Vessel wall calcifications at multidetector row CT angiography in patients with peripheral arterial disease: effect on clinical utility and clinical predictors. *Radiology* 2006; 241:603-608
- 34-) Karacaaltıncaba M, Akata D, Leblebicioğlu G, Haliloğlu M, Akıncı D, Balkancı F, Besim A. MDCT angiography of the extremities in pediatric patient: Initial experience. *AJR* 2004; 183:189-192
- 35-) Rubin G, Schmidt A, Logan L, Sofilos M. Multi-Detector row CT angiography of lower extremity arterial inflow and runoff: Initial experience. *Radiology* 2001; 221:146-158
- 36-) Hiatt D, Fleischmann D, Hellinger J, Rubin G. Angiographic imaging of the lower extremities with multidetector CT. *Radiol Clin N Am* 2005; 43:1119-1127
- 37-) Katz D, Hon M. CT angiography of the lower extremities and aortoiliac system with a multidetector row helical CT scanner: promise of new opportunities fulfilled. *Radiology* 2001; 221:7-10
- 38-) Rubin G, Shiau M, Leung A, Kee S, Logan L, Sofilos M. Aorta and iliac arteries: single versus multi detector row helical CT angiography. *Radiology* 2000; 215:670-676
- 39-) Willmann J, Wildermuth S. Multidetector row CT angiography of upper and lower extremity peripheral arteries. *Eur Radiol Suppl* 2005; 4:3-9
- 40-) Ofer A, Nitecki S, Linn S. Multidetector CT angiography of peripheral vascular disease: a prospective comparison with intraarterial digital subtraction angiography. *AJR* 2003; 180:719-724

PDF Eraser Free

- 41-) Heijenbrok M, Kock M, Hunink M. Lower extremity arterial disease: multidetector CT angiography-meta analysis. *Radiology* 2007; 245:433-439
- 42-) Portugaller H, Schoellnast H, Hausegger K, Tiesenhausen K, Amann W, Berghold A. Multislice spiral CT angiography in peripheral arterial occlusive disease: available tool in detecting significant arterial lumen narrowing?. *Eur Radiol* 2004; 14:1681-1687
- 43-) Rubin G. MDCT imaging of the aorta and peripheral vessels. *EJR* 2003; 45:42-49
- 44-) Pierce G. Basics of computed tomography angiography of the lower extremity vessels. *Seminars in Vascular Surgery* 2004; 17:102-109
- 45-) Willmann J, Mayer D, Banyai M, Desbiolles L, Verdun F, Seifert B, Marincek B, Weishaupt D. Evaluation of peripheral arterial bypass grafts with multidetector row CT angiography: comparison with duplex US and digital subtraction angiography. *Radiology* 2003; 229:465-474
- 46-) Maintz D, Tombach B, Juergens K, Weigel S, Heindel W, Fischbach R. Revealing in-stent stenoses of the iliac arteries: comparison of multidetector CT with MR angiography and digital radiographic angiography in a phantom model. *AJR* 2002; 179:1319-1322
- 47-) Thomas M, West C, Cohen A. Diagnosing traumatic arterial injury in the extremities with CT angiography: pearls and pitfalls. *Radiographics* 2005; 25:133-142
- 48-) Rieger M, Mallouhi A, Tauscher T, Lutz M, Jaschke W. Traumatic arterial injuries of the extremities: initial evaluation with MDCT angiography. *AJR* 2006; 186:656-664
- 49-) Soto J, Munera F, Morales C. Focal arterial injuries of the proximal extremities: helical CT arteriography as the initial method of diagnosis. *Radiology* 2001; 218:188-194