

T.C.
ESKİŐEHİR OSMANGAZİ ÜNİVERSİTESİ
TIP FAKÜLTESİ

RATLARDA ALT EXTREMİTE İSKEMİ-REPERFÜZYON
HASARINDA KARNOZİNİN MİYOKARD ÜZERİNE
ETKİSİNİN ARAŐTIRILMASI

Dr. Aydın KESKİN

Kalp ve Damar Cerrahisi Anabilim Dalı
TIPTA UZMANLIK TEZİ

ESKİŐEHİR
2013

T.C.
ESKİŐEHİR OSMANGAZİ ÜNİVERSİTESİ
TIP FAKÜLTESİ

RATLARDA ALT EXTREMİTE İSKEMİ-REPERFÜZYON
HASARINDA KARNOZİNİN MİYOKARD ÜZERİNE
ETKİSİNİN ARAŐTIRILMASI

Dr. Aydın KESKİN

Kalp ve Damar Cerrahisi Anabilim Dalı
TIPTA UZMANLIK TEZİ

TEZ DANIŐMANI
Prof. Dr. Bülent TÜNERİR

ESKİŐEHİR
2013

TEZ KABUL VE ONAY SAYFASI

T.C.
ESKİŞEHİR OSMANGAZİ ÜNİVERSİTESİ
TIP FAKÜLTESİ DEKANLIĞINA,

Dr. Aydın KESKİN' e ait "Ratlarda Alt Extremitte İskemi - Reperfüzyon Hasarında Karnozinin Miyokard Üzerine Etkisinin Araştırılması" adlı çalışma jürimiz tarafından Kalp ve Damar Cerrahisi Anabilim Dalı'nda Tıpta Uzmanlık Tezi olarak oy birliği ile kabul edilmiştir.

Tarih: 29.05.2013

Jüri Başkanı	Prof. Dr. Bülent TÜNERİR Kalp ve Damar Cerrahisi AD.
Üye	Prof. Dr. M. Behçet SEVİN Kalp ve Damar Cerrahisi AD.
Üye	Prof. Dr. Cumhuri SİVRİKOZ Göğüs Cerrahi AD.

Eskişehir Osmangazi Üniversitesi Tıp Fakültesi Fakülte Kurulu'nu.....Tarih veSayılı Kararı ile onaylanmıştır.

Prof. Dr. Bekir YAŞAR
Dekan

TEŞEKKÜR

Eskişehir Osmangazi Üniversitesi Tıp Fakültesi Kalp ve Damar Cerrahisi Anabilim Dalı'nda almış olduğum uzmanlık eğitimim boyunca bilgi ve tecrübeleri ile bana yol gösteren ve tez çalışmamın tüm aşamalarında desteğini esirgemeyen tez danışmanım Prof. Dr. Bülent TÜNERİR başta olmak üzere, tez çalışmamın gerçekleşmesinde yardımcı olan Uz. Dr. Semra YİĞİTASLAN' a, Uz. Dr. Orhan ÖZATİK' e ve Prof. Dr. Ömer ÇOLAK' a, teşekkür eder, sevgi ve şükranlarımı sunarım.

ÖZET

Keskin A. Ratlarda alt extremitte iskemi – reperfüzyon hasarında karnozinin miyokard üzerine etkisinin araştırılması. Eskişehir Osmangazi Üniversitesi Tıp Fakültesi Kalp Damar ve Cerrahisi Anabilim Dalı Tıpta Uzmanlık Tezi, Eskişehir, 2013. Bu çalışmanın amacı, sıçan infrarenal abdominal aortasında (İAA) oklüzyon - reperfüzyon sonrası miyokardial iskemi - reperfüzyon (İ-R) hasarına karnozinin etkisini araştırmaktır. Çalışmada 30 adet Sprague - Dawley cinsi sıçan randomize olarak, eşit sayıda (n=10) üç gruba ayrıldı. Kontrol grubuna laparotomi ve İAA diseksiyonu yapıldı ancak oklüzyon uygulanmadı. Bu grupta diğer gruplardaki işlem süresine uygun süre beklendi. İ-R ve İ-R+Karnozin (KAR) gruplarına laparotomi ve İAA diseksiyonu yapıldı. İAA'ya mikrovasküler klemp konularak önce 30 dakika iskemi, ardından klemp kaldırılarak 60 dakika reperfüzyon sağlandı. 30 dakikalık iskemi süresinin bitmesine 10 dakika kala İ-R grubuna (İ-R + KAR grubunda verilen ilacın hacmi kadar) intraperitoneal (ip.) serum fizyolojik, İ-R + KAR grubuna 250 mg/kg ip. KAR verildi. İ-R sürelerinin sonunda sıçanlar sakrifiye edilerek kalp dokusu ve kan örnekleri alındı. Histopatolojik ve biyokimyasal değerlendirme yapıldı. Histopatolojik incelemede kontrol grubu ile İ-R ve İ-R+KAR grupları arasında anlamlı patolojik değişiklikler olduğu tesbit edildi. Biyokimyasal incelemede aspartat aminotransferaz (AST), kreatin kinaz (CK) ve laktat dehidrogenaz (LDH) enzim düzeyleri karşılaştırıldığında İ-R ve İ-R+KAR grupları arasında anlamlı derecede değişiklik olduğu ve enzim düzeylerinin İ-R+KAR grubunda İ-R grubuna kıyasla anlamlı derecede düşük olduğu tespit edildi. Sonuç olarak bizim çalışmamıza göre; karnozinin biyokimyasal ölçümler göz önüne alınarak sıçanlarda miyokardial İ-R hasarını engellemede etkili olduğu saptanmıştır. İstatiksel olarak anlamlı fark olmasa bile İ-R+KAR grubunda İ-R grubuna kıyasla olumlu histopatolojik bulgular saptanmıştır. Bu nedenle çalışmamızın bundan sonraki daha geniş kapsamlı araştırmalara yol gösterebileceğini düşünmekteyiz.

Anahtar Kelimeler: İskemi, Reperfüzyon, Kalp, Karnozin

ABSTRACT

Keskin A. Investigation of the effect of carnosine on myocardial injury after ischemia-reperfusion in the lower extremity. Eskisehir Osmangazi University Faculty of Medicine Cardiovascular Surgery Department. Expertise Thesis. Eskisehir, 2013. The purpose of this study is ; to investigate the effect of carnosine (KAR) on ischemia-reperfusion (I-R) injury on myocardium occurring after occlusion-reperfusion of infrarenal abdominal aorta (IAA) in rats. In this study; 30 Sprague-Dawleys rats were randomly divided into three equal groups (n=10). Laparotomy and IAA dissection were performed like the other groups in control group except occlusion. In control group process was completed 90 minutes. In I-R and I-R+KAR groups; IAA was occluded by microvascular clamps; first 30 minutes of ischemia period, than after declamping, 60 minutes of reperfusion period was supplied. 10 minutes before declamping; saline (in equal volume of drug applied in I-R+KAR group) was given intraperitoneally (ip.) in I-R group and 250 mg/kg ip. KAR was given in I-R + KAR group. After I-R period rats were sacrificed. Heart specimens and blood samples were taken for histopathological and biochemical evaluation. Statistically significant alterations were observed in control group against other groups in histopathological analyses. It was determined; there are statistically significant alterations between groups I-R and I-R+KAR at comparison of aspartate aminotransferase (AST), creatine kinase (CK), lactate dehydrogenase (LDH) enzyme levels in biochemical analyses and in group I-R+KAR enzyme levels were significantly lower than levels in group I-R. As a result, according to our study; it was seen that, carnosine is effective to prevent myocardial I-R injury in rats regarding to biochemical analyses. Although there is no significantly difference between groups I-R and I-R+KAR in histopathological analyses ; it was determined that there are some favorable histopathological findings in group I-R+KAR in comparison with group I-R. For this reason, we are thinking that our study can guide comprehensive studies in future.

Key Words: Ischemia, Reperfusion, Heart, Carnosine

İÇİNDEKİLER

	Sayfa
TEZ KABUL VE ONAY SAYFASI	iii
TEŞEKKÜR	iv
ÖZET	v
ABSTRACT	vi
İÇİNDEKİLER	vii
SİMGELER VE KISALTMALAR DİZİNİ	ix
ŞEKİLLER DİZİNİ	xi
TABLOLAR DİZİNİ	xii
1. GİRİŞ	1
2. GENEL BİLGİLER	4
2.1. İskemi	4
2.2. Reperfüzyon	10
2.3. Organizmada Prooksidan-Antioksidan Denge	12
2.4. İskemi-Reperfüzyon Modelleri	14
2.5. İskemi-Reperfüzyon Hasarı Mekanizmaları	14
2.6. İskemi-Reperfüzyon Hasarını Önlemek İçin Tedavi Stratejileri	27
2.7. Aortik Kros Klemp Modelinde Alt Ekstremitte İskemi-Reperfüzyon Fizyopatolojisi Ve Uzak Organ Hasarı	31
2.8. Karnozin	32
3. GEREÇ VE YÖNTEM	39
3.1. Deneklerin Hazırlanması Ve Operasyon Tekniği	39
3.2. Denek Grupları	40
3.3. Kalp (Miyokard) Dokularının Histopatolojik İncelenmesi	41
3.4. Histopatolojik Skorlama	41
3.5. Biyokimyasal Ölçümler	41
3.6. İstatistiksel Analiz	41
4. BULGULAR	43
5. TARTIŞMA	49
6. SONUÇ VE ÖNERİLER	55

SİMGELER VE KISALTMALAR

AA	Araşidonik asit
ADP	Adenozin difosfat
AGE	İleri glikasyon sonürünleri
AMP	Adenozin monofosfat
ALT	Alanin aminotransferaz
AST	Aspartat aminotransferaz
ATP	Adenozin trifosfat
Ca ⁺	Kalsiyum
CK	Kreatin kinaz
C _{5a}	Kompleman faktör 5 a
DNA	Deoksiribo nükleik asit
ELAM1	Endotel lökosit adezyon molekülü 1
Gpx	Glutasyon Peroksidaz
Grd	Glutasyon Redüktaz
GSH	Redükte glutasyon
GSSG	Okside glutasyon
H ⁺	Hidrojen
HOCl	Hipoklorik asit
H ₂ O ₂	Hidrojen Peroksit
H+E	Hemotoksilen Eozin
İAA	İnfrarenal abdominal aorta
ICAM ₁	İntersellüler hücre adezyon molekülü
İL ₈	İnterlökin 8
İL ₁ β	İnterlökin 1 beta
İnos	İndüklenebilir nitrik oksit sentaz
İp.	İntraperitoneal
İ-R	İskemi-reperfüzyon
İRH	İskemi-reperfüzyon hasarı
K ⁺	Potasyum
KAR	Karnozin

KAT	Katalaz
LDH	Laktat dehidrogenaz
LT B ₄	Lökotrien B 4
MDA	Malonil dialdehit
Na ⁺	Sodyum
NAD	Nikotinamid dinükleotid
NADPH	Nikotinamid adenin dinükleotid fosfat hidrojen
NO	Nitrik oksit
NOS	Nitrik oksit sentaz
O ₂ ⁻	Süperoksit radikali
OH ⁻	Hidroksil radikali
PAF	Trombosit aktive edici faktör
PARS	Poli-ADP-Riboz Sentaz
PgI ₂	Prostosiklin
PMNL	Polimorfonükleer lökosit
Po.	Oral yolla
Sc.	Subkütanöz
SOR	Serbest oksijen radikalleri
SR	Serbest radikaller
SOD	Süperoksit Dismutaz
TXA ₂	Tromboksan A ₂
TNF α	Tümör nekrozis faktör alfa
VCAM1	Vasküler hücre adezyon molekülü 1

ŞEKİLLER

	Sayfa
2.1. Hücre zedelenmesinde sitoplazmik kalsiyum artışının kaynakları ve sonuçları	5
2.2. İskemide membran hasarının mekanizmaları	9
2.3. İskemik zedelenmede olaylar dizisi	10
2.4. Serbest oksijen radikallerine bağlı hücre hasarı	12
2.5. İskemi-reperfüzyon hasarının patofizyolojisi	15
2.6. İskemi-reperfüzyon hasarında lökosit-endotel etkileşimi	19
2.7. Lipid peroksidasyonu ve etkileri	26
2.8. L-karnozin	33
2.9. Dokularda karnozin sentezi	34
4.1. Kontrol grubunda histopatolojik görünüm (Normal miyokard dokusu)	46
4.2. İ-R grubunda histopatolojik görünüm (Miyokardial hücrelerde şişme)	47
4.3. İ-R grubunda histopatolojik görünüm (Miyokardial hücrelerde şişme)	47
4.4. İ-R grubunda histopatolojik görünüm (Nötrofil infiltrasyonu)	48
4.5. İ-R+KAR grubunda histopatolojik görünüm (İnterstisiel ödem)	48

TABLULAR

	Sayfa
2.1. Oksijen ve Azot kaynaklı reaktif bileşikler	22
2.2. Antioksidanlar	28
4.1. Kontrol grubu histopatolojik skorlaması	43
4.2. İskemi-reperfüzyon grubu histopatolojik skorlaması	43
4.3. İskemi-reperfüzyon (İ-R)+Karnozin (KAR) grubu histopatolojik skorlaması	44
4.4. Kruskall Wallis testi ile histopatolojik skorlamanın karşılaştırılması	44
4.5. Kruskall Wallis testi ile kreatin kinaz (CK) düzeylerinin karşılaştırılması	45
4.6. One way ANOVA testi ile aspartat aminotransferaz (AST) düzeylerinin karşılaştırılması	45
4.7. One way ANOVA testi ile laktat dehidrogenaz (LDH) düzeylerinin karşılaştırılması	46

1.GİRİŞ

Arteriyel ya da venöz kan akımı azalmasına bağlı organ ve dokunun yetersiz perfüzyonu sonucu bu doku veya organların oksijenden yoksun kalması şeklinde tanımlanan iskemi, hücrel enerji depolarının boşalması ve toksik metabolitlerin birikmesi sonucunda hücre ölümüne yol açmaktadır. İskemik dokuya hem hücrenin rejenerasyonu, hem de toksik metabolitlerin temizlenmesi için yeniden kan akımı gerekir. Ancak, iskemik dokunun reperfüzyonu dokuda paradoksal olarak sadece iskemi ile oluşan hasara göre çok daha ciddi bir hasara yol açar (1).

Reperfüzyon döneminde gözlenen hasarda, hücre içine moleküler oksijen girişi ile hızla oluşan serbest oksijen radikal (SOR) türevleri başta olmak üzere birçok mekanizma rol oynamaktadır. Reperfüzyon hasarına en fazla duyarlı olan hücrel yapılar zar lipitleri, proteinler, nükleik asitler ve deoksiribonükleik asit molekülleridir (2).

İskemi ve reperfüzyon klinikte çok çeşitli durumlarda gelişebilir. Bu azalmış perfüzyon durumlarından başlıcaları aralarında akut arter tıkanıklığının olduğu çeşitli vasküler patolojiler, arterlere klemp koymanın gerekli olduğu vasküler cerrahi girişimler, iskemiye neden olmuş vasküler travmalar, transplantasyon ve şoktur. İskemi ve reperfüzyon herhangi bir organ ya da dokuda geliştikten sonra iskeminin süresi, şiddeti ve organın büyüklüğüne bağlı olarak hem o organda hem de uzak organlarda hasar gelişir. Temel olarak iskemi sonrası reperfüze edilen organda hücrel bütünlüğün bozulması sonucu ödem ve organ fonksiyon bozukluğu ile karakterize inflamatuvar ve metabolik bir hasar başlar. Olayın şiddetine bağlı olarak hasar hiçbir morfolojik değişikliğin olmadığı durumdan bariz makroskobik hasarın olduğu bir düzeye kadar değişik derecelerde olabilir. Olay çoğu kez o organda sınırlı kalmayıp aktive olan bir çok sistem ve toksik medyatörlerin etkisi ile aralarında akciğerler, böbrekler, karaciğer ve kalbin olduğu çeşitli organ ile endotel ve epitel gibi her organda olabilen hücreler etkilenir. Klinikte reperfüzyon hasarı sonrası uzak organ yetmezliğine bağlı komplikasyonlar ölüme bile yol açabilmektedir (3).

Alt ekstremite iskemi – reperfüzyonu sık karşılaşılan ve klinik açıdan önemli sonuçları olan bir olaydır. Akut arter tıkanıklığının olduğu çeşitli vasküler patolojiler, iskemiye neden olmuş vasküler travmalar, arterlere klemp koymanın gerekli olduğu vasküler cerrahi girişimler, transplantasyon ve şok gibi durumlarda alt ekstremite iskemi-reperfüzyonuna (İ-R) sıkça rastlanır. İskemi sonrası reperfüzyonla birlikte serbest oksijen radikalleri ve inflamatuvar mediatörlerin etkisiyle hem lokal hem de sistemik hasar oluşumu başlamış olur (4). Kan akımının yeniden sağlanması ekstremitayı kurtarmasına karşın, multisistem organ disfonksiyonu gelişimine ve mortaliteye neden olabilmektedir. Lokal etkiler iskelet kası ve damar endotelinde gözlenirken sistemik etkiler özellikle miyokard dokusunda, akciğer ve böbrekte gözlenir (5).

Karnozin (KAR), 1900 yılında, ilk olarak *Gulewitsch* ve *Amiradzibi* adlı Rus bilim adamları tarafından et ekstraktlarından saflaştırılmıştır (6). KAR'ın antioksidan etkisi 1984'de ilk kez gösterilmiştir. Özellikle beyin, iskelet ve kalp kası gibi uyarılabilen dokularda (7, 8, 9) yüksek konsantrasyonlarda bulunmasına karşın, lenste, midede ve böbrekte de yaygın olarak bulunmaktadır (8).

KAR (β -alanil-L-histidin) biyolojik olarak aktif bir dipeptiddir (10,11). Organizmada β -alanin ve L-histidinden karnozin sentetaz tarafından sentezlenir. Fizyolojik bir tampon olarak görev yaptığı bildirilmiştir (10,11). Ayrıca serbest radikaller ve aldehitler için “*scavenger*” olduğu ve proteinlerdeki oksidatif değişimleri baskıladığı bulunmuştur (10, 11). Karnozinin ileri glikasyon ürünleri oluşumunu engellediği, iki değerlikli metal iyonlarıyla kompleks oluşturduğu saptanmıştır. Bu etkileri nedeniyle karnozinin oksidatif stresle ilişkili olan yaşlanma, Alzheimer hastalığı, ateroskleroz ve karaciğer hasarı gibi bazı patolojik durumların önlenmesinde etkili bir ajan olabileceği ileri sürülmektedir.

Günümüzdeki modern kardiyovasküler cerrahi yöntem ve tekniklerinin sunduğu gelişmiş imkanlara rağmen aortik girişimler sonrasında gelişen iskemi-reperfüzyon postoperatif morbidite ve mortaliteyi etkileyen ciddi bir problem olmaya devam etmektedir. Tüm gelişmelere rağmen dolaşım sistemini ilgilendiren ve organ iskemisi temelinde oluşan hastalıklar tüm dünyada ve ülkemizde en önemli ölüm nedenleri arasında önceliğini korumaktadırlar.

İskelet kası akut iskemisi klinikte sık karşılaşılan bir sorundur. Özellikle aort cerrahisinde aortaya kros klemp konması sonucu oluşmaktadır. Akut ekstremitte iskemisi ciddi morbidite ve mortaliteye neden olan klinik bir problemdir. Akut iskemik duruma yol açan neden ortadan kaldırılıp reperfüzyon sağlandığında da morbidite ve mortalite riski devam etmektedir.

Yapılan arařtırmalarda beyin, böbrek ve iskelet kası İRH' nda karnozinin koruyucu etkisi arařtırılmıř ve olumlu sonuçlar alınmıřtır (12,13). Ancak literatürde karnozinin abdominal aorta iskemireperfüzyon hasarı ve uzak organ hasarı üzerine etkisi ile ilgili çok fazla çalışmaya rastlanılamamıřtır. Çalışmamızda KAR'in antioksidan özelliğinin alt ekstremitte iskemireperfüzyon hasarı (İRH) sonrasında uzak organ olarak miyokard üzerine koruyucu etkilerini arařtırmayı amaçladık.

2. GENEL BİLGİLER

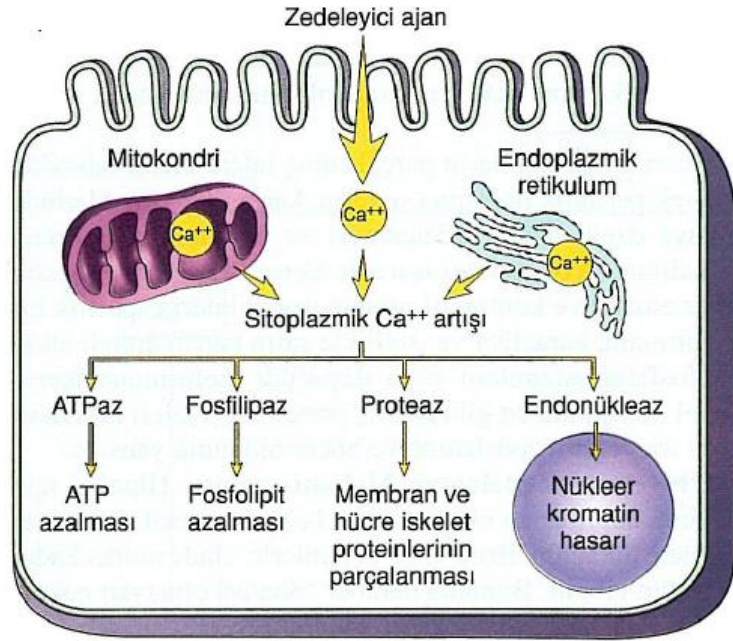
2.1. İskemi

Bir dokuya giden kan akımı kesildiğinde, o dokuya ait hücrelerin fonksiyon bozukluğu ile başlayan ve hücre ölümüne kadar ilerleyen bir dizi kimyasal olay gerçekleşir. Hücresel fonksiyonların gerçekleşebilmesi için gerekli temel yakıt oksijendir. İskemi tanım olarak dolaşım tarafından dokunun oksijen ve diğer metabolitlere olan ihtiyacının sağlanamaması ve oluşan atık ürünlerin uzaklaştırılmamasıdır. İskemiye bağlı doku hasarında hücresel enerji depolarının boşalması ve toksik metabolitlerin birikmesi hücre ölümüne neden olur (3,4). İskemi, aerobik oksidatif solunumu etkileyen son derece önemli ve genel bir hücre zedelenme ve ölüm nedenidir. Hipoksik durumun şiddetine bağlı olarak hücrele adapte olabilir, zedelenebilir, ya da ölür (14).

İskemide hücre zedelenmesinin patogenezinde, oksijen yetersizliğinin önemi belirtilmekle birlikte, reaktif oksijen türevleri de hücre ölümünün önemli araçlarındandır. Serbest radikal türevleri hücre üzerinde lipid peroksidasyonu ve diğer zararlı etkilere neden olur (15).

Sitoplazmik serbest kalsiyum (Ca^{+2}) normalde adenozin trifosfat (ATP) bağımlı kalsiyum taşıyıcıları ile oldukça düşük yoğunluklarda ($0.1 M'$ den az) tutulur. İskemi veya toksinler hücre dışı kalsiyumun plazma membranından içeri akışına yol açar. Bunu hücre içi stoklardan kalsiyumun serbest bırakılması izler. Artan sitoplazmik kalsiyum, birbiri ardına, membran hasarını ilerleten fosfolipazları, yapısal ve membran proteinlerini katabolize eden proteazları, ATP kaybını hızlandıran ATPaz' ları ve genetik materyali parçalayan endonükleazları aktive eder (Şekil 2.1)(15).

Oksijen homeostazı insan fizyolojisinde hayati önem taşır. Oksidatif fosforilasyon sırasında ATP sentezi için kullanılan oksijen aynı zamanda hücresel lipid, nükleik asit ve proteinlerdeki oksidatif hasar mekanizmalarında da rol oynar. Dolayısıyla, protein sentezi ve aktivitesini kontrol eden kısa ve uzun dönem mekanizmalarla hücresel ve sistemik oksijen konsantrasyonlarının dengelenmesi oksijen biyoyararlanımı açısından önemlidir (16)



Şekil 2.1. Hücre zedelenmesinde sitoplazmik kalsiyum artışının kaynakları ve sonuçları (15)

Sonuç olarak, uzun süreli iskemilerde; hüresel şişme, asidoz, hücre içi kalsiyum/sodyum oranında artış, ATP/fosfokreatin seviyesi azalması, hipoksantin seviye artması, membran potansiyel değişiklikleri, iskelet bütünlüğü kaybı, nükleotid hidrolizi gibi hücre metabolizması ve iskelet yapısını ilgilendiren birçok değişim meydana gelir (17).

İskemi klinik tıpta hücre zedelenmesine yol açan en sık nedendir (15). Hipoksi dokulara yetersiz oksijen sunumu olarak değerlendirilebilir. İskemi dokuları hipoksinin zedelediğinden daha çabuk zedeler. Hipoksinin ilk etkisi hücrenin aerobik solunumu, yani mitokondrilerdeki oksidatif fosforilasyon üzerinedir. Oksijen basıncının azalması sonucu hücre içi ATP üretimi belirgin olarak azalır. ATP azalmasının hücre içindeki birçok sistem üzerinde etkisi olur (15).

Daha önce de ifade edildiği üzere iskemi sonucunda sitoplazmik serbest Ca^{+2} da bir artış vardır. Ayrıca, plazma membranı ATP bağımlı sodyum pompasının aktivitesi azalır. Bunu sodyumun hücre içinde birikimi ve potasyumun hücre dışına çıkışı izler. Sodyumun hücre içi net artışı, suyun izoozmotik artışı ile

birlikte olup, akut hücrel şişmeye neden olur. Bu şişme inorganik fosfatlar, laktik asit ve pürin nükleozitleri gibi diğer metabolitlerin birikimi ile artan ozmotik yükü daha da artır (15).

İskemi akut (akut myokard infarktüsü) veya kronik (periferik arter hastalığı) olabilir. İskeminin süresine ve şiddetine bağlı olarak iki türlü hücrel zedelenme ortaya çıkar:

Geri dönüşlü zedelenme(Reverzibl),

Geri dönüşsüz zedelenme(İrreverzibl)

2.1.1 Geri Dönüşlü Zedelenme (Reverzibl)

Hipoksida ilk etkilenen mitokondrial oksidatif fosforilasyonla sağlanan hücrenin aerobik solunumudur. Oksijen basıncının azalması sonucu hücre içi ATP üretimi yavaşlar ya da durur. ATP kaybı hücrede yaygın olarak birçok sistemi etkiler, özellikle potasyumun difüzyonla dışarı atılımı ve sodyumun hücre içi birikimine yol açan sodyum pompası yetersizliğine sebep olacak şekilde Oubain duyarlı ATPaz aktivitesinin azalmasına neden olur. İyon tutulumuna izo-ozmotik su birikimi eşlik ederek akut hücrel şişme ortaya çıkar (14).

Hücrede ATP azalmakla birlikte adenosin monofosfat (AMP) birikir. AMP'daki artma fosfofruktokinazı uyarır, bu da anaerobik glikoliz ile glikojenden ATP sentezini arttırarak hücreye enerji sağlar. Sonuç olarak glikojen hızla tükenir. Artan glikolizis laktik asit ve fosfat türevlerinin hidrolizi ile inorganik fosfatların birikimine yol açar, bu da hücre içi pH'ın düşmesine neden olur (14). Yine iskemi sırasında devam eden başka bir olay ATP seviyesinin azalmasına karşın adenosin difostat (ADP) düzeyinin artmasıdır. Artan ADP'ler önce AMP' ye daha sonra adenosin, inozin ve en sonunda hipoksantine dönüşür. Hipoksantin reaktif oksijen radikallerinin prekürsörü olarak hücre içinde miktarı artar (14). Normal koşullarda hipoksantin, ksantin dehidrogenaz yardımıyla ksantine dönüştürülür. İskemi sırasında ksantin dehidrogenaz ksantin oksidaza dönüşür. Substrat olarak nikotinamid adenin dinükleotid kullanan ksantin dehidrogenazın aksine ksantin oksidaz oksijeni kullanır. Bundan dolayı hipoksantin ksantine dönüşümünü katalize edemez, sonuçta dokuda hipoksantin düzeyi aşırı seviyelere çıkar. Reperfüzyonla oksijen tekrar dokuya sunulduğunda fazla miktardaki hipoksantin ksantin oksidaz ile reaksiyona girmesi sonucunda toksik serbest oksijen radikalleri oluşur (14).

Bundan sonraki aşama granüllü endoplazmik retikulumdan ribozomların ayrılması ve polizomların bozulmasıyla monozomların oluşmasıdır. Bunun sonucu olarak da protein sentezi azalır. Eğer hipoksi sürerse mitokondrial fonksiyonun daha da kötüleşmesi ve membran geçirgenliği azalması sonucu daha fazla morfolojik bozulma gerçekleşir. Sonuçta hücre yüzeyinde yerel şişkinlikler olur. Konsantrik laminalardan oluşan plazma ve organel membranlarından kaynaklanmış sitoplazma içinde ya da hücre dışında görülen miyelin şekiller ortaya çıkar. Bu evrede mitokondriyalar normal ya da hafifçe şişmiş ya da yoğunlaşmıştır. Endoplazmik retikulum genişlemiştir ve tüm hücre belirgin olarak şişkindir (14).

Oksijen verildiğinde yani iskemi sonlandırıldığında yukarıdaki tüm biyokimyasal ve patolojik bulgular geri dönebilir. Eğer iskemi devam edecek olursa ATP'deki azalma şiddetlenir ve geri dönüşsüz zedelenme oluşur.

İskeminin hücrel etkileri aşağıdaki şekilde özetlenebilir (18):

- 1-Membran potansiyelinin değişmesi,
- 2-İyon dağılımının değişmesi (intraseküler Ca^{+2} / Na^{+2}),
- 3-Hücrel şişme,
- 4-Hücre iskeletinin disorganizasyonu,
- 5-Artmış hipoksantin,
- 6-Azalmış ATP,
- 7-Azalmış fosfokreatin,
- 8-Azalmış glutatyon,
- 9-Hücrel asidoz.

2.1.2.Geri Dönüşsüz Zedelenme (İrreverzibl)

Morfolojik olarak irreverzibl zedelenmeye mitokondriyonların kristallerini da içermek üzere ileri derecede vakuolizasyonu, mitokondri matriksinde şekilsiz kalsiyumdan zengin yoğunlukların birikimi, plazma zarlarının aşırı yıkımı, lizozomların şişmesi vardır. Özellikle bu iskemik alan yeniden perfüze olursa hücre içine yoğun kalsiyum akışı olduğu görülür. Mitokondriyon matriksinde şekilsiz yoğunlaşmalar gelişir. Mitokondriumda iskemiden sonra bu erken geri dönüşsüz zedelenme bulguları 30-40 dakikada gözlenebilir (14).

Kritik iskemi zamanı, doku canlılığının sürdürülebildiği maksimum iskemi süresi olarak tarif edilir. Ortalama kritik iskemi süresi ise %50 doku kaybına neden

olan iskemik zaman dönemidir. Hücrenin metabolik aktivitesi ve adaptasyon mekanizmalarına göre kritik iskemi süresi farklılık göstermekle birlikte uzun süreli iskemide geri dönüşümsüz hasar ve nekroz kaçınılmazdır (17,19).

Devamlı olarak aşırı geçirgen membranlardan protein, temel koenzimler ve ribonükleik asitler kaybolur. Hücreden aynı zamanda yaşamını sürdürmek için gerekli olan ATP'nin yeniden oluşumunda kullanacağı hücre içi yüksek enerjili fosfatlarını yitirir (14).

Lizozom membranlarında zedelenmesi enzimlerin stoplazma içine sızmasına yol açar. İskemik hücrenin azalmış hücre içi pH'ında asit hidrolazların aktivasyonu hücre bileşenlerinin enzimatik sindirimine bu da ribonükleoprotein, deoksiribonükleoprotein ve glikojen yitimine sebep olur (14).

Sonuç olarak ölü hücre myelin şekiller biçiminde büyük fosfolipid kitlelerine dönüşebilir. Bu ya diğer hücrelerce fagosite edilir ya da yağ asitlerine parçalanır. Yağ asitlerinin artıklarının kalsifikasyonu kalsiyum sabunlarının oluşmasına neden olur (14).

Hücre içi proteinlerin parçalanmış hücre membranından geçerek periferik dolaşıma sızması; kan serum örneklerinde dokuya özgül hücre zedelenmesi ve ölümü göstermeyi sağladığından değerli bir işarettir. Örnek olarak kalp kasındaki kreatin kinaz enzimi ve karaciğer safra kanalı epiteli alkalen fostataz enzimi gösterilebilir.

Hücrede meydana gelen iki olay geri dönüşsüzlüğü karakterize eder. Birinci olarak mitokondrial işlev bozukluğunun yeniden kanlanma ve oksijenlenmeye karşın düzelmemesi (oksidatif fosforilasyon ve ATP üretiminin kaybı) ve ikinci olarak membran işlevlerinde ileri derece bozuklukların gelişimidir (14)

İrreversibl hücre zedelenmesinin patogenezinde hücre membran hasarını ana faktör olarak gösteren hatırı sayılır derecede çok kanıt vardır. Membran hasarının birçok potansiyel nedeni vardır ve bunlar zedelenmenin bazı şekillerinde rol oynayabilir.

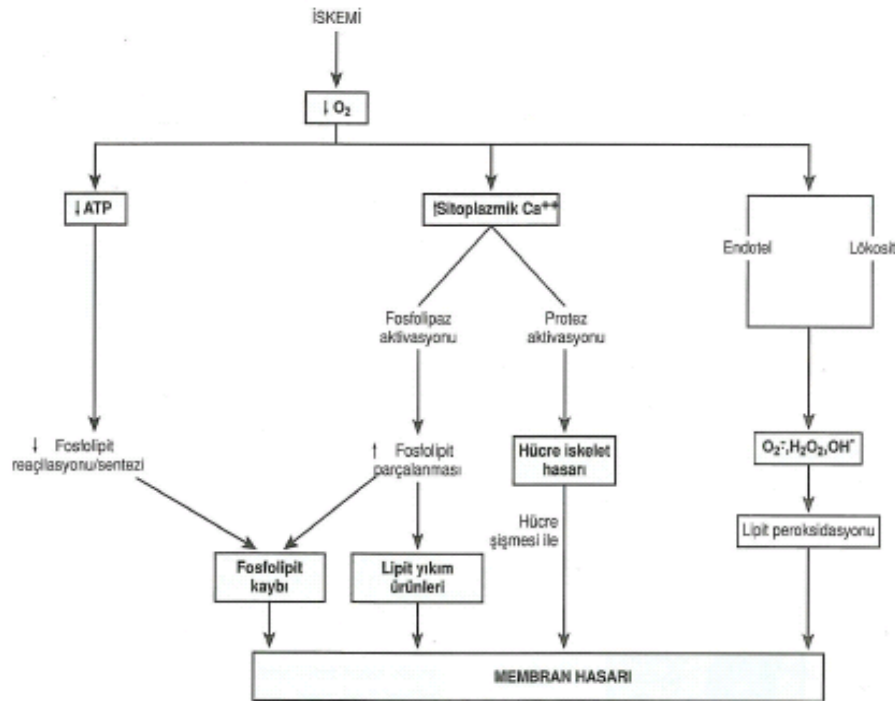
- 1- Membran fosfolipitlerinin ilerleyici kaybı: İskemiye bağlı Ca^{+} artışı ile endojen fosfolipazların aktivasyonu artan parçalanmaya yol açabilir.
- 2- Hücre iskelet anormallikleri: Hücre içi Ca^{+} artması ile aktive olan proteazlar hücre çatısına zarar verebilirler. Hücre şişmesinde, bazı zedeleyiciler hücre membranının hücre iskeletinden ayrılmasına neden olarak membranı gerilmeye

ve yırtılmaya hassas kılabilir.

3- Toksik oksijen radikalleri: İndirgenmiş oksijen türevleri hücre membranına ve elemanlarına zarar verirler. Bu gibi oksijen radikalleri iskemik dokularda, özellikle kan akımının düzelmesinden sonra artar. Toksik oksijen türevlerinin büyük ölçüde reperfüzyon sırasında zedelenme alanına gelen polimorfonükleer lökositler tarafından oluşturulduğu düşünülmektedir.

4- Lipid yıkım ürünleri: Fosfolipit parçalanması sonucu iskemik hücrelerde biriken bu katabolik ürünler membranlar üzerinde yıkıcı etki yapar.

Membran hasarının mekanizmaları ne olursa olsun sonuç, yukarıda tanımlanan olaylarla Ca^{+2} 'nin bol miktarda hücre içine girmesidir (15)(şekil 2.2.).

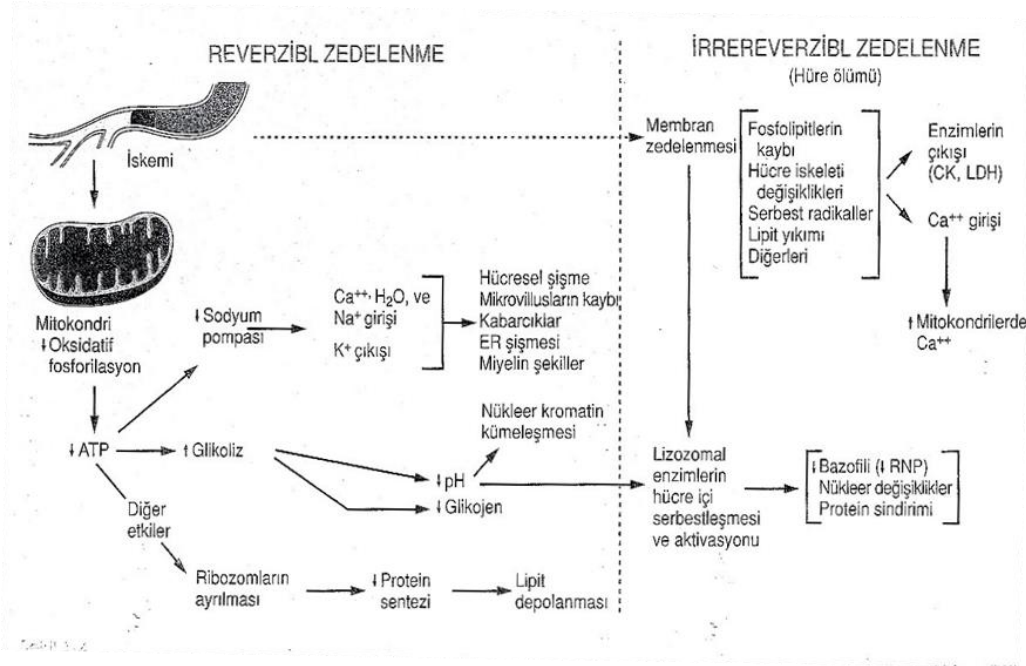


Şekil 2.2. İskemide membran hasarının mekanizmaları (15)

Özet olarak ; hipoksi oksidatif fosforilasyonu ve dolayısı ile hayati ATP sentezini etkiler; membran hasarı , letal hücre zedelenmesinin gelişiminden sorumludur; kalsiyum hücre ölümünde morfolojik değişikliklerin potansiyel aracıdır.

Hüresel fonksiyonlar hücre ölümünden önce kaybolur. Hasarın morfolojik görünümü, kritik biyokimyasal sistemlerde bozukluklar oluşup geri dönüşümsüz

hasar oturduktan çok sonra belirgin hale gelir. Hücre şişmesi dakikalar içinde görülebilen geri dönüşümlü bir hasardır. Geri dönüşümsüz hasar 20-60 dakika içinde ışık mikroskopunda görülebilirken, hücre ölümü ancak 10-12 saatte belirgin gelir (14).



Şekil 2.3. İskemik zedelenmede olaylar dizisi (15)

2.2. Reperfüzyon

Reperfüzyonun ana amacı, o doku veya organın korunması ve yeniden fonksiyonlarını kazanması için tamir edilmesidir. Reperfüzyonla birlikte oluşan hasarın büyüklüğü iskemi süresi ve şiddeti ile ilişkilidir. Kısa süreli iskemilerde reperfüzyon hasarını şiddeti hafif olurken, iskeminin süresinin uzun ve irreversible hasarın olduğu durumlarda reperfüzyonla birlikte hücrelerin kurtarılması mümkün olmayabilir. İskemiye maruz kalmış bir dokunun reperfüze edilmesiyle iskemik hasarın azalacağı beklenir; ancak belli durumlarda bu mümkün olmaz ve aksine hasarın arttığı tespit edilir.

İskemik dokuda, hem hücrenin rejenerasyonu, hem de toksik metabolitlerin temizlenmesi için, yeniden kan akımının sağlanması gerekir. Ancak iskemik dokunun reperfüzyonu bir dizi olayın başlaması ile paradoksal olarak doku

hasarına yol açar (3). Reperfüzyon döneminde dokuda nötrofil infiltrasyonu, kopleman sisteminin aktivasyonu, kalsiyum aracılı proteazların aktivasyonu, araşidonik asit (AA) metabolizması gibi pek çok sistem, serbest radikal (SR) oluşumunu artırarak, hasara neden olmaktadır (3). Şok, yanık, sepsis, pankreatit gibi olgularda ortaya çıkan hipovolemi ile iskemi ve bu durumların düzeltilmesi ile de reperfüzyon hasarı ortaya çıkmaktadır (3,20). Serebrovasküler olaylarda, miyokard enfarktüsünde uygulanan trombolitik tedavi veya revaskülarizasyon ameliyatları da yine reperfüzyon hasarına neden olmaktadır (3). Travmalarda ve travma cerrahilerinde hipovolemi yada kanama kontrolü nedeniyle yapılan klemp, tampon uygulamaları iskemiye neden olurken, resüsitasyon sonrası mutlak bir reperfüzyon ile yine İRH gündeme gelmektedir (3,20). Kardiovasküler cerrahide aort ya da periferik arter klemp uygulaması sonrası ortaya çıkan tablo İRH ile karakterizedir. Transplantasyon cerrahisinde kaçınılmaz olarak transplante edilecek organın iskemi ve reperfüzyonu söz konusu olup, oluşan hasar greft fonksiyonlarını etkilemektedir. Özetle neredeyse bütün cerrahi işlemler sırasında dokuların iskemisi ve sıklıkla bunu takip eden bir reperfüzyon periyodu vardır (3).

Kan akımının normale dönmesiyle (reperfüzyon) oluşan metabolitlerin oksidasyonu sonucu oluşan maddeler dolaşıma karışır ve kan yolu ile tüm vücuda yayılarak uzak organ hasarından sorumlu olurlar.

Reperfüzyon, iskemi sonrası iskeminin bıraktığı hasarı artıran bir potansiyele sahiptir. Reperfüzyon hasarı endotelial ve mikrovasküler disfonksiyon, sellüler nekroz ve apoptozisle karakterizedir. Reperfüzyon hasarına yol açan mekanizmalar, etkileyici bir düzen içindedirler (21).

İskemik bir dokuda kan akımının yeniden başlaması durumunda özellikle dokuya gelip yerleşen polimorfonükleer lökositler tarafından salınan serbest oksijen radikalleri dokudaki yıkımı artırıcı etki yapar (22). İskemik dokuya gelen ve yerleşen polimorfonükleer lökositler birçok yoldan etki ederek iskemik dokuyu yok ederler. Lökositler endotel lökosit adezyon molekülü (ELAM-1), intersellüler adezyon molekülü (ICAM-1), vasküler hücre adezyon molekülü (VCAM-1), L-Selektin gibi adezyon molekülüne tutunarak iskemik dokuya yerleşir (23).

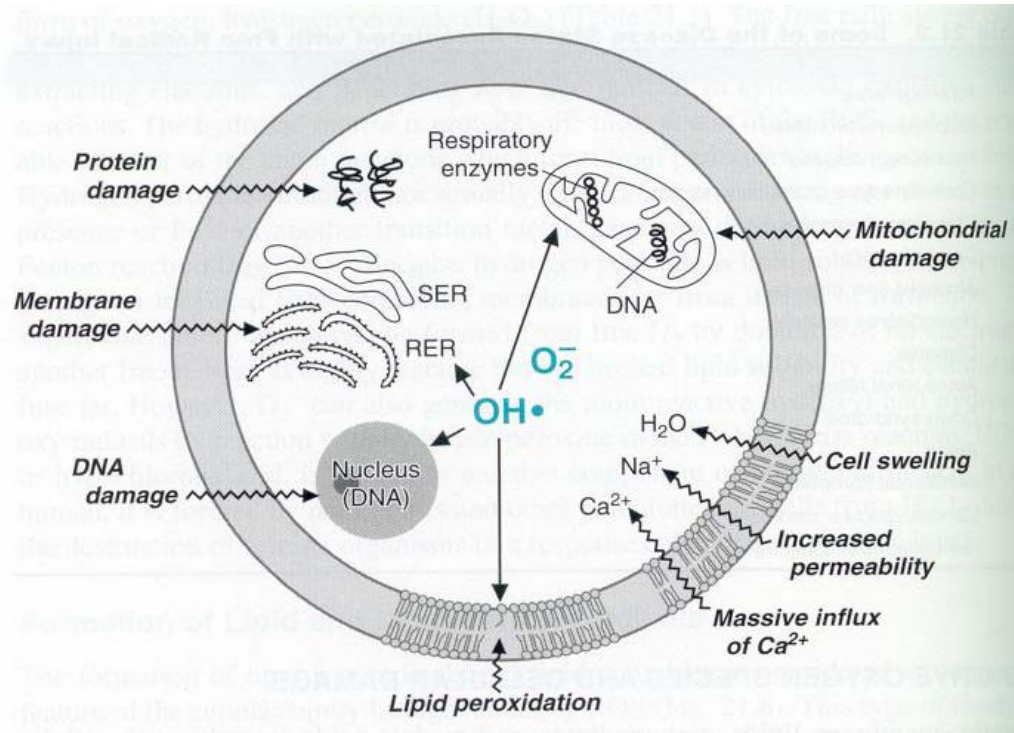
Reperfüzyon sonrası iskemik dokuya olan sürekli lökosit göçü, iskemi-reperfüzyon hasarına (İRH) bağlı doku hasarının devamını ve genişlemesini sağlar.

Lökositler proteolitik enzim (elastaz) ve serbest oksijen radikalleri sentezi ve kapiller seviyede mikrodolaşım tıkanıklığı ile hasara katkıda bulunur (19,24).

Bu patolojik olayın ortaya çıkmasından sorumlu tutulan mekanizmalar olarak serbest oksijen radikalleri (SOR), proinflamatuvar mediatörlerin artması, lökosit infiltrasyonu, kalsiyum yüklenmesi, fosfolipid peroksidasyonu ve azalması, bozulmuş nitrik oksit metabolizması ve azalmış ATP sentezi ileri sürülmüştür (25).

2.3. Organizmada Prooksidan-Antioksidan Denge

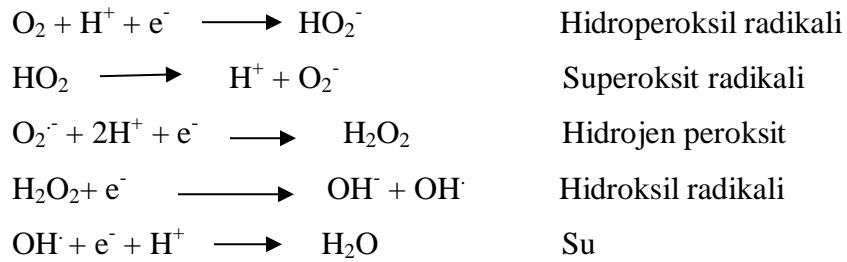
Organizmada prooksidan-antioksidan denge sağlıklı bir yaşam için çok önemlidir. Serbest radikal oluşumundaki artış ve/veya antioksidan sistemdeki yetersizlik organizmada oksidatif strese neden olmaktadır (26,27,28). Serbest radikaller biyolojik sistemlerde çok önemli olup dış orbitallerinde paylaşılmamış bir elektron taşırlar. Ömürleri çok kısa olan ve kararsız bir yapı gösteren bu bileşikler etrafındaki moleküllerle etkileşime girerek elektron almaya çalışırlar ve en kısa zamanda kararlı bir hale varmak isterler (29,30).



Şekil 2.4. Serbest oksijen radikallerine bağlı hücre hasarı

Serbest radikaller organizmada hem metabolizma sırasında sürekli ortaya çıkar, hem de radyasyon, ilaçlar ve zararlı kimyasallar gibi çeşitli dış etkenlerin etkisi sonucunda oluşabilirler. Organizmada oluşan radikallerin çoğu oksijen kaynaklıdır. Oksijen dışında karbon ve kükürt merkezli radikallerin de az da olsa oluştuğu bilinmektedir (27,29).

Aerobik organizmalarda yaşamın devamı için oksijene mutlak ihtiyaç duyulur. Oksijen hücrede bir dizi reaksiyondan geçerek suya dönüşür ve bu süreçte hücre kendisi için gerekli enerjiyi sağlar. Fakat bu süreçte oksijenin % 2- 3 kadarı suya dönüşemez ve oksijen kaynaklı radikaller oluşur. Oksijenin bir elektron alarak indirgenmesi ile süperoksit radikali (O_2^-), iki elektron alarak indirgenmesi ile de hidrojen peroksit (H_2O_2) meydana gelir. Üçüncü elektron ilavesi ile yüksek derecede reaktif hidroksil radikali (OH^\cdot) meydana gelir. Dördüncü elektron eklenmesi ile de su oluşur (27,29).



Daha önce de belirtildiği gibi iskemik dokuların reperfüzyonu, toksik serbest oksijen radikali (SOR) oluşumuna yol açar. Bunlar süperoksit anyonlar (O_2^-), hidroksil radikalleri (OH^\cdot), hipoklorik asit (HOCl), hidrojen peroksit (H_2O_2) ve nitrik oksitten derive peroksinitrittir (20). Oksijen kökenli serbest radikal aracılığı ile oluşan hasarda ilk basamak, ksantin oksidaz kökenli O_2^- anyonlarının üretilmesidir (31). İskemi sırasında hücre ATP, hipoksantin oluşturmak üzere indirgenir. Normal koşullarda hipoksantin, ksantin dehidrogenaz yardımıyla ksantine oksidize edilir. Ancak iskemi sırasında ksantin dehidrogenaz, ksantin oksidaza dönüştürülür. Substrat olarak nikotinamid adenin dinükleotid kullanan ksantin dehidrogenazın tersine, ksantin oksidaz oksijeni kullanır ve bundan dolayı iskemi sırasında hipoksantin ksantine dönüşümünü katalize edemez ve bu da hipoksantin dokuda aşırı seviyelere

çıkmasına yol açar. Reperfüzyonla oksijen tekrar sunulduğunda, fazla miktardaki hipoksantin ksantin oksidaz ile dönüştürülmesi toksik SOR oluşumu ile sonuçlanır (20).

Sellüler ve subsellüler membranların lipid peroksidasyonu da, oksijen kökenli serbest radikallerin artırdığı hücre hasarında önemli bir mekanizmadır (32). Hücre membranları içerisinde poliansatüre yağ asitlerinin lipid peroksidasyonu, hücresel bütünlük ve fonksiyon kaybı ile sonuçlanabilir. Bu durum tek başına OH^- radikalleri ile başlatılabileceği gibi, uygun bir şelatör varlığında O_2^- ile de başlatılabilir (15).

2.4. İskemi-Reperfüzyon Modelleri

Dokuların total iskemiye dayanma süreleri araştırılırken ve fizyopatoloji daha iyi anlaşıldıkça, çeşitli hayvan türlerinde, klinikte rastlanılan durumlara uygun modeller geliştirilmiştir.

İskemi modelleri; (33)

- 1- Total arteriel: Arteriel kan akımının tam olarak durdurulması,
- 2- Total Venöz: Ven akımının dışarıdan (bası, bükülme, v.s.) veya içeriden (tromboemboli) kaynaklanan bir nedenle kesilmesi,
- 3- Total global: Dokuya gelen ve dönen kan akımının tam kesilmesini ifade eder,
- 4- Kısmi venöz: Ven duvarının arter duvarına göre ince ve zayıf olması, dışarıdan olacak bası ve bükülmelerden daha fazla etkilenme sebebidir ve kısmi etki yaratılabilir.

Biz çalışmamızda, uygulamanın daha kolay olması ve referans olarak aldığımız çalışmalarda daha sıklıkla kullanılmış olması nedeniyle, total arteriyel kan akımının durdurulması modelini tercih ettik.

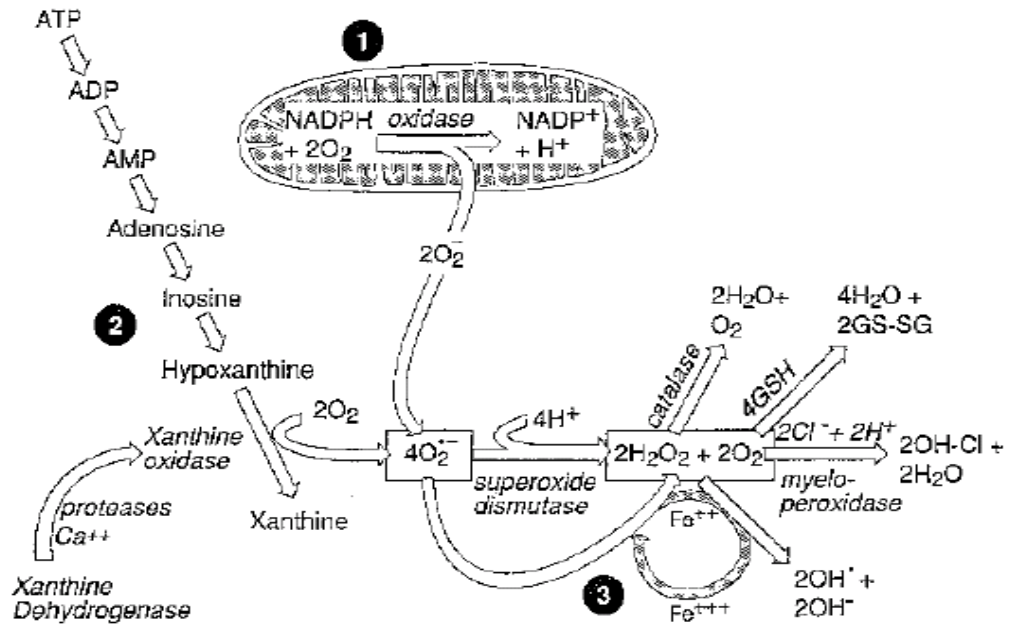
2.5. İskemi-Reperfüzyon Hasarı Mekanizmaları

İskemik dokunun infarktüsden kurtulması için reperfüzyon şarttır. Ancak reperfüzyon iskeminin dokuda yapmış olduğu hasarı arttırarak infarkt sahasının genişlemesine neden olur. Bu olayların tamamına birden “reperfüzyon hasarı” adı verilir. İskemiye maruz kalan her dokuda reperfüzyon hasarı oluşur.

2.5.1. İskemi-Reperfüzyon Hasarında Lökositleri Rolü ve Lökosit Endotel Etkileşimi

İskemi reperfüzyon hasarında aktif hale gelen ilk hücre nötrofil olup hasarın elzem hücrelerindedir. Mikrovasküler ve mukozal hasarın çoğundan sorumlu son mekanizma oldukları düşünülmektedir (19).

Grisham ve arkadaşları iskemi-reperfüzyon (İ-R) etkisinin dokuda nötrofil birikimi ile doğrudan ilişkili olduğunu ve bu akümülyasyonun normal hemostaza göre iskemi döneminde 5 kat ve reperfüzyon döneminde ise 18 kat daha fazla gerçekleştiğini tespit etmişlerdir (34). Nötrofil bağımlı reperfüzyon hasarında nötrofil adezyonu en önemli basamaktır (35)



Şekil 2.5. İskemi-Reperfüzyon hasarının patofizyoloji

İskemi-reperfüzyon; endotel ve lökosit hücre yüzeyleri adezyon molekül oluşumunu artırarak lökosit diapedeziyle sonuçlanan kaskadın aktivasyonuna neden olur (36). Doku iskemisi sonrası dokudan açığa çıkan (platelet, endotel ve nötrofillerden) kemotaktik sinyaller nötrofil adezyon ve diapedez sürecinin düzenli şekilde gerçekleşmesine neden olurlar. Dolaşımda bulunan nötrofiller aktive

olduklarında iskemik doku endoteline yapışıp interstisyel alana geçerler (37).

İ-R lökosit aktivasyonuna, kemotaksise, lökosit–endotelial hücre adezyonuna ve transmigrasyona neden olur (38,39). Extravasküler kompartmana ulaşıldığında aktive edilmiş lökositler toksik SOR, proteazlar ve elastazlar salarlar ve bu da mikrovasküler permeabilitede artışa, ödeme, tromboza ve parankimal hücre ölümüne neden olur (38,39).

Serbest oksijen radikalleri kemotaktik stimulanların oluşumunu artırarak (PAF,LTB₄), kompleman aktivasyonunu gerçekleştirerek, adezyon moleküllerinin ekspresyonunu artırarak, antiadhesiv molekül olan nitrik oksitin yıkımını artırarak lökosit infiltrasyonuna neden olurlar (40).

Aktive olmuş lökositler salıverdikleri serbest oksijen radikalleri, sitotoksik enzimleri ve mikrosirkülasyonda oluşturdukları obstrüksiyonla hasara katkıda bulunurlar. Lökositlerin iskemi reperfüzyon periyodundan sonra çizgili kasta biriktiği gözlenmiştir (41).

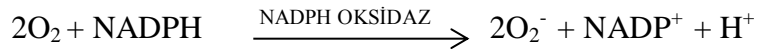Lökositlerin dokuya nüfuz edebilmelerinin ön koşulu endotel hücrelerine yapışmalarıdır (Adezyon). Başlangıçta lökositler ve aktive olmuş endotel hücreleri arasında oluşan adezyona E-selektin, P-selektin ve L-selektin aracılık eder. Selektin ve adezyon molekülleri nötrofil aracılı hasarda önemli rol oynarlar. P-selektin monoklonal antikolarının hayvan İ-R hasar modelinde, reperfüzyondan 10 dakika önce verildiğinde miyokardial hasarı azalttığı gösterilmiştir (42). Hem P-selektin, hem de E-selektin reperfüzyonda saatler içinde endotel üzerinde gösterilmişlerdir. Monoklonal antikolar ile açığa çıkmış nötrofil L-selektinin blokajı da nekroz alanlarında nötrofil infiltrasyonunu azalttığı gösterilmiştir (43).

Bu şekilde adezyona uğramış lökositler kompleman faktör 5a (C5a), lökotrien B₄ (LTB₄), interlökin 8 (İL-8) ve platelet aktive edici faktör (PAF) aracılığı ile aktive edilirler ve yüzeylerinde CD11b/18 molekülleri belirir. CD11b/18 ve ayrıca ICAM-1 etkinliği sonucu daha önce oluşan adezyon güçlenir ve transendotelial migrasyon oluşur (44-46).

Sonrasında, endotel hücreleri arasından geçen lökositler hedef dokuya göç ederler (Diapedez). Lökosit göçü esas olarak venöz kılcallardan olur. Lökositler bu göç esnasında endotel bazal membranında bir süre duraklarlar. Lökositlerden salgılanan kollagenazlar, bazal membran parçalanması ve lökositlerin interstisyel

alana geçişlerinde önemli rol oynar. Hasarlı dokuya olan lökosit kemotaksisi C5a (kompleman sistem unsuru), LTB-4 (Araşidonik asit lipoksijenaz yolu ürünleri), İL-8 (Sitokin) yoluyla sağlanır (22). İskemi reperfüzyon sırasında oluşan tümör nekrozis faktör alfa (TNF- α), interlökin 1 beta (İL $_1\beta$), PAF ve kompleman sistemi gibi inflamatuvar araçların hepsi lökosit göçünü artırır (47).

Polimorfonükleer lökositler (PMNL) myeloperoksidaz ve nikotinamid adenin nükleotid fosfat (NADPH) oksidaz yoluyla serbest radikaller oluşturabilir (48). Oksijen metabolitlerinin oluşumu lökosit NADPH oksidazın hızlı aktivasyonuna bağlıdır. Bu, NADPH'ı oksidasyona uğratar ve prosesinde oksijen, O $_2^-$ iyonuna indirgenir.



Süperoksit çoğu kez spontan dismutasyonla (O $_2^- + 2H^+ \rightarrow H_2O_2$) hidrojen peroksit'e dönüşür. Nötrofil lizozomları (azurofilik granüller) myeloperoksidaz enzimi içerirler ve klor varlığında myeloproksidaz, H $_2O_2$ 'yi HOCl' ye dönüştürür. HOCl kuvvetli bir oksidandır (15) (Şekil 2.5). PMNL, H $_2O_2$ ve HOCl sekresyonu yoluyla hasarı indükleyebilir. Nötrofil granülleri ayrıca çok fazla sayıda enzim içerir. Bunlardan bazıları; serin proteaz, elastaz, kollojenaz ve jelatinaz'dır. Sonuç olarak bu enzimler ve SOR mikrovasküler permeabilitede artışa yol açarak yapısal matrix proteinlerinde lizise neden olur (48).

Araşidonik asit, 20 karbonlu poliansatüre bir yağ asididir. Vücutta yalnızca hücre membran proteinlerinin bir komponenti olarak bulunur. AA bu fosfolipidlerden hücre sel fosfolipazlar yoluyla salınır. Hücre sel fosfolipazlar mekanik, kimyasal, fiziksel uyarı veya kompleman-5a (C5a) gibi iltihabi mediatörlerce aktive edilirler. Daha sonra siklooksijenaz enzimi ile prostoglandinler (PG) ve tromboksan A $_2$ (TXA $_2$) oluşturulur. Nötrofillerde baskın olarak lipooksijenaz enzimi ile de 5-HPETE oluşur. 5-HPETE oldukça kararsızdır; ya nötrofiller için kemotaktik olan 5-HETE' ye, ya da Lökotrienlere (LT) dönüşür. LT'lerden de özellikle LTB $_4$ nötrofiller için kemotaktiktir (15). Oksijen radikallerinin salınımı sonucunda intrasellüler kalsiyumda (Ca $^{+}$) bir artış olur ve bu Ca $^{+}$ artışının plazma membran fosfolipaz aktivasyonunun artışında çok önemli olduğu düşünülür. Fosfolipaz

aktivasyonu ile de AA metabolizma ürünleri oluşmaktadır (32). Bu ürünler nötrofil aracılı İ-R hasarını şu üç yoldan biriyle etkiler.

1- Bu ürünlerden özellikle TXA₂ ve LTB₄ kemo-atraktan etkilidir (49,50). Miyokardial iskemide AA metabolizma ürünleri inhibe edildiğinde nötrofil akümülyasyonu azaltılmıştır (51).

2- AA ürünleri aynı zamanda nötrofil aktivatörleri gibi çalışabilirler. LTB₄ nötrofil aracılı artmış kapiller permeabilityyi in vivo ve in vitro indükleyebilir (52). TXA₂'nin nötrofillerden H₂O₂ yapımını artırdığı bilinmektedir (53).

3- LT'ler ve TX mikrovaskülarizasyon düzeyinde kan akımını ve böylelikle direkt etkiyle doku perfüzyonunu etkiler (54). Bu yolla TX'in etkilerine bağlı reperfüzyon sırasındaki yavaş akımı ağırlaştırabilir (55).

Hasarlanmış bölgede biriken hücre tipi, inflamasyonun süresi ve uyarının tipine göre değişir. İskemi reperfüzyon hasarına inflamatuvar cevapta ilk 6-24 saat nötrofil hakimiyeti mevcut iken, 24-48 saatlerde monositler baskın hale geçerler. Bunun nedeni nötrofillerin kanda fazla bulunması, daha hızlı aktive olmaları, adezyon moleküllerine yüksek afinite ile bağlanmaları ve yarı ömürlerinin kısa olmasıdır. Dolayısıyla akut dönemde nötrofil kronik dönemde monosit hakimiyeti vardır (22).

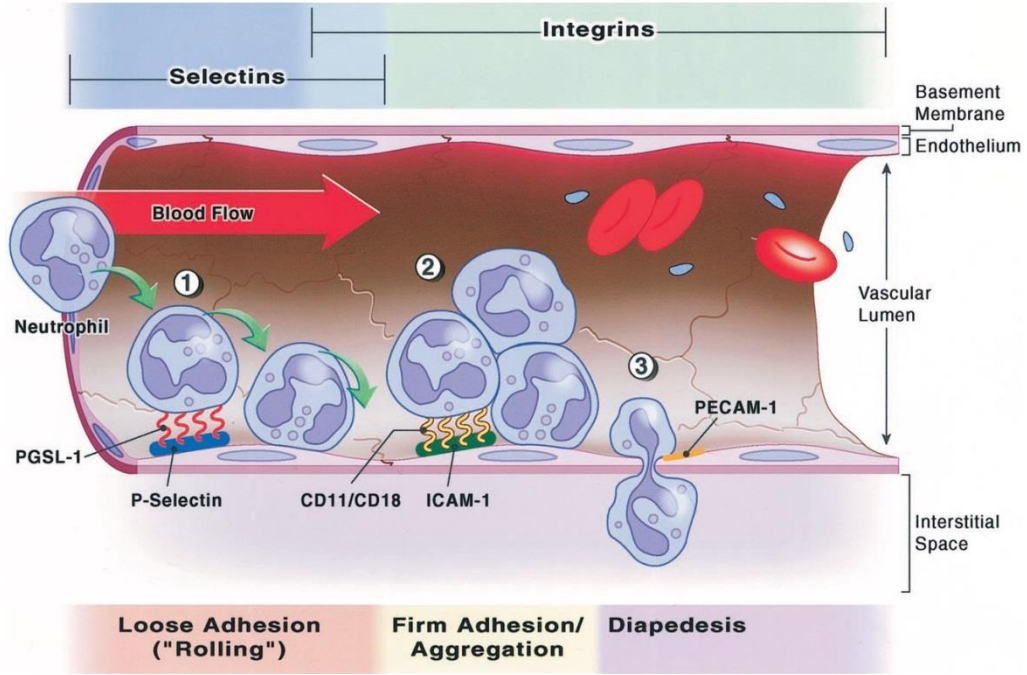
Tüm bu basamaklar sonucunda lökositler dokuda hasarın genişlemesine neden olurlar. Bu durumun klinik yansıması mikrovasküler tromboz ve disfonksiyon ile karakterize "no-reflow" fenomenidir (19).

2.5.2. Mikrodolaşım (No-Reflow Fenomeni)

Mikrodolaşım, en uç kan dolaşım sistemidir. İskemi sonrası reperfüzyon periyodunda iskemik dokuda ilk biriken hücreler plateletlerdir. Bunlar endotel aktivasyonuna ve lökosit birikimine katkıda bulunurlar (24). Aktive olmuş lökositler inflamatuvar yanıt oluşmasına neden olurlar. Lökositler mikrodolaşımında birikerek kollaps ve tıkanıklığa neden olurlar. Dolayısıyla lökosit-platelet ve lökosit-endotel hücre etkileşimleri ana mekanizma olup, interstisyel sıvı birikimi ve azalmış endotel bağımlı vazodilatasyon bu duruma katkıda bulunur (56).

Lökosit-endotel etkileşimi endotelde şişme ve daha çok lökosit adezyonuyla sonuçlanır. Lökosit-platelet adezyonu ise plateletlerin subendotel alanda birikerek,

endotel ayrılmasına neden olur. Biriken plateletler daha fazla lökosit etkileşimine neden olur (57). Sonuç olarak endotel-lökosit-platelet etkileşimleriyle fibrin birikimini takiben trombus oluşumu gözlenir.



Şekil2.6. İskemi reperfüzyon hasarında lökosit-endotel etkileşimi

2.5.3. Plateletler

Hücre zarı fosfolipidlerinin peroksidasyonu sonucu; hücre zarı bütünlüğü, geçirgenliği ve hücre yüzey reseptör fonksiyonları etkilenir. Yapılan çalışmalarda, araşidonik asit ve çoklu doymamış yağ asitlerden oluşan izoprostan isimli serbest radikal saptanmıştır. Prostaglandinlere benzerliği nedeniyle bu şekilde isimlendirilen molekül, TXA2 gibi, platelet ve damar düz kas aktivasyonuna neden olur (58).

Reperfüzyon periyoduyla birlikte şiddetli platelet aktivasyonu oluşur. Artmış bu aktivite, reperfüzyon döneminde artmış trombojenite ve yeniden tıkanıklık risklerini de beraberinde getirir. Trombosit aktivasyonun primer etkeni tam olarak bilinmemekle birlikte, reperfüzyonla birlikte oluşan SOR patlaması suçlanmaktadır (59).

Hidrojen peroksitin platelet aktivasyonunu tetikleyici etkisi bilinmektedir. Dolayısıyla hidrojen peroksit oluşumuna neden olan SOD'da platelet aktivasyonu

sağlar. Fosfolipaz A2 ile uyarılmış araşidonik asit oluşumu ve son ürün TxA₂'de platelet aktivasyonu sağlarlar. Dolayısıyla; aspirin, mepaerine (fosfolipaz A2 inhibitörü), hidroksil radikali temizleyicileri ve demir şelazyonu, trombosit aktivasyonunu azaltırlar. Reperfüzyon periyodunda artan NADPH oksidaz ve fosfolipaz A2 platelet aktivasyonuna katkıda bulunur (59).

SOR, indirekt yollarla da platelet fonksiyonunu etkiler. NO normalde, vazodilatasyon ve antiplatelet etki sağlar ancak reperfüzyon döneminde süperoksit anyon ile etkileşime girerek peroksinitrit oluşumu gerçekleşir. Peroksinitrit anyonu ise, prostasiklin ile oluşan antiplatelet etkiyi yok ederek, kümeleşmeye eğilim yaratır. Aynı zamanda, reperfüzyon periyodunda SOR'un endotel üzerindeki hasarına bağlı siklooksijenaz yolu inaktive olarak PGI₂ (prostasiklin) sentezi de azalır. Dolayısıyla İ-R hasarı sırasında NO, PGI₂'nin inhibisyon ve sentezlerinin azalması, platelet aktivasyonuna neden olur (58). İ-R hasarı sırasında, endotel hücre trombin sentezinde artış ve antitrombin etkinliği olan trombomodulinde ise artan SOR'a ikincil azalma görülür. Dolayısıyla, platelet aktivasyonu oluşturan trombin düzeyinde ciddi artış oluşur (58). PAF, trombosit aktivasyonu ve inflamasyon için güçlü bir mediatör olup, reperfüzyon sonrası oluşan SOR, hem endotel PAF sentezini arttırır hem de PAF yıkımını sağlayan PAF-asetilhidrolaz enzim aktivitesini inhibe ederler (58). Dolayısıyla, reperfüzyona eşlik eden SOR oluşumu platelet aktivasyonu sağlayarak tromboz ve yeniden tıkanmaya eğilim oluşturlar (58).

2.5.4. Serbest Oksijen Radikalleri

Moleküllerdeki atomlar uzayda bir yer kaplarlar ve bu kapladıkları yere orbital adı verilir. Her orbitalde biri saat yönünde, diğeri de tersi yönde hareket eden iki elektron bulunur. Eğer bir orbitalde, yalnızca bir adet elektron bulunuyorsa, buna eşi olmayan elektron denir. Serbest radikal ise dış orbitalinde tek sayıda, eşi olmayan elektron taşıyan, elektrik yüklü veya yüksüz olabilen atom veya moleküllerdir (15,60). Kimyasal formüllerde bu elektron “•” simgesi ile (ör: OH•) gösterilir. Bu bileşikler organizmada normal metabolik yolların işleyişi sırasında oluştuğu gibi, çeşitli dış etkenlerin etkisiyle de oluşmaktadır. Çok kısa yaşam süreli, ancak yapılarındaki dengesizlik nedeniyle çok aktif

yapılı olan serbest radikaller, tüm hücre bileşenleri ile etkileşebilme özelliği gösterirler (60-62).

Serbest oksijen radikalleri su yollarla oluşmaktadır (63,64):

1- Radyan enerji absorpsiyonu (ultraviyole, X ışını).

2-Hücrenin normal metabolizması sırasında gerçekleşen oksidasyon-redüksiyon reaksiyonları (örneğin: solunum, ksantin oksidaz, fenton reaksiyonu). Özellikle demir ve bakır metabolizması hücre için büyük bir oksidatif hasardır.

3- Dış kaynaklı kimyasal maddelerin ve ilaçların enzimatik metabolizasyonu.

4- Nitrik oksid (NO); önemli bir kimyasal mediyatördür (endotel, makrofaj ve nöronlarda) ve serbest radikale dönüşebilir.

5- İskemik hasarlı bölgenin reperfüzyonu ve oksijen tedavisi sırasında.

6- İnflamasyonda polimorf lökositler ve makrofajlar yolu ile.

Biyolojik sistemlerde elektron transferinin yer aldığı indirgenme yükseltgenme reaksiyonlarında serbest radikaller oluşmaktadır. Oluşan bu radikaller endojen mekanizmalarla etkisiz hale getirilirler. İskemi sonrası reperfüzyon safhasında oluşan serbest oksijen radikal düzeyi vücut savunma sistemlerini aştığından lokal ve sistemik etki oluşmasına neden olur (65).

Aerobik canlılarda serbest radikaller için en önemli kaynağın moleküler oksijen olduğu kabul edilmektedir. Normal metabolizma sırasında oksijenin %98'i H₂O'ya indirgenmektedir. Geriye kalan %2'lik kısım süperoksit ve hidroksil radikaline dönüşür. En önemli serbest oksijen radikalleri süperoksit (O₂⁻) ve hidroksil (·OH) anyonlarıdır (66).

SR'ler organizmada mitokondrinin yanı sıra, hücrelerin tüm fraksiyonlarında, zara bağlı veya serbest halde bulunan pek çok enzimin katalizlediği reaksiyonlar sırasında da oluşmaktadır. Bunlar arasında mikrozomal karma fonksiyonlu oksidaz sistemi, sitoplazmada ksantin oksidaz, hücre zarına bağlı NADPH oksidaz ve lipoksigenazlar gibi enzimlerin kataliz ettiği reaksiyonlar sayılabilir.

Tablo 2.1. Oksijen ve Azot kaynaklı reaktif bileşikler

Radikaller	Radikal Olmayanlar
O_2^- = Süperoksit	H_2O_2 = Hidrojen Peroksit
$\cdot OH$ = Hidroksil	1O_2 = Singlet Oksijen
$HO_2\cdot$ = Hidroperoksil	$HOCl$ = Hipokloröz Asit
$RO\cdot$ = Alkoksil	$ONOO\cdot$ = Peroksinitrit Radikali
$ROO\cdot$ = Peroksil	O_3 = Ozon
$NO\cdot$ = Nitrik oksit	$LOOH$ = Lipid Hidroperoksit
$NO_2\cdot$ = Azot Dioksit	

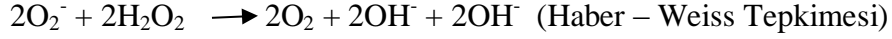
Süperoksit radikali:

Hemen tüm aerobik hücrelerde, oksijenin bir elektron alarak indirgenmesi sonucu O_2^- meydana gelir. Bu radikalden spontan ya da enzimatik dismütasyon ile ikinci bir ara ürün, H_2O_2 oluşur. Demir (Fe) ve Bakır (Cu) gibi geçiş metalleri iyonlarının indirgeyicisi olması bakımından da önemlidir. Süperoksit radikali direkt olarak fazla zarar vermez. Asıl önemi H_2O_2 kaynağı olması ve geçiş metalleri iyonlarının indirgeyicisi olmasıdır. Süperoksidin, fizyolojik bir serbest radikal olan NO ile birleşmesi sonucu, reaktif bir oksijen türevi olan peroksinitrit meydana gelir. Böylece NO'nun normal etkisi inhibe edilir. Ayrıca, peroksinitritlerin doğrudan proteinlere zararlı etkileri vardır ve azot dioksit (NO_2), hidroksil radikali ($OH\cdot$) ve nitronyum iyonu (NO_2^-) gibi daha başka toksik ürünlere dönüşürler (4).

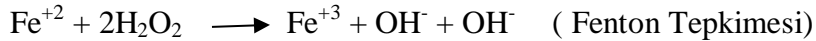Hidrojen peroksit:

Moleküler O_2 'nin, çevresindeki moleküllerden 2 elektron alması sonucu peroksit oluşur. Peroksit molekülü 2 hidrojen (H^+) atomu ile birleşerek hidrojen peroksidi meydana getirir. H_2O_2 membranlardan kolayca geçebilen uzun ömürlü bir oksidandır. Katalaz (KAT) enzimi ile H_2O ve O_2 'ye yıkılır. H_2O_2 bir serbest radikal olmadığı halde, reaktif oksijen türleri içine girer ve serbest radikal biyokimyasında önemli bir rol oynar. Çünkü süperoksit ile reaksiyona girerek, en reaktif ve zarar verici serbest radikal olan $OH\cdot$ oluşturmak üzere kolaylıkla yıkılabilir. Buna Haber – Weiss Tepkimesi adı verilir. Haber -

Weiss Tepkimesi, ya katalizör varlığında ya da katalizörsüz olarak gerçekleşir. Fakat katalizörsüz reaksiyon oldukça yavaş ilerler. Bu tepkime aşağıdaki gibi ilerler.



Demirle katalizlenen ikinci şekli ise çok hızlıdır. Bu tepkimede önce ferri demir(Fe^{+3}) süperoksid tarafından ferro demire (Fe^{+2}) indirgenir. Sonra ferro demir kullanılarak Fenton Reaksiyonu ile H_2O_2 'den hidroksil radikalleri üretilir. Bu tepkime aşağıdaki gibi ilerler.



Görüldüğü gibi süperoksid, hem H_2O_2 kaynağı, hem de geçiş metalleri iyonlarının indirgeyicisidir. İndirgenmiş geçiş metalleri (demir ve bakır), okside şekillerine göre, H_2O_2 ile birlikte daha reaktiftirler.

Hidroksil radikali:

OH^- ; H_2O_2 'nin geçiş metallerinin varlığında indirgenmesiyle meydana gelir (Fenton Reaksiyonu). Suyun yüksek enerjili iyonize edici radyasyona maruz kalması sonucunda da hidroksil radikali oluşur. Hidroksil radikali; son derece reaktif bir oksidan radikalidir. Yarılanma ömrü çok kısadır. Oluştugu yerde büyük hasara sebep olur (67).

Nitrik oksit (NO):

Nitrik oksit L-Arginin'in guanidium grubundan, Nitrik oksit sentetaz (NOS) enzimi aracılığı ile endotelde sentezlenen diatomik serbest radikaldir (68). Üç farklı NOS enzimi vardır. Endotelial, nöronal ve üçüncüsü de normal koşullarda üretilmeyen ancak enflamasyon veya enfeksiyon durumlarında sitokinler veya endotoksinler tarafından indüklenebilen indüklenebilir nitrik oksit sentaz (iNOS)' dir. Ayrıca iNOS NO üretimi Ca^{+2} bağımsızdır. Nitrik oksit, iskemi reperfüzyon hasarına karşı oldukça iyi bilinen koruyucu ve mediatördür (68).

Nitrik oksit vasküler tonusun fizyolojik regülasyonu, platelet agregasyonunun inhibisyonu, endotele lökosit adezyonunun engellenmesi, oksijen derive serbest radikallerin temizlenmesi, normal vasküler permeabilitenin idamesi, düz kas proliferasyonunun engellenmesi, immun defansın güçlendirilmesi, endotel hücrelerinin rejenerasyonu gibi birçok yaşamsal olayda etken bir maddedir (69).

Aynı zamanda iskemik dokularda süperoksit dismutaz aktivitesini etkileyerek hidrojen peroksit birikimini azaltır (70).

İRH'na bağlı gelişen endotel hücre disfonksiyonunda, nitrik oksit sentezinde azalma oluşarak hücre hasarı derinleşir. Endotel disfonksiyonuna bağlı nitrik oksit azalma mekanizması hala tam olarak gösterilememiştir (68).

SR' lerin hücre bileşenlerinde oluşturduğu zararlı etkiler

a) Serbest radikallerin proteinler üzerine olan etkileri: Serbest radikaller proteinler üzerinde doğrudan veya dolaylı etki gösterebilirler. Peptit bağları, prolin ve lizin gibi amino asitler serbest radikallerden oldukça kolay etkilenir. Protein oksidasyonu, özellikle histidin, tirozin, fenilalanin gibi amino asitlerde karbonil gruplarının oluşumu şeklinde olur. Lipid peroksidasyonun aldehit yapıdaki ürünleri sisteinin sülfhidril grupları ile veya lizin ve histidinler ile kovalent bağlar oluşturarak proteinlerde fragmentasyon ve çapraz bağlanmalara neden olur. Bu olaylar proteinlerin fonksiyonlarında bozulmalara yol açar (27,29,61).

SR' ler aminoasit yan zincirlerinin oksidasyonuna neden olarak protein-protein bağlarının oluşmasına yol açarlar. Ayrıca protein ana zincirini okside ederek protein parçalanmasına neden olurlar. Böylece hücrede fonksiyonel öneme sahip enzimlerde bozulmalar ortaya çıkmaktadır. (3).

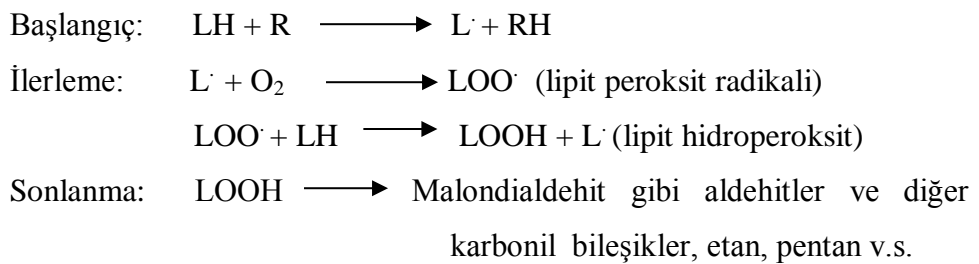
b) Serbest radikallerin nükleik asitler ve deoksi ribonükleik asit (DNA) üzerine olan etkileri: Serbest radikallerin etkisi ile DNA yapısında yapısal değişimler olur. Bu yapısal değişimler pürin ve pirimidin bazlarında parçalanma, zincir kırılmaları, DNA denatürasyonu gibi çeşitli olayları kapsamaktadır (27,29,61).

SR'ler, nükleer ve mitokondrial DNA'da timin ile reaksiyona girerek tek zincir kırılmaları oluşturur. Bu durumda DNA onarım mekanizmasının uyarılması ile poli (ADP-riboz) polimeraz (PARS) enzimi aktive olur (3). PARS nükleusta bulunan, protein modifikasyonu ve nükleotid polimerizasyonu yapan bir enzimdir. Fizyolojik rolü tam bilinmemekle birlikte gen ekspresyonu, gen amplifikasyonu, hücrel farklılaşma, malign transformasyon, hücre bölünmesi ve DNA replikasyonunda rolü olduğuna dair veriler vardır. PARS'ın aktivasyonu sonucu bu enzimin substratı olan nikotinamid dinükleotid (NAD) düzeyi düşer. NAD ise glikoliz ve trikarboksilik asit sikluslarında kofaktör olduğundan bu sikluslar durur ve

böylece ATP oluşumu azalır. Sonuçta hücrelerin enerji kaybetmeleriyle nekrotik tip hücre ölümü olur (3)

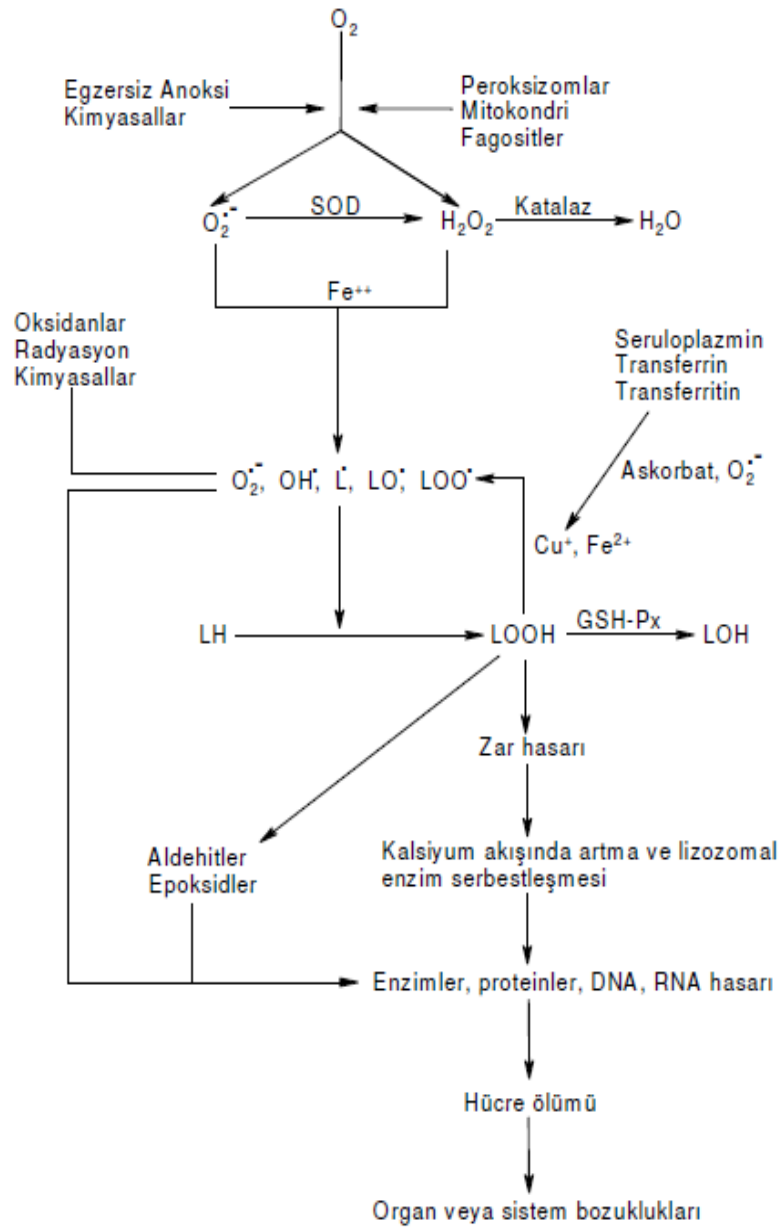
c) Serbest radikallerin lipitler üzerine etkileri: Serbest radikallerin lipitler üzerindeki en önemli etkileri lipid peroksidasyonunu uyarmasıdır. Lipid peroksidasyonu serbest radikaller tarafından başlatılan ve hücre zarlarında bulunan çok doymamış yağ asitlerinin oksidasyonuna yol açan kimyasal bir olaydır. Süperoksit radikali, hidroksil radikali, peroksil radikali ve alkoksil radikali lipit peroksidasyonunu başlatan başlıca radikallerdir (27,29,61).

Lipid peroksidasyonu çok doymamış yağ asidi (LH) zincirindeki -metilen gruplarından hidrojen atomunun uzaklaşması ile başlar ve böylece yağ asidi zinciri bir radikal niteliği kazanır. Bu lipit radikali (L \cdot) dayanıksız bir bileşik olup bir dizi değişikliğe uğramaktadır. İlk önce, molekül içi çift bağ aktarılması (rezonans) ile dien konjugatı oluşmaktadır. Daha sonra yağ asidi radikaline hızlı bir şekilde oksijen eklenerek peroksil radikali (LOO \cdot) oluşur. Bu lipid peroksil radikalleri zar yapısındaki diğer çok doymamış yağ asidi moleküllerinden hidrojen atomlarını çıkartarak yeni reaksiyonları başlatırlar, kendileri de açığa çıkan hidrojen atomlarını alarak lipid hidroperoksitlerine dönüşürler (LOOH). Lipid hidroperoksitlerinin aldehit ve diğer karbonil bileşiklerine dönüşmesi ile lipid peroksidasyon reaksiyonları sona ermektedir (27,28,61) (Şekil 2.7).



Hücre zarlarında lipit peroksidasyonu sonucu zar transport sistemi etkilenmekte, hücre içi ve dışı iyon dengeleri bozulmaktadır. Bunun sonucunda hücre içi kalsiyum konsantrasyonu artmakta ve buna bağlı olarak proteazlar aktive olmaktadır. Bu olaylar hücre hasarında etkin bir rol oynamaktadır. Öte yandan lipid peroksidasyonun son ürünü olan aldehitler de sitotoksik etkilere sahiptir (27-29,61)(Bkz. Şekil 2.7).

Lipid peroksidasyonu, lipid hiperoksitlerinin aldehit ve diğer karbonil bileşiklere dönüşmesiyle sona ermektedir. Bu bileşiklerden sonuncusu olan malonil dialdehit (MDA) miktarı, tiyobarbitürik asit testi ile ölçülmekte ve bu yöntem lipid peroksit düzeylerinin saptanmasında sıklıkla kullanılmaktadır. Lipid hiperoksitlerinin parçalanması ile oluşan etan, bütan ve pentan gibi gazların tayini de son yıllarda lipid peroksidasyon göstergesi olarak değerlendirilmektedir (71).



Şekil 2.7. Lipid peroksidasyonu ve etkileri

2.6. İskemi-Reperfüzyon Hasarını Önlemek İçin Tedavi Stratejileri

Serbest radikaller tüm biyolojik maddelerle reaksiyona girerler ve özellikle hidroksil radikalleri hücre zarındaki lipidlerin peroksidasyonuna neden olarak hücrenin yapısının bozulmasına sebep olurlar. Lipid radikallerin oluşması, zar lipid yapısında değişikliklere ve zar işlevinin bozulmasına neden olmaktadır. Hücre içi kalsiyumun artması ile başlayan ve radikallerin enzimler ve diğer hücre elemanlarına etkisi ile oluşan sitotoksik ürünlerin katılımıyla, hücreyi ölüme kadar götüren sürece karşı, hücrenin kendini korumak için geliştirdiği mekanizmalara antioksidan mekanizmalar adı verilir (18). Bunlar;

- Serbest radikallerin üretiminin inhibisyonu,
- Nötrofillerin inhibisyonu,
- Serbest radikallerin süpürülmesi,
- Antioksidan enzimler,
- İskemik ön koşullama,
- Hipotermi'yi içerir.

Bunların yanı sıra Vitamin E, vitamin C, beta karoten gibi vitaminler; süperoksit, hidroksil ve lipid peroksit radikallerini tutma özelliğine sahiptirler. Süperoksit dismutaz, katalaz, glutatyon peroksidaz gibi enzimler, allopürinol gibi metal bağlayan proteinler ve dimetil sülfoksit, desferroksamin gibi birçok ajan, oksijen radikallerinin oluşumunu azaltarak, radikallerin yükseltgen olmalarını engellerler ya da DNA onarım mekanizmalarını arttırarak antioksidan etki gösterirler. Ayrıca; antioksidan tedavi, kalsiyum antagonistleri, anjiyotensin konverting enzim inhibitörleri, anti-kompleman tedavi, lökosit depleasyonu/filtrasyonu, anti-sitokin veya lökosit adezyon molekülü, endotelin reseptör antagonisti, platelet aktivasyon faktör antagonistleri, LTB4 antagonistleri, İRH' nı azaltmak için kullanılan diğer tedavi stratejilerini oluşturmaktadır (72).

2.6.1. İskemik Önkoşullama

Dokunun ciddi İ-R öncesi, kısa süreli iskemi-reperfüzyon periyotlarına maruz bırakılmasıdır (73). Böylelikle doku uzun süreli iskemi-reperfüzyona daha dirençli hale gelir. İskemik önkoşullama sikluslarının sayısı ve süresi arttıkça

koruyuculuğu da artar (74). Kısa ve uzamış iskemik hasar arasındaki zaman aralığı iki saatin üzerine çıktığında önkoşullamanın akut ve yararlı etkileri kaybediliyor olsa da, eğer uzamış iskemik hasar ilk iskemi periyotlarından 24 saat sonra olursa önkoşullamanın gecikmiş bir koruyucu etkisi gözlenir (38).

2.6.2. Antioksidan Tedavi

SR'lerin zararlı etkilerine karşı organizmada koruyucu mekanizmalar vardır. Bu mekanizmaların bir kısmı serbest radikal oluşumunu, bir kısmı ise oluşmuş serbest radikallerin zararlı etkilerini önlemektedir. Bu işlevi yapan maddelerin tümüne birden genel olarak antioksidanlar denir (67, 75-77).

Tablo 2.2. Antioksidanlar

Antioksidanlar		
Endojen		Eksojen
Enzim olanlar	Enzim olmayanlar	
1) Süperoksit dismutaz 2) Glutasyon peroksidaz (GSH-Px) 3) Glutasyon S-Transferazlar (GST) 4) Katalaz (CAT) 5) Mitokondriyal sitokrom oksidaz sistemi 6) Hidroperoksidaz	1) Melatonin 2) Seruloplazmin 3) Transferrin 2) 4) Myogloblin 5) Hemogloblin 6) Ferritin – 7) Bilirubin 8) Glutasyon 9) Sistein 10) Metiyonin 11) Ürat 12) Laktoferrin 13) Albümin	1) Vitaminler * α - tokoferol (Vit E) * β -karoten(Pro-vit A) * Askorbik asit (Vit C) * Folik asit (folat) 2) İlaçlar * Ksantin oksidaz inhibitörleri -Allopürinol -Oksipürinol NADPH oksidaz inhibitörleri -Adenozin -Lokal anestezipler -Kalsiyum kanal blokerleri -NSAİD * Mannitol *Albümin *Demir selatörleri *Desferoksamin *Barbitüratlar *Sitokinler(IL-1, TNF) *N-asetil sistein(NAC) 3) Gıdalar

Süperoksit dismutaz (SOD)

SOD, in vivo olarak dokuları SR'lere, özellikle $O_2^{\cdot-}$ ye karşı koruyan endojen bir enzimdir (78). İnsanlarda SOD'un Cu-Zn ve Mn kapsayan iki izoenzimi vardır. Organizmada substrat olarak serbest radikal kullanan tek enzim

SOD'dur. Cu-Zn içeren tipi sitozolde, Mn içeren tipi mitokondride yerleşmiştir (3). Bu izoenzimlerin her ikisi de $O_2^{\cdot-}$ 'nin H_2O_2 'ye ve moleküler oksijene dönüşümünü katalizler (3,78). $O_2^{\cdot-}$ 'i metabolize etme yeteneğine sahip sirkulatuar proteinler, seruloplazmin ve ekstrasellüler SOD'dir. Bununla birlikte bu sirkulatuar ajanların temizleyici etkisi aşikar değildir. Çünkü bu proteinlerin plazmadaki aktiviteleri oldukça azdır (78).

Katalaz (KAT)

Katalaz vücutta doğal olarak oluşan bir metalloproteindir. İn vivo olarak SOD ile kombine bir şekilde etki eder (78). KAT canlı organizmanın eritrosit, karaciğer, böbrek, kemik iliği ve çeşitli dokularında da bulunur ve iki H_2O_2 molekülünden birini elektron vericisi, diğerini de elektron alıcısı olarak kullanır (79). H_2O_2 peroksizomlarda KAT ile su ve oksijene indirgenir (80). KAT enzimi eritrosit içinde çözünür bir şekilde bulunmuştur (81). KAT enzimi için optimum pH 7.6'dır (82).

Glutasyon

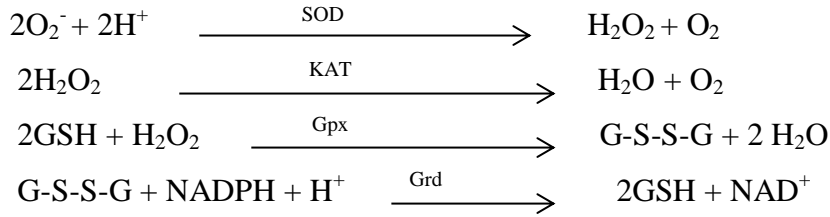
Birçok hücrede bulunabilen glutasyon tripeptid (gama glutamil sisteinilglisin) yapıdadır. Glutamat, sisteine gama-karboksil aracılığı ile bağlanır. Molekülün aktif kısmı sisteinin sülfidril grubudur. Gama-glutamil kısmı hücre içi stabiliteyi ve peptidazlara direnci sağlamaktadır. Glutasyon, hücre zarında aminoasitlerin taşınmasında rol alır ve koenzim olarak enzim yapısına girer. Proteinlerin sülfidril yapılarını korur, toksik maddelerin etkilerinin ortadan kaldırılmasında rol oynar (83).

Glutasyon peroksidaz (Gpx)

Glutasyon peroksidaz enzimi hücreleri organik hidroperoksitler ve H_2O_2 tarafından oluşturulan oksidatif tahribata karşı glutasyonu kullanarak korur (84). İndirgenmiş glutasyon, bol miktarda tiyol ihtiva eden, düşük moleküler ağırlıklı bir maddedir. Glutasyon, sahip olduğu sülfidril grubu ile oksidatif hasar ve toksik maddelere karşı hücreleri korur. Redükte glutasyon (GSH) dokularda açığa çıkan lipid peroksitleri, H_2O_2 'yi, askorbik asiti ve SR^{\cdot} leri indirger ve Gpx enzimi için kofaktör olarak görev yaparak sonuçta okside olur (67,85). Gpx, H_2O_2 varlığında redükte glutasyonun okside glutatyona (GSSG) yükseltgenmesini katalize eder (86). Ayrıca H_2O_2 mitokondri ve sitoplazmada Gpx ile su ve oksijene indirgenir.

Glutasyon redüktaz (Grd)

GSH redüktaz bir flavin enzimidir ve koenzimi NADPH ve prostetik grubu flavinadenin dinükleotiddir. Hem sitozol hemde mitokondride bulunmaktadır. GSSG hücreyi oksidanlara karşı koruyamaz. Hücre elektron kaynağı olarak NADPH'ı kullanan GSH redüktazın katalizlediği bir reaksiyonla GSSG tekrar indirgenmiş GSH' a çevrilir (87).



Vitamin E (-tokoferol)

E vitamini yağda çözünen en kuvvetli antioksidan vitamindir ve yapısal olarak birbiri ile bağlantılı bir grup bileşiği içerir (tokoferoller ve tokotrienoller). Bunların tümü izoprenooid takışı içeren bileşiklerdir. Antioksidan aktivitesi en yüksek olan -tokoferoldür. Yapısında bulunan fenol halkasındaki hidroksil grubu aktif kısmını oluşturur ve molekülün antioksidan özelliği bu gruptan kaynaklanır. E vitamini bitkisel yağlar ve tohumlarda bol miktarda bulunmaktadır. E vitamininin radikal reaksiyonları esnasında zincirleme giden reaksiyonları bozucu etkisi (zincir kırıcı antioksidan) bulunmaktadır. Çok güçlü bir antioksidan olarak serbest radikalleri ve lipid peroksitlerini indirgeyerek çok doymamış yağ asitlerini koruyan ilk savunma hattını oluşturmaktadır. Bu sırada kendisi de radikal şekline dönüşmektedir. E vitaminin tekrar yenilenmesinde GSH, askorbik asit ve koenzim Q10 (ubikinon) görev almaktadır (27,61,88).

Vitamin C (Askorbik asit)

Askorbik asit suda çözünen en güçlü antioksidan moleküldür. İnsanlarda sentez edilemediği için diyet yoluyla alınması gerekir. Vitamin C yapıcı heksozlara benzemekte ve organizmada kolayca dehidroaskorbik aside oksitlenmektedir. Süperoksit radikali, hidroksil radikali ve singlet oksijen ile kolayca reaksiyona girerek onları etkisizleştirmektedir. Sulu fazda bulunmasına karşın lipid peroksidasyonunu başlatıcı radikalleri temizleyerek lipitleri ve

zarları da oksidan hasara karşı korumaktadır. Tokoferoksil radikalının – tokoferole indirgenmesini sağlayarak E vitamininin rejenere edilmesinde görev alır. Böylece E vitamini ile birlikte etkin bir şekilde LDL'yi oksidasyona karşı korur (27,61,88).

2.6.3. Antikompleman Tedavi

Kompleman sistem aktivasyonunun engellenmesi ile iskemi reperfüzyon hasarının azaldığı birçok hayvan deneyinde gösterilmiştir (89). İnsan C₅ için spesifik humanize edilmiş rekombinant tek zincir antikorunun kardiyopulmoner bypass ile koroner bypass ameliyatı geçirenlerde kompleman aktivasyonunu, lökosit aktivasyonunu, myokard hasarını, kan kaybını ve kognitif disfonksiyonu anlamlı olarak azalttığı gösterilmiştir (90). Ancak antikompleman sistemlerin insanda kullanımı hakkında yeterli klinik veri yoktur.

2.6.4. Antilökosit Tedavi

Lökosit aracılığı ile iskemi reperfüzyon hasarını engellemeyi hedefleyen deneysel terapötik stratejiler inflamatuvar mediatör salınımının veya reseptör bağlanmasının, lökosit adezyon molekülü sentezinin veya lökosit endotel adezyonunun inhibisyonu üzerine odaklanmıştır (39). PAF, histamin, Lökotrien B₄, ve TNF- α gibi aracı inflamatuvar maddelerin sentez veya reseptör etkileşimlerinin engellenmesi ile iskemi reperfüzyon hasarında fayda sağlanmıştır (39). Aspirin, glukokortikoidler, altın, D-penisilamin gibi antienflamatuvar ilaçlar lökosit adezyon molekülü sentezi veya sitokin oluşumunu azaltırlar (39). Bu modellerin insanlardaki klinik kullanımına ait bilgiler henüz yetersizdir.

2.7. Aortik Kros Klemp Modelinde Alt Ekstremitte İskemi-Reperfüzyon Fiziopatolojisi ve Uzak Organ Hasarı

İ-R hasarının sadece iskemiye maruz kalmış dokuda sınırlı kalmayıp, diğer uzak organların da sistemik dolaşıma katılmış oksijen radikallerinden, sitokinlerden, kompleman proteinlerinden, prostoglandinlerden, tromboksan gibi birtakım medyatörlerden ve toksik ürünlerden etkilenmiş olduğu gösterilmiştir (91).

İskelet kası hem en büyük kütle olması hem de iskemik hasara en hassas dokulardan olması nedeniyle alt ekstremitte iskemi reperfüzyon hasarında önemli rol oynar. Alt ekstremitte iskemi reperfüzyon hasarında mikrovasküler

disfonksiyon ve kas deęişiklikleri birbirleriyle paralel seyretmekte olup, prognoz kas hasarı miktarına baęlıdır. Reperfüzyonla oluşmuş inflamatuvar yanıt, geri dönüşümlü zedelenme miktarı ile doğru, nekrotik kas miktarı ile ters orantılıdır (5).

Alt extremitte iskemi reperfüzyon hasarında lokal ve sistemik etkiler gözlenir. Lokal etkiler iskelet kası ve damar endotelinde gözlenirken, sistemik etkiler başlıca akcięer, kalp, beyin ve böbrekler olmak üzere tüm dokularda gözlenebilir (5).

Ekstremitelerde meydana gelen akut arteriel oklüzyon sonrası reperfüzyonun yeniden başlaması ile metabolik asidoz, hiperkalemi, myoglobüri ve böbrek yetmezliğinin geliştięi bildirilmiştir (91).

Kas nekrozu ve ATP deposu azalması arasında yakın ilişki saptanmıştır. İskemik kas dokusunda öncelikle glikojen ve kreatin fosfat azalırken bu safhada myonekroz oluşumu azdır. Sonrasında, ATP azalmasıyla birlikte, kas nekrozu hızla artma gösterir. 6 saatlik kas iskemisini takiben ATP deposunda %80 azalma ve kas dokusunun tümünde nekroz gözlenir (92).

İskemi-reperfüzyon hasarının önemli sonuçlarından biri uzak organ hasarı olup yüksek mortalite ve morbiditeyle seyreder. Oluşan sistemik inflamasyon hemen her organda hasar oluşturabilir. Ancak ilk saptanan 24-72 saat içinde gelişen akcięer yetmezliğidir. Aynı zamanda karacięer, böbrek, santral sinir sistemi, gastrointestinal sistem ve miyokard disfonksiyonu görülebilir (38).

2.8. Karnozin (KAR)

Karnozin , 1900 yılında, ilk olarak Gulewitsch ve Amiradzibi adlı Rus bilim adamları tarafından et ekstraktlarından saflaştırılmıştır (6). KAR'ın antioksidan etkisi 1984'de ilk kez gösterilmiştir. KAR, suda erime özelliğine baęlı olarak, suda çözünen oksidasyon mediatörlerinin (metaller ve oksijen radikalleri) yüksek olduęu sitozolde fonksiyon görür. Aktif oksijen radikallerini temizleyen biyolojik fonksiyonuna baęlı olarak antioksidan özellięe sahiptir. Hidroksil ve süperoksit radikallerinin ve çok kuvvetli olarak da singlet oksijen molekülünün temizleyicisidir. Bu özellięi nedeniyle beyin, böbrek ve iskelet kası İRH' nda karnozinin koruyucu etkisi bulunmuştur (12,13,93-96).

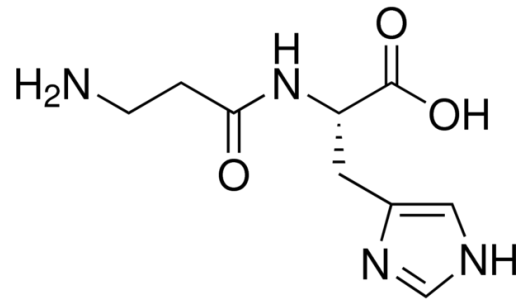
Endojen olarak sentezlenen bu dipeptit (6,97); beta-alanin ve L-Histidinden oluşmuş (98) multifonksiyonel bir dipeptittir (7). Özellikle beyin,

iskelet ve kalp kası gibi uyarılabilen dokularda (7-9) yüksek konsantrasyonlarda bulunmasına karşın, lenste, midede ve böbrekte de yaygın olarak bulunmaktadır (8).

Nöroprotektif ve nöromodülatör bir etkiye sahip olan KAR'ın iskelet kasındaki etkisinin laktik asidi nötralize edici önemli bir sitozolik tampon görevi olduğu sanılmaktadır (99).

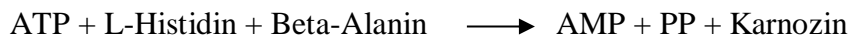
2.8.1. Karnozin'in Kimyasal Yapısı ve Metabolizması

Karnozin, β -alanil-L-histidin yapısında, suda çözünebilen bir fizyolojik dipeptiddir (100) ve homokarnozin (γ -amino-bütiril-histidin, GABA-histidin), anserin (β -alanil-L-metilhistidin) gibi aminoasit histidin dipeptitlerin en basit üyesidir (101). İskelet kası ve beyin gibi uyarılabilir, bölünmeyen ve uzun ömürlü dokularda 20 mM gibi yüksek konsantrasyonlarda bulunur (102).



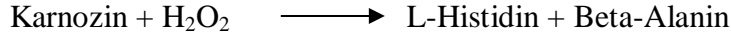
Şekil 2.8. L-karnozin

Beta alanin ve L-histidinden oluşan basit bir dipeptit olan KAR' de, beta-alaninin karboksil grubu, histidinin amino grubu ile amid bağı ile bağlanır (97). Karnozin dokularda metabolik kontrol altındadır. Karnozin, karnozin sentetaz enzimi tarafından (beta-alanin ve L-histidinden) sentezlenir (103-105).



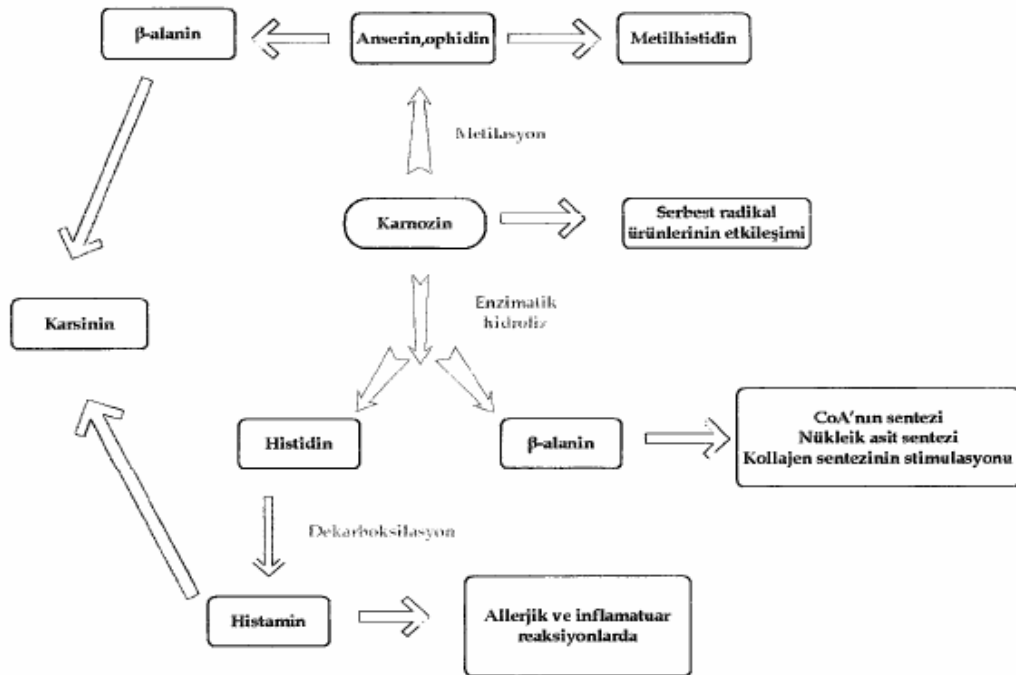
Protein yapısına girmeyen β -alanin, urasilin karaciğerde yıkımı sonucu oluşur. Karnozin sadece β -alanin'i hücre içine taşıyabilecek transport sistemine sahip hücreler tarafından sentezlenebilir. Bu taşıyıcı sistemin sadece iskelet kası ve oligodentrosit gibi farklılaşmış hücrelerde bulunduğu ve hücre farklılaşması arttıkça β -alanin alımının arttığı gösterilmiştir. (106)

KAR sentetaz enzimi % 98 sitozolik aktiviteye sahiptir (107). Enzim genel substrat özgüllüğü gösterir ve farklı aminoasit histidin dipeptidleri (homokarnozin ve anserin gibi) sentezleme yeteneğine sahiptir (103-105, 108). KAR'ın yıkımı karnozinaz enziminin 2 izoformuyla sağlanır. Bu izoformlar, doku (aminoasit-histidin dipeptidaz) ve serum karnozinaz (Beta-Ala-His dipeptidaz)'dır (109-112).



Dokulardaki KAR metabolik kontrol altındadır. Karnozinaz enzimi tarafından parçalanır (6,99,113,114). Bu enzim tek bir enzim olmayıp, geniş bir metalloproteaz ailesine dahil intraselüler ve ekstraselüler dipeptidaz grubundan oluşur (113). Karnozin, metilasyon ile *anserine* ve *ophidine*'e yıkılırken, hidrolizasyonu ile histidin ve β -alanin oluşur (114).

Fizyolojik şartlarda, karnozinaz beyinde homokarnozinin; dolaşımda da karnozin ve anserinin yıkılmasından sorumlu olduğu öne sürülmüştür (115). Serum karnozinaz aktivitesinin yaşla birlikte yükseldiği; 10 aydan küçük çocuklarda az ya da tespit edilemeyecek düzeyde olduğu; 15 yaşına kadar aktivitesinin giderek arttığı ve erişkin düzeyine ulaştığı ifade edilmiştir (116).



Şekil 2.9. Dokularda KAR sentezi (112)

Doku KAR düzeylerinin diyetten etkilendiği, histidinden fakir diyetle beslenen ratlarda doku karnozin seviyelerinin düştüğü, diyetle histidin eklenmesinden sonra düşen doku karnozin seviyelerinde artış olduğu bildirilmiştir. Karnozin ve E vitamininin birlikte kullanılması; E vitamininin tek başına verilmesine kıyasla , karaciğerde karnozin, karaciğer ve kalpte E vitamini düzeyinin yükselmesini sağladığı ifade edilmektedir. Kas dokudaki KAR düzeyleri; açlık, enfeksiyon, travma ve şoktan sonra düşmektedir (114).

2.8.2. Karnozinin Tamponlayıcı Aktivitesi

Fizyolojik pH 'de hem karnozin hem de anserin olağanüstü bir tamponlayıcı etki gösterir (117). KAR, zayıf alkali pH'de lipid peroksidasyonunu kolaylıkla baskılayabilir. Kas aktivitesi esnasında hücre içinde oluşan asidifikasyon durumunda tamponlayıcı etkisi ile kas hücrelerini korur. Kaslarda KAR tüm pH tampon kapasitesinin % 60'ı kadarını yapabilir. Bu şekilde karnozin, peroksidasyonu baskılayarak hücresel homeostazinin korunmasını sağlar. Bunun yanı sıra karnozin ağır metal iyonlarını bağlayıcı özellikleriyle bazı enzimatik reaksiyonları durdurur (97). Karnozin değişken değerlikli metal iyonlarını bağlayabilir. Bakır, çinko, demir iyonlarına bağlı reaksiyonları durdurur. Ayrıca KAR birçok enzimi ağır metal hasarından korur. KAR demir iyonları ile şelasyon yaparak lipid peroksidasyonunu inhibe eder.

2.8.3. Karnozinin Antioksidan Aktivitesi

Karnozin, suda eriyebilen hayvansal dokuların doğal bir metabolitidir. Reaktif oksijen türlerini temizleyici fonksiyonundan dolayı, antioksidan özelliğe sahiptir. Antioksidan özelliğinin yanı sıra, membran koruyucu rolü de vardır. Suda çözünebilen serbest radikalleri temizlerken, hücre membranını lipid peroksidasyonundan korur (118-120). KAR, suda erime özelliğine bağlı olarak, suda çözünen oksidasyon mediatörlerinin (metaller ve oksijen radikalleri) yüksek olduğu sitozolde fonksiyon görür. Hidroksil ve süperoksit radikallerinin ve çok kuvvetli olarak da singlet oksijen molekülünün temizleyicisidir (12-13).

Birçok antioksidanın amacı, dokulara serbest radikallerin girişini engellemektir, fakat ilk savunmanın aşılmasından sonra etkili değildirler. KAR

sadece korumada değil, serbest radikallerin reaksiyonlarıyla oluşan tehlikeli bileşiklere karşı da etkilidir. Böylelikle dokuları ikinci bir kimyasal etkiden korumaktadır (121). Örneğin; yüksek reaktiviteye sahip lipid peroksidasyonun son ürünü olan MDA, serbest radikal reaksiyonlarının tehlikeli bir ürünüdür ve KAR tarafından bloke edilebilir. MDA, eğer kontrol edilemezse, enzimleri, lipitleri ve DNA'yı hasara uğratarak; eklem inflamasyonu, ateroskleroz, katarakt oluşumu ve yaşlanmada rol oynar. Karnozin, MDA ile reaksiyona girerek MDA'yı inaktifleştirir ve böylece proteinlerdeki aminoasitleri korur (122-124).

Karnozinin antioksidan etkinliği özellikle histidinin karboksil grubundan kaynaklanmakta, demir veya bakır gibi elementlerle şelasyon yapması da buna katkıda bulunmaktadır. Böylece peroksil radikallerine hidrojen atomu veren karnozin oksidatif zararlanmayı engellemektedir (125).

2.8.4. Karnozinin Antiglikasyon Etkisi

Karnozinin belki de en önemli görevi antiglikasyon etkisidir. Serbest radikal hasarından bağımsız olarak yaşlanmanın ana süreçlerinden birisi glikasyondur. İleri glikasyon ürünleri olan AGE'ler (*Advanced Glycosylation Endproducts*- İleri Glikasyon Sonürünleri) organizmaya geniş çapta zarar verirler (12). Karnozin bu etkiyi bloke eder. Sonuç olarak Karnozin, aldehit ve ketonları inaktive eder ve protein glikasyonu ve AGE oluşumunu azaltır. Ayrıca var olan AGE'lere bağlanıp onları inaktive eder.

2.8.5. Karnozinin Membran Koruyucu Özellikleri

Sarkoplazmik membran fragmentleri ile yapılan çalışmalarda, karnozin eklenmesiyle lipid peroksidasyonun neden olduğu Ca^{+} pompasına Ca^{+} bağlanma ve Ca - ATPaz inhibisyonun ortadan kaldırıldığı gösterilmiştir (97). Karnozin molekülü membranın çift tabakalı lipid yapısındaki hasarlara bağlanabilir ve hasarın yanında oluşan peroksidasyon ürünlerinin giderilmesinde etkilidir (114).

2.8.6. Karnozinin Diğer Biyolojik ve Fizyolojik Fonksiyonları

Karnozin, interlökin-1 yapımını artırır, apoptozisi baskılar, B ve T lenfositleri aktive eder. Kan hücrelerinin membranları üzerine koruyucu etkiye sahiptir.

İnflamasyonu azaltır, yara tedavi edici özelliği vardır. Karnozinin, myeloperoksidaz aktiviteleri spektrofotometrik olarak ölçüldüğünde, belirgin inhibitör etkinlikleri olduğu bulunmuştur (13).

Karnozinin, iskemik hasarlanma sonucu kardiyak yetmezlik gelişen ratlarda, antioksidan özelliğinin yanı sıra direkt Ca^{+} kanalına (RYR2) etki ederek, hücre içi kalsiyum dengesini değiştirdiği ve böylece kardiyak kontraktiletiyi iyileştirdiği, ayrıca siklik guanozin monofosfat (cGMP) düzeyini arttırarak vazodilatatör etkinliği olduğu gösterilmiştir (126-127).

Karnozin lenste katarakt oluşumunu engelleyici etki yapar. Karnozin, yaşlanmaya bağlı olarak ortaya çıkan görme bozukluklarını geciktirmekte ve kataraktı da etkili bir şekilde önlemektedir (102). Bu yüzden, KAR belki de insanlarda, yaşlanmaya karşı bir ilaç olarak uygulanabilir. Kataraktlı hayvanlarda karnozin konsantrasyonu düşük bulunmuştur. Düşük KAR konsantrasyonunda, kataraktın şiddeti yüksektir. Yüksek oranda kolesterol içeren diyetle beslenen tavşanlara, KAR yüklemesi yapılırsa, ateroskleroz ve katarakta karşı koruma bir hayli artmaktadır (128).

Deneysel çalışmalarda gastrik mukozayı koruyucu etkinliği gösterilmiş, bu etkinin hücre sel direnci arttırarak ve / veya lipid peroksidasyonu engelleyerek olabileceği belirtilmiştir (129-130). Karnozinin yaşlanmaya karşı etkisi, diyetle karnozin alındığında, hem hücre kültürlerinde, hem de çeşitli hayvan çalışmalarında gösterilmiştir (131). KAR, protein modifikasyonlarını inhibe etmektedir. Karnozinin vitro ortamda yaşlanmayla ilişkili olan protein karbonillerinin oluşumu ve çapraz bağlanmaların oluşumunu inhibe etmektedir. Glike edilmiş lizin (glikoz+lizin) öldürücü iken, glike edilmiş KAR (glikoz+KAR) öldürücü değildir. KAR; asetaldehit ve formaldehit kaynaklı DNA/protein çapraz bağlanmalarının oluşumunu önlemektedir (102,117,121).

KAR; kültüre edilmiş insan fibroblastlarının maksimum hücre bölünme kapasitesini arttırarak, olgun/yaşlanmış hücreleri genç hücrelere dönüştüren birkaç ajandan biridir. Karnozin, kültüre edilmiş insan fibroblast DNA'sında bulunan 8-hidroksiguanin (DNA oksidasyon ürünü) düzeylerini azaltır (132). KAR , bulunduğu yıldan bu yana poliartrit, mide ve düedenal ülser, esansiyel hipertansiyon, iskemik kalp hastalıkları ve katarakt tedavisinde, yara iyileşmesinde antibakteriyel,

antiinflamatuvar, antineoplastik, immünmodülatuvar ve nöroprotektif etkileri nedeniyle kullanılmaktadır (6, 99, 113, 114, 126, 127, 129, 130).

3. GEREÇ VE YÖNTEM

Eskişehir Osmangazi Üniversitesi Hayvan Deneyleri Yerel Etik Kurulu'nun 17.10.2012 tarih 295 / 2012 kayıt numaralı onayı sonrasında çalışmaya başlandı . Deney hayvanları Tıbbi ve Cerrahi Deneysel Araştırma Merkezi'nden (TİCAM) temin edildi. Ortalama ağırlıkları 250-300 gr. olan 30 adet Sprague-Dawley cinsi sıçan(her iki cins) randomize olarak eşit sayıda (n = 10) 3 gruba ayrıldı. Sıçanlar deney süresince 12'şer saatlik aydınlık-karanlık ışıklandırması olan ısı 20-22 C ve nem %45-%50 otomatik olarak ayarlanan odalarda yaşatıldı. Bu süreçte tüm sıçanlar şeffaf kafeslerde tutuldu, standart sıçan yemi ile beslendi ve çeşme suyu verildi.

3.1. Deneklerin Hazırlanması ve Operasyon Tekniği

Deneyde kullanılacak tüm sıçanlar yapılacak işlemler öncesinde tartılarak vücut ağırlıkları kaydedildi. Tüm sıçanlara 8 saat açlık sonrasında intramuskuler olarak 50 mg / kg Ketamine Hidroklorür (*Ketalar*[®] 50 mg / ml flakon, *Pfizer*) anestezisi verildi. Gerekli olduğunda deney süresince bir kez olmak üzere ek doz yapılması planlandı. Anestezinin ardından sıçanlar ısıtıcı lamba altında supin pozisyonda masaya yatırıldı. Denekler sarı renkli intraket ile kuyruk veninden cut-down yöntemi ile kanüle edildi. Ciltlerine % 10' luk povidon iodin uygulanarak bölge temizliği yapıldı ve sıçanlara ksifoidin hemen altından pubisin 0,5 cm. üstüne kadar orta hat median laporotomi yapıldı. Laporotomi sonrası barsaklar nemli gazlı bez yardımı ile sağa deviye edildi. İnfrarenal abdominal aorta (İAA) ve sol böbrek künt diseksiyonla explore edildi. Tüm sıçanlara antikoagülan amaçlı düşük doz (100 ü/kg) heparin (*Nevparin*[®] 25000 IU5ml. flakon, Mustafa Nevzat) yapıldı. Deney süresince sıvı resüsitasyonu amacıyla 10 ml / kg % 0,9'luk NaCl kuyruk veninden verildi. İnfüzyon *Braun*[®] Perfüzetör yardımı ile gerçekleştirildi. İAA'ya atravmatik mikrovasküler klemp (*Novaclip*[®] 12 mm. *Angle*) kondu. Klemp sonrasında peritoneal boşluğa sıvı resüsitasyonu amacıyla yaklaşık 5ml. serum fizyolojik sıkıldı. Isı ve sıvı kaybını azaltmak amacıyla karın 3 adet ipek dikiş ile yaklaştırıldı. 30 dakikalık iskemiye takiben 1 saatlik reperfüzyon periyodu uygulandı. Aortik iskemi klempleme işlemi sonrasında aortada pulsasyon kaybı, reperfüzyon ise klempin kaldırılmasından sonra

aortada pulsasyon varlığı ile takip edildi. Kontrol grubuna ait ratlara laparotomi ve eşit sürede infrarenal abdominal aorta diseksiyonu uygulandı ancak bu gruba iskemi-reperfüzyon uygulanmadı. Deneyin sonunda tüm gruplardaki sıçanlara yüksek doz anestezi verilerek sıçanlar sakrifiye edildi, aortadan 5 cc kan alındı ve kalp dokuları çıkarılarak % 10' luk formaldehit solüsyonu içinde saklandı.

3.2. Deney Grupları

Kontrol grubu (Grup K) (n=10) :

Genel cerrahi hazırlık ve anestezi indüksiyonu sonrasında median laparotomi yapılarak İAA explore edildi. Aort oklüde edilmedi. Batın 3 adet ipek ile yaklaştırıldı. Diğer gruplara uygulanan 30 dakikalık iskemi, 1 saat reperfüzyon süresi tamamlandı. İ-R gruplarına uygulanan 30 dakikalık iskemi süresinin tamamlanmasına 10 dakika kala intraperitoneal serum fizyolojik ya da karnozin verilmesine benzer şekilde intraperitoneal serum fizyolojik (uygulanan ilacın hacmi kadar) perfüze edildi . Bu grupta iskemi-reperfüzyon uygulanmadı. İşlem sonunda sıçanların kalp dokusu ve kan örnekleri alınarak sakrifiye edildi.

İskemi reperfüzyon grubu (Grup İ-R) (n=10) :

Genel cerrahi hazırlık ve anestezi indüksiyonu sonrasında median laparotomi yapılarak infrarenal aort explore edildi. Aort künt diseksiyonla dönüldü ve atravmatik mikrovasküler klemp yerleştirildi. Batın içine serum fizyolojik enjekte edilerek batın 3 adet ipek ile yaklaştırıldı. 30 dakikalık iskemi oluşturuldu. İskemi süresinin tamamlanması ve klempin kaldırılmasından 10 dakika önce ipek sütürler alındı ve intraperitoneal serum fizyolojik (uygulanacak ilacın hacmi kadar) uygulandı. Mikrovasküler klemp kaldırıldı. Batın katları tekrar yaklaştırıldı. 1 saatlik reperfüzyon periyodunun ardından kalp dokusu ve kan örnekleri alınarak sıçanlar sakrifiye edildi.

Karnozin grubu (Grup İ-R+KAR) (n=10):

Genel cerrahi hazırlık ve anestezi indüksiyonu sonrasında median laparotomi yapılarak infrarenal aort explore edildi. Aort künt diseksiyonla dönüldü ve atravmatik mikrovasküler klemp yerleştirildi. Batın içine serum

fizyolojik enjekte edilerek batın 3 adet ipek ile yaklaştırıldı. 30 dakikalık iskemi oluşturuldu. İskemi süresinin tamamlanması ve klempin kaldırılmasından 10 dakika önce ipek sütürler alındı ve intraperitoneal 250 mg/kg dozunda KAR (*L-carnosine*, *Sigma-Aldrich*, CAS no: 305-84-0) perfüze edildi. İskemi periyodu tamamlanınca mikrovasküler klemp kaldırıldı. Batın katlar tekrar yaklaştırıldı ve 1 saatlik reperfüzyon periyodunun ardından kalp dokusu ve kan örnekleri alınarak sıçanlar sakrifiye edildi.

3.3 Kalp (Miyokard) Dokularının Histopatolojik İncelenmesi

Histopatolojik inceleme için kalp dokuları ayrı ayrı % 10'luk tamponlu nötral formaldehit çözeltisinde fikse edildi. Örneklerden parafin bloklar hazırlandı. Bu parafin bloklardan mikrotom yardımı ile kesitler alınarak hematoksilin eozin (H + E) ile boyandı. Histopatolojik inceleme ışık mikroskobu ile yapıldı. Her örnekte en az iki farklı kesit incelendi.

3.4. Histopatolojik Skorlama

Histopatolojik skorlama yapılırken preparatlarda; interstisiyel ödem, miyokardial hücrelerde şişme, nötrofil infiltrasyonu ve nekroz değerlendirildi.

- 0: Değişiklik ve/veya hasar yok
- 1: İnterstisiyel ödem
- 2: Miyokardial hücrelerde şişme
- 3: Nötrofil infiltrasyonu
- 4: Nekroz

3.5. Biyokimyasal Ölçümler

Alt extremité İ-R'unun oluşturduğu miyokard hasarını belirlemede ; Kreatin kinaz (CK), laktat dehidrogenaz (LDH), aspartat aminotransferaz (AST) gibi enzimlerin aktivite tayinleri, klinik biyokimya laboratuvarında rutinde kullanılan alet ve kitler kullanılarak yapıldı (*Roche Modular DP* cihazı yöntemi ile fotometrik UV testi). CK, LDH, AST için ölçüm değerlerinin birimi U/l' dir.

3.6. İstatistiksel Analiz

Tüm veri analizleri *PASW Statistics* 18.0 ve *SigmaStat* 3.5 paket programları ile yapılmıştır. Sürekli nicel veriler; n, ortalama ve standart sapma

olarak, Nitel veriler ise n, ortanca deęer, 25'inci ve 75'inci yzdelik deęerler olarak ifade edilmiřtir. Baęımsız lmlerden oluřan ve normal daęılım gsteren srekli verilere, *One Way Anova* ile analiz edilmiř olup normal daęılım gstermeyen skor deęiřkenlerinden oluřan verilerin grup sayılarına gre ise *Kruskal-Wallis* testi ile analiz edilmiřtir. $P < 0.05$ olasılık deęerleri nemli olarak kabul edilmiřtir.

4. BULGULAR

Tüm miyokard doku kesitleri H-E ile boyandıktan sonra ışık mikroskobu ile 10X, 20X, 40X' lık büyütmelemlerle interstisiel ödem, miyokardial hücrelerde şişme, nötrofil infiltrasyonu ve nekroz yönünden değerlendirildi. Gruplara ait histopatolojik skorlama ve histopatolojik skorlamaya ait istatistiksel analiz Tablo 4.1, Tablo 4.2, Tablo 4.3 ve Tablo 4.4' de gösterilmiştir.

Tablo 4.1. Kontrol grubu histopatolojik skorlaması

Denek	0.Değişiklik/hasar yok	1.İnterstisiel ödem	2.Miyokardial hücrelerde şişme	3. Nötrofil infiltrasyonu	4.Nekroz
1	+	-	-	-	-
2	+	-	-	-	-
3	+	-	-	-	-
4	+	-	-	-	-
5	+	-	-	-	-
6	+	-	-	-	-
7	+	-	-	-	-
8	+	-	-	-	-
9	+	-	-	-	-
10	+	-	-	-	-

Tablo 4.2. İ-R grubu histopatolojik skorlaması

Denek	0.Değişiklik/hasar yok	1.İnterstisiel ödem	2.Miyokardial hücrelerde şişme	3. Nötrofil infiltrasyonu	4.Nekroz
1	-	+	+	-	-
2	+	-	-	-	-
3	-	+	-	-	-
4	-	+	+	-	-
5	-	+	+	-	-

Tablo 4.2. İ-R grubu histopatolojik skorlaması (devamı)

6	-	+	+	+	-
7	-	+	-	-	-
8	-	+	-	-	-
9	-	+	+	-	-
10	-	+	-	-	-

Tablo 4.3. İ-R+ KAR grubu histopatolojik skorlaması

Denek	0.Değişiklik/hasar yok	1.İnterstisiel ödem	2.Miyokardial hücrelerde şişme	3. Nötrofil infiltrasyonu	4.Nekroz
1	-	+	-	-	-
2	+	-	-	-	-
3	-	+	+	-	-
4	-	+	-	-	-
5	-	+	-	-	-
6	-	+	+	-	-
7	+	-	-	-	-
8	-	+	-	-	-
9	-	+	-	-	-
10	-	+	-	-	-

Tablo 4.4. *Kruskall-Wallis* testi ile histopatolojik skorlamasının karşılaştırılması

Histopatoloji	Medyan	(25-75)	p
Kontrol	0.00	(0.00-0.00)	p <0.001 ^{†‡}
İ-R	1.50	(1.00-2.00)	
İ-R+KAR	1.00	(1.00-1.00)	

†: Kontrol ve İ-R gruplarının istatistiksel karşılaştırmasını ifade eder (1&2).

‡: Kontrol ve İ-R+KAR gruplarının istatistiksel karşılaştırmasını ifade eder (1&3).

Histopatolojik skorlama sonuçları değerlendirildiğinde kontrol, İ-R ve İ-R+KAR grupları arasında ileri düzeyde farklılık saptanmıştır ($p < 0.001$). Söz konusu farklılık kontrol ile İ-R ve Kontrol ile İ-R + KAR'dan kaynaklanmaktadır.

Miyokardial hasarı değerlendirmek amacıyla hasar belirleyici olarak klinikte yaygın olarak kullanılan plazma CK, AST ve LDH enzim düzeyleri İ-R periyodunun tamamlanmasından (kontrol grubunda aynı süreler beklendikten sonra) sıçanların aortasından alınan kandan ölçüldü. Gruplara ait enzim düzeylerinin istatistiksel analizleri Tablo 4.5, Tablo 4.6 ve Tablo 4.7'de gösterilmiştir.

Tablo 4.5. *Kruskal-Wallis* testi CK enzim düzeylerinin karşılaştırılması

CK	Medyan	(25-75)	p
Kontrol	2979.50	(2841.00-3341.00)	$p < 0.001^{\dagger\pi}$
İ-R	6566.50	(4548.00-7018.00)	
İ-R+KAR	3889.00	(3387.00-4126.00)	

†: Kontrol ve İ-R gruplarının istatistiksel karşılaştırmasını ifade eder (1&2).

π : İ-R ve İ-R+KAR gruplarının istatistiksel karşılaştırmasını ifade eder (2&3).

CK enzim düzeyleri değerlendirildiğinde kontrol, İ-R ve İ-R+KAR grupları arasında ileri düzeyde farklılık saptanmıştır ($p < 0.001$). Söz konusu farklılık kontrol ile İ-R ve İ-R ile İ-R+KAR'dan kaynaklanmaktadır.

Tablo 4.6. *One way ANOVA* testi ile AST enzim düzeylerinin karşılaştırılması

AST	$\bar{x} \pm s$	p
Kontrol	269.20±43.04	$p < 0.001^{\dagger\pi\text{¥}}$
İ-R	448.10±49.23	
İ-R+KAR	344.70±46.57	

†: Kontrol ve İ-R gruplarının istatistiksel karşılaştırmasını ifade eder (1&2).

¥: Kontrol ve İ-R+KAR gruplarının istatistiksel karşılaştırmasını ifade eder (1&3).

π : İ-R ve İ-R+KAR gruplarının istatistiksel karşılaştırmasını ifade eder (2&3).

AST enzim düzeyleri değerlendirildiğinde kontrol, İ-R ve İ-R+KAR grupları arasında ileri düzeyde farklılık saptanmıştır ($p < 0.001$). Söz konusu farklılık kontrol ile İ-R, kontrol ile İ-R+KAR ve İ-R ile İ-R+KAR'dan kaynaklanmaktadır.

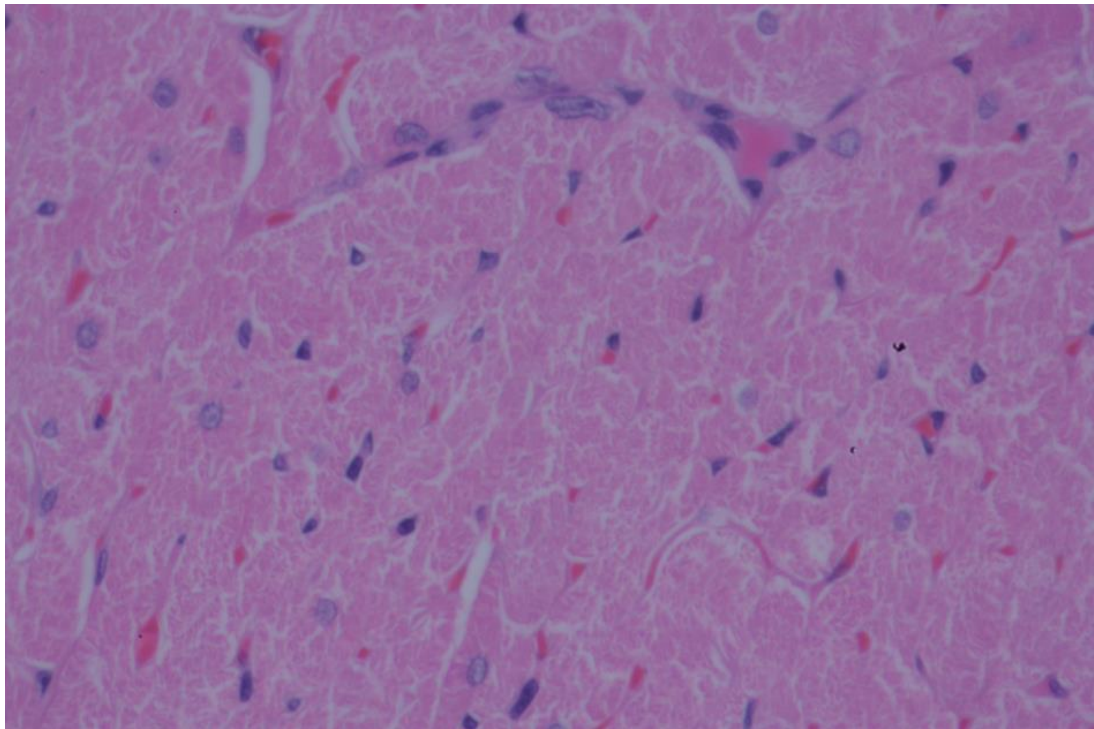
Tablo 4.7. *One way ANOVA* testi ile LDH enzim düzeylerinin karşılaştırılması

LDH	$\bar{x} \pm s$	p
Kontrol	5298.40±258.99	p < 0.001 ^{†π}
İ-R	6081.80±324.27	
İ-R+KAR	5487.30±322.33	

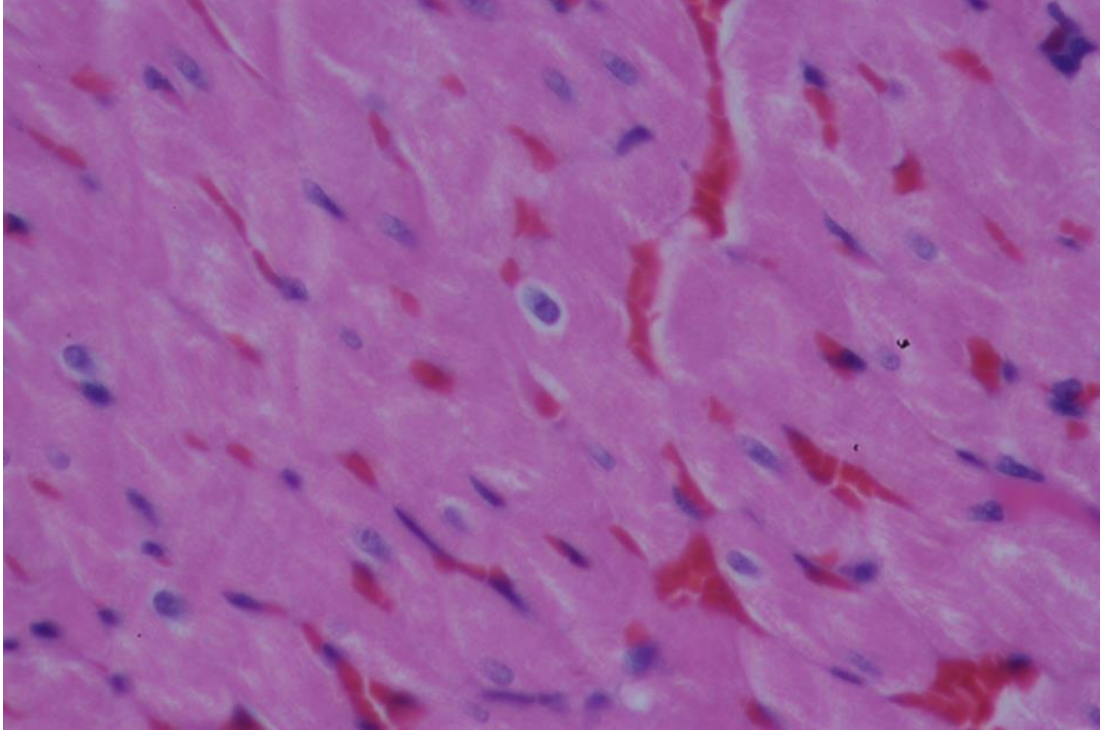
†: Kontrol ve İ-R gruplarının istatistiksel karşılaştırmasını ifade eder (1&2).

π: İ-R ve İ-R+KAR gruplarının istatistiksel karşılaştırmasını ifade eder (2&3).

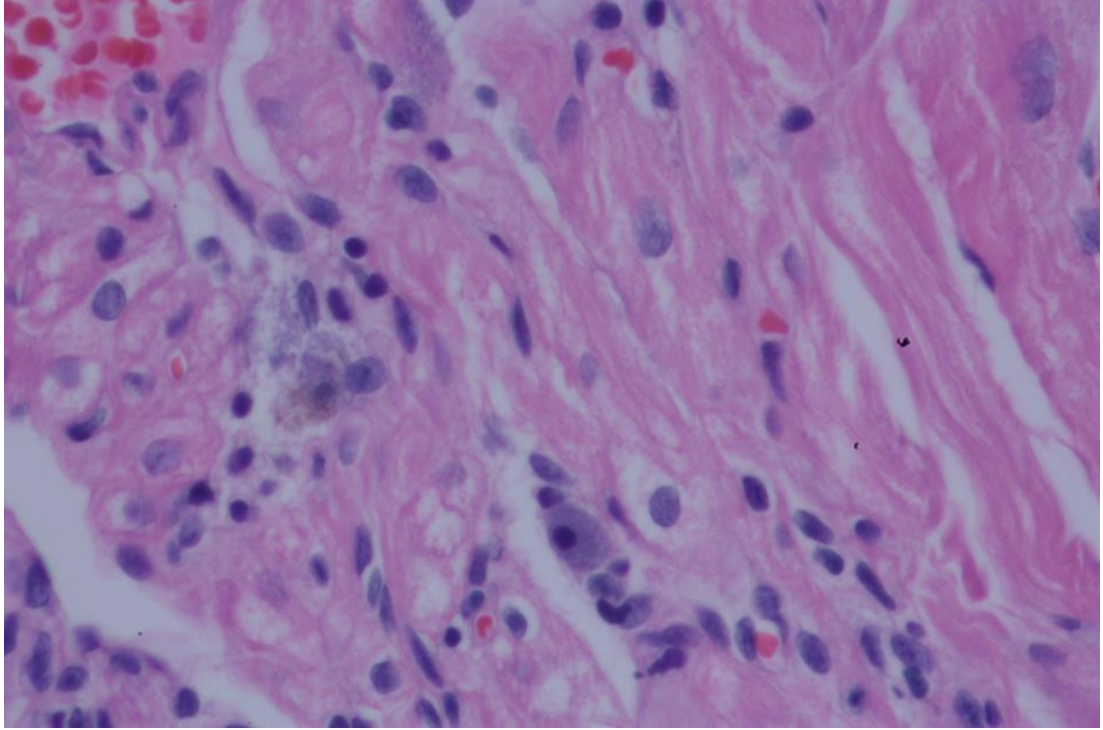
LDH enzim düzeyleri değerlendirildiğinde kontrol, İ-R ve İ-R+KAR grupları arasında ileri düzeyde farklılık saptanmıştır ($p < 0.001$). Söz konusu farklılık kontrol ile İ-R ve İ-R ile İ-R+KAR'dan kaynaklanmaktadır.



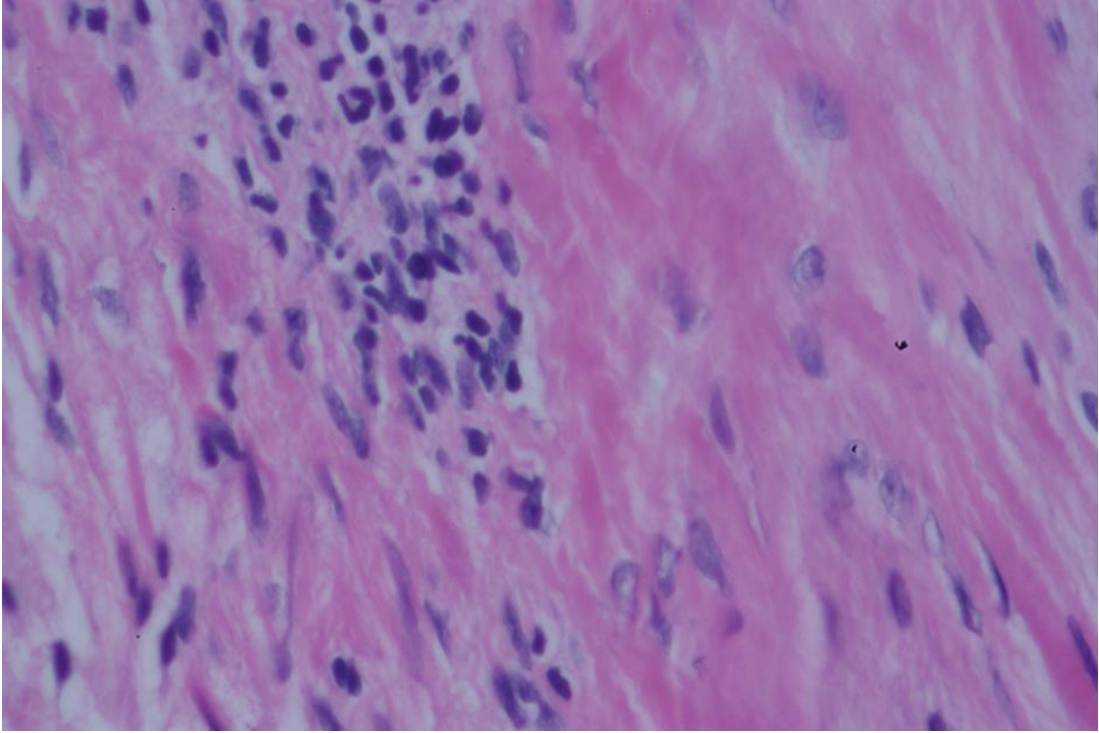
Şekil 4.1. Kontrol grubundaki histopatolojik görünüm (Normal miyokard dokusu)(H+E 20)



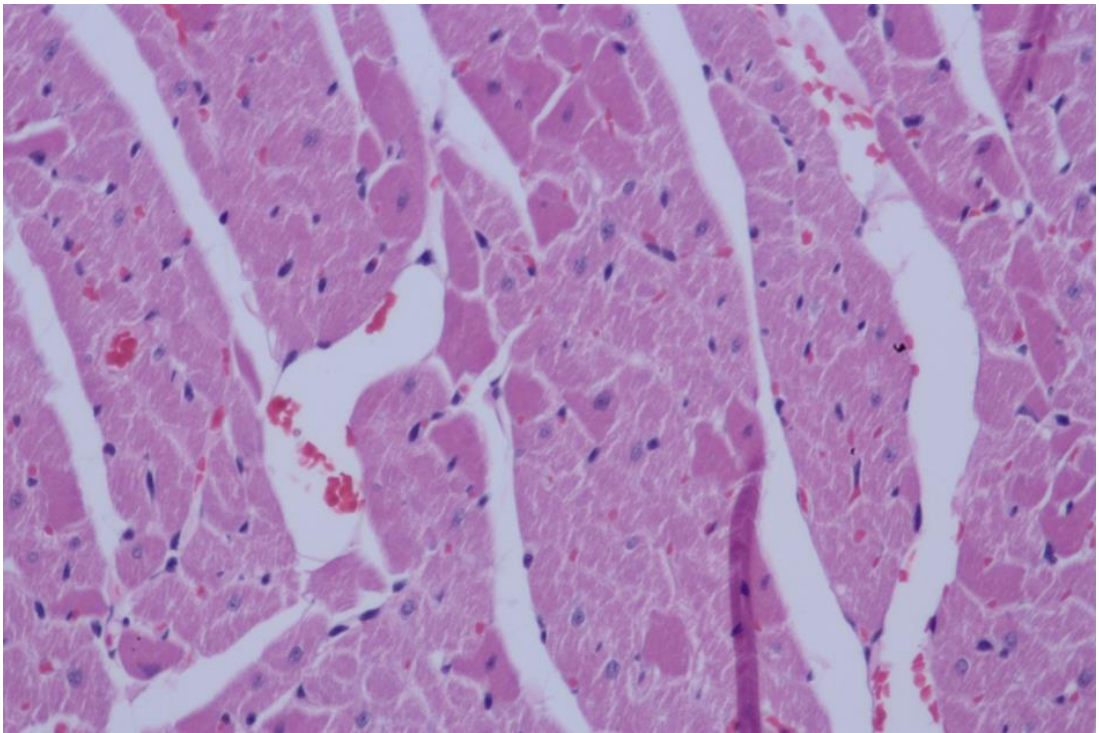
Şekil 4.2. İ-R grubunda histopatolojik görünüm (Miyokardial hücrelerde şişme)
(H+E 40)



Şekil 4.3. İ-R grubunda histopatolojik görünüm (Miyokardial hücrelerde şişme)
(H+E 40)



Şekil 4.4. İ-R grubunda histopatolojik görünüm (Nötrofil infiltrasyonu) (H+E 40)



Şekil 4.5. İ-R+KAR grubunda histopatolojik görünüm (İnterstisiel ödem) (H+E 20)

5.TARTIŞMA

Koroner arter hastalığı, koroner arter greftleme, trombolitik tedavi, balon anjiyoplasti, tıkaçıcı arteriyel hastalıklar, inme, miyokütanöz doku transferi, re-implantasyon ve turnike uygulamaları gibi klinik durumlarda İ-R hasarı en sık izlenen hücre yaralanması tipidir (133).

İskemi ile intrasellüler enzim, antioksidanlar ve homeostatik mekanizmaların kayba uğradığı bilinmektedir (134). Hasarda en önemli mekanizma proinflamatuvar hücrelerden kaynaklanan SOR' un direkt toksik etkisidir (135). Serbest radikaller biyolojik etkilerini lipid, protein ve DNA gibi moleküllerden elektron elde ederek gösterir. SR' ler etkisini hücre membranında gösteren lipid peroksidasyonunu başlatır (136, 137). Kardiyomiyozitlerde süperoksit dismütaz, katalaz, glutatyon peroksidaz, glutatyon, koenzim Q10 (ubiquinon) gibi endojen antioksidan savunma sistemleri devreye girer (136). Sonuçta, miyokardiya l sersemlik (136,138), nekroz (136,138), apopitozis (136), vasküler disfonksiyon (136), disritmi (138, 139, 140) ve kalp yetmezliği (141, 142) ortaya çıkabilir. İskemi reperfüzyon hasarı sonucu oluşan kontraktıl yetmezlikle karakterize miyokardiyal sersemlik geçici bir durum olmakla beraber inotropik ilaç ve mekanik dolaşım desteği gerektirebilir (18).

İskeminin yegane tedavisi olan reperfüzyon, iskeminin dokuda yapmış olduğu hasarı arttırarak infarkt sahasının genişlemesine neden olur. Bu süreç “reperfüzyon hasarı” olarak adlandırılır. Reperfüzyon hasarı konsepti ilk olarak geç 1970 ve erken 1980’lerde *Buckberg* ve daha sonraları *Braunwald* ve *Kloner* tarafından ortaya atılmıştır (143,144) . Reperfüzyonun zararlı etkilerinin büyük bir kısmı ilk anlarda oluşmakta ve direk hücre ölümü ile ilgilidirler (145) . Reperfüzyon hasarı kardiyak cerrahide yıllardır tedavinin hedefi niteliğinde olmuştur.

Periferik alt extremitte hastalıklarının en sık rastlanılan sonucu kronik ya da akut süreçte periferik arterlerin tıkanması ve sonuçta extremitte perfüzyonunun bozulmasıdır. Klinik uygulamada da abdominal aort anevrizması, *Lerische* sendromu ve aortailak hastalıklarda infrarenal aortaya klemp konulmakta ve anastomozlar tamamlanana kadar alt extremitte iskemik kalmakta,

anastomozun tamamlanması ile aortik klempin kaldırılması ile iskemik dokuların reperfüzyonu gerçekleşmektedir. Deneysel arařtırmalar için ekstremite iskemisinin oluřturulmasında çok sayıda model geliřtirilmiřtir. Bu yöntemler arasında en yaygın kullanılan yöntem aortaya klemp konulmasıdır. Özellikle hemodinamik izlemin yapılacağı ve iskemi-reperfüzyonun sistemik etkilerinin arařtırılacağı durumlarda sıklıkla uygulanır (3). Bu yöntemde infrarenal abdominal aortaya klemp konularak model oluřturulması klinikte özellikle aortailiak giriřimlere uygun deneysel bir rat alıřma modelidir.

Miyokardial İ-R hasar mekanizmalarının, ksantin oksidaz, nötrofil, mitokondriyal elektron transport zinciri, arařıdonik asit ürünleri, Ca⁺ dengesinde bozulma ve katekolaminler olduđu bilinmektedir (138). Miyokarda direkt uygulanan İ-R sonrasında kalp yetmezliđi geliřiminde artmıř SOR, lipid peroksidasyonu ve azalmıř antioksidanların rolü vardır (146). Uzak İR' de; SOR ve lipid peroksidasyonunun, miyokardda önce hipertrofi, ardından kalp yetmezliđi geliřiminde rol oynadıđı ileri sürölmektedir (141).

İskemi-reperfüzyon hasarının azaltılması veya engellenmesine yönelik yaklařımlar deđiřik giriřim ve medikasyon abalarından oluřur. Antioksidan tedavi (süperoksit dismütaz , N-asetil sistein, allopurinol, katalaz, vitamin-E, thiol, mannitol), Ca⁺ antagonistleri, anjiyotensin - dönüřtürücü enzim inhibitörleri, antikompleman tedavi, lökosit filtrasyonu, antisitokin veya antilökosit adezyon molekölü, endotelin reseptör antagonistleri, PAF antagonistleri, LTB₄ antagonistleri ilaç uygulamalarıyken, kontrollü reperfüzyon, akut aralıklı hipoksi ve iskemik önkořullama uygulama yöntemlerindedir (18,138).

Bir dipeptid olan karnozin (β - alanin- L -histidin) kalp kas hücresinde 2-10 mM düzeyinde bulunmaktadır (9). Kronik enfeksiyonlu hayvanlarda karnozinin doku seviyesinin azaldıđı bildirilmektedir (147). Ayrıca kalp kontraktilesini bozan patolojik durumlarda (148), travma (149) sırasında da karnozinin doku seviyesi azalmaktadır. Endojen olarak sentezlenen L-karnozin; beyinde, kalp kasında, böbrek, mide, olfaktör bulbus ve iskelet kasında bulunmaktadır (97). Karnozin suda özölöbilen, aktif oksijen türlerini yakalayabilen önemli bir antioksidandır. Karnozinin suda özölme özelliđi, onun hücre ierisinde önemli

antioksidan görev yapmasını sağlamaktadır (119). Zayıf alkali pH' da karnozin lipit peroksidasyonu inhibe etmektedir. Lipit peroksidasyonunun neden olduğu Ca^{+2} -ATPaz (sarkoplazmik retikulumda) inhibisyonu, karnozin ilavesi ile azaltılmakta ya da inhibe edilmektedir (150). Karnozinin verilmesi, intrasellüler kalsiyum konsantrasyonunu ve kas proteinlerinin kalsiyum duyarlılığını artırma ile kalp kas kontraktilesini artırmaktadır.

Antioksidan özelliğinden yola çıkılarak birçok deneysel modelde etkisi karnozinin etkisi araştırılmıştır. *Stvolinsky* ve ark. (12, 94) beyin iskemisi oluşturulan deneklerde KAR'ın nöroprotektör etkisi olduğunu, başka bir çalışmalarında da global beyin iskemisi uygulanan deneklere KAR verilmesinin yaşam süresinin arttırdığını göstermişlerdir. *Boldyrev* ve ark. (151) karnozinin nöranal hücreleri SOR' lara karşı koruduğunu bildirmişlerdir. *Fujii* ve ark. (13,95) yaptığı böbrek İ-R modelinde KAR verilmesinin, sempatik sinir aktivitesini ve böbrekte oluşan İRH'yi azalttığını bulmuşlardır, yine aynı çalışmacılar bir başka çalışmalarında KAR'ın serebellar granüler hücreleri serbest radikal hasarından koruduğunu göstermişlerdir. *Hipkiss* (102) KAR'ın MDA toksisitesine karşı sıçan beyin endote hücrelerini koruduğunu bildirmiştir. *Lee* ve ark. (152) izole sıçan kalp reperfüzyon hasarına karşı KAR'ın koruyucu etkisi olduğunu göstermiştir.

Stvolinsky ve arkadaşlarının iskemik beyin hasarı oluşturduğu ratlarda iskemi öncesi tek dozda 250 mg/kg ip. olarak uygulanan karnozinin nöroprotektif etkili olduğu, bu etkinin sadece antioksidan özelliğinden değil, aynı zamanda Na/K-ATPaz gibi enzim sistemlerini düzenleyici özelliğinden kaynaklandığı belirtilmektedir (12). Biz de çalışmamız da 30 dakikalık iskemi süresinin 20. dakikasında, reperfüzyondan 10 dakika önce, intraperitoneal yolla 250 mg/kg dozundan KAR uyguladık.

Çalışmamızda; ratlarda infrarenal abdominal aorta oklüzyonu ile deneysel İ-R modeli oluşturuldu ve oluşan uzak organ (miyokard) hasarına karşı karnozinin etkisi araştırıldı. Deneysel olarak oluşturulan iskemi reperfüzyon hasarı çalışmalarında uygulama kolaylığı olması ve doku hasarını iyi belirlenebilmesi nedeniyle çoğunlukla denek olarak sıçanlar tercih

edilmiştir (56, 92, 93, 129). Bu bilgilerden yola çıkarak biz de çalışmamızda Sprague-Dawley cinsi sıçanları kullanmayı tercih ettik.

Çalışmamızda ratlarda Ketamin HCl ampul (*Ketalar*[®] 50 mg/ml flakon, *Pfizer*) ile dissosiyatif anestezi oluşturuldu. Dissosiyatif anestezi beyindeki motor, integratif, hafıza ve duyuşsal aktiviteleri ortadan kaldırır. Genel anestezinin bir türü olup enjeksiyon yolu ile uygulanan ilaçlar ile hafif bir sedasyon ve beraberinde periferik analjezi olarak tarif edilebilir. Ketamin HCl ampul intravenöz, intramuskuler ve intraperitoneal yolla uygulanabilir. İntravenöz uygulamada yutkunma refleksi nedeniyle regurjitasyona bağı aspirasyon riski mevcuttur. İlacın intraperitoneal ve intramuskuler enjeksiyonu ilacın asidik özelliğinden dolayı çok ağrılıdır. İntraperitoneal uygulamada indüksiyon daha uzun zaman alır ancak uyanma daha geç olur. Kullanılan hacim küçük olduğu için özellikle küçük hayvan türlerinde intraperitoneal uygulamanın bir avantajı yoktur ve mümkünse intramuskuler enjeksiyon kullanılmalıdır. İntramuskuler uygulamada indüksiyon üç ile beş dakika içinde oluşur ve genellikle 20 dakika içine uyanma olur. İlacın analjezik etkileri kötü olduğu için analjeziklerle kombine uygulanması önerilmektedir. Ancak kombinasyonun tek başına kullanıma oranla kardiyak ve solunum depresyonunu artıcı etkisi daha fazladır (3). Tüm bu özellikler göz önüne alınarak bizim çalışmamızda ketamin ampul intramuskuler enjeksiyonla ve kombine edilmeden uygulandı.

Çalışmamızda sıçanlardan alınan kan örneklerinde, miyokardial hasar belirleyici olarak klinikte rutin olarak değerlendirilen plazma CK, AST ve LDH enzim düzeyleri ölçülmüştür. İstatistiksel incelemeler sonucunda çalışmamızda İ-R grubu ve İ-R+KAR grubu arasında yapılan kıyaslamada enzim düzeyleri arasında anlamlı derece fark olduğu ($p<0.001$) ve enzim düzeylerinin İ-R+KAR grubunda anlamlı derecede düşük olduğu tespit edilmiştir ($p<0.001$).

Özdoğan K. ve ark. (153) yaptığı çalışmada adriyamisine bağı miyokard zedelenmesinin belirlenmesinde kullanılan CK, LDH, AST ve ALT aktivite değerleri ölçülmüştür. Adriyamisin (4 mg/kg) verilen grubun CK, LDH, AST ve ALT değerleri kontrol grubuna göre yükselmiş, karnozin ile birlikte adriyamisin verilen grupta ise bu değerler normale yaklaşmıştır. Başka bir çalışmada *Demerdash* ve ark. (154) 12 günlük intraperitoneal probukol ya da

mısır yağı uygulaması sonrasında 15 mg/kg tek doz adriyamisin uyguladıkları ratlar üzerinde yapmış oldukları çalışmada 13. günde ve sonrasında periyodik olarak aldıkları kan örneklerine kardiyak hasar göstergesi olarak serum CK düzeylerini incelemişler ve sadece adriyamisin alan ratların serumlarında CK düzeylerinde SF alan ratlara göre anlamlı bir yükseklik saptarken, adriyamisine ilaveten probukol ve mısır yağı alan rat serumlarındaki CK seviyelerinin sadece adriyamisin alan ratlara göre anlamlı şekilde düşük olduğu tesbit edilmiştir. *Shiny* ve ark. (155) ise, 2 kez 110 mg/kg izoprenalin uygulaması ile miyokard infarktüsü uygulanan sıçanlarda elde ettiği sonuçları, önceden 15 gün süre ile 100 mg/kg taurin (i.p) verilen ve daha sonra izoprenalin uygulanan sıçanlarla karşılaştırdığında, izoprenaline bağlı kalpte görülen prooksidasyonda ve serum ALT, AST, LDH ve CK aktivitelerinde bir azalma olduğunu bildirdiler.

Bir başka çalışmada; *Panda* ve ark. (156) *isoproterenol* (85 mg/kg, subkutanöz (sc.)) toksisitesine maruz bırakılan ratlarda 30 gün boyunca oral yolla (po.) verilen *Gingko biloba* (100 mg/kg) ve *Ocimum sanctum* (50-75 mg/kg) kombinasyonunun etkisini incelemiştir ve çalışma *Gingko biloba* ve *Ocimum sanctum* kombinasyonu uygulanan grupta AST, LDH ve CK enzim aktivasyonunun *isoproterenol* toksisitesine maruz bırakılan gruba kıyasla anlamlı düzeyde azalmış olduğunu göstermiştir.

Çalışmamızda sıçanlardan alınan miyokard dokularından hazırlanan preparatlar ışık mikroskobu altında incelendi ve histopatolojik skorlama yapıldı. Histopatolojik skorlama amacıyla kesitlerde interstisiyel ödem, miyokardial hücrelerde şişme, nötrofil infiltrasyonu ve nekroz araştırıldı. İnceleme sonucunda preparatların hiçbirinde nekroz gözlenmemiştir. Kontrol grubundaki preparatlarda histopatolojik değişiklik ve / veya hasar gözlenmemiştir. İ-R grubundan hazırlanan preparatlarda İ-R+KAR grubuna kıyasla daha yaygın histopatolojik değişiklikler gözlemlenmiştir; İ-R+KAR grubunda İ-R grubuna kıyasla nötrofil infiltrasyonu gözlenmemekte ve miyokardial hücrelerde şişme daha nadir görülmektedir. Ancak yapılan istatistiksel değerlendirmede kontrol grubu ile diğer iki grup arasında anlamlı derece fark ($p < 0.001$) saptanmasına rağmen İ-R grubu ve İ-R+KAR grubu

arasında yapılan kıyaslamada gruplar arasında ileri düzeyde fark olmadığı saptanmıştır. Bunun nedeni olarak çalışma grubumuzun dar olması gösterilebilir.

Ashraf ve ark (157) yaptıkları bir çalışmada *isoproterenol* (85 mg/kg, sc.) kardiyotoksitesine maruz bırakılan erişkin erkek ratlarda gastrik lavaj şeklinde oral yolla verilen 200 mg/kg *Gingko biloba*'nın koruyucu etkisini araştırmış ve çalışma *Gingko biloba* uygulanan grupta *isoproterenol* grubu ile yapılan kıyaslamada histopatolojik bulgular göz önüne alındığında minimal lezyolarla birlikte kalp kas morfolojisinin korunduğunu göstermiştir.

Yine benzer bir çalışmada *Stanley* ve ark. (158) *isoproterenol* (100 mg/kg, sc.) uygulanan ratlarda 10 gün boyunca uygulanan vanilik asitin (5 mg and 10 mg/kg, po.) histopatolojik açıdan belirgin koruyucu etki gösterdiğini saptamıştır.

Sonuç olarak çalışmamızdan elde ettiğimiz veriler ışında KAR'in, İ-R'a bağlı gelişen miyokard hasarını önlemede etkili olduğunu söyleyebiliriz. Karnozinin bu koruyucu etkinliği; yalnızca antioksidan özelliğine bağlı değil, aynı zamanda membran koruyucu özellik, anti-glikasyon vb. özelliklerinin birleşmesi ile oluşmaktadır.

6.SONUÇ VE ÖNERİLER

Alt ekstremitte iskemi-reperfüzyon hasarının oluşmasını azaltmak, lokal ve uzak etkilerinin minimal seviyelere indirilmesi için en önemli olan erken tanı ve mümkün olduğunca erken revaskülarizasyonun sağlanmasıdır. Bunun yanı sıra iskemi-reperfüzyon hasarı mekanizmasının tam olarak anlaşılması, hasarın çabuk ve etkili bir şekilde önlenmesini sağlayacaktır.

Çalışmamızda; karnozinin özellikle biyokimyasal açıdan miyokardial iskemi-reperfüzyon hasarını engellemede etkili bir ajan olduğu gösterilmiştir. Histopatolojik değerlendirmede iskemi-reperfüzyon hasarını azaltmaktaki rolü istatistiksel olarak anlamlı bulunmamış olsa dahi İ-R+KAR grubunda İ-R grubuna kıyasla daha düşük düzeyde histopatolojik değişiklikler olduğunun saptanması tarafımızca anlamlı bulunmuştur. İstatistiksel olarak anlamlı sonuç çıkmamış olmasının nedeni çalışma grubumuzun dar olması olabilir. Bu nedenle çalışmamızın bundan sonraki daha geniş kapsamlı çalışmalara yol gösterebileceği inancındayız.

KAYNAKLAR

1. Zimmerman BJ, Granger DN. Reperfusion injury. *Surg Clin North Am* 1992; 72: 65-83.
2. Wilhelm J. Metabolic aspects of membrane lipid peroxidation. *Acta Univ Carol Med Monogr* 1990; 137:1-5
3. Nuh Zafer Cantürk, İskender Sayek. Cerrahi araştırma kitabı. 2005 nobel tıp kitabevleri
4. Grace PA. Ischaemia-reperfusion injury. *Br J Surg* 1994;May;81(5):637-47.
5. Blaisdell FW. The pathophysiology of skeletal muscle ischemia and the reperfusion syndrome: a review. *Cardiovasc Surg* 2002;10:620-30.
6. Gulewitsch W, Amiradzibi S. Ueber Das Carnosin, Eine Neue Organische Base Des Fleischextractes, *Ber. Dtsch. Chem. Ges.*, 33,1902-1903. (1900)
7. Quinn PJ, Boldyrev AA, Formazuyk VE. Carnosine: its properties, functions and potential therapeutic applications, *Molec Aspects Med* 1992; 13, 379-444.
8. Bonfanti L, Peretto P, De Marchis S, Fasolo A. Carnosine – related dipeptides in the mammalian brain., *Prog. Neurobiol.*1999; 59(4), 333-353.
9. Chan WKM, Decker EA, Chow CK, Boissonneault GA. Effect of dietary Carnosine on plasma and tissue antioxidant concentrations and on lipid oxidation in rat skeletal muscle, *Lipids* 1994; 29,461-466.
10. Aldini G, Facino RF, Beretta G, Carini M. Carnosine and related dipeptides as quenchers of reactive carbonyl species: From structural studies to therapeutic perspectives. *Biofactors* 2005; 24: 77 -87.
11. Boldyrev AA. Protection of proteins from oxidative stress: a new illusion or a novel strategy? *Ann NY Acad Sci* 2005; 1057: 193-205.
12. Stvolinsky SL, Kukley ML, Dobrota D, Matejovicova M, Tkac I, Boldyrev AA. Carnosine: an endogenous neuroprotector in the ischemic brain. *Cell Mol Neurobiol* 1999; Feb;19(1):45-56.

13. Fujii T, Takaoka M, Muraoka T, Kurata H, Tsuruoka N, Ono H, Kiso Y, Tanaka T, Matsumura Y. Preventive effect of L-carnosine on ischemia/reperfusion - induced acute renal failure in rats. *Eur J Pharmacol* 2003 Aug 8;474(2-3):261-7.
14. Robbins and Kumar, Basic Pathology Kısım 1.1 : Hücre Zedelenmesi ve Adaptasyon. 1990, 4. Baskı, Güneş Kitabevi
15. Kumar V, Cotran R, Robbins SL. Temel patoloji (Basic Pathology), 6. edisyon ,Temmuz 2000 (6-10, 30-36)
16. Semenza GL Perspective on oxygen sensing. *Cell*. 1999 ;Aug 6; 98(3):281-4
17. Eltzschig HK, Collard CD. Vascular ischemia and reperfusion injury. *Oxford journals: Br Med Bull*. 2004; Oct19;70:71-86 Print 2004. Review. Erratum in: *Br Med Bull*. 2005; 73-74:139
18. Collard CD, Gelman S. Pathophysiology, clinical manifestations and prevention of ischemia-reperfusion injury. *Anesthesiology*, 2001; 94, 1133-1138.
19. Siemionow M , Arslan E. Ischemia/reperfusion injury: a review in relation to free tissue transfers. *Microsurgery*. 2004; 24(6): 468-75. Review
20. Toyokuni S: Reactive oxygen species-induced molecular damage and its application in pathology. *Pathol int* 1999; 49:91-102.
21. Zhao ZQ, Vinten - Johansen J. Postconditioning : Reduction of reperfusion-induced injury. *J Cardiovasc Research* 2006;70:200-211.
22. Cotran RS, Kumar V, Robbins SL. Robbins pathologic basis of disease. 4th Ed. Philadelphia. W.B. Saunders company 1995;3-12
23. Heinzelman M, Mercer- Jones MA, Passmore JC. Neutrophils and renal failure. *AM J. Kidney Dis* 1999;34(2):384-99
24. Xu Y, Huo Y, Toufektsian MC, Ramos SI, Ma Y, Tejani AD, French BA, Yang Z. Activated platelets contribute importantly to myocardial reperfusion injury. *Am J Physiol Heart Circ Physiol*. 2006;290(2):H 692-9
25. Rubin BB, Romaschin Ad, Walker PM et al. Mechanisms of postischemic injury in skeletal muscle: intervention strategies. *J. Appl Physiol* 1996; 80(2): 369-387

26. Beckman JS, Koppenol WH. Nitric oxide, superoxide and peroxynitrite: the good, the bad, and ugly. *Am J Physiol* 1996; 271: C1424 -1437.
27. Halliwell B, Gutteridge JM. *Free Radicals in Biology and Medicine*, Oxford University Press, Oxford, 1999.4
28. Uysal M. Serbest radikaller ve oksidatif stres. *Biyokimya*, Editörler F. Gürdöl ve E. Ademoğlu. Nobel Tıp Kitabevleri, İstanbul, 2006, s. 829 -835.
29. Kehrer JP, Smith CV. Free radicals in biology: Sources, reactivities, and roles in the etiolog of human diseases . In: Frei B (ed). *Natural Antioxidants in Human Health and Disease*. Academic Press, San Diego 1994; p. 25 -62.
30. Southorn PA. Free radicals in medicine. I. Chemical nature and biological reactions. *Mayo Clin Proc* 1988; 63: 381 -389.
31. Granger DN. Role of xanthine oxidase and granulocytes in ischaemia-reperfusion injury. *Am L Physiol* 1988; 255. H1269-75.
32. Ernster L. Biochemistry of reoxygenation injury. *Crit Care Med* 1988; 16: 947-53
33. Urbaniak JR, Seaber AV, Chen LE. Assessment of ischemia and reperfusion injury. *Clin Orthop relat Res* 1997; 334: 30-36.
34. Grisham MD, Hernandez LA, Granger DN. Xanthine oxidase and neutrophil infiltration in intestinal ischemia. *Am J Physiol*. 1986;251(4 pt 1): G567-74.
35. Thiagarajan RR, Winn RK, Harlan JM. The role of leukocyte and endothelial adhesion molecules in ischemia-reperfusion injury. *Thromb Haemost.* 1997;78 (1): 310-4.
36. Springer TA. Traffic signals for lymphocyte recirculation and leukocyte emigration: the multistep paradigm. *Cell* 1994;76:301-314
37. Granger DN, Kubes P. The microcirculation and inflammation: modulation of leukocyte-endothelial cell adhesion. *J Leukocyte Biol.* 1994;55(5):662-675
38. Carden DL, Granger DN. Pathophysiology of ischemia-reperfusion injury. *J. Pathol.* 2000;190:255-66.
39. Panes J, Perry M, Granger DN. Leukocyte endothelial cell adhesion: avenues for therapeutic intervention. *Br J Pharmacol* 1999;126:537-50

40. Gute DC, Ishiada T, Yarimizu K et al. Inflammatory responses to ischemia and reperfusion in skeletal muscle. *Mol Cell Biochem* 1998;179:169-187
41. Rubin BB, Smith A, Liauw S et al. Complement activation and white cell sequestration in postischemic skeletal muscle. *Am J. Physiol* 1990; 259: H525-531
42. Weyrich AS, Ma XY, Lefer DJ, Albertine KH, Lefer AM. In vivo neutralization of P-selectin protects feline heart and endothelium in myocardial ischemia and reperfusion injury. *J Clin Invest* 1993;91:2620-29.
43. Ma XL, Weyrich AS, Lefer DJ, et al. Monoclonal antibody to L-selectin attenuate neutrophil accumulation and protects ischemic reperfused cat myocardium. *Circulation* 1993; 88: 649-58.
44. Sengelov H, Kjeldsen L, Diamond MS et al. Subcellular localization and dynamics of Mac-1 (alpha m Beta 2) in human neutrophils. *J Clin Invest* 1993;92:1467-1476.
45. Kishimoto TK. A dynamic model for neutrophil localization to inflammatory sites. *J Natl Inst. Health Res* 1991;3:75-77.
46. Smith CW. Molecular determinants of neutrophil activation. *Am J Respir Cell Mol Biol* 1990;2:487-499.
47. Serizawa A, Nakamura S, Suzuki, et al. Involvement of platelet activating factor in cytokine production and neutrophil activation after hepatic ischemia-reperfusion. *Hepatology* 1996;23:1656-1663.
48. Wellbourn CRB, Goldman G, Paterson IS, Valeri CR, Shepro D, Hectman HB. Pathophysiology of ischemia-reperfusion: central role of the neutrophil. *Br J Surg.* 1991; 78: 651-5.
49. Gimbrone MA, Brock AF, Schafer AI. Leukotriene B4 stimulates polymorphonuclear leukocyte adhesion to cultured vascular endothelial cells. *J Clin Invest* 1984;74:1552-55
50. Spagnuolo PJ, Ellner JJ, Hassid A, Dunn MJ. Thromboxane A2 mediates augmented polymorphonuclear leukocyte adhesiveness. *J Clin Invest* 1980;66:406-14.

51. Mullane KM, Read N, Salmon JA et al. The role of leukocytes in acute myocardial infarction in anaesthetized dogs: relationship to myocardial salvage by antiinflammatory drugs. *J Pharmacol Exp Ther* 1984;228:510-22
52. Arfors KE, Lundberg C, Lindbom L, et al. A monoclonal antibody to the membrane glycoprotein complex CD18 inhibits polymorphonuclear leukocyte accumulation and plasma leakage in vivo. *Blood* 1987;69:338-40
53. Paterson IS, Klausner JM, Goldman G, et al. Thromboxane mediates the ischemia-induced neutrophil oxidative burst. *Surgery* 1989;106:224-29
54. Utsonomiya T, Krausz MM, Dunham Bea. Maintenance of cardiodynamics with aspirin during abdominal aortic aneurysmectomy. *Ann Surg* 1981;194:602-08.
55. Thornton MA, Winn R, Alpers CE, et al. An evaluation of the neutrophil as a mediator of in vivo renal ischemic reperfusion injury. *Am J Pathol* 1989;135:509-15.
56. Reffelmann T, Hale SL, Dow JS, Kloner RA. No-reflow phenomenon persists long-term after ischemia-reperfusion in the rat and predicts infarct expansion. *Circulation*, 2003;108,2911-2917
57. Kuijper PH, Gallardo Torres HI, Van der Linden JA et al. Platelet-dependent primary hemostasis promotes selectin -and integrin- mediated neutrophil adhesion to damaged endothelium under flow conditions. *Blood* 1996; 87: 3271-3281
58. Rosemarie C. Forde, PhD; Desmond J. Fitzgerald, MD. Reactive Oxygen Species and Platelet Activation in Reperfusion Injury. *Circulation*. 1997; 95: 787-789.
59. Leo R, Pratico D, Iuliano L, Pulcinelli FM, Ghiselli A, Pignatelli P, Colavita AR, FitzGerald GA, Violi F. Platelet activation by superoxide anion and hydroxyl radicals intrinsically generated by platelets that had undergone anoxia and then reoxygenated. *Circulation*. 1997; Feb 18;95(4):885-91
60. Halliwell B. Oxidative stress, nutrition and health. Experimental strategies for optimization of nutritional antioxidants intake in humans. *Free Rad Res* 1996, 25: 57-74.

61. Nakazawa H, Genka C, Fujishima M. Pathological aspects of active oxygens/free radicals. *Japan J Physiol* 1996; 46:15-32.
62. Ufuk E: Deferoksaminin iskemik deri fleplerinde serbest oksijen radikali hasarını önleyici etkisi, vazodilatasyonun rolü. Uzmanlık tezi, İstanbul, 1992
63. White MJ, Heckler FR. Oxygen free radicals and wound healing. *Clin Plast Surg.* 1990; Jul;17(3):473-84.
64. Angel MF, Ramasastry SS, Swartz WM, Basford RE, Futrell JW. Free radicals: basic concepts concerning their chemistry, pathophysiology, and relevance to plastic surgery. *Plast Reconstr Surg.* 1987; Jun;79(6):990-7
65. Prof. Dr. Enver Duran: Kalp Damar Cerrahisi, 1. Cilt. 8. Bölüm Kalp ve damar hastalıklarında iskemi-reperfüzyon hasarı, Çapa Tıp Kitapevi, 1.Baskı, 2004
66. Dormandy TI. An approach to free radicals. *Lancet* 1 983;2:1010-1014
67. Akkuş İ. Serbest Radikaller ve Fizyopatolojik etkileri. I.Baskı. Konya, Mimoza Yayınları, 1995.
68. Anaya PR, Toledo Pereyra LH, Lentsch AB, Ward PA. İschemia-Reperfusion injury. *J Surg Res.* 2002;15;105(2):248-58
69. Allan M. Lefer, David J. Lefer. The role of nitric oxide and cell adhesion molecules on the microcirculation in ischemia-reperfusion. *Cardiovasc. Res.* 1996;(32):743-751
70. Wink DA, Mitchell JB. Chemical biology of nitric oxide: Insights into regulatory ,cytotoxic and cytoprotective mechanisms of nitric oxide. *Free Radicals Biol.Med.* 1998;25:434-56
71. Uysal M. Serbest radikaller, lipid peroksidleri ve organizmada prooksidan-antioksidan dengeyi etkileyen koşullar. *Klinik Gelişim* 1998; 11:336-41.
72. Breitbard GB, Dillon PK. Leukopenia reduces microvascular clearance of macromolecules in ischemia-reperfusion injury. *Curr Surg* 1990; 47:8-12.
73. Murry CE, Jennings RB, Reimer KA. Preconditioning with ischemia: a delay of lethal cell injury in ischemic myocardium. *Circulation.*1986; 74(5): 1124- 36.

74. Cutin JC, Perrelli MG, Cavalieri B, Peralta C, Rosell Catafau J, Poli G. Microvascular dysfunction induced by reperfusion injury and protective effect of ischemic preconditioning. *Free Radic Biol Med.* 2002; 33: 1200-1208.
75. Ames BN, Shigenaga MK, Hagen TM. Oxidants, antioxidants, and the degenerative diseases of aging. *Proc Natl Acad Sci USA.* 1993; 17: 7915-22.
76. Valko M, Leibfritz D, Moncol J, Cronin M TD, Mazur M, Telser J. Free radicals and antioxidants in normal physiological functions and human disease. *The Int. Jour. Biochem & Cell Biol.* 39(2007) 44- 84
77. Halliwell B, Gutteridge JM. The antioxidants of human extracellular fluids. *Arch Biochem Biophys.* 1990 Jul;280(1):1-8.
78. Halliwell B. Superoxide, iron, vascular endothelium and reperfusion injury. *Free Radic.Res. Common.* 1989;5:315-18.
79. Aebi H. Catalase in vitro. *Methods enzymol.* 1984; 105: 121-6
80. Jaeschke H. Mechanism oxidant stress induced acute tissue injury. *Proc Soc Exp Biol Med.*1995; 209:104-111.
81. Percy ME (1984): Catalase an old enzyme with a new role? *Can .J. Biochem. Cell Biol.* 1984; 62:1006-1014.
82. Halliwell B. And Gutteridge JMC, (1990): Role of free radicals and catalytic metal ions in human disease: an overview. *Methods Enzymol.* 1990; 186:1-85.
83. Paglia DE, Valentine WN. Studies on the quantitative and qualitative Characterization of erythrocyte glutathion peroxidase. *J. Lab. Clin. Med.* 1967; 70(1):158-69.
84. Mates JM, Gomez CP, Castro IN. Antioxidant enzymes and human diseases. *Clinical Biochem.* 1999;32,8,595-603.
85. Halliwell B, Gutteridge JMC. *Free radicals in biology and medicine.* 2nd Edition Clarendon Pres, Oxford.1996

86. Kuş İ, Zararsız İ, Yılmaz HR, Türkoğlu AÖ, Pekmez H, Sarsılmaz M. Sıçan prefrontal korteksinde formaldehit maruziyetiyle oluşan oksidatif hasara karşı melatonin hormonunun koruyucu etkisi. Erciyes üniversitesi sağlık bilimleri dergisi (e.ü. journal of health sciences) 13(2) 1-7, 2004.
87. Wang NP, Bufkin BL, Nakamura M, Zhao ZQ, Wilcox JN, Hewan-Lowe KO, Guyton RA, Vinten-Johansen J.: İschemic preconditioning reduces neutrophil accumulation and myocardial apoptozis. Ann. Thorac .Surg. 1999;67;1689-95.
88. Yalçın AS. Antioksidanlar. Klinik Gelişim 1998; 11: 342 -346.
89. Collard CD, Lekowski R, Jordan JE, Agah A, Stahl GL. Complement activation following oxidative stres. Mol İmmunol 1999;36:941-948
90. Fitch JC, Rollins S, Matis L, Alford B, Aranki S, Collard Cd, Dewar M, Elefteriadis J, Hines R, Kopf G, Kraker P, Li L, O'Hara R, Rinder C, Rinder H, Shaw R, Smith B, Stahl G, Sherman SK. Pharmacology and biological efficacy of a recombinant, humanized, single chain antibody C5 complement inhibitör in patients undergoing coronary artery bypass graft surgery with cardiopulmonary bypass. Circulation 1999;100:2499-506
91. Haimovici H. Muscular, renal, and metabolic complications of acute arterial occlusions: myonephropathic – metabolic syndrome. Surgery. 1979; Apr;85(4):461-8.
92. Hayes G, Liauw S, Romaschin AD, Walker PM. Seperation of reperfusion injury from ischemia-induced necrosis. Surg Forum, 1988;39:306-308
93. Fujii T, Takaoka M, Muraoka T, Kurata H, Tsuruoka N, Ono H, Kiso Y, Tanaka T, Matsumura Y. Dietary supplementation of L- Carnosine prevents ischemia/reperfusion - induced renal injury in rats. Biol & Pharm. Bull. 2005;28(2):361-363
94. Stvolinsky SL, Kukley ML, Dobrota D, Mezesova V, A. Carnosine protects rats under global ischemia. Brain Research Bulletin 2000;53-4:445-448
95. Boldyrev A, Johnson P, Wei Y, Tan Y ,Carpenter DO. Carnosine and taurine protect rat cerebellar granular cells from free radical damage. Neuroscience Letters 1999; 263:169-172

96. Zalesova ZS, Kuleva NV. The influence of carnosine on oxidation of skeletal muscle actin in vivo and in vitro. *Pathophysiology* 1998;5;119-119(1)
97. Boldyrev A, Severin SE. The histidine-containing dipeptides, carnosine and anserine: distribution, properties and biological significance. *Adv. Enzyme Regul* 1990; 30,175-194.
98. Decker EA, Livisay SA, Zhou S. A re-evaluation of the antioxidant activity of purified carnosine. *Biochemistry (Mosc)* 2000; 65 (7), 766-770.
99. Adlini G, Facioni RM, Beretta G, Carini M. Carnosine and related dipeptides as quenchers of reactive carbonyl species: from structural studies to therapeutic perspectives. *BioFactors* 2005; 24: 77-87.
100. Barger G, Tutin F. Carnosine, constitution and synthesis. *Biochem J.* 1918;12:402-7.
101. Teufel M, Saudek V, Ledig JP, Bernhardt A, Boularand S, et al. Sequence identification and characterization of human carnosinase and a closely related non-specific dipeptidase. *J Biol Chem.* 2003; 278:6521-31.
102. Hipkiss AR. Carnosine, a protective, anti ageing peptide?. *The International Journal of Biochemistry&Cell Biology* 1998; 30: 863-868
103. Winnick RE, Winnick T. Carnosine-anserine synthetase of muscle. *Biochim Biophys Acta* 1959; 31:47-55
104. Kalyankar G, Meister A. Enzymatic synthesis of camosine and related beta-alanyl and gama-aminobutyryl peptides, *J. Biol.Chem* 1960; 234: 3210-3218.
105. Horinishl H, Grillo M, Margolis FL. Purification and characterization of carnosine synthetase from mouse olfactory bulbs. *J Neurochem* 1978; 31: 909- 919.
106. Bakardjiev A, Bauer K. Biosynthesis, release, and uptake of. carnosine in primary cultures. *Biochemistry.* 2000;65:779-82.
107. Harding JW, Margolis FL. Denervation in the primary olfactory pathway of mice. III. effect of enzymes of carnosine metabolism. *Brain Res* 1976; 110, 351-360.

108. Ng RH, Marshall FD. Regional and subcellular distribution of homocarnosine-carnosine synthetase in the central nervous system of rats. *J Neurochem* 1978;30,187-190.
109. Murphey WH, Patchen L, Lindmark DG. Carnosinase: a fluorometric assay and demonstration of two electroporetic forms in human tissue extracts. *Clin Chim Acta* 1972; 42, 309-314.
110. Murphey WH, Lindmark DG, Patchen LI, Housler ME, Harrod EK, Mosovich L. Serum carnosinase deficiency concomitant with mental retardation. *Pediatr. Res.* 1973; 7, 601-606.
111. Wolos A, Piekarska K, Glogowski J, Konieckza I. Two molecular forms of swine kidney carnosinase. *Int. J. Biochem.* 1978; 9: 57-62.
112. Lenney JF, Kan SC, Siu K, Sugiyama GH. Homocarnosine: a hog kidney dipeptidase with a broader specificity than carnosinase. *Arch. Biochem. Biophys.* 1977;184, 257-266.
113. Guiotto A, Calderan A, Ruzza P, Borin G. Carnosine and carnosine-related antioxidants: a review. *Current Medicinal Chemistry* 2005; 12: 2293-2315.
114. Garibella SE, Sinclair AJ. Carnosine: physiological properties and therapeutic potential. *Age and Ageing* 2000; 29: 207-210.
115. Jackson MC, Kucera CM, and Lenney JF. Purification and properties of human serum carnosinase. *Clin Chim Acta.*1991;196:193–205.
116. Lenney JF, George RP, Weiss AM, Kucera CM, Chan PWH, Rinzler GS. Human serum carnosinase: characterization, distinction from cellular carnosinase, and activation by cadmium. *Clin Chim Acta.* 1982;1 23: 221–31.
117. Bate-Smith EC. The buffering of muscle in rigor: protein, phosphate and carnosine. *J Physiol.* 1938;92:336–43.
118. Dahl TA, Midden WR, Hartmann PE. Some prevalent biomolecules as defenses against singlet oxygen damage, *Photochem Photobiol* 1988; 47,357-362.

119. Kohen R, Yamamoto Y, Cundy KC, Ames BN. Antioxidant activity of carnosine, homocarnosine, and anserine present in muscle and brain. *Proc Natl Acad Sci U S A*. 1988; May;85(9):3175-9
120. Pavlov AR, Revina AA, Dupin AM, Boldyrev AA, Yaropolov AI. The mechanism of interaction of carnosine with superoxide radicals in water solutions. *Biochim Biophys Acta*. 1993; Jul 11;1157(3):304-12.
121. Hipkiss AR, Worthington VC, Himsworth DT, Herwig W. Protective effects of carnosine against protein modification mediated by malondialdehyde and hypochlorite. *Biochim. Biophys. Acta*. 1998; 1380,46-54.
122. Libondl T, Ragone R, Vincenzi D, Stiuso P, Auricchio G, Collona G. In Vitro Cross-Linking of Calf Lens α -Crystallin by Malondialdehyde. *Int. J. Peptide Protein Res* 1994; 44, 342-347.
123. Stadtman, E.R.: Protein oxidation and aging, *Science*, 1992; 257, 1220-1224.
124. Griffith OW. Glutathione and glutathione disulfide, in: H.U. Bergmeyer (Ed.), *Methods of Enzymatic Analysis*, Verlagsgesellschaft mbH, Weinheim, 1985; 521– 529.
125. Babizhayev MA, Seguin MC, Gueyne J, Evstigneeva RP, Ageyeva EA, Zheltukhina GA. L- carnosine (β - alanyl- l- histidine) and carbinine (β - alanylhistamine) act as natural antioxidants with hydroxyl – radical-scavenging and lipid-peroxidase activities. *Biochem J* 1994; 304: 509-516.
126. Roberts PR, Zaloga GP. Cardiovascular effects of carnosine. *Biochemistry (Moscow)* 2000; 65: 856-861.
127. Riri e DG, Roberts PR, Shouse MY, Zaloga GP. Vazodilatory actions of the dietary peptide carnosine. *Nutrition* 2000; 16: 168-172.
128. Michaelis J, Hipkiss AR, Panagiotopoulos S. Method for the treatment of the complications and pathology of diabetes. Approved United States Patent 1996 ; 5, (561,110).

129. Yoshikawa T, Naito Y, Tanigawa T, Yoneta T, Yasuda M, Ueda S, et al. Effect of zinc carnosine chelate compound (Z-103), a novel antioxidant, on acute gastric mucosal injury induced by ischemic-reperfusion in rats. *Free Radic Res Commun* 1991; 14: 289-296.
130. Arakawa T, Satoh H, Nakamura A, Nebiki H, Fukuda T, Sakuma H, et al. Effects of zinc L-carnosine on gastric mucosal and cell damage caused by Ethanol in rats. Correlation with endogenous prostoglandin E2. *Dig Dis Sci* 1990; 35: 559-566.
131. Mcfarland GA, Holliday R. Retardation of senescence of cultured human diploid fibroblasts by carnosine. *Exp. Celi Res* 1994; 212, 167-175.
132. Khandoga A, Enders G, Biberthaler P, Krombach F. Poly(ADP-ribose) polymerase triggers the microvascular mechanisms of hepatic ischemia-reperfusion injury. *Am J Physiol Gastrointest Liver Physiol* 2002; 283:553-560.
133. Atahan E, Ergun Y, Kurutas EB, Cetinus E ve ark. Ischemia-Reperfusion Injury in Rat Skeletal Muscle is Attenuated by Zinc Aspartate. *Journal of Surgical Research*. 2007;137;109–116
134. Vermeiren GLJ, Claeys MJ, Bockstaele DV, Grobбен B, et al. Reperfusion Injury after focal myocardial ischaemia: polymorphonuclear leukocyte activation and its clinical implications. *Resuscitation* 2000; 45 ;35–61
135. Vinod NK, Rupinder SM, Murugesan C, Muralidhar K. Myocardial ischaemic pre-conditioning. *Indian J. Anaesth.* 2004;48:(2)93-99
136. Kevin LG, Novalija E, Stowe DF. Reactive oxygen species as mediators of cardiac injury and protection: The relevance to anesthesia practice. *Anesth Anal* 2005;101:1275 –87
137. Kahraman S, Kılınç K, Dal D, Erdem K. Propofol attenuates formation of lipid peroxides in tourniquet - induced ischemia - reperfusion injury. *BJA* 1997;78:279-281

138. Maxwell S, Lip G. Reperfusion injury: a review of the pathophysiology, clinical manifestations and therapeutic options. *Int. J. Cardiol.* 1997;58: 95-117
139. Aiello EA, Jabr RI, Cole WC. Arrhythmia and Delayed Recovery of Cardiac Action Potential During Reperfusion After Ischemia Role Of Oxygen Radical–Induced No- Reflow Phenomenon. *Circulation Research.* 1995; 77:153-162
140. Gary F. Baxter. The neutrophil as a mediator of myocardial ischemia-reperfusion injury: time to move on. *Basic Res Cardiol* 2002; 97: 268 – 275
141. Dhalla AK, Hill MF, Singal PK. Role of oxidative stress in transition of hypertrophy to heart failure. *J Am Coll Cardiol* 1996;28:506 –14.
142. Ide T, Tsutsui H, Hayashidani S, Kang D. Mitochondrial DNA damage and dysfunction associated with oxidative stress in failing hearts after myocardial infarction. *Circ Res* 2001;88: 529–35
143. Follette DM, Fey K, Buckberg GD. Reducing postischemic damage by temporary modification of reperfusate calcium, potassium, pH and osmolarity. *J Thorac Cardiovasc Surg* 1981;82:221-38.
144. Braunwald E, Kloner RA. Myocardial reperfusion: a double edged sword? *J Clin Invest* 1985;76:1713-1719.
145. Vinten-johansen J, Zhao ZQ, Zatta AJ, et al. Postconditioning A new link in nature’s armor against myocardial ischemia-reperfusion injury. *Basic Res Cardiol* 2005;100:295-310.
146. Hill MF, Singal PK. Right and left myocardial antioxidant responses during heart failure subsequent to myocardial infarction. *Circulation* 1997;96:2414 –20
147. Fitzpatrick D, Amend JF, Squibb RL and Fisher H. Effects of chronic and acute infections on tissue levels of carnosine, anserine and free histidine in rats and chickens. *Proc Soc Exp Biol Med.* 1980; 165: 404–8.

148. Parrillo JE, Parker MM, Natanson C et al. Septic shock in humans: advances in the understanding of pathogenesis, cardiovascular dysfunction, and therapy. *Ann Int Med.* 1990;113: kö 227–42.
149. Fisher DE, Amend JF, Strumeyer DH, and Fisher H. A role for carnosine and anserine in histamine metabolism of the traumatized rat. *Proc Soc Exp Biol Med* 1978; 158: 402–5.
150. Herman EH, Ferrans VJ. Preclinical animal models of cardiac protection from anthracycline-induced cardiotoxicity. *Semin Oncol.* 1998; 25: 15–21.
151. Boldyrev A, Bulygina E, Leinsoo T, Petrushanko I, Tsubone Shiori, Abe H. Protective of neuronal cells against reactive oxygen species by carnosine and related compounds. *Comparative Biochemistry and Physiology Part B.* 2004; 137:81-88
152. Lee JW, Miyawaki H, Bobst EV, Hester JD et al. Improved functional recovery of ischemic rat hearts due to singlet oxygen scavengers histidine and carnosine. *J Mol Cell Cardiol* 1999, 31:113-121
153. Özdoğan K, Taşkın E, Dursun N, Sıçanlarda adriamisinin neden olduğu oksidatif kalp hasarı üzerine karnozinin koruyucu etkisinin incelenmesi, *Anadolu Kardiyol Derg* 2011; 11: 3-10
154. El - Demerdash E, Ali AA, Sayed - Ahmed MM. and Osman AM. New aspects in probucol cardioprotection against doxorubicin-induced cardiotoxicity. *Cancer Chemotherapy and Pharmacology.* 2003; 52: 411–16.
155. Shiny KS, Kumar SHS, Farvin KHS, Anandan R, Devadasan K. Protective effect of taurine on myocardial antioxidant status in isoprenaline- induced myocardial infarction in rats. *J Pharm Pharmacol* 2005; 57: 1 -5.
156. Panda VS and Suresh RN. Evaluation of cardioprotective activity of ginkgo biloba and ocimum sanctum in rodents. *Altern Med Rev* 2009;14(2):161-171

157. Ashraf MFK, Dina MR and Hanan AA. Protective effect of ginkgo biloba against experimental cardiotoxicity induced by isoproterenol in adult male albino rats a histological and biochemical study. *Egypt. J. Histol.* Vol. 33, No. 4, Dec., 2010: 735 – 744
158. Stanley PMP, Rajakumar S, Dhanasekar K. Protective effects of vanillic acid on electrocardiogram, lipid peroxidation, antioxidants, proinflammatory markers and histopathology in isoproterenol induced cardiotoxic rats. *Eur J Pharmacol.* 2011 Oct 1;668(1-2):233-40.