T.C.

ESKİŞEHİR OSMANGAZİ ÜNİVERSİTESİ

TIP FAKÜLTESİ

ÜRETEROPELVİK DARLIKTA KLİNİK, RADYOLOJİK VE SİNTİGRAFİK VERİLERİN LAPAROSKOPİK PİYELOPLASTİ SONRASI ERKEN VE GEÇ DÖNEM SEYRİNİN DEĞERLENDİRİLMESİ

Dr. Çiğdem ARSLAN ALICI

Çocuk Cerrahisi Anabilim Dalı

TIPTA UZMANLIK TEZİ

ESKİŞEHİR

2017

T.C.

ESKİŞEHİR OSMANGAZİ ÜNİVERSİTESİ

TIP FAKÜLTESİ

ÜRETEROPELVİK DARLIKTA KLİNİK, RADYOLOJİK VE SİNTİGRAFİK VERİLERİN LAPAROSKOPİK PİYELOPLASTİ SONRASI ERKEN VE GEÇ DÖNEM SEYRİNİN DEĞERLENDİRİLMESİ

Dr. Çiğdem ARSLAN ALICI

Çocuk Cerrahisi Anabilim Dalı

TIPTA UZMANLIK TEZİ

TEZ DANIŞMANI

Yrd. Doç. Dr. Mehmet Surhan ARDA

ESKİŞEHİR

2017

TEZ KABUL VE ONAY SAYFASI

T.C

ESKİŞEHİR OSMANGAZİ ÜNİVERSİTESİ
TIP FAKÜLTESİ DEKANLIĞINA,

Dr. Çiğdem ARSLAN ALICI'ya ait "Üreteropelvik darlıkta klinik, radyolojik ve sintigrafik verilerin laparoskopik piyeloplasti sonrası erken ve geç dönem seyrinin değerlendirilmesi" adlı tez çalışması jürimiz tarafından Çocuk Cerrahisi Anabilim Dalı'nda Tıpta Uzmanlık Tezi olarak oy birliği ile kabul edilmiştir.

Tarih:

Jüri Başkanı	Prof. Dr. Baran TOKAR Çocuk Cerrahisi Anabilim Dalı
Üye	Doç. Dr. Didem BASKIN EMBLETON Afyon Kocatepe Üniversitesi Tıp Fakültesi Çocuk Cerrahisi Anabilim Dalı
Üye	Yrd. Doç. Dr. Mehmet Surhan ARDA Çocuk Cerrahisi Anabilim Dalı

Eskişehir Osmangazi Üniversitesi Tıp Fakültesi Fakülte Kurulu'nun …….. Tarih ve …….. Sayılı Kararıyla onaylanmıştır.

Prof. Dr. Ali ARSLANTAŞ
Dekan

TEŞEKKÜR

Bu tez Yrd. Doç. Dr. M. Surhan Arda'nın danışmanlığında hazırlanmıştır. Bu tezin hazırlanmasında bana yardımcı olan bölümümüz öğretim üyeleri Prof. Dr. Hüseyin İlhan, Prof. Dr. Baran Tokar, Yrd. Doç. Dr. Umut Alıcı'ya teşekkür ederim.

ÖZET

Çiğdem AA. Üreteropelvik darlıkta klinik, radyolojik ve sintigrafik verilerin laparoskopik piyeloplasti sonrası erken ve geç dönem seyrinin değerlendirilmesi, Eskişehir Osmangazi Üniversitesi Tıp Fakültesi Çocuk Cerrahisi Anabilim Dalı Tıpta Uzmanlık Tezi, Eskişehir, 2017. Laparoskopik piyeloplasti (LP), üreteropelvik bileşke darlığı (ÜPBD) olan hastalarda teknolojik gelişmelerle birlikte artan bir sıklıkta cerrahi yöntem olarak tercih edilmektedir. Bu çalışmada ÜPBD nedeniyle LP yapılan olguların tedavi öncesi klinik, radyolojik ve sintigrafik bulgularının, tedavi sonrası erken ve geç dönemdeki seyrini karşılaştırarak sonuçlarımızın değerlendirilmesi amaçlanmıştır. Eskişehir Osmangazi Üniversitesi Tıp Fakültesi Çocuk Cerrahisi Anabilim Dalı'nda Ocak 2010 ile Mayıs 2016 tarihleri arasında ÜPBD nedeniyle LP uygulanan 68 olguya ait demografik özellikleri, klinik bulguları, radyolojik ve sintigrafik incelemeleri, intraoperatif özellikleri ve postoperatif klinik, radyolojik ve sintigrafik incelemelerinin takipleriyle ilgili veriler değerlendirildi. ÜPBD nedeniyle 68 hastaya (51 erkek, 17 kız) LP yapıldı. Hastaların 24'ü antenatal hidronefroz, 46'sı karın ağrısı, hematüri ve idrar yolu enfeksiyonu(İYE) bulguları sonrasında yapılan tetkikler sonucunda ÜPBD tanısı aldı. Hastalar ameliyat öncesi USG ve DTPA-MAG3 görüntülemeleriyle takip edildi. Cerrahi esnasında hastaların 13'ünde(%19.1) aberan damar basısı, 4'ünde(%5.8) malrotasyon ve birinde(%1.4) polip saptandı. Hastaların 13'ünde(%19.1) transmezokolik LP, 55'inde(%80.8) retrokolik LP uygulandı; 33 hastada laparoskopi yardımlı ekstrakorporeal piyeloplasti yapıldı. Hastalar postoperatif dönemde 1,3,6. ay ve 1. yılda USG ve 6. ayda DTPA-MAG3 görüntülemeleriyle takip edildi. Postoperatif USG takiplerinde hidronefrozun gerilediği($p<0.001$), parankim kalınlığının arttığı($p<0.001$), kalisiyel dilatasyonun azaldığı($p<0.001$) izlendi. Sintigrafide, postoperatif dönemde böbrek fonksiyonlarının istatiksel olarak anlamlı olmamakla birlikte($p>0.05$) arttığı ve aktivite yarılanma sürelerinin azaldığı($p>0.05$) izlendi. LP deneyimli kliniklerde uygun endikasyonlar ile yapıldığında başarılı sonuçları olan bir cerrahi tedavi yöntemidir.

Anahtar Kelimeler: Laparoskopik piyeloplasti, Hidronefroz, Ürteropelvik bileşke obstrüksiyonu, Pediatrik, Diferansiyel böbrek fonksiyonu

ABSTRACT

Çiğdem AA. Evaluation of early and late clinical, radiological and scintigraphic datas after laparoscopic pyeloplasty in ureteropelvic junction obstruction, Eskisehir Osmangazi University Faculty of Medicine Department of Pediatric Surgery, Medical Specialty Thesis, Eskişehir, 2017, Eskişehir, 2017. Laparoscopic pyeloplasty (LP), patients with ureteropelvic junction obstruction (UPJO) are increasingly preferred as surgical methods with increasing technological developments. In this study, it was aimed to compare the results of clinical, radiological and scintigraphic data early and late post-treatment cases of LP cases due to UPJO to evaluate our results. Demographic characteristics, clinical findings, radiological and scintigraphic examinations, intraoperative characteristics and postoperative follow-up data of 68 (51 males, 17 girls) patients who underwent LP for UPJO between January 2010 and May 2016 were evaluated in Eskisehir Osmangazi University Medical Faculty Pediatric Surgery Department. Twenty-four of the patients were followed up with antenatal hydronephrosis, and 46 were diagnosed with UPJO as a result of examinations after abdominal pain, hematuria and urinary tract infections(UTI) findings. Patients were followed preoperatively by USG and DTPA-MAG3 imaging. During surgery, 13(19.1%) patients had aberrant vessel, 4(5.8%) malrotation and one(1.4%) polyp were detected. Thirteen patients(19.1%) underwent surgery with the transmesoolic approach and 55 patients(80.8%) underwent retrocolic surgery. Patients did not have any pathological findings in the postoperative period followed up with 1st, 3rd, 6st. months and 1 year of USG and 6 months of DTPA-MAG3 imaging. Postoperative USG follow up showed a decrease in hydronephrosis($p<0.001$), an increase in parenchymal thickness($p<0.001$), and a decrease in caliceal dilatation($p<0.001$). In scintigraphic data, renal function was increased but it is not statistically significant($p>0.05$) and acvtivated half-time was decreased($p<0.05$) in postoperative period. LP is a surgical treatment method with successful results when performed with appropriate indications in experienced clinics.

Key Words: Laparoscopic pyeloplasty, Hydronephfrosis, Urteropelvic junction obstruction, Pediatric, Diferrential renal function

İÇİNDEKİLER

	Sayfa
TEZ KABUL VE ONAY SAYFASI	iii
TEŞEKKÜR	iv
ÖZET	v
ABSTRACT	vi
İÇİNDEKİLER	vii
SİMGELER VE KISALTMALAR	ix
GRAFİKLER DİZİNİ	xi
TABLOLAR DİZİNİ	xii
1.GİRİŞ	1
2.GENEL BİLGİLER	2
2.1 Böbrek embriyolojisi	2
2.2 Böbrek anatomisi	3
2.3Üreter embriyolojisi ve anatomisi	4
2.4 İdrar oluşumu ve idrarın taşınması	6
2.5 Üreteropelvik bileşke darlığı	9
2.5.1 İnsidans ve etyoloji	9
2.5.2 Belirti ve bulgular	10
2.5.3 Tanı ve görüntüleme yöntemleri	10
Ultrasonografi	11
Radyolojik diğer yöntemler	13
Dinamik böbrek sintigrafisi	14
2.5.4 Tedavi	15

Sayfa

Açık cerrahi yöntemler 15

Laparoskopik piyeloplasti 16

2.5.5 Ameliyat sonrası takip 17

3.GEREÇ VE YÖNTEM 18

4.BULGULAR 21

5.TARTIŞMA 30

6.SONUÇ VE ÖNERİLER 34

KAYNAKLAR 35

SİMGELER VE KISALTMALAR

AP	Antero-posterior
BT	Bilgisayarlı tomografi
DTPA	*Tc^{99m} Dietilentriaminpentaasetikasid*
GFR	Glomerüler filtrasyon hızı (Glomerular filtration rate)
IVP	İntravenöz piyelografi
İYE	İdrar yolu enfeksiyonu
Kf	Kapiller filtrasyon sabiti
LP	Laparoskopik piyeloplasti
MAG3	*Tc^{99m} Merkaptoasetiltriglisin*
MRÜ	Manyetik rezonans ürografi
RPG	Retrograd piyelografi
RI	Rezistivite indeksi
$T_{1/2}$	Yarılanma zamanı
USG	Ultrasonografi
ÜPB	Üretropelvik bileşke
ÜPBD	Üretropelvik bileşke darlığı
ÜVB	Üretrovezikal bileşke
VCUG	Voiding sistoüretrografi
VKİ	Vena kava inferior

VUR Vezikoüreteral reflü

GRAFİKLER

Sayfa

4.1: ÜPBD başvuru nedenleri 21

4.2: Cerrahi yöntem 22

4.3: Cerrahi esnasında saptanan bulgular 22

TABLOLAR

Sayfa

2.1: Hidronefrozda cerrahi risk tablosu 13

4.1: LP yapılan hastaların yaş dağılımı 21

4.2: Başvuru USG- Preoperatif USG böbrek boyutu artışı 23

4.3: Başvuru USG- Preoperatif USG ekojenite artışı 23

4.4: Preoperatif USG- Postoperatif 1. ay USG AP çap azalması 24

4.5: Preoperatif USG- Postoperatif 6. ay USG böbrek boyutu, AP çapı, PK karşılaştırılması 24

4.6: Preoperatif USG- Postoperatif 1. yıl USG böbrek boyutu ve AP çapı karşılaştırılması 25

4.7: Postoperatif 1. ay- 1. yıl USG böbrek boyutu, AP çapı karşılaştırılması 25

4.8: Postoperatif 1. ay- 1. yıl USG PK karşılaştırılması 26

4.9: Preoperatif USG'lerin böbrek boyutu, AP çapı, PK değerlerinin takibi 26

4.10: Postoperatif USG'lerin böbrek boyutu, AP çapı ve PK takibi 27

4.11: Preoperatif ve postoperatif dönem MAG3-DTPA Böbrek Fonksiyonu karşılaştırılması 27

4.12: Preoperatif ve postoperatif dönem MAG3-DTPA $T_{1/2}$ karşılaştırılması 28

4.13: Preoperatif- postoperatif dönemde İYE karşılaştırılması 28

4.14: Aberan damar basısı olan hastaların postoperatif nüks gelişimi açısından değerlendirilmesi 29

1. GİRİŞ

Hidronefroz, böbreğin toplayıcı sistemlerinin genişlemesini ifade eder. ÜPBD hidronefrozun en sık nedenidir(1).Çocuklarda ÜPBD en sık üst üriner sistem obstrüksiyonu nedeni olmakla birlikte tedavi edilmediğinde böbrek parankim hasarı ve kalıcı böbrek fonksiyon bozukluğuna sebep olabilir. Tedavinin en önemli amacı parankim hasarını önlemek ve böbrek fonksiyonlarını korumaktır(2).

ÜPBD olan olgularda tedavi cerrahi girişim ile obstrüksiyon yapan nedenin ortadan kaldırılmasıdır. Cerrahi tecrübeye ve hastanın özeliklerine göre cerrahi yöntem tercihi değişmekle birlikte günümüzde teknolojideki gelişmelerle birlikte endoskopik yöntemler ön plana çıkmıştır.

Bu çalışmada ÜPBD nedeniyle LP yapılan hastalarımızın sonuçları geriye yönelik incelenerek hastalarımızın demografik özellikleri, başvuru şikâyetlerinin dağılımı, ameliyat öncesi ve sonrasının radyolojik ve sintigrafik görüntüleme yöntemleriyle takibi, ameliyat yöntemlerimiz ve başarı oranları değerlendirilecektir.

2.GENEL BİLGİLER

2.1 Böbrek Embriyolojisi

Embriyoda 15. günden başlayarak ektoderm ve endoderm arasında mezoderm adı verilen hüre tabakası ortaya çıkar. Bu hücre topluluğuna primitif çizgi denilir. Bu çizgide mezoderm plaklara bölünür. Üriner ve genital sistem büyük oranda bu plaklar arasında yer alan intermedier mezoderm plağından oluşur(3).

Memeli embriyogenezisinde sırasıyla pronefroz, mezonefroz ve metanefroz olmak üzere üç gelişim aşaması vardır. Pronefroz ilk 21 gün süresince olan gelişimdir. Primitif balıklar gibi canlılarda işlevsel olmasına rağmen memelilerde pronefroz işlev görmez. Pronefrik tübüller 4. haftada tamamen kaybolur ancak pronefrik kanal mezonefrik(*wolf*) kanal olarak kalır(4). Amfibi ve balıklarda kalıcı böbreği oluşturan mezonefroz ikinci ayın ortalarında orta hattın her iki yanında belirir ve varlığını 8. gestasyonel haftaya kadar korur(3). Mezonefroz dört hafta geçici böbrek işlevini görür. Kloakaya girmeden önce mezonefrik kanal keskin bir dönüş yapar. Burada oluşan bandın dorsomedialinden gelecekte üreter, pelvis, kaliksler ve toplayıcı kanalları oluşturacak olan üreter tomurcuğu ortaya çıkar(4). Bu nedenle mezonefroz gelişimindeki aksaklılar genitoüriner sistemin ciddi anomalileriyle sonuçlanır(3). Beşinci haftada üreter tomurcuğu ve metanefrik kümenin etkileşmesi ile kalıcı böbreğin erken gelişimi başlar. Üreter tomurcuğunun distal ucu metanefrik küme içerisine penetre olup renal pelvisi oluştururken; proksimal ucu da üreteri oluşturmak için uzar(4). Üreter tomurcuğu ile metanefrik küme etkileşimi yetersiz kaldığında böbrek ya da toplayıcı sistem anomalileri gelişir.

Üreter tomurcuğu renal pelvisi oluşturmak üzere metanefrik küme içerisine penetre olduktan sonra kranial ve kaudal parçalara ayrılarak ana kaliksleri oluşturur. Bu kaliksler gestasyonun 6. haftasından itibaren tekrar tekrar bölünerek dallanır ve sonucunda toplayıcı tübüllerin tüm tiplerini oluştururlar(3).Gestasyonun 7. haftasında başlayan nefrojenezis 36. haftaya kadar devam eder ve daha sonra durur. Somatik büyüme devam ettiği sürece boyutları artmasına rağmen nefron sayısı artmaz. Gestasyonun 10. haftasından itibaren fetal böbrekler salgılama yaparak idrar üretebilirler(4).

Gestasyonun 9-12. haftalarında böbrekler farklanmaya devam ederken embriyonun kuyruğunun uzaması ve vücudun dikleşmeye başlaması ile 1. lumbar ya da 12. torakal vertebra seviyesine yerleşirler. Bu aşamada kalıcı böbrekler mediale doğru 90 derecelik bir dönüş yapar ve öne bakan renal pelvis mediale bakar hale gelir(3).

Böbrekler başlangıçta yerleşiminden dolayı orta sakral arter ya da aortanın pelvik dalı ile beslenirken, yükseldikçe geçici dönem inferior mezenterik arter veya aortanın üst kesimlerinden kanlanır. Son olarak da aortadan kan akımını alır. Bu yükseliş sırasında altta kalan arterler genellikle dejenere olurlar. Dejenerasyon olmazsa birden fazla renal arter gelişimi izlenebilir.

2.2 Böbrek Anatomisi

Böbrekler retroperitoneal yerleşimli olarak karın arka duvarında bulunurlar. Sağ böbrek üzerinde karaciğer olması nedeniyle sola göre biraz daha aşağıda yerleşmekle birlikte; her iki böbrek de kolumna vertebralisin ve psoas majör kasının lateralinde, 12. torakal ve 3. lumbar vertebra seviyesinde, quadratus lumborum kasının önünde, diafragmanın altında yer alırlar. Böbreklerin apeksinin anteromedialinde böbrek üstü bezi yer alır. Böbrekler adrenal bez ile birlikte ince bir bağ dokusu olan Gerato fasyası tarafından sarılmıştır. Sağ böbrek arkada 12. kosta, önde hepatik fleksura, duodeum ve karaciğer ile komşudur. Sol böbrek arkada 11-12. kostalar, önde splenik fleksura, dalak ve pankreas ile komşudur(5,6). Çocuklarda yaşa göre boyutları değişmekle birlikte bir böbreğin uzunluğu ortalama 2.5 vertebra korpusu kadardır(3).

Böbreği kaplayan kalın fibröz kapsülün altında yer alan böbrek parankimine korteks, bununla toplayıcı boşluklar arasında kalan kesime ise medulla denir. Glomerüller, proksimal ve distal kıvrıntılı tübüller ve toplayıcı kanallar kortekste bulunur. Henle kulpu, vaza rekta ve toplayıcı kanalların terminal uçları medullada kortekse yakın yerleşimlidir. Medulladaki en önemli yapı renal piramidlerdir. Renal papilla, renal piramidlerin pelvise bakan uçlarıdır. Üreterlerin huni biçiminde genişleyerek oluşturduğu yapıya renal pelvis denir. Bunun en dışında minör kaliksler ve bunların birleşerek oluşturduğu majör kaliksler yer alır. Minör kalikslere renal papillalar açılır(3).

Böbreklerin medial yüzünde renal arter, ven, lenfatikler, sinirler ve üreterin böbreğe giriş çıkış yaptığı yere renal hilus denir. Bu yapılar önden arkaya renal ven, renal arter ve üreter olarak sıralanır(3).

Böbreklerin kanlanması 1-2. lumbal vertebra arasındaki intervertebral disk hizasında, süperior mezenterik arterin çıktığı yerin biraz aşağısından, dik açı ile ayrılan renal arterlerden gelir. Sağ renal arter, vena kava inferiorun(VKİ) arkasından geçtiği için sola göre daha uzundur(2,3,5).

Glomerüllerden gelen kapillerler sırasıyla interlobular venlere, arkuat, interlober ve son olarak da segmental venlere drene olur. Segmental venler birleşerek renal veni oluşturur. Sağ renal ven sola göre daha kısadır. Sol renal ven VKİ'ye daha dik açı ile girer(2,5).

Böbreklerin innervasyonu T12-L2 seviyesinden gelen renal pleksustan olur. Otonom afferent lifler ise inguinal ve femoral bölgeden gelen somatik lifler ile aynı yerden spinal korda girer. Bu nedenle ağrı sıklıkla subkostal bölge ve alt abdomende hissedilir(2,7).

2.3 Üreter Embriyolojisi ve Anatomisi

Gestasyonun 4. haftasında mezonefrik kanalın dışına açılan bir kesecik olarak başlayan üreter daha sonra üreterik tomurcuk adını alır. Geçici bir lüminal obstrüksiyon döneminden sonra gestasyonun 7. haftası boyunca midüreterden başlayıp kranial ve kaudal yönde her iki tarafa doğru rekanalizasyon başlar. İki tabakalı hücre yapısında olan *Chwalle* membranı üreterik tomurcuğu ürogenital sinüsten ayırır. Daha sonra bu membranın kaybolmasıyla idrar böbreklerden mesaneye sorunsuz şekilde akar(8).

Gestasyonun 5. haftasında üreter tomurcuğu metanefrik blasteme invaze olur; böylece nefrogenezis başlar. Metanefrik blastem sayesinde başlayan, üreter tomurcuğunun bölünmesi ve dallanmasıyla toplayıcı kanallar, minör ve majör kaliksler, renal pelvis ve üreter oluşur. Üreter tomurcuğunun distalinde kalan mezonefrik kanalın bir bölümü ortak boşalım kanalını oluşturur ve trigonun bir parçası haline gelir(9,10).

Üreter, içten dışa doğru lamina propria ve epitelden oluşan mukozal tabaka, kas tabakası, serozadan oluşur. Mesane, üreter ve renal toplayıcı sistem papillalara kadar transizyonel hücreli epitel ile döşelidir. Kasılma ile birlikte epitel yıldız şeklini alarak üreter lümenini tamamen kapatır(9,10).

Gestasyonun 12. haftasında üreterde ilk kas liflerinin oluşumu gözlemlenir. Oluşan düz kasların farklılaşması ilk olarak üreterovezikal bileşkede(ÜVB) görülür, daha sonra kranial yönde ilerleyerek üst toplayıcı sistemle devam eder(11). Bu düz kas lifleri zamanla sayıca artar ve daha oryante hale gelir. Böylece oluşan düz kas tabakası içte longitudinal, dışta sirküler ve oblik olarak seyreder. İntramural üreter segmentinde sadece longitudinal seyreden kas lifleri bulunur. En dışta kan damarları, lenfatikler ve sinir ağlarını içeren adventisya tabakası yer alır(9,10).

Üreterler retroperitoneal bölgede hafif medialde yer alır ve psoas kası ile komşu olarak seyreder. İliak damarları bifurkasyon düzeyinde çaprazlayıp pelvise girer ve mesaneye açılır. Üreterler abdominal ve pelvik olmak üzere iki kısma ayrılabileceği gibi; pelvis renalisten sakrum üst kenarına kadar üst üreter, buradan itibaren sakrum alt hizasına kadar orta üreter ve bu noktadan mesaneye kadar olan kısım da alt üreter olacak şekilde üç kısıma da ayrılabilir. Üreterin seyri sırasında 3 noktada darlık izlenir. Bunlar proksimalden distale doğru sırasıyla; üreteropelvik bileşke(ÜPB), üreterlerin iliak damarları çaprazladığı yer ve ÜVB'dir. ÜPB en dar olan yerdir. Abdominal kısımdaki üreteri önden gonadal arter, arkadan genitofemoral sinir çaprazlar. Üreterler pelvise girerken sağda eksternal iliak arterin önünden, solda ana iliak arterin önünden geçer. Sağ üreter, sağ kolik damarlar, duodenumun inen kısmı, ileum ve bu organların mezenterleri ile komudur. Sol üreter, sol kolik arter, sigmoid kolon ve mezokolon ile komşudur. Üreter pelvise girince pelvik duvarların lateralinde seyreder. Spina ischiadica seviyesinde anteromediale dönerek mesaneye girer. Pelvik üreter kızlarda uterin arter, erkeklerde ductus deferens tarafından çaprazlanır(9,10).

Üreter seyri boyunca komşu olduğu arterler ve onların dalları tarafından beslenir. Üreterin venler arterlere paralel seyreder. Üreteri besleyen arterlerin dalları, renal arter, abdominal aorta, ana iliak arter, internal iliak arter, superior vezikal arterden çıkarak üreterin adventisyası içerisinde longitudinal olarak seyrederler.

Burada anastomoz yapan bu arterler adventisya korunarak yapılan diseksiyonlarda üreterin beslenmesinin devam etmesini sağlarlar. Erkeklerde testiküler arterler ve inferior vezikal arterden gelen damarlar, kadınlarda overyen ve uterin arterden gelen damarlar üreterin beslenmesine katkıda bulunur(9,10).

Üreterin lenf damarları submukoza, kas tabakası ve adventisya tabakasında birbiri ile pleksus oluşturur. Bu damarların drenajı proksimalde lateral aortik lenf nodlarına, orta kısımda ana iliak ve internal iliak lenf nodlarına, distal kısımda da hipogastrik ve perivezikal lenf nodlarına olur(9,10).

Üreterin sempatik uyarımını sağlayan lifleri T11-L2 segmentlerinden, üst üreterin parasempatik lifleri vagustan, distal üreterin ise S2-4 segmentlerinden gelmektedir. Üreter proksimalde renal ve aortik pleksuslardan, orta kısımda superior hipogastrik pleksustan, distalde ise inferior hipogastrik pleksustan gelen sinir lifleri ve hipogastrik sinir ile uyarılır(9,10).

2.4 İdrar Oluşumu ve İdrarın Taşınması

Böbreklerin temel işlevi kanda istenmeyen maddeleri süzüp idrar ile vücuttan uzaklaştırırken, gerekli maddelerin de kana dönmesini sağlamaktır. Bu işlevi sağlayan temel birime nefron denir(12). Nefron glomerül ve uzun bir tübül sisteminden meydana gelir.

Glomerül plazmayı süzen bir kapiller damar yumağıdır. Ancak pratikte Bowman kapsülü ve kapiller ağa birlikte glomerül denir. Tübül sistemi de farklı işlevlere sahip olan alt birimlerden oluşur. Bunlar sırasıyla; renal kortekste bulunan proksimal tübüller, renal medulladaki inen ve çıkan kolları olan, “U” harfine benzeyen Henle kulpu, renal kortekste yer alan distal tübüller, distal tübülleri kortikal toplayıcı tübüllere bağlayan bağlayıcı tübüller ve kortikal tübüllerin birleşip medullaya inmesiyle oluşan medüller toplayıcı kanallardır(3).

İdrar yapımı glomerüler süzülme, tübüler geri emilme ve tübüler salgılama sonucu gerçekleşir(12,13,14). Glomerüler kapillerler içindeki yüksek hidrostatik basınçla(60 mm Hg) damar dışına çıkan plazma filtratı Bowman kapsülünü geçerek proksimal tübüllerin içine dolar. Buna glomerüler süzülme denir. Kan akımının

yaklaşık %21'ini alan böbrekler günde yaklaşık 180 lt filtrat oluşturur. Ancak bu filtratın %1 ya da daha azı idrara dönüşür(3,14).

Filtrasyon membranından küçük moleküllü maddeler ve su rahatlıkla geçerken kan hücreleri ve bazı proteinler büyük moleküllü olduğu için geçemezler, Bowman kapsülüne giremezler. Albumin hem büyük molekül olduğu için hem de kapillerlerdeki gibi negatif yüke sahip olduğu için filtrata geçemez(14).

Filtratın içeriği, glomerüler kapillerler ve *Bowman* kapsülü arasındaki basınç farkı olan filtrasyon basıncına bağlıdır. Bu basınç farkı arttığında suyu glomerüler kapillerlerden Bowman kapsülüne iter ve filtrat volümünü dolayısıyla idrar miktarını artırır. Glomerüler kapillerlerdeki kan basıncı, kan proteinlerinin konsantrasyonu ve Bowman kapsülüne geçen solit konsantrasyonu filtrasyon basıncını etkiler(3).

Glomerüler filtrasyon hızı(GFR) böbrek plazma akımının yaklaşık %20'si kadardır. GFR kapiller membrana etki eden kolloid osmotik basınç ile hidrostatik basınç arasındaki dengeye ve kapillerin filtrasyon yapan yüzey ve geçirgenliğinin ölçütü olan kapiller filtrasyon sabitine(Kf) bağlıdır. Glomerüler hidrostatik basınç ve *Bowman* kapsülünün kolloid osmotik basıncı filtrasyonu kolaylaştırır; *Bowman* kapsülünün hidrostatik basıncı ve glomerüler kapiller kolloid osmotik basınç filtrasyona engel olmaktadır. Ayrıca glomerüler kapiller sabitinin artması GRF'yi arttırır(15).

Bowman kapsülünden geçip tübüler sisteme geçen filtratın %99'u peritübüler kapillerlere geri emilir. Tübüler geri emilim seçicidir. Glikoz ve aminoasitler gibi bazı maddelerin hemen tamamı tübüllerden geri emilerek idrar ile atılımı beklenmez. Plazmadaki sodyum, klorür ve bikarbonat gibi birçok iyon yüksek miktarda geri emilir ancak bu maddelerin emilimi vücudun ihtiyacına göre belirlenir. Üre ve kreatin gibi bazı yıkım ürünleri ise tübüllerden çok az emilir(14,16).

Tübüler geri emilim pasif ve aktif mekanizmalar ile gerçekleşir. Proksimal tübüllerden filtratın %65'i geri emilir. Proteinler, aminoasitler, glikoz, fruktoz, sodyum, potasyum, kalsiyum, bikarbonat ve klor iyonları aktif transport ile su ozmos ile geri emilir. Henle kulpunun inen kolu filtratı konsantre eder. Bu esnada su ozmos

ile nefrondan medullaya geçerken, solitler diffüzyon ile nefrona geçer ve filtratın %15'i daha geri emilir. Henle kulpunun çıkan kolu suya geçirgen değildir. Sodyumun aktif transport ile geri emilmesi ve klorürün sodyumu takip edip emilmesiyle filtrat dilüe edilir. Distal tübül ve toplayıcı kanallara ulaşan dilüe filtratın %19'u burada geri emilir. Su emilimi ozmos ile sodyum ve klorür gibi iyonlar is aktif transport ile emilir. Böylece başlangıçta gelen filtratın sadece %1'i idrar olarak atılır(14,16).

Vücutta yüksek miktarda bulunduğunda toksik olacak metabolitler, bazı ilaçlar ve vücutta normalde üretilmeyen bazı moleküller nefrona salgılanır. Tübüler sekresyon da aktif ve pasif mekanizmalar ile gerçekleşir. Amonyak diffüzyon ile atılırken, hidrojen, kreatinin, histamin ve penisilin gibi maddeler aktif transport ile nefrona geçer. Hidrojen proksimal tübüllerden aktif olarak sekrete edilerek vücut pH'sını regüle eder. Potasyum iyonları da proksimal tübüllerden aktif olarak geri emilirken, distal tübül ve toplayıcı kanallardan sekrete edilir(14).

Toplayıcı kanalları terkeden sıvı ile aynı yapıda olan idrar renal kalikslerden renal pelvise ve üreter vasıtasıyla da mesaneye ulaşır. Bu esnada idrarın kaliksleri gerginleştirmesiyle, mevcut pacemaker aktivitesi artar. Böylece renal pelvisten başlayarak üreter boyunca aşağı inen peristaltik kontraksiyonlar başlar. ÜVB'ye ulaşan idrar mesaneye geçtiğinde peristaltizm sonlanır. Üreter lümen içi basınç istirahat anında 0-5cm H_2O şeklinde ölçülürken, kasılma esnasında 20-80 cm H_2O seviyesine yükselir. Ortalama kontraksiyon sayısı 2-8/dk'dır(17,18).

Çizgili kaslardan farklı olarak düz kaslar üreterde nöromüsküler kavşak olmadan, aksiyonu renal pelvis ve üreter proksimalinde yerleşen pacemaker hücrelerinden başlayan aksiyon potansiyeli ile aktive olur. Oluşan bu elektriksel aktivite ile üreter kendine yetecek enerjiyi oluşturur. Böylece koordineli üreter peristaltizmini sağlayacak aktivite ile kontraksiyon oluşur. Her bir düz kas hücresi ayrı ayrı hücre ile hücre sıkı bağlantı bölgesinden elektriksel aktivite doğurur(19,20,21). Transplantasyon ya da denervasyon sonrasında peristaltizm devam eder. Bu durum sinir inervasyonu olmadan da peristaltizmin devam edebildiğini gösterir(17,18).

2.5 Üreteropelvik Bileşke Darlığı

Üreteropelvik bileşke darlığı(ÜPBD), renal pelvisten üretere idrar geçişini engelleyen ve tedavi edilmemesi halinde böbreğin zarar görmesine neden olacak anatomik ya da fonksiyonel bir obstrüksiyon olarak tanımlanabilir.

2.5.1 İnsidans ve Etyoloji

ÜPBD, yenidoğan döneminde en sık rastlanan hidronefroz nedeni olmakla birlikte her yaş grubunda görülebilir. ÜPBD her 1250 canlı doğumda bir görülür. Erkek/kız oranı 2/1'dir. Sol tarafta görülme olasılığı sağ tarafa oranla daha fazladır(%66). Vakaların %10-36'sında bilateral görülmektedir(22).

ÜPBD, interensek, ekstrensek ve sekonder nedenler olarak 3 gruba ayrılır. İntrensek nedenler en sık görülen gruptur. İntrensek ÜPBD nedenleri tam olarak ortaya konulamasa da myojenik ve nöronal disfonksiyona bağlı olduğu düşünülmektedir. Adinamik segment olarak adlandırılan, proksimal üreterde diğer segmentlere göre daha dar olan ve üreter peristaltizminin bozulduğu bir segment bulunur. Bu segmente, sirküler kas gelişimi esnasında meydana gelen bir defekt ya da kas hücreleri arasındaki kollajen lif içeriğinin değişiminin neden olduğu düşünülmektedir. Bu segment genellikle kateter geçişine izin verir ancak normal peristaltizm ile idrarın ilerletilmesinde obstrüksiyon oluşturur. Kasların diziliminde düzensizlik, düz kas oranının azalması ve düz kasların atrofiye gitmesi, kas hücreleri arsında ve submukozada artmış kollajen lifleri, sinirsel yapılarda bozukluk ve sinir uyarımında azalma ya da bozukluk gibi durumlar ÜPBD'de darlığa neden olan patolojik durumlardır(22). Bununla birlikte valvuler mukozal kıvrımlar, persistan fetal üreter kıvrımları ve üst üreteral polipler de intrensek nedenler arasında yer alır(9,22).

En sık görülen ikinci tip ÜPBD, aberan damarlar, adhesiv bantlar, arteriovenöz malformasyonlar ve üreteral katlantılar gibi mekanik darlığa bası ya da anormal angulasyon oluşturarak neden olan ekstrensek gruptur. En sık nedeni %15-22 oranında görülen aksesuar damarsal yapı veya erken dallanma gösteren bir alt pol damarıdır. Hastalarda progresif bir hidronefroz görülür. Östling benzer olarak

ÜPB'de üreteral anormal katlanmalar tarif etmiştir. Ancak bu katlanmalar özellikle yaşamın ilk iki yılı içinde belirgin hidronefroza neden olduğunu, çocuğun yaşının ilerlemesi ve aksiyel boyun uzaması ile üreterde pozisyon ve açılanmanın değiştiğini ve böylece bu darlıkların büyük bir kısmının tam obstrüksiyon oluşturmadan gerilediğini, gerilemeyen ve obstrüksiyon oluşturan darlıklara da cerrahi müdahale gerektiğini savunmaktadır(22).

Sekonder nedenlere bağlı ÜPBD'nın birçok nedeni vardır. En sık nedeni yüksek dereceli vezikoüreteral reflü(VUR) olmakla birlikte, benign veya malign tümörlere, kistlere, böbrek taşlarına veya inflamasyona sekonder ÜPBD görülebilir. Ayrıca ÜPBD olan hastaların %5'ine unilateral renal agenezi de eşlik edebilir(9).

2.5.2 Belirti ve Bulgular

ÜPBD infant, adölesan ya da erişkin dönemde bulgu verebilir. İnfantil dönemde genellikle asemptomatik olan ÜPBD, prenatal fetal USG'nin yaygınlaşmasıyla bu dönemde tanı alır. Gebeliğin 16-18. haftalarında USG ile böbrekler rutin olarak görülmekle birlikte fetal idrar yollarının değerlendirilebilmesi için en hassas zaman 28. haftadır. Postnatal dönemde yapılacak USG ise oligürik olan ilk 2 günlük geçici dehidratasyon döneminden sonra yapılmalıdır(22,24).

ÜPBD tanısı prenatal dönemde konmayan bebeklerde huzursuzluk, emmede zayıflık gibi spesifik olmayan belirtiler izlenirken, daha büyük yaş gruplarında yan ağrısı ve kusma en sık görülen belirtilerdir. Asemptomatik olgular genellikle idrar yolu enfeksiyonu(İYE) nedenleri araştırılırken tespit edilir. Bunların dışında olgular hipokondriumda ele gelen kitle, hematüri, böbrek taşı ya da hipertansiyon ile başvurabilirler. Hastaların bir kısmı ise başka nedenlerle tetkik edilirken insidental olarak tespit edilir(10).

2.5.3 Tanı ve Görüntüleme Yöntemleri

Renal obstrüksiyona neden olan patolojilerin tanısında ve takibinde radyolojik çalışmalar önemli gelişmeler kaydetmiştir. İntravenöz piyelografi(IVP) ve *Whitaker Testi* olarak adlandırılan antegrad basınç-akım testi bir dönem bu hastalıkları değerlendirmek için sık tercih edilirken, artık oldukça nadir

kullanılmaktadır. Görüntüleme yöntemlerindeki teknolojik gelişme ile birlikte hidronefrozun değerlendirilmesi ve takibinde USG, diüretikli renal sintigrafi ve manyetik rezonans ürografi(MRÜ) sıklıkla kullanılmaya başlanmıştır. Bu görüntüleme yöntemleriyle hem anatomik hem de fonksiyon açısından detaylı bilgiler edinilebilir. MRÜ anatomik ve fonksiyonel verileri aynı anda sağlayabilir. Görüntüleme yöntemleri seçilirken hastaya en az zarar veren, en düşük maliyetli bunlarla birlikte de hasta hakkında en fazla bilgi sağlayabilen yöntemler tercih edilmelidir.

Ultrasonografi

USG, ÜPBD tanı ve takibinde ilk başvurulan, en ucuz, en hızlı, en zararsız ve en yaygın kullanılan görüntüleme yöntemidir(24). Deneyimli bir radyolog ve gelişmiş bir cihaz ile böbrek boyutu, parankim kalınlığı, antero-posterior(AP) çapı, pelvikalisiyel sistemde genişleme, üreter ve mesanenin durumu hakkındaki yeterli veriler rahatlıkla değerlendirilebilir(26).

ÜPBD tanısında ve takibinde üreter dilatasyonu olmadan pelvikalisiyel sistem dilatasyonu olması esastır. Bununla birlikte USG'de izlenen tek veya birbiriyle ilişkili hipoekoik, kistik alanlar genişlemiş kaliksleri ve pelvisi temsil eder. Böbrek parankim kalınlığı da farklı derecelerde azalmış olabilir. Seri USG ölçümleri, hidronefrozun karşısındaki normal böbreğin büyüme oranlarının değerlendirilmesi ile obstrüksiyon varlığını saptayabilir; ancak USG tek başına obstrüksiyon varlığını ayırt edemez(25).

Primitif böbrek 6-9. haftalarda pelvik yerleşiminden yukarı hareket etmesi esnasında USG'de lobule görünümlü bir haldedir. 12-13. haftalarda böbrek iyi görülebilir hale gelir. 20. haftadan itibaren böbrek boyutları ve AP çaplarında USG'de artış belirgin izlenir(27). Bu nedenle antenatal USG'nin genel olarak 2. ve 3. trimesterde yapılması önerilir.

Prenatal USG'de antenatal hidronefroz sıklığı %1'in üzerinde izlenmekle birlikte tanıda en sık pelvis AP çapı kullanılır. Pelvis AP çapı gestasyon yaşı, mesane distansiyonu ve annenin hidrasyonundan etkilenmektedir. Bu nedenle normal ve

anormal değerleri kesin saptanmış ortak bir değer olmamakla beraber, genel prognostik bilgiye dayanarak; 3. trimester için 7-9 mm hafif, 9-15 mm orta ve 15 mm'nin üzerindeki AP çap ölçümü ciddi antenatal hidronefroz olarak değerlendirilir(28).

Hidronefroz sınıflaması Fetal Üroloji Derneği (Society for Fetal Urology) sınıflamasına göre yapılmalıdır. Evre 0: Normal. Evre 1: Sadece renal pelviste izlenen hafif dilatasyon. Evre 2: Renal pelviste orta derecede dilatasyon ve birkaç kalikste genişleme. Evre 3: Tüm kalikslerle beraber renal pelviste dilatasyon ve normal böbrek parankimi. Evre 4: Evre 3'teki ile benzer dilatasyon görünümü ve böbrek parankiminde incelme(29).

Fetüste hidronefroz saptanması halinde değerlendirilmesi gereken parametreler: Hangi böbrekte izlendiği, dilatasyon şiddeti, böbreğin ekojenitesi, hidronefroz-hidroüreteronefroz ayırımının yapılması, mesane volümü ve boş mesane hacmi, çocuğun cinsiyeti, ve amniyotik sıvı miktarıdır(30).

Neonatal oligüri safhası yaklaşık olarak 48 saat sürdüğü için postnatal USG doğumdan sonra 3. günden itibaren yapılabilir. Ancak, bilateral dilatasyon, soliter böbrek varlığı, oligohidroamnioz gibi durumlarda doğumdan hemen sonra tanısal USG çekilmesi önerilmektedir(31).

Hidronefroz derecesine göre ve renal pelvis AP çapına göre cerrahi gerekliliği Tablo 2.1'de verilmiştir.

Tablo 2.1: Hidronefrozda cerrahi risk tablosu(32)

Hidronefroz derecesi	Pelvis AP çapı(mm)	Cerrahi risk(%)
Hafif	<15	Oldukça düşük
Orta	15-20	11
Ciddi	20-30	40
	30-40	75
	>40	100

Renal doppler USG de obstrüksiyonu tanımlamada yarar sağlar. Rezistivite indeksi(RI) pik sistolik hızdan, en düşük diastolik hızın çıkarılması ve pik sistolik hıza bölünmesi olarak tanımlanır. RI'nın temel aldığı nokta önünde bir obstrüksiyon olan böbrekte post-glomerüler vazokonstrüksiyon varlığıdır(25).

Radyolojik Diğer Yöntemler

Obstrüksiyonun hem anatomik yeri hem de fonksiyonel önemini belirlemek için IVP, MRÜ, VCUG gibi başka radyolojik görüntüleme yöntemlerinden de faydalanılır.

IVP, hidronefrotik böbreği değerlendirmekte kullanılan en eski yöntemdir. Bu yöntemde görüntüleme renal fonksiyon bağımlıdır. Yenidoğanlarda fizyolojik olarak böbrekler gelişimini tamamlamadığı ayrıca yoğun intestinal gaz nedeniyle ve böbrek fonksiyonu azalmış vakalarda böbrekler net olarak görülemez(26).

Retrograd piyelografi(RPG), kontrast maddenin üreterden ilerletilen uygun kalınlıktaki kateter ile doğrudan pelvise verildiği bir görüntüleme yöntemidir.

Anatomik görünümü en iyi şekilde gösteren yöntemdir ancak ameliyathane koşullarında, genel anestezi altında yapılıyor olması yöntemin kullanımını kısıtlar.

Voiding sistoüretrografi(VCUG), üriner sistemdeki genişlemenin bir başka nedeni olan reflüyü ayırt etmek için kullanılır. VUR için altın standart tanı yöntemidir.

Bilgisayarlı tomografi(BT), üreterlerin detaylı anatomik görüntülenmesini sağlar. BT ürografi anatomik görünüm yanında idrar akımının durumunu da gösterir. Küçük çocuklarda sedasyon gerektirmesi ve maruz kalacağı radyasyon nedeniyle kullanımı kısıtlıdır.

MRÜ, hidronefrozun derecesi ve üst üriner sistem obstrüksiyonunun yerini tespit etmek için en kaliteli anatomik görüntülemeyi sağlar. En önemli avantajı radyasyon ve kontrast madde kullanımı gerektirmemesi; dezavantajı ise pahalı ve hareketin engellenmesi için sedasyon gerektirmesidir.

Whitaker basınç akım çalışması invazif bir test olduğundan çocuklarda ameliyathane şartlarında ve genel anestezi altında uygulanabilir. Mesaneye üretral bir kateter, renal pelvise de perkütan yoldan bir kateter yerleştirilir. Renal pelvise sabit olarak 10 ml/dk hızında mayi infüzyonu yapılarak pelvis ve mesane içi basınçlar ölçülür. Bu basınçlar arasındaki fark 12-15 cm H_2O'dan daha düşük ise obstrüksiyon olmadığı; 20-22 cm H_2O'dan yüksek ise obstrüksiyon olduğuna karar verilir. Farkın 15-20 cm H_2O basıncı olduğu durumlar şüpheli olarak kabul edilir. İnvazif olması, malzeme gerekliliği ve diğer radyolojik tetkiklerdeki gelişmeler nedeniyle kullanımı çok sınırlıdır(33).

Dinamik Böbrek Sintigrafisi

Böbrek fonksiyonları ile birlikte obstrüksiyona ait de bilgi sağladığı için ÜPBD'yi göstermek için yaygın olarak kullanılmaktadır. Dinamik böbrek sintigrafisi için en sık Tc^{99m} *Merkaptoasetiltriglisin*(MAG3) ve Tc^{99m} *Dietilentriaminpentaasetikasid*(DTPA) kullanılır(34). MAG3 daha düşük dozda uygulandığı için radyasyon maruziyetinin az olması, görüntü kalitesinin daha iyi

olması ve böbrekleri tübüler sekresyon ve az miktarda glomerüler filtrasyon ile terk etmesi nedeniyle daha çok tercih edilir. DTPA glomerüler filtrasyon ile atılır ve renal tübüller tarafından geri emilmez. Böbrek tarafından hızla tutulur ve hızla atılır; bu nedenle renal pelvis ve üretere geçişi ölçülebilir. Bu maddelerin bir obstrüksiyon yoksa diüretik ajan verilmesiyle böbreği tümüyle terk edeceği varsayımı üzerine kurulmuş bir testtir(35).

Radyofarmasötik uygulamasından 10-20 dk sonra diüretik ajan verilir. Obstrüksiyon olan böbrekte radyofarmasötik madde birikir ve aktivitenin yarılanma süresi uzar. Böbrekteki fonksiyonel gerileme de kantitatif olarak ölçülebilir. ÜPBD tek taraflı ise, obstrükte taraftaki böbreğin total renal fonksiyonlara katkısının %40'ın altına düşmesi anormal kabul edilir(34).

2.5.4 Tedavi

ÜPBD'de kesin tedavi yöntemi cerrahidir. Cerrahi girişim endikasyonları; separe böbrek fonksiyonunun %40'dan düşük olması, ardışık çalışmalarda separe böbrek fonksiyonunun %10'dan fazla düşmesi, ya da renal pelvis AP çapında artma, SFU sınıflamasına göre evre 3 ve 4 dilatasyon varlığı, ÜPBD'ye bağlı sekonder hastalıkların eşlik etmesi(taş, enfeksiyon) ve ilerleyici böbrek hasarına bağlı hipertansiyon gelişimidir(36).

Açık Cerrahi Yöntemler

İlk rekonstrüktif prosedür 1886'da Trandelenburg tarafından uygulamıştır. Postoperatif bakımın yeterli olmaması nedeniyle hasta kaybedilmiştir. Trendelenburg'u takiben Fenger Heineke-Mukulicz tekniğini, Schwayzer Y-V plastiyi, Foley Y-V tekniğinin modifikasyonunu, Culp ve DeWeerd spiral flep ve Scardino vertikal flep tekniklerini geliştirmişlerdir. Nesbit, 1949 yılında dismembered prosedürü tanımlarken Anderson ve Hynes bu prosedürü modifiye edip spatüle edilmiş üreterle anastomoz tekniğini geliştirmişlerdir(37).

Piyeloplasti günümüzde ÜPBD tedavisinde altın standart girişim olup öneri düzeyi "B"dir(38). Kullanılan teknik ne olursa olsun 1937 yılında Foley tarafından tanımlanan 4 ana kritere mutlaka uyulmalıdır: 1) Üreteropelvik bileşkenin huni

biçimini alması b) Yeterli drenaj c) Sızdırmaz anastomoz d) Gergin olmayan anastomoz(39). Anderson Hynes pyeloplastisi etyolojiden bağımsız olarak en sık kullanılan cerrahi yöntemdir(40).

Laparoskopik Piyeloplasti

Laparoskopik piyeloplasti tarihsel sürecinde ilk olarak 1993 yılında Schuessler tarafından erişkin vakalarda kullanılmıştır(41). Peter's tarafından 1995'te ilk defa çocuk vakalarda laparoskopik piyeloplasti rapor edilmiştir(42).

Transperitoneal ve retroperitoneal olarak iki farklı teknik ile uygulanabilir. Transperitoneal yaklaşımda öncelikle hasta sırtüstü pozisyonunda iken göbekten açık yöntemle(Hasson tekniği) 5 mm'lik tokar kanül girilir ve pnomoperitonyum oluşturulur. Ardından vaka yapılacak taraf üstte kalacak şekilde hasta flank pozisyona alınır. Cerrah, piyeloplasti yapılacak tarafın karşı tarafında bulunur. Yerleştirilecek olan diğer iki trokar kanülünden biri orta hatta ksifoidle göbeği birleştiren çizginin orta noktasına, diğeri ise vaka olacak taraftaki spina iliaka anterior superior ile göbeği birleştiren çizginin orta noktasına yerleştirilir. Kolon mezosunun damarsız bir bölgesinden ya da kolonun lateralindeki damarsız bir bölgeden yapılan insizyon ile cerrahi gerçekleştirilebilir(43).

Retroperitoneal yaklaşımda ise en sık El Ghoneimi ve arkadaşlarının tariflediği teknik kullanılmaktadır(44). Onikinci kostanın ucuna, kostovertebral açıya ve iliak kanadın üst ucuna konan üç adet trokar ile çalışılır. Çalışma alanı balon ya da gaz insuflasyonu ile oluşturulur. Bu teknik her ne kadar ameliyat sonrası ortaya çıkabilecek olan idrar kaçağı gibi komplikasyonlara karşı avantajlı olsa da, pediatrik hasta grubunda cerrahi alanın küçük olması nedeniyle kullanımı sınırlıdır.

Laparoskopik piyeloplasti, intrakorporeal dikiş atılmasının zorluğu, uzayan operasyon süresi ve öğrenim süresinin uzun olmasına rağmen yeterli teknoloji ve tecrübeye sahip olan merkezlerin sayısının artmasıyla öncelikli tedavi seçeneği olmaya başlamıştır.

Laparoskopik piyeloplastide en sık Anderson Hynes dismembered piyeloplasti tekniği kullanılmaktadır. Bununla birlikte Y-V plasti, Fenger plasti gibi yöntemlerde kullanılabilir(45,46).

Laparoskopik piyeloplastide de açık cerrahide olduğu gibi huni şeklinde bir ÜPB oluşturulması hedeflenir. Üreter yeterli uzunlukta serbestlendikten sonra adinamik segmentin eksizyonu ya da bası yapan damarın üreterdeki yeni anastomoz hattının altında kalacak şekilde lokalizasyonu ile dismembered piyeloplasti gerçekleştirilir.

Cerrahi esnasında anastomoz hattını geçen bir J-J kateter yerleştirilip anastomozun tamamlanması önerilir. Diren kullanmak cerrahın tercihine bağlıdır. Ancak J-J kateter yerleştirilmiş ve uygun yapılmış cerrahi sonrası diren kullanılmasına gerek yoktur(43).

2.5.5 Ameliyat Sonrası Takip

Mesane sondası ameliyattan sonra en az 24 saat tutulmalıdır(43).Ameliyat sonrası erken dönemde hastaya JJ kateter yerleştirilmiş ise profilaktik antibiyotik başlanır(47).

Laparoskopik yöntemin uzun dönem takibi açık ameliyatta olduğu gibidir. Ameliyattan 2-3 hafta sonra J-J kateter çekilebilir(43). Bir ay sonra USG yapılarak obstrüksiyonun durumu kontrol edilir. Dinamik sintigrafik yöntemler ile fonksiyon açısından yapılacak incelemeler 6 aydan sonra yapılmalıdır(43).

3. GEREÇ VE YÖNTEM

Bu çalışma Eskişehir Osmangazi Üniversitesi Tıp Fakültesi Girişimsel Olmayan Klinik Araştırmalar Etik Kurulu'nun 10.08.2016 tarih ve 05 sayılı kararı ile Etik Kurulun izni alınarak gerçekleştirilmiştir.

Eskişehir Osmangazi Üniversitesi Tıp Fakültesi Çocuk Cerrahisi Anabilim Dalı'nda Ocak 2010 ile Mayıs 2016 tarihleri arasında ÜPBD nedeniyle laparoskopik piyeloplasti(LP) uygulanan 68 olguya ait veriler retrospektif olarak toplandı. Hastaların demografik özellikleri, klinik ve laboratuvar bulguları, intraoperatif özellikleri ve postoperatif takipleriyle ilgili bilgilerine hastanemiz Enlil Programı veri tabanı kullanılarak ulaşıldı. Bu çalışma nedeniyle hiçbir hasta ve hasta yakını hastaneye çağrılmadı. Hastaların mevcut tetkiklerine ilave hiçbir tetkik yapılmadı.

ÜPBD nedeniyle LP yapılan, yaşları 0-204 ay arasında değişen hastalar çalışmaya dâhil edildi. Hastaların yaşı, cinsiyeti, başvuru semptomları ve klinik bulguları, ameliyat öncesi ve sonrasında yapılan USG görüntülemelerinde ölçülen böbrek boyutları, pelvis AP çapları, böbrek parankim kalınlığı(PK), parankim ekojenitesi, kaliks ve üreter dilatasyonu, MAG-3 veya DTPA diferansiyel fonksiyon değerleri, aktivite yarılanma zamanı, ameliyat edilen taraf, ameliyatta tercih edilen yöntem ve ameliyat sonrası komplikasyonlar retrospektif olarak incelendi.

Bu çalışmada antenatal dönemde tanı konulan hidronefrozlar dâhil olmak üzere, tüm hidronefroz saptanan hastalar ÜPBD tanısı almalarından itibaren takibe alındı. Hastaların takip ve cerrahi girişim kararı, hastalara yapılan radyolojik ve sintigrafik tetkiklerin detaylı değerlendirilmesi sonrası verildi. Hastaların aileleri bilgilendirildi. Ailenin yazılı onamı da alınarak cerrahi kararı verildi.

Ameliyat kararı vermek için kullanılan endikasyonlar:

1. İzlemleri sırasında karın ağrısı, takiplerinde yılda en az 3 kez 38 °C geçen ateşin eşlik ettiği idrar yolu enfeksiyonu, hematüri gibi belirti ve semptomlardan herhangi birisi ortaya çıkan hastalar,

2. Dinamik böbrek sintigrafisinde diferansiye böbrek fonksiyonunun başlangıçtaki değerinin en az %10 altına inmesi ve/ veya yarılanma zamanının 20 dk'nın üzerine izlendiği hastalar,
3. Ultrasonografi ile izlemlerinde böbrek boyutlarında sağlam olan tarafa kıyasla artış ya da pelvis ön arka çapı ölçümlerinde artış, parankim ekojenitesinde artış, parankim kalınlığında azalış olan ve hidronefrozun artışına dinamik böbrek sintigrafisinde böbrek fonksiyon kaybının, yarılanma zamanının artışının veya obstruktif bulguların eşlik ettiği hastalar.

LP yapılan olgularda böbreğe yaklaşımın retrokolik ya da transmezokolik olmasına, yapılan operasyonun laparoskopik veya ekstrakorporeal olarak tamamlanmasına ameliyat esnasında karar verildi.

Hastalara LP yapılan seans öncesinde ya da aynı seansta genel anestezi altında litotomi pozisyonu verildi. Ameliyat sahası %10 povidin-iyot ile temizlendi ve steril örtülemenin ardından hastanın yaşına uygun boyuttaki sistoskop ile sistoskopi yapıldı. Hastanın üretra, mesane, üreter ağızları değerlendirildi. Hidronefroz olan tarafa üreter stendi yerleştirildi. RPG yapılarak üreter-pelvis anatomisi, üreteropelvik dar segment ve akım paterni görüntülendi.

LP yapılacak taraf üstte kalacak şekilde hasta 45° derece yan pozisyonda yatırıldı. Göbekten Hasson yöntemi ile 5 mm'lik göbek kanülü girildi ve 5 mm 30° derece teleskoplar kullanıldı. Çalışma aletleri olarak 3 ya da 5 mm tekrar kullanılabilir el aletleri kullanıldı. Aynı taraf karın alt kadranından ve ksifoid çıkıntı ile göbek ortasından orta hattan 2 adet hastanın yaşına göre 3 ya da 5 mm çalışma portları ile karın içine girildi. Sağda kolon, aynı taraf Toldt hattı boyunca periton kesilerek böbrek lojunun medialine devrildi; solda ise kolon, aynı taraf Toldt hattı boyunca periton kesilerek böbrek lojunun medialine devrildi ya da böbrek izdüşümünden kolon mezosu aralanarak böbrek lojuna ulaşıldı. Gerato fasiası açılarak böbrek pelvisi bulundu ve transabdominal askı sütürü ile ipsilateral karın üst kadranına asıldı. ÜPB dar segment eksize edildi. Her hastada üreter anastomozundan daha geniş bir pelvis açıklığı oluştu. Üreter antimezenterik yüzden fibrotik olmayan üreter mukozası görülene kadar kesilerek açıldı. Renal pelvise önce arka duvar 5/0-

6/0 *polydioxanone* kullanılarak tek tek sütür tekniğiyle anastomoz edildi. Karın duvarından periton içine sokulan 16 G vasküler plastik kanül içerisinden veya port içinden yaşa uygun, 3 - 4,8 F'lik J-J kateter kılavuz teli üzerinden, üreterden mesaneye ilerletildi ve kılavuz teli çıkartıldı. J-J kateterin kranial ucu renal pelvis içine yerleştirildi ve dismembered piyeloplasti tamamlandı. Anastomoz tamamlandıktan sonra kalan pelvis açıklığı tek tek veya devamlı sütür tekniğiyle kapatıldı. Dren kullanılmadı. Gerato fasyası ve retroperiton kapatıldı. Transmezokolik yapılan hastalarda kolon mezosu onarıldı. Laparoskopi esnasında cerrahi çalışma alanı sınırlı olan ve nüks gelişen hastalarda laparoskopi yardımlı mini insizyon ekstrakorporeal piyeloplasti, aynı sütür tekniği ile tamamlandı. Dren infantil dönemde opere edilen hastaların ikisinde ve revizyon yapılan hastaların birinde kullanıldı. LP yapılan hastaların 14'üne J-J kateter takılmadı.

Ameliyattan 1-3 gün sonra foley sonda, 2-3 gün sonra dren konulan hastalarda dren ve 4-6 hafta sonra sistoskopi ile J-J kateter çıkarıldı. Hastalar J-J kateter çekildikten 1-3-6 ay ve 1 yıl sonra USG, 6 ay sonra MAG-3 ya da DTPA sintigrafisi ile değerlendirildi.

Hastaların cerrahi sonrası takipleri, Çocuk Cerrahisi Anabilim Dalı Çocuk Ürolojisi Bilim Dalı ve Çocuk Nefrolojisi Bilim Dalı tarafından yapıldı.

Verilerin analizi IBM SPSS 21 paket programı ile gerçekleştirildi. Nicel değişkenlerin normal dağılıma uygunluğu Shapiro Wilk testi ile araştırıldı. Normal dağılıma uyan nicel değişkenlerin özet gösterilimi ortalama ± standart sapma, uymayanların ise medyan(Q1-Q3) olarak belirtildi. Önce sonra ölçümlerin karşılaştırılması sırasında, farkların dağılımı normal ise bağımlı örneklem t testi, normal dağılmıyor ise Wilcoxon testi kullanıldı. Bu çalışmada nitel değişkenler ise frekans ve yüzde olarak gösterildi. Nitel değişkenler arasındaki ilişki Monte Carlo Ki Kare Analizi ile incelendi. $p<0.05$ olarak elde edilen sonuçlar anlamlı kabul edildi.

4. BULGULAR

Ocak 2010 ile Mayıs 2016 tarihleri arasında ÜPBD nedeniyle LP uygulanan 17'si(%25) kız, 51'i(%75) erkek toplam 68 hasta değerlendirmeye alındı. Operasyona alındığında kız hastaların ortalama yaşı 57.47±59.8(2-174) ay; erkek hastaların ortalama yaşı 46.37±52.32(1-197) aydı. Kız ve erkek hastalar arasında opere edilme yaşı arasında anlamlı fark saptanmadı(Tablo 4.1). LP yapılan olguların 19'unda operasyon tarafı sağ, 49'unda sol taraftı.

Tablo 4.1. LP yapılan hastaların yaş dağılımı.

	Sayı (n)	**Ortalama ± SD (Ay)**	**Minimum (Ay)**	**Maksimum (Ay)**	**p**
Kız	17	57.47 ± 59.8	2	174	0.6
Erkek	51	46.37 ± 52.32	1	197	

Hastaların 24'ü(%35.2), antenatal hidronefroz tanısı almış bebekler olup, doğum sonrası yapılan incelemeler sonucunda ÜPBD tanısı alan olgulardı. Hastaların 30'u (%44.1) ise yan ağrısı, idrar yolu enfeksiyonu ve hematüri şikâyet ve bulguların en az biri ile başvurdular. Hastaların 14'ü(%20.7) başka nedenlerle tetkik edilirken hidronefroz saptanmış ve yapılan incelemeler sonucunda ÜPBD tanısı alan olgulardı. Şikâyetlerine göre hastaların dağılımı grafikte gösterilmiştir (Grafik 4.1).

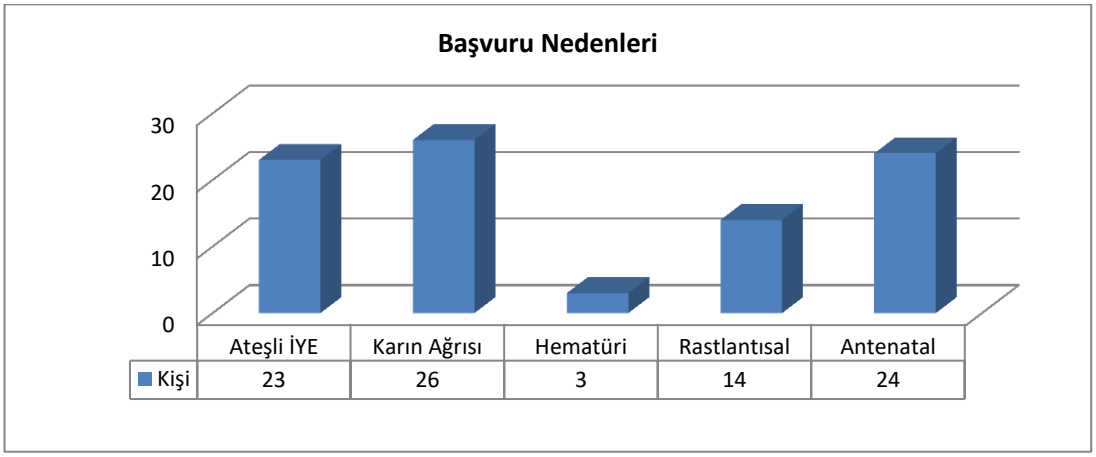

Grafik 4.1. ÜPBD başvuru nedenleri.

Hastaların 13'üne transmezokolik, 55'ine retrokolik yaklaşımla LP yapıldı (Grafik 4.2). Bu hastaların 33'ünde cerrahiye laparoskopi yardımlı mini insizyon ekstrakorporeal piyeloplasti ile devam edildi. Opere edilen 68 hastanın 35'ine ameliyat öncesinde aynı ya da farklı seansta RPG çekildi. Distal üreterde patolojik bulgu saptamadı ve hastanın ÜPBD tanısı doğrulandı. Hastaların 54'üne J-J stent yerleştirildi. Stent yerleştirilmeyen 14 olgunun 6'sında J-J kateter ÜVB'den mesaneye geçmedi; 8'inde stentsiz LP yapıldı.

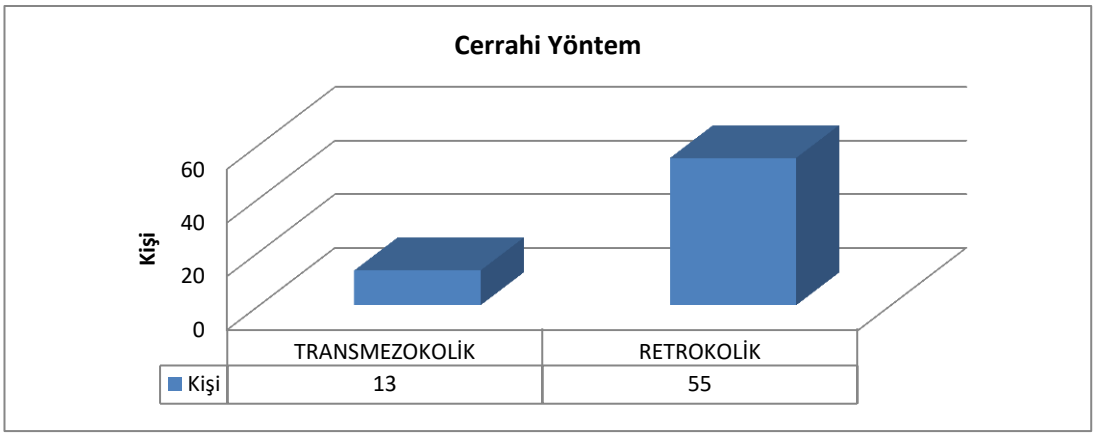

Grafik 4.2. Cerrahi yöntem.

Hastaların 13'ünde(%19.1) aberan damar basısı, 4'ünde(%5.8) malrotasyone böbrek ve 1'inde(%1.4) polip saptandı (Grafik 4.3).

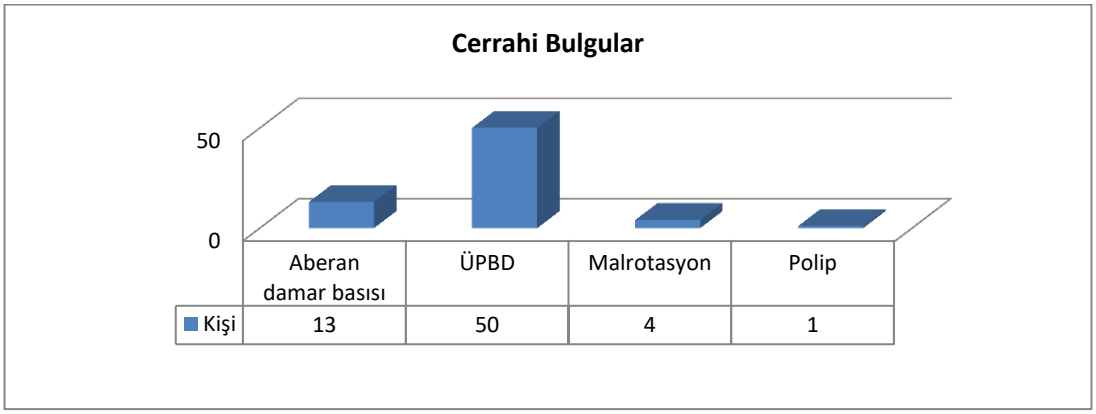

Grafik 4.3. Cerrahi esnasında saptanan bulgular.

İlk başvuru USG'si ve operasyon öncesi USG'si böbrek boyutu, AP çapı, PK, ekojenite artışı, kaliks dilatasyonu ve üreter dilatasyonu açısından karşılaştırıldı. Böbrek boyutundaki artış istatiksel olarak anlamlı bulundu($p<0.05$) (Tablo4.2). AP çapında artış ve PK'da azalma izlenmesine karşın istatiksel olarak anlamsız bulundu ($p>0.05$). Başvuru ve preoperatif USG'ler arasında ekojenitenin artışı anlamlı bulundu($p<0.05$) (Tablo4.3). Kalisiyel dilatasyon ve üreter dilatasyonu açısından başvuru USG'si ile preoperatif USG'si arasında anlamlı fark bulunmadı($p>0.05$).

Tablo 4.2. Başvuru USG- Preoperatif USG böbrek boyutu artışı.

	Sayı (n)	**Başvuru USG**	**Preoperatif USG**	**p**
Böbrek Boyutu(mm)	42	82.24 ± 26.95	91.98 ± 20.14	0.001

Tablo 4.3. Başvuru USG- Preoperatif USG ekojenite artışı.

	Preoperatif USG Ekojenite Artışı				
		0	**1**	**Toplam**	**p**
Başvuru USG Ekojenite Artışı	**0**	13 %76.5	4 %23.5	17 %100	<0.001
	1	2 %10.5	17 %89.5	19 %100	
	Toplam	15 %41.7	21 %58.3	36 %100	

0: Ekojenite artışı olmayan; 1: Ekojenite artışı olan

Hastaların ameliyat öncesi yapılan USG'si ve postoperatif 1. ayda yapılan USG'si böbrek boyutu, AP çapı, PK, kaliks dilatasyonu ve üreter dilatasyonu

açısından karşılaştırıldı. Böbrek boyutunda değişim ve PK artışı izlenmesine rağmen istatiksel olarak anlamsız bulundu(p>0.05). Ameliyat öncesi ve ameliyat sonrası 1. ay USG arasında AP çapının küçülmesi istatiksel olarak anlamlı bulundu(p<0.05) (Tablo 4.4). Kaliks dilatasyonu ve üreter dilatasyonunda istatiksel olarak fark saptanmadı(p>0.05).

Tablo 4.4. Preoperatif USG- Postoperatif 1. ay USG AP çap azalması.

Preoperatif USG Postoperatif 1. Ay USG	**Sayı (n)**	**Ortalama ± SD (mm)**	**Minimum (mm)**	**Maksimum (mm)**	**p**
AP çap	57	57.47 ± 14.04	26	72	<0.001

Ameliyat öncesi yapılan USG ile postoperatif 6. ayda yapılan USG böbrek boyutu, AP çapındaki azalma, PK'daki artış açısından karşılaştırıldı. Böbrek boyutunda değişim ve PK artışı açısından anlamlı fark bulunmadı (p>0.05). AP çapındaki azalma istatiksel olarak anlamlı bulundu (p<0.05) (Tablo 4.5).

Tablo 4.5. Preoperatif USG- Postoperatif 6. ay USG böbrek boyutu, AP çapı, PK karşılaştırılması

	Sayı (n)	**Preoperatif USG**	**Postoperatif 6. Ay USG**	**p**
Böbrek Boyutu(mm)	49	94.20 ± 21.35	91.61 ± 20.89	0.148
AP çapı(mm)	52	27.32 ± 12.43	14.78 ± 9.58	<0.001
PK(mm)	35	5.06 ± 3.32	5.86 ± 2.18	0.164

Hastaların ameliyat öncesi yapılan USG'si ve postoperatif 1. yılda yapılan USG'si böbrek boyutu, AP çapındaki azalma, PK'daki artış açısından karşılaştırıldı. Böbrek boyutundaki değişim ve kalisiyel dilatasyonunun azalmasında anlamlı fark saptanmadı($p>0.05$). AP çapının azalması (Tablo 4.6) ve PK artışı anlamlı bulundu($p<0.05$).

Tablo 4.6. Preoperatif USG- Postoperatif 1. yıl USG böbrek boyutu ve AP çapı karşılaştırılması.

	Sayı (n)	**Preoperatif USG**	**Postoperatif 1. Yıl USG**	**p**
Böbrek Boyutu(mm)	47	94.85 ± 21.25	91.74 ± 18.87	0.064
AP çapı(mm)	51	27.72 ± 12.83	13.89 ± 7.2	<0.001

Postoperatif 1. ay ile 1. yılda yapılan USG'ler böbrek boyutu, AP çapındaki azalma, PK'daki artış, kaliks dilatasyonundaki azalma açısından karşılaştırıldı. Böbrek boyutu ve kaliks dilatasyonu açısından iki USG arasında anlamlı fark saptanmadı ($p>0.05$). AP çapındaki azalma (Tablo 4.7) ve PK artış (Tablo 4.8) istatiksel olarak anlamlı bulundu($p<0.05$).

Tablo 4.7. Postoperatif 1. ay- 1. yıl USG böbrek boyutu, AP çapı karşılaştırılması.

	Sayı (n)	**Postoperatif 1. Ay USG**	**Postoperatif 1. Yıl USG**	**p**
Böbrek Boyutu(mm)	50	90.46 ± 21.48	89.24 ± 17.70	0.376
AP çapı (mm)	49	19.01 ± 8.93	13.68 ± 6.52	0.001

Tablo 4.8. Postoperatif 1. ay- 1. yıl USG PK karşılaştırılması.

	Sayı (n)	**Postoperatif 1. Ay USG [Medyan(Q_1-Q_3)]**	**Postoperatif 1. Yıl USG [Medyan(Q_1-Q_3)]**	**p**
PK(mm)	46	4.5 (3.15-6.13)	6 (4-8)	0.001

Hastaların ilk başvuru USG'leri ile takip ve ameliyata karar verilen preoperatif USG'lerinin seyri karşılaştırıldığında ilk başvuru ile ameliyat öncesi böbrek boyutu ve AP çapındaki artışın ve PK azalışının anlamlı olarak cerrahi gereklilik yönünde ilerlediği saptandı($p<0.001$) (Tablo4.9).

Tablo 4.9. Preoperatif USG'lerin böbrek boyutu, AP çapı, PK değerlerinin takibi.

		Başvuru USG	**Takip USG**	**Preoperatif USG**	
Böbrek	**Sayı (n)**	**Ortalama ± SD (mm)**			**p**
Boyut(mm)	35	80.88± 26.49	85.97± 20.52	90.77 ± 19.21	<0.001
AP çapı(mm)	36	22.64± 12.87	25.77± 12.02	27.19 ± 12.57	<0.001
PK(mm)	23	4.77 ± 2.85	5.4 ± 4.53	4.25 ± 2.89	<0.001

Ameliyat sonrası takiplerde yapılan USG'lerin tamamı böbrek boyutundaki değişimin, AP çapındaki azalışın, PK'daki atışın seyri açısından karşılaştırıldı. Uzun dönem takibi yönünden değerlendirildiğinde bu değerlerin tedaviye cevap verme yönünde anlamlı olduğu bulundu($p<0.001$) (Tablo4.10).

Tablo 4.10. Postoperatif USG'lerin böbrek boyutu, AP çapı ve PK takibi.

Postoperatif USG		**1. Ay**	**3. Ay**	**6. Ay**	**1. Yıl**	
	Sayı (n)	**Ortalama ± SD (mm)**				**p**
Boyut(mm)	47	90.96± 21.76	89.85± 21.32	89.04± 19.69	89.85± 17.98	<0.001
AP çapı(mm)	46	19.14± 9.2	18.46± 9.13	15.32± 10.03	13.83± 6.65	<0.001
PK(mm)	29	4.43± 1.99	5.04± 2.09	5.11± 1.56	5.48± 2.05	<0.001

Ameliyat öncesi ve ameliyat sonrası çalışılan sintigrafik veriler böbrek fonksiyonları sağ ve sol olarak opere edilen tarafa göre karşılaştırıldı. Böbrek fonksiyonlarında artış olduğu ancak istatiksel olarak anlamlı olmadığı saptandı(p>0.05) (Tablo 4. 11). Taraf gözetmeden böbrek fonksiyonları değerlendirildiğinde istatiksel olarak preoperatif ve postoperatif dönem arasında anlamlı fark saptanmadı(p = 0,217).

Tablo 4.11. Preoperatif ve postoperatif dönem MAG3-DTPA Böbrek Fonksiyonu karşılaştırılması.

MAG3-DTPA Böbrek Fonksiyonu		**Sayı (n)**	**Ortalama ± SD (%)**	**p**
Sağ	**Preoperatif**	15	44.09 ± 8.55	0.480
	Postoperatif		45.46 ± 7.73	
Sol	**Preoperatif**	37	46.74 ± 6.39	0.803
	Postoperatif		47.11 ± 8.96	

Hastaların ameliyat öncesi ve ameliyat sonrası çalışılan sintigrafik verilerinde aktivite $T_{1/2}$'deki azalma karşılaştırıldı. Drenajın başarılı olarak sağlandığı ve cerrahinin tedaviye cevap verme yönünde anlamlı olduğu bulundu($p<0.05$) (Tablo 4. 12).

Tablo 4.12. Preoperatif ve postoperatif dönem MAG3-DTPA $T_{1/2}$ karşılaştırılması.

		Sayı (n)	**Ortalama ± SD (%)**	**p**
MAG3-DTPA Böbrek $T_{1/2}$	**Preoperatif**	56	28.22 ± 17.30	0.045
	Postoperatif		22.35 ± 14.13	

Operasyon öncesinde 38 °C'den yüksek ateş ile yılda en az 3 kez İYE nedeniyle başvuran 23 hastanın, 18'inde(%78.3) operasyon sonrası İYE olmamıştır. Anlamlı farklılık saptanması($p=0.464$) tekrarlayan İYE nedeni ile başvuran hastalarda cerrahinin idrar yolu enfeksiyonu sıklığını ya da oluşumunu azalttığını göstermektedir(Tablo 4.13).

Tablo 4.13. Preoperatif- postoperatif dönemde İYE karşılaştırılması.

	Postoperatif İYE				
		0	**1**	**Toplam**	**p**
Preoperatif İYE	**0**	37 %82.2	8 %17.8	45 %100	0.464
	1	18 %78.3	5 %21.7	23 %100	
	Toplam	55 %80.9	13 %19.1	68 %100	

0: İYE olmayan; 1: İYE olan

Takipleri esnasında revizyon gereken 8 hastanın 4'ünde ameliyat esnasında aberan damar basısı olduğu saptandı. Ancak aberan damar basısı olan hastalarda postoperatif nüks gelişimi anlamlı bulunmadı($p>0.05$) (Tablo4.14).

Tablo 4.14. Aberan damar basısı olan hastaların postoperatif nüks gelişimi açısından değerlendirilmesi.

	Postoperatif Nüks				
		0	**1**	**Toplam**	**p**
Aberan damar basısı	**0**	51 %92.7	4 %7.3	55 %100	0.38
	1	9 %69.2	4 %30.8	13 %100	
	Toplam	60 %88.2	8 %11.8	68 %100	

0: Aberan damar basısı, nüks olmayan; :Aberan damar basısı, nüks olan

Postoperatif takiplerine göre revizyon planlanan 8 hastanın 7'sine nefrostomi kateteri takıldı. Hastaların 21 ila 45 gün sonrasında J-J stentleri çekildi. Takiplerinde hastaların 7'sinde J-J stent sonda çekilmesi esnasında erken dönemde çıktı. Bu hastalara takiplerinde tekrar J-J stent takılmadı. Hastaların ikisinin sintigrafik verilerinde %10'dan fazla böbrek fonksiyon kaybı izlendi.

5.TARTIŞMA

ÜPBD, böbrekten üretere idrar akımının engellenmesine bağlı toplayıcı sistemin genişlemesi ve böbrek hasarının gelişebildiği kliniği tanımlamaktadır. ÜPBD çocuklarda obstrüktif üropatilerin en sık nedenidir(%44-65) (48).Hidronefroz erkeklerde daha sık ve genellikle tek taraflı görülür(49). Bizim çalışmamızda da 68 hastanın 51'i erkekti ve piyeloplasti yapılan tüm hastalarda ÜPBD tek taraflıydı. ÜPBD genellikle tek taraflıdır ve en sık solda izlenir(50). Bizim çalışmamızda da en sık solda ÜPBD izlenmiş olup olgularda tek taraflı ÜPBD saptandı.

Song ve arkadaşlarının yaptığı çalışmada, obstrüktif hidronefrozun ciddi olduğu olgularda İYE insidansının yüksek olduğu ve yaşamın ilk 6 ayından önce bulgu verdiği saptanmıştır. Operasyon sonrasında İYE sıklığının azaldığını saptanmıştır. Bu çalışmayla, ÜPBD ciddi hidronefrozlu bebeklerin antibiyotik profilaksisi almaları gerektiği gösterilmiştir(51). Bizim çalışmamızda olguların 23'ü(%33,8) tekrarlayan İYE saptandı ve hastalara profilaksi başlandı. Cerrahi sonrası 23 hastanın 18'inde(%78.3) İYE tekrarlamadı. Tekrarlayan İYE nedeni ile başvuran hastalarda cerrahinin idrar yolu enfeksiyonu sıklığını ya da oluşumunu azalttığını saptadık.

Greenfield ve arkadaşlarının yaptığı çalışmada, hematüri ile başvuran hastaların %13'ünde konjenital ürolojik anomaliler saptanmıştır. Bu gruptaki hastaların %17,7'sinde ÜPBD saptanmıştır(52). Bizim çalışmamızdaki olguların %4,4'ünün ilk başvuru bulgusu hematüriydi. Bu nedenle hematüri ile başvuran olgularda konjenital ürolojik anomaliler açısından da dikkatli olunmalıdır.

O' Donnell tekrarlayan karın ağrıları ile başvuran 32 hastadan sadece birinde ÜPBD saptamıştır(53). Apley karın ağrısı olan çocuk hastalarla ilgili derlemesinde bu hastaların %1'inde ÜPBD saptanmıştır(54). Bizim çalışmamızda ise ÜPBD nedeniyle cerrahi yapılan 68 olgunun 23'ünde ilk başvuru şikâyeti karın ağrısı idi. Karın ağrısı ile başvuran hastalarda ÜPBD nadir bir neden olmasına karşı, ÜPBD saptanan olgularda karın ağrısı ilk başvuru nedeni olarak karşımıza çıkabilir.

Fetal USG'nin yaygınlaşması ile hidronefrozun erken dönemde saptanmasına olanak sağlamıştır. Yapılan prospektif çalışmalarda, fetüslerin %0.6-1.4'ünde

antenatal hidronefroz izlendiği tespit edilmiştir(55,56). Bizim çalışmamızda da olguların %35.4'ünde antenatal dönemde hidronefroz saptanmıştır. Antenatal dönemde hidronefroz saptanan olguların ailelerine postnatal izlem ile ilgili bilgi verilmeli ve olguların izlemine doğum sonrasında da devam edilmelidir.

ÜPBD, insidental olarak başka bir rahatsızlık için yapılan tetkikler esnasında da saptanabilir(25,50). Bizim çalışmamızda hastaların %20,5'i insidental olarak tespit edilmiştir.

Bizim çalışmamızda ÜPBD olan hastalarda takip ya da cerrahi kararı alırken klinik, USG ve diğer radyolojik görüntülemeleri ve dinamik böbrek sintigrafisi dikkate alındı. USG takiplerinde böbrek boyutları, AP çapları, PK, böbrek parankim ekojenitesi, kalisiyel dilatasyon varlığı ve üreter çaplarındaki değişim değerlendirildi. Passerotti ve arkadaşlarının yaptığı derlemede hidronefrozun derecesi ve parankim ekojenitesindeki değişim postnatal dönemden itibaren USG takiplerinde ÜPBD ve VUR açısından anlamlı bulunmuştur. Üreter dilatasyonu olması ve dilatasyonun artışı ise VUR için anlamlı bulunmuştur(57). Bizim çalışmamızda ameliyat öncesi yapılan USG kontrollerindeki böbrek boyutundaki artış, böbrek parankim ekojenitesindeki artış anlamlı bulundu. AP çapındaki artış, PK azalması ve kalisiyel dilatasyonun olması ve/veya artışı ilk USG ile ameliyat öncesindeki USG arasında anlamsız bulundu. Buna rağmen USG'de bakılan parametreler ilk USG'den ameliyat öncesi USG'ye kadar seyir açısından değerlendirildiğinde böbrek boyutundaki artış, AP çap artışı, PK azalışı, böbrek parankim ekojenitesindeki artış ve kalisiyel dilatasyon varlığı anlamlı bulundu. Üreter dilatasyonu çoğunda saptanmadı.

ÜPBD' neden olan birçok iç ve dış etken vardır. Bunlardan ÜPB üzerindeki aberan damar basısı yaklaşık %30 oranında saptanmaktadır(58). Üreteral polipler çok nadir rastlanan mekanik bir nedendir(59). İzole renal malrotasyonun gerçek insidansı net bilinmemekle birlikte yapılan farklı çalışmalarda yaklaşık 400 ila 1000 oranında bir görüldüğü bildirilmiştir(60). Bizim çalışmamızda olguların %19,1'inde aberan damar basısı, %5.8'inde malrotasyon, %1.4'ünde üreteral polip saptandı.

Ameliyat öncesi uygulanan RPG yöntemi LP öncesi anatomik varyasyonları göstermesi ve renal pelvisten üretere olan drenajın durumu hakkında önemli bilgiler

vermektedir(61,62). Çalışmamızda ameliyat öncesinde aynı ya da farklı seansta 68 hastanın 35'ine RPG çekilmiştir.

ÜPBD'nin cerrahi birçok tedavi seçeneği olmakla birlikte, tercih cerrahın deneyimine ve tercihine bağlıdır. Her yöntemin avantajları ve dezavantajları olmakla birlikte teknolojik gelişmelerle birlikte cerrahın tercihi endoskopik yöntemlere doğru kaymıştır. Maliyet, donanım, tecrübe ve hastanın durumu gibi birçok faktör tercih edilecek yöntemi belirleyen unsurlardır. Bizim çalışmamızda LP yapılan olgular dâhil edildi. Çalışmaya dâhil edilen 68 hastanın 13'üne transmezokolik, 55'ine retrokolik yaklaşımla LP yapıldı.

LP sonrasında J-J kateter kullanılmadan yapılan piyeloplasti serileri mevcuttur(63,64). Bizim çalışmamızda olguların 54'üne J-J stent yerleştirildi. Stent yerleştirilmeyen 14 olgunun 6'sında J-J kateter ÜVB'den mesaneye geçmedi; 8'ine stentsiz LP yapıldı.

Piyeloplasti sonrası rapor edilen komplikasyonlar, darlığın tekrarlaması, ürinom, fistül gelişimi, devaskülarizasyon ve kalıcı obstrüksiyonlardır(65). Kalıcı obstrüksiyon ya da anastomoz darlıklarının %2-6 arasında olduğu rapor edilmiştir(45,66). Bizim olgularımızın 8'inde obstrüksiyon tekrarladığı için revizyon yapıldı. Bu hastaların 7'sine revizyon yapılmadan önce nefrostomi kateteri takıldı. Hastaların 7'sinde J-J stent sonda çekilmesi esnasında erken dönemde çıktı. Bu hastalara takiplerinde tekrar J-J stent takılmadı. Hastaların ikisinin sintigrafik verilerinde %10'dan fazla böbrek fonksiyon kaybı izlendi.

ÜPBD nedeniyle cerrahi yapılan olgular, tedavi sonrasındaki dönemde de USG ve MAG3 ya da DTPA ile aralıklı takip edilmelidir. Ameliyat öncesinde var olan hidronefroz ve eşlik eden diğer bulguların postoperatif dönemde iyileşme göstermesi beklenir. Postoperatif erken dönemde problem gözlenmiyor ise 1. ayda üriner USG ile ilk kontrolün yapılması uygundur. Ancak bu dönemde belirgin bir iyileşme görmeyi beklememek gerekir. Hidronefrozda artış olmaması ve varsa semptomların azalması yeterli kabul edilebilir(67). Çalışmamızda da postoperatif 1. ayda yapılan USG'de sadece AP çapındaki azalma istatiksel olarak anlamlı

bulundu($p<0.05$). Böbrek boyutu, PK ve kalisiyel dilatasyonda istatiksel olarak anlamlı bir değişim gözlenmedi.

Ameliyat sonrası 3 ve 6. ayda USG, 6. ayda diüretikli renogram ile kontrol uygundur. Çünkü böbrek boşalımında 6. aydan sonra düzelme beklenir. Böbrek içindeki basıncın azalması ile PK artışı ve geç dönemde kalisiyel dilatasyonda da düzelme beklenir. Belirgin iyileşme en az 1 yıl sonra gözlenir(67). Bizim çalışmamızda da benzer olarak postoperatif 3-6. ay ve 1. yılda yapılan USG'ler seyir açısından değerlendirildiğinde böbrek boyutu, AP çap, PK, kalisiyel dilatasyondaki olumlu değişikliklerin istatiksel olarak anlamlı olduğunu ($p<0.001$) saptadık.

ÜPBD nedeniyle cerrahi yapılan hastaların takiplerindeki esas amaç renal fonksiyon kaybı riski olan hastaları erken dönemde saptamak ve gerekirse müdahale etmektir(68). Birçok çalışma çocuklarda piyeloplasti sonrasında hidronefroz ve diferansiyel fonksiyonda düzelme olduğunu raporlamıştır(69,70). Menon ve arkadaşlarının yaptığı çalışmada PK ince ve diferansiyel böbrek fonksiyonu <%20 olan hastalarda piyeloplasti sonrasında belirgin düzelme olduğu saptanmıştır(71). Bizim çalışmamızda ameliyat öncesi ve ameliyat sonrası çalışılan sintigrafik verilerinde böbrek fonksiyonları karşılaştırıldığında artış olduğu ancak bu artışın istatiksel olarak anlamlı olmadığı bulundu. Aktivite $T_{1/2}$'nin azalması da drenajın başarılı olarak sağlandığını gösteren başka bir parametredir. Çalışmamızda da bu değerin preoperatif döneme göre azalması istatiksel olarak anlamlı bulundu ($p<0.05$).

6. SONUÇ ve ÖNERİLER

ÜPBD nedeni ile takip edilen hastalar için takip ya da cerrahi kararı alınırken ve cerrahi sonrası yapılan takiplerinde USG ve DTPA-MAG3 görüntülemeleri hastanın kliniği de göz önüne alınarak büyük önem taşımaktadır. Hastanın bulgularına göre cerrahi sonrası takibinde 1-3-6. ay ve 1. yıl USG ile ve 6. ay DTPA-MAG3 görüntülemeleri yapılması ve buradaki bulgulara göre hastanın erken dönemde müdahale gereksinimi ya da uzun dönem takibinin seyrine karar verilmesi uygun olacaktır.

Bu çalışmada preoperatif ve postoperatif erken ve geç dönem değerleri tüm takip seyri içerisinde karşılaştırıldığında; USG takiplerinde anlamlı olarak hidronefrozun gerilediği, parankim kalınlığının arttığı, kalisiyel dilatasyonun azaldığı; sintigrafide cerrahi sonrası böbrek fonksiyonlarının istatiksel olarak anlamlı olmamakla birlikte arttığı, aktivite yarılanma sürelerinin azaldığı belirlendi.

Bu çalışmanın ve literatür verileri dikkate alındığında, LP, ÜPBD olan hastalarda cerrahın deneyimi, merkezin ve hastanın uygun şartları taşıması kaydıyla düşük komplikasyon oranları, düşük maliyetli olması, hasta konforu ve özellikle anatomik varyasyonlu hastalardaki avantajı göz önüne alındığında tedavide ilk seçenek olarak düşünülebilir.

Bizim çalışmamızda da, ÜPBD nedeni ile LP uygulanan hastalarda cerrahi müdahale kararında ve postoperatif takiplerinde uzun dönem seyirli klinik, radyolojik ve sintigrafik verilerin takibinin önemi vurgulanmıştır. Ameliyat öncesi verilerin, postoperatif erken ve geç dönem değerler ile karşılaştırılması cerrahi müdahaleye cevabın sağlıklı değerlendirilmesi ve gerekiyorsa postoperatif erken müdahaleler için önemlidir. Bu veriler ilerde yapılacak daha geniş serili çalışmalar için yol gösterici olacak ve daha sonraki çalışmalara temel oluşturacaktır.

KAYNAKLAR

1. Ulman İ, Divarcı E. Çocuklarda obstrüktif üropatiler. Türk Ped Arş. 2010;45 Özel Sayı:85-9.
2. Carr MC. Anomalies and surgery of the uretropelvic junction in children. In: Campell's Urology (8th ed). Walsh PC, Retik AB (eds), WB Saunders, London 2002, pp 1995-2006.
3. Başaklar AC. Böbrek ve üreterin konjenital malformasyonları. In: Bebek ve Çocukların Cerrahi ve Ürolojik Hastalıkları. Palme Yayıncılık, Ankara 2006b, s. 1199-257.
4. Lerman SE, McAleer IM, Kaplan GW. Renal vaskülarite ve böbrek. In: Kelalis- **K**ing- Belman Pediatrik Üroloji. Kelalis PP, King LR, Belman AB (eds). Habitat Yayıncılık, Philadelphia 2013, s. 261-9.
5. Odar İV. Ürogenital Sistem. In: Anatomi Ders Kitabı, Salmanlar Ofset, Ankara 1984, s. 229-77.
6. Yıldırım M, Turgut HB, Peker T. Böbrekler ve Karın Arka Duvarı. In: Klinik Anatomi (3.bas). Yıldırım M (eds). Nobel Tıp Kitabevileri, İstanbul 1998, s. 385-98.
7. Mouriquand P. Congenital anomalies of the pyeloureteral junction and the ureter. In: Pediatric Surgery (5th ed) Mosby-Year book, O'Neill, Rowe M (eds), St. Louis 1998, pp 1591-607.
8. Akbal C, Kaefer M. Üreter. In: Kelalis- King- Belman Pediatrik Üroloji. Kelalis PP, King LR, Belman AB (eds). Habitat Yayıncılık, Philadelphia 2013, s. 503-11.
9. Carr MC, El-Ghoneimi A. Anomalies and surgery of the uretropelvic junction in children. In: Campbell-Walsch Urology (9th ed). Wein AJ, Kavassi LR, Novrick AC, et al(eds). Saunders Elsevier, Philadelphia 2007, pp 3359-422.
10. Kogan BA. Üreter ve üreteropelvik bileşke hastalıkları. In: Smith Genel Üroloji (17. bas) Tanagho EA, McAninch JW. Nobel Tıp Kitapevleri, İstanbul 2009, s 559-73.

11. Baker LA, Gomez RA. Embryonic development of the ureter and bladder: acquisition of smooth muscle. J Urol 1998; 160: 545-50.

12. Guyton AC, Hall JE. Böbreklerde idrar oluşumu I. Glomerüler süzülme, böbrek kan akımı ve kontrolleri. In: Tıbbi Fizyoloji Cep Kitabı. Guyton AC, Hall JE. Nobel Tıp Kitabevleri, İstanbul 2003, s. 193-200.

13. Guyton AC, Hall JE. Böbreklerde idrar oluşumu II. Glomerüler süzüntünün tübüllerde işlenmesi. In: Tıbbi Fizyoloji Cep Kitabı. Guyton AC, Hall JE. Nobel Tıp Kitabevleri, İstanbul 2003, s. 201-11.

14. Seeley RR, Stephens TD, Tate P. Urinary system and fluid balance. In: Essentials of Anatomy and Physiology. Seeley RR, Stephens TD, Tate P. The McGraw-Hill Companies, USA 1996, pp 483-511.

15. Guyton AC, Hall JE. Böbreklerde idrar oluşumu I. Glomerüler süzülme, böbrek kan akımı ve kontrolleri. In: Tıbbi Fizyoloji(10th ed). Guyton AC, Hall JE. Nobel Tıp Kitabevleri, İstanbul 2001, s. 279-94.

16. Guyton AC, Hall JE. Böbreklerde idrar oluşumu II. Glomerüler süzüntünün tübüllerde işlenmesi. In: Tıbbi Fizyoloji(10th ed). Guyton AC, Hall JE. Nobel Tıp Kitabevleri, İstanbul 2001, s. 295-312.

17. Guyton AC, Hall JE. Miksiyon, Diüretikler ve Böbrek Hastalıkları. In: Tıbbi Fizyoloji(10th ed). Guyton AC, Hall JE. Nobel Tıp Kitabevleri, İstanbul, 2001, s. 364-79.

18. Morita T, Wada I, Saeki H, et al. Ureteral urine transport. Changes in bolus volüme, peristaltic frequency, intraluminal pressure and volume of flow resulting from autonomic drugs. J Urol 1987; 137(1): 132-5.

19. Uehara Y, Burnstock G. Demonstration of ‘gap junctions’ between smooth muscle cells. J Cell Biol 1970;44:215-7.

20. Burnstock G. Structure of smooth muscle and its innervation. In: Bulbring E, Brading AF, Jones AW, Tomita T, eds. Smooth Muscle. Baltimore. Williams & Wilkins, 1970.

21. Libertino J, Weiss R. Ultrrastructure of human ureter. J Urol 1972;108:71-6.

22. Groth TW, Mitchell ME. Urteropelvic junction obstruction. In: Coran AG, Adzick NS, Krummel TM, eds. Pediatric Surgery(7th ed). Philadephia: Elsevier Saunders, 2012, pp 1411-25.

23. Murokumo M, Nonomura K, Yamashıta T. Structural changes of collagen components and diminution of nerves in congenital ureteropelvic junction obstruction J Urol, 157:1963-97.

24. Tekgül S, Riedmiller H, Gerharz E, et al. Guidelines on pediatric urology. ESPU 2008:44.

25. Başaklar AC. Konjenital üreteropelvik tıkanıklık. In: Bebek ve Çocukların Cerrahi ve Ürolojik Hastalıkları. Palme Yayıncılık, Ankara 2006b, s.1259-87.

26. Fung LCT, Lakshmanan Y. Anomalies of te renal collecting system: Ureteropelvic junction obstruction(pyelocalyectasis) and infundibular stenosis. In: Belman AB, King LR, Kramer SA, eds. Clinical pediatric medicine(4th ed). UK: Martin Dunitz. 2002:559-620.

27. Cohen HL, Cooper J, Eisenberg P, Mandel FS, Gross BR, Goldman M, et al. Normal length of fetal kidneys: sonographic study in 397 obstetric patients. AJR American Journal of Roentgenology. 1991;157(3):545-8.

28. Nyugen HT, Herdnon C, Cooper C, Gatti J, Kirsch A, Kokorowski P, et al. The Society for Fetal Urology consensus statement on the evalution and management of antenatal hydronephrosis. Journal of Pedatric Urology. 2010;6(3):212-31.

29. Fernbach SK, Maizels M, Conway JJ; Ultrasound grading of hydronephrosis: introduction to the system used by the Society for Fetal Urology. Pediatr Radiol 1993;23:478-80.

30. Grignon A, Filiatrault D, Homsy Y, Robitaille P, Filion R, Boutin H, Leblond R; Ureteropelvic junction stenosis: antenatal ultrasonographic diagnosis, postnatal investigation, and follow-up. Radiology 1986;160:649-51.

31. Flashner SC, King LR; Ureteropelvic junction. In: Clinical Pediatric Urology. Philadelphia, WB Saunders: 1976, p. 693.

32. Harriet J Corbett Surgery. Pediatric Surgry: Hydronephrosis in children: pelviureteric junction dysfunction(3rd ed). Elsevier, 2013. p. 135-9.

33. Kavoussi LR, Novick AC, Partin AW, Peters CA. Management of Upper Urinary Tract Obstruction. In: Nakada SY editör. Campell-Walsh Urology(10th ed). Philadelphia: Saunders Elsevier,2012. p. 1112-40.

34. Rossleigh M. Renal Cortical Scintigraphy and Diuresis Renography in Infants and Children. J Nuc Med. 2001:42:91-5.

35. González R, Schimke CM. Ureteropelvic junction obstruction in infants and children. Pediatr Clin North Am,2001;48(6):1505-8.

36. Zengin K, Gürdal M. Üreteropevik bileşke darlığına yaklaşım. Kadın ve İşlevsel Üroloji Dergisi. 2014;2:58-63.

37. Poulakis V, Witzsch U, Schulthesiss D, Rathert P, Becht E. History of ureteropelvic junction obstruction repair(pyeloplasty). From Trandelenburg(1886) to the present. Der Urologe Ausg A. 2004;43(12):1544-59.

38. Tekgül S, Dogan HS. Dilatation of The Upper Urinary Tract (Ureteropelvic Junction and Ureterovesical Junction Obstruction). EAU Guideline on Pediatric Urology March 2013. p. 61-3.

39. Foley FE. A new plastic operation for stricture at the ureteropelvic junction: Report of 20 operations. The Journal of Urology. 2002:167(2):1075-95.

40. Kass EJ. Pyeloplasti. In: Graham SD, editör. Glenn Ürolojik Cerrahi(7th ed). Ankara: Güneş Tıp Kitapevi;2011. p. 647-9.

41. Jarett TW, Chan DY, Chambura TC, Fugita O, Kavoussi LR. Laparoscopic pyeloplasty: the first 100 cases. J Urol. 2002 Mar;167(3):1253-6.

42. Peter’s CA, Schlussel RN, Retik AB, et al. Pedatric laparoscopic dismembered pyeloplasty. J Urol 1995;153:1962-5.

43. Olguner M. Üreteropelvik bileşke tıkanıklığında laparoskopik piyeloplasti. In: Çocuklarda Endoskopik Cerrahi Atlası. İntertıp Yayınevi, 2005.

44. El Ghoneimi A. Pediatric laparoscopic surgery. Curr Opin Urol. 2003 Jul;13(4):329-35.

45. Inagaki T, Rha KH, Ong AM, Kavoussi LR, Jarett TW. Laparoscpic pyeloplasty: current status. BJU Int. 2005 Mar;95 Suppl 2:102-5.

46. Iwamura M, Sos S, Irie A, Kadowaki K, Matsusita Y, Fujioka T, Baba S. Laparoscopic pyeloplasty for ureteropelvic junction obstruction: outcome of initial 12 procedures. Int J Urol. 2004 Jul;11(7):449-55.

47. Ben-Meir D, Golan S, Ehrlich Y, Livne PM. Characteristics and clinical significance of bacterial colonization of ureteral double-J stents in children. J Pediatr Urol. 2009 Oct;5(5):355-8.

48. Lim DJ, Park JY, Kim JH, et al. Clinical characteristics and outcome of hydronephrosis detected by prenatal ultrasonography. J Korean Med Sci 2003;18(6):859-62.

49. Livera LN, Bookfield DS, Egginton JA, et al. Antenatal ultrasonography to detect fetal abnormalities: a prospective screening programme. BMJ 1989;298(6685):1421-3.

50. Ulman İ. Çocuklarda hidronefroz ve üriner obstrüksiyon. Türkiye Klinikleri J Pediatr Sci. 2005;1(12):1-4.

51. Song SH, Lee SB, Park YS, et al. Is antibiotic prophylaxis necessary in infants with obstructive hydronephrosis? J Urol. 2007;177:1098-101.

52. Greenfield SP, Williot P, Kaplan D. Gross hematuria in children: A ten-year rewiew. Urol. 2007;69:166-9.

53. Apley J. The child with abdomnal pains. 2nd ed., Owford, Blackwell Scientific Publications. 1975.

54. O' Donnell B. Abdominal pain in childhood. Oxford, Blackwell Scientific Publications. 1985.

55. Woodwark M, Frank D. Postnatal management of antenatal hyronephrosis. BJU Int. 2002:89.149-56.

56. DiSandro MJ, Kogan BA. Neonatal management. Role for early intervention. Urol Clin North Am.1998;25:187-97.

57. Passerotti CC, Kalish LA, Chow J, et al. The predictive value of the first postnatal ultrasound in children with antenatal hydronephrosis. J Pediatr Urol.2011;7:128-36.

58. Van Cangh PJ, Nesa S, Galeon M, Tombal B, Wase FX, Dardenne AN, Opsomer R, Lorge F. Vessels around the ureteropelvic junction: significance and imaging by conventional radiology. J Endourol. 196 Apr;10(2):111-9.

59. Iwatsuki S, Kojima Y, Mizuno K, Tozawa K,Kohri K, Hayashi Y. Laparoscopic management for fibroepithelial polyp causing ureteropelvic junction obstruction in a child. Urol. 2010;76:146-8.

60. Demirelli E, Öğreden E, Oğuz U. Böbrek Rotasyon Anomalileri (Malrotasyon) ve Cerrahi. Derman Tıbbi Yayıncılık, Ankara 2015b, s. 45-53.

61. Moodley P, Demeria J, Lorenzo AJ, Pippi Salle JL, Braga LH. Concurrent ureteropelvic and ureterovesical junction obstruction in children: the value of retrogradepyelography. 2010 Apr;6(2):117-21.

62. Golda N, Kapoor A, DeMaria J. Laparoscopic pyeloplasty: role of preoperative retrograde pyelography. J Pediatr Urol. 2008 Apr;4(2):162-4.

63. Khawaja AR, Dar TI, Bashir F, et al. Stentless laparoscopic pyeloplasty: A single center experience. Urol Ann. 2014 Jul;6(3):202-7.

64. Smith KE, Holmes N, Lieb JI, Mandell J, Baskin LS, Kogan BA, Walker RD 3rd. J Urol. Stented versus nonstented pediatric pyeloplasty: a modern series and review of the literatüre. 2002 Sep:168(3):1127-30.

65. McNeil BK, Flanigan RC. Complications of open renal surgery. Complications Urol Surg Pract. 2007. Pp 65-80.

66. Lim DJ, Walker 3rd RD. Managemet of the failed pyeloplasty. J Urol. 1996;156:738-40.

67. Önen A. Hidronefrozların doğum sonrası doğal seyri ve takip-tedavi yaklaşımı Çocuk Cerr Derg. 2006;20(1):33-8.

68. Cost NG, Prieto JC, Wilcox DT. Screening ultrasound in follow up after pediatric pyeloplasty. Urol. 2010;76:175-9.

69. Park K, Baek M, Cho SY, Choi H. Time course of hydronephrotic changes following unilateral pyeloplasty. J Pediatr Urol. 2013;9(6):779-83.

70. Psooy K, Pike JG Leonard MP. Long –term follow up of pediatric dismembered pyeloplasty: how long is long enough? J Urol. 2003:169:1809-12. discussion 12; author reply 12.

71. Menon P, Rao KLN, Bhattacharya A, Mittal BR. Outcome analysis of pediatric pyeloplasty in units with less than 20% differential renal function. J Pediatr Urol. 2016.xx,1.e1-8.