



**T.C.
ESKİŞEHİR OSMANGAZİ ÜNİVERSİTESİ
SAĞLIK BİLİMLERİ ENSTİTÜSÜ
HİSTOLOJİ VE EMBRİYOLOJİ ANABİLİM DALI**

**ANABOLİK ANDROJENİK STEROİD İLE OLUŞAN
TESTİS HASARINDA KARNOZİN VE VİTAMİN E'NİN
KORUYUCU ETKİLERİ**

YÜKSEK LİSANS TEZİ

FULDEN BAYSAL

TEZ DANIŞMANI: PROF. DR. CENGİZ BAYÇU

2017



**T.C.
ESKİŞEHİR OSMANGAZI ÜNİVERSİTESİ
SAĞLIK BİLİMLERİ ENSTİTÜSÜ
HİSTOLOJİ VE EMBRİYOLOJİ ANABİLİM DALI**

**ANABOLİK ANDROJENİK STEROİD İLE OLUŞAN TESTİS
HASARINDA KARNOZİN VE VİTAMİN E'NİN KORUYUCU
ETKİLERİ**

YÜKSEK LİSANS TEZİ

FULDEN BAYSAL

TEZ DANIŞMANI: PROF. DR. CENGİZ BAYÇU

KABUL VE ONAY SAYFASI

FULDEN BAYSAL 'ın Yüksek Lisans Tezi olarak hazırladığı "Anabolik Androjenik Steroid İle Oluşan Testis Hasarında Karnozin ve Vitamin E'nin Koruyucu Etkileri" başlıklı bu çalışma Eskişehir Osmangazi Üniversitesi Lisansüstü Eğitim ve Öğretim Yönetmeliği'nin ilgili maddesi uyarınca değerlendirilerek "**KABUL**" edilmiştir.

09 / 06 / 2017

Üye: Prof. Dr. Cengiz BAYÇU



Üye: Prof. Dr. Varol ŞAHİNTÜRK



Üye: Doç. Dr. Gözde AYDOĞAN KILIÇ



Üye: Doç. Dr. Hakan ŞENTÜRK




Üye: Yrd. Doç. Dr. Dilek BURUKOĞLU DÖNMEZ



Eskişehir Osmangazi Üniversitesi Sağlık Bilimleri Enstitüsü Yönetim Kurulu'nun 13 06 / 2017 tarih ve 1129/5463 sayılı kararı ile onaylanmıştır.

Prof. Dr. Hasan Veysi
GÜNEŞ



ÖZET

ANABOLİK ANDROJENİK STEROİD İLE OLUŞAN TESTİS HASARINDA KARNOZİN VE VİTAMİN E'NİN KORUYUCU ETKİLERİ

Bu çalışmada; anabolik androjenik steroid hormon olan Nandrolon Dekanoat (ND) uygulanmış sıçanlarda testis hasarına karşı karnozin ve vitamin E'nin testis dokusu üzerine koruyucu etkilerinin histolojik olarak araştırılması hedeflenmiştir.

Çalışmamızda 35 adet *Wistar Albino* cinsi, 300-350 g ağırlığında erişkin erkek sıçan kullanıldı. Sıçanlar her grupta 7 adet olacak şekilde, kontrol grubu, sham grubu, Nandrolon dekanat (ND) grubu (10mg/kg/hafta i.m.), ND (10mg/kg/hafta, i.m.)+karnozin grubu (200mg/kg, haftada 5 gün, intragastrik gavaj ile), ND (10mg/kg/hafta, i.m.)+vitamin E (100mg/kg, haftada 2 gün, intragastrik gavaj ile) grubu olmak üzere 5 gruba ayrıldı. Deney sonunda testis ve vücut ağırlıkları ölçüldü. Vücut ağırlıklarının deney öncesi ve sonrası karşılaştırmaları yapıldı. Sol testisler Bouin çözeltisi içerisine, sağ testisler ise %10'luk nötral formaldehit içerisine alındı. Rutin histolojik işlemler sonrasında bloklama yapıldı. Bloklardan 4 µm kalınlığında seri kesitler alındı. Hematoksilin+Eozin ve Periyodik Asit-Schiff+Hematoksilin ile boyanarak mikroskopik incelemeler yapıldı.

Yaptığımız çalışmalar sonucunda kontrol ve sham gruplarındaki testis yapıları normal gözlendi. ND grubundaki bulgularda bazal membran ayrılması, seminifer tübüllerin duvarında vakuolizasyon, damar konjesyonu, intersitisyel alanda ödem ve Leydig hücrelerinde azalma gözlendi. Ayrıca spermatojenik seri hücrelerinde düzensizlik ve ondüle kuyruğa sahip sperm hücreleri saptandı. ND ile birlikte uygulanan karnozin ve vitamin E'nin seminifer tübüllerin hasarını azalttığı gözlenmiştir.

Elde ettiğimiz bulgulara göre, ND'nin testis dokusunda hasar oluşturduğunu, karnozin ve vitamin E'nin oluşan doku hasarını azalttığını, karnozinin iyileştirici etkisinin vitamin E'ye göre daha fazla olduğu sonucuna vardık.

Anahtar Kelimeler: Nandrolon dekanat, karnozin, vitamin E, sıçan, testis.

SUMMARY

PROTECTIVE EFFECTS OF CARNOSINE AND VITAMIN E ON TESTICULAR DAMAGE CAUSED BY ANABOLIC ANDROGENIC STEROID

In this study we aimed to investigate the protective effects of carnosine and vitamin E histologically on testicular tissue against testicular damage in rats treated with Nandrolone Decanoate (ND) which is an anabolic androgenic steroid hormone.

In our study, 35 *Wistar Albino* (300-350 g) adult male rats were divided into 5 groups each has 7; as control group, sham group, Nandrolone decanoate (ND) group (10mg/kg/week, i.m.), ND (10mg/kg/week, i.m.)+carnosine group (200 mg/kg, 5 days a week, intragastric gavage), ND (10mg/kg/week, i.m.)+ Vitamin E group (100 mg / kg, 2 days per week, with intragastric gavage). At the end of the experiment, testicles and body weights were measured then pre and post body weights were compared. Left testicles were put into Bouin solution, right testicles were put into 10% formaldehyde and were blocked after the routine histological procedures. Serial sections with 4 μ m thickness were obtained from those paraffin blocks and microscopical examinations were performed on sections of testicles after staining by Hematoxyline+Eosine and Periodic Acid- Schiff+Hematoxyline.

As a result, this study is concluded that the testicles were normal in the control and sham groups. Detection of basal membrane in ND group, vacuolization in seminiferous epithelium, congestion in vascular structures, interstitial area edema and decreased number of Leydig cells were observed. Sperm cells with undulated tails were found and also spermatogenic cells also showed irregularities in shape. It was observed that carnosine and vitamin E applied with ND reduced the damage of seminiferous tubules.

According to our findings, we concluded that ND caused testicular damage; carnosine and vitamin E decreased the testicular damage, and also carnosine had more healing effect than vitamin E.

Key Words: Nandrolone decanoate, carnosine, vitamin E, rat, testis.

İÇİNDEKİLER

ÖZET	iii
SUMMARY.....	iv
İÇİNDEKİLER	v
TABLO DİZİNİ	vii
ŞEKİL DİZİNİ.....	viii
SİMGE VE KISALTMALAR DİZİNİ.....	ix
1. GİRİŞ VE AMAÇ.....	1
2. GENEL BİLGİLER.....	3
2.1. Testis Anatomisi.....	3
2.2. Testis Embriyolojisi.....	4
2.3. Testis Fizyolojisi	6
2.3.1. Spermin fizyolojisi	9
2.4. Testis Histolojisi	9
2.4.1. Seminifer tübüller	11
2.4.2. Spermatogenez.....	11
2.4.3. Spermiyogenez	12
2.4.4. Spermiyum	13
2.4.5. İnterstisyel alan.....	15
2.4.6. Leydig hücreleri	15
2.5. Steroidler	16
2.6. Anabolik Androjenik Steroidler (AAS)	16
2.6.1. AAS'lerin terapötik kullanım alanları	18
2.6.2. AAS'lerin yan etkileri	19
2.6.3. AAS ve infertilite.....	20
2.6.4. Nandrolon dekanolat (ND).....	20
2.7. Antioksidanlar	21
2.7.1. Karnozin.....	22
2.7.1.1. Karnozinin biyolojik etkileri.....	23
2.7.1.2. Karnozinin kimyasal yapısı	23
2.7.1.3. Antioksidan olarak karnozin.....	24
2.7.2. E vitamini (α -Tokoferol)	25
2.7.2.1. E vitamininin kimyasal yapısı	25
2.7.2.2. Farmakokinetik özellikleri	27
2.7.2.3. Antioksidan özelliği.....	27
3. GEREÇ VE YÖNTEMLER.....	28
3.1. Deney Hayvanları	28
3.2. Kimyasallar	28
3.3. Deney Grupları	28
3.4. Vücut Ağırlıklarının Ölçümü	29
3.5. Bouin Çözeltisinin Hazırlanması	29
3.6. Dokuların Alınması	30

3.7.	Testis Ağırlıklarının Ölçümü.....	30
3.7.1.	<i>Testis ağırlık indeksi ölçümü (TAİ)</i>	30
3.8.	Işık Mikroskobu İçin Dokuların Hazırlanması	30
3.9.	Kesitlerin Alınması ve Boyanması	31
3.10.	Seminifer Epitel Boyu Ölçümü.....	33
3.11.	Leydig Hücrelerinin Sayımı.....	33
3.12.	İstatistiksel Analiz	34
4.	BULGULAR	35
4.1.	Histolojik Bulgular	35
4.1.1.	<i>Testisin histolojik değerlendirilmesi</i>	35
4.1.1.1.	<i>Kontrol grubu</i>	35
4.1.1.2.	<i>Sham grubu</i>	37
4.1.1.3.	<i>Nandrolon Dekanoat (ND) grubu</i>	37
4.1.1.4.	<i>Nandrolon Dekanoat+karnozin grubu</i>	39
4.1.1.5.	<i>Nandrolon Dekanoat (ND)+vitamin E grubu</i>	40
4.2.	Sperm H-E Bulguları.....	40
4.3.	İstatistiksel Bulgular	42
4.3.1.	<i>Vücut ağırlıkları karşılaştırılması</i>	42
4.3.2.	<i>Testis ağırlık indeksi</i>	43
4.4.	Morfometrik Bulgular	44
4.4.1.	<i>Leydig hücre sayısı</i>	44
4.4.2.	<i>Seminifer epitel boyu ölçümü</i>	44
5.	TARTIŞMA.....	46
	SONUÇ VE ÖNERİLER.....	54
	KAYNAKLAR DİZİNİ	56
	EKLER DİZİNİ.....	61
	ÖZGEÇMİŞ.....	62

TABLO DİZİNİ

Tablo 2.1 AAS'lerin anabolik/androjenik etki bakımından sınıflandırılması...18	18
Tablo 3.1 Bouin fiksatifinde takip için geçen süreler.....31	31
Tablo 3.2 Hematoksilin Eozin boyama yöntemi basamak süreleri.....31	31
Tablo 3.3 PAS+ H boyama yöntemi basamak süreleri.....33	33
Tablo 4.1 Gruplara göre deney öncesi ve sonrası vücut ağırlıkları farkı.....42	42
Tablo 4.2 Sıçanların gruplara göre testis ağırlık indeksi (%).....50	50

ŞEKİL DİZİNİ

Şekil 2.1: Skrotum ve funiculus spermaticus.....	4
Şekil 2.2 Leydig Hücresinde Testosteron Sentezi.....	7
Şekil 2.3 İnsan testisinin sagital kesiti.....	10
Şekil 2.4 Kruger kesin kriterlerine göre spermiyum morfolojisi.....	14
Şekil 2.5 Normal spermiyumun şekli.....	14
Şekil 2.6 Normal spermiyumun bölümleri.....	15
Şekil 2.7 a) Testosteron, b) Nandrolon kimyasal yapısı.....	21
Şekil 2.8 Karnozinin kimyasal yapısı ve doğal olarak oluşan türevleri.....	24
Şekil 2.9 Doğal tokoferolün yapısı.....	26
Şekil 2.10 Doğal tokotrienolün yapısı.....	27
Şekil 4.1 Kontrol grubuna ait testis dokusunun ışık mikroskopik görüntüsü	36
Şekil 4.2 Sham grubuna ait testis dokusunun ışık mikroskopik görüntüsü...	37
Şekil 4.3 Nandrolon dekanolat grubuna ait testis dokusunun ışık mikroskopik görüntüsü.....	38
Şekil 4.4 ND+karnozin grubuna ait testis dokusunun ışık mikroskopik görüntüsü.....	39
Şekil 4.5 ND+vitamin E grubuna ait testis dokusunun ışık mikroskopik görüntüsü.....	40
Şekil 4.6 Sperm H-E Bulguları.....	41
Şekil 4.7 Sıçanların deney öncesi ve sonrası vücut ağırlıklarının karşılaştırılması.....	42
Şekil 4.8 Sıçanların gruplara göre testis ağırlık indeksi(%).....	43
Şekil 4.9 Sıçanların Leydig hücrelerinin karşılaştırılması.....	44
Şekil 4.10 Sıçanların seminifer epitel kalınlığının karşılaştırılması.....	45

SİMGE VE KISALTMALAR DİZİNİ

HHT	Hipotalamo-hipofizo testiküler
GnRH	Gonadotropin salgılatıcı hormonu
LH	Lüteinizan hormon
TBF	Testis belirleyici faktör
AAS	Anabolik androjenik steroid
ABP	Androjen bağlayıcı protein
cAMP	Döngüsel Adenozin Monofosfat
SRV	Cinsiyet Belirleyici Gen
FSH	Folikül stimulan (uyarıcı) hormon
DHT	Dihidrottestosteron
i.p.	İntraperitoneal (periton içi)
i.m.	İntramüsküler (kas içi)
PAS	Periyodik asit Schiff
H-E	Hematoksilin-Eozin
ROT	Reaktif oksijen türleri
PH	Potansiyel Hidrojen
mM	Milimol
Vit E	Vitamin E
LPO	Lipid peroksidasyonu
ND	Nandrolon dekanolat
cm	Santimetre
g	Gram
mg	Miligram
dl	Desilitre
kg	Kilogram
K ₂ S ₂ O ₅	Potasyum metabisülfid
TAİ	Testis Ağırlık İndeksi
α	Alfa
β	Beta
γ	Gama
δ	Delta
η	Eta
ζ	Zeta
°C	Santigrat Derece
%	Yüzde
μm	Mikrometre

1. GİRİŞ VE AMAÇ

Anabolik androjenik steroidler (AAS) uzun yıllar boyunca atletler tarafından performans artırıcı olarak kullanılmıştır. Günümüzde yalnızca profesyonel atletler tarafından tercih edilmekle kalmaz, aynı zamanda amatör atletler ve vücut geliştirme ile ilgilenenler tarafından da kullanılmaktadır. Atletler tarafından kullanılan bu bileşimlerin dozları ve kombinasyonları terapötik dozların (tedavi edici) çok üzerindedir (10-100 kat arası). Bu bileşimlerin bu kadar yüksek dozlarda kullanılması insanların ve hayvanların seksüel davranışlarında, fizyolojilerinde ve sperm kalitelerinde değişiklikler meydana getirmektedir (Ahmed, 2015; Özdemir & Gültürk, 2008).

AAS'ler hipotalamo-hipofizo testiküler (HHT) yolak üzerinde olumsuz geri besleme (negatif feed-back) şeklinde etki ederek hipotalamustan gonadotropin salgılatıcı hormonun (GnRH) salınımını inhibe eder. Dolayısı ile hipofizden folikül uyarıcı hormonun (FSH) ve lüteinizan hormonun (LH) kan düzeylerinde düşmeye neden olur. Bunun sonucunda Leydig hücrelerinden testosteron salınımını azaltır ve intratestiküler testosteron seviyesi fizyolojik sınırların altına iner. Azalmış intratestiküler testosteron seviyesine bağlı olarak spermatogenezis yavaşlar ve bir süre sonra durur (Dohle, Smit, & Weber, 2003).

Nandrolon dekanolat (ND), eski bir uyarıcı (doping) ajanı olup, 1950'lerin başında sentezlenmiştir (Tsitsimpikou et al., 2016). Nandrolon, kimyasal görünümünde testosterona benzerlik gösteren sentetik bir anabolik steroidir (Pan & Kovac, 2016).

Karnozin, vücutta endojen olarak sentezlenen histidin türevi, multifonksiyonel bir dipeptiddir. Beyinde, iskelet ve kalp kasında yüksek konsantrasyonlarda bulunur (Kohen, Yamamoto, Cundy, & Ames, 1988). Glikolizis düzenlenmesi, kas kasılması ve oksidatif fosforilasyon, immün sistemi harekete geçirmek, bakır, çinko ve kalsiyumu bağlamak, (Boldyrev, Gallant, & Sukhich, 1999; Hipkiss, 1998) membran stabilizasyonu, pH tamponlama, metal-iyon şelatörlerine karşı koruma, makrofaj düzenleme aktiviteleri, (Hasanein, Kazemian-Mahtaj, & Khodadadi, 2016) enzim aktivitesi düzenlemesi, antioksidan aktivitesi, anti-glikasyon ve yaşlanmayı önleme faaliyetleri, (Kwolek-Mirek, Molon, Kaszycki, & Zadrag-Tecza, 2016) bağışıklık artırıcı ve nörotransmitter eylemleri gibi biyolojik etkilere sahiptir (Haeri, Rajabi, Fazelipour, & Hosseinimehr, 2014).

E Vitamini (α -tokoferol), insan beslenmesinde önemli bir bileşen olup biyolojik sistemde bulunan en etkili, yağda eriyen antioksidan kabul edilir (Balakrishnan et al., 2013). Vitamin E benzeri bileşikler iki ana grupta toplanabilirler. Birinci grup "Tokoferoller", ikinci grup "Tokotrienoller" olarak adlandırılır. Tokoferollerdeki yan zincir doymuş, tokotrienollerdeki ise doymamıştır (Battioni, Fontecave, Jaouen, & Mansuy, 1991; Di Mascio, Murphy, & Sies, 1991). İnsan vücudunda en çok α -tokoferol, daha sonra da γ -tokoferol bulunur (Gökpınar, Koray, Akçiçek, Göksan, & Durmaz, 2006). E vitamininin ilk iyi bilinen ve en köklü işlevi hem erkek hem de kadınlarda üreme işlevlerinin düzenlenmesidir (Balakrishnan et al., 2013).

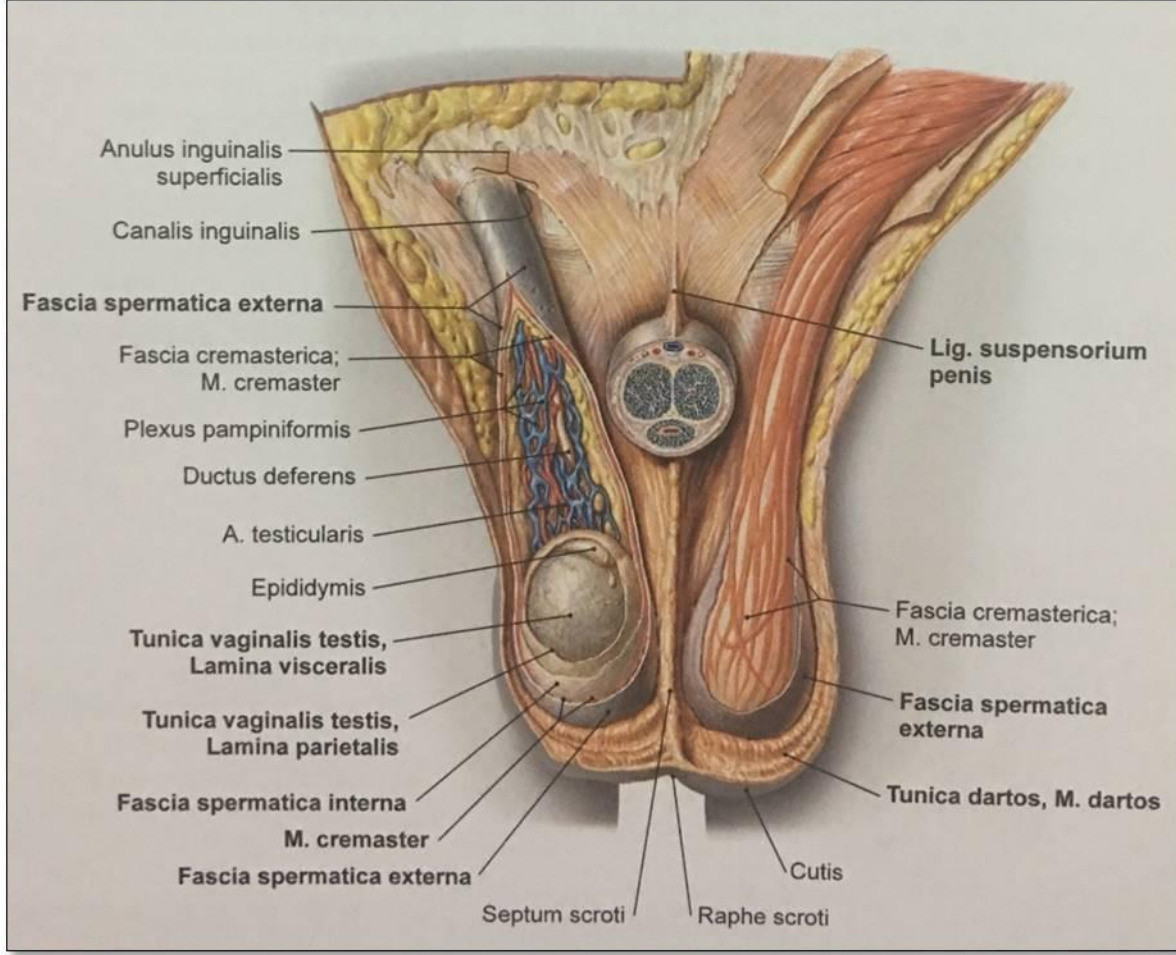
Biz de araştırmamızda AAS olan ND'nin testis üzerine yapmış olduğu olumsuz etkilere karşı vitamin E ve karnozinin iyileştirici etkilerini incelemeyi amaçladık.

2. GENEL BİLGİLER

2.1. Testis Anatomisi

Testis, yanlardan biraz basık, skrotum içinde sarkık yerleşimli ve funiculus spermaticus'a asılı halde olan bir çift organdır. İnsanda her bir testis 4-5 cm uzunluğunda, 2-3 cm genişliğinde, 2-3 cm kalınlığında ve 20-30 g ağırlığındadır. Bir testisin facies lateralis ve facies medialis olmak üzere iki yüzü, margo anterior ve margo posterior olmak üzere iki kenarı ve extremitas superior ve extremitas inferior olmak üzere iki ucu bulunur.

Testislerin uzun eksenleri tam olarak vertikal yönde bulunmamaktadır. Üst ucu biraz ön tarafta ve dışta bulunurken, alt ucu ise biraz arkada ve içte bulunmaktadır. Konveks olan ön kenarı biraz dışa-aşağı doğru bakar ve visseral periton (epiorchium) ile kaplıdır. Nispeten düz olan arka kenarı ise yukarı-içe bakar ve sadece lateral kısmı periton ile örtülüdür. Buna göre uzun eksenini yukarıdan-aşağıya, dıştan içe ve önden arkaya yönelim gösterir. Genelde sol testis sağ testise göre daha aşağı konumdadır. Periton ile örtülü olmayan medial bölümüne epididimis tutunur. Bu bölümden damar-sinirleri ve kanalları geçmektedir. Testis ve epididimis, aorta'nın dalı olan arteria testicularis'den beslenmektedirler. Venleri ise ilk olarak funiculus spermaticus'u saran bir ağ gibi plexus pampiniformis'i, sonra da birbirleriyle birleşerek, vena testicularis'i oluşturmaktadırlar. Bunlar da sağda vena cava inferior'a, solda vena renalis sinistra'ya açılır. Arka kenarı ve üst ucu haricindeki kısımları serbesttir (Şekil 2.1),(Hatipoğlu, 2006).



Şekil 2.1: Skrotum ve funiculus spermaticus (Fischer, 2015),(Ventral bakış; skrotum açılmış ve penis frontal olarak diseke edilerek uzaklaştırılmış).

Testis hastalıklarına sıklıkla gençlerde ve çocuklarda rastlanır. En sık rastlanan olgu testis torsiyonudur. Bu olguda testisler uzun eksenleri boyunca döner ve funiculus spermaticus ile içerisinde yer alan a. testicularis'in torsiyonuna bağlı olarak kanlanma bozulur. Torsiyon genellikle kendiliğinden ya da spor esnasında oluşur ve birkaç saat içinde geri dönüşü olmayan hasarlara yol açabilir (Putz & Pabs, 2001).

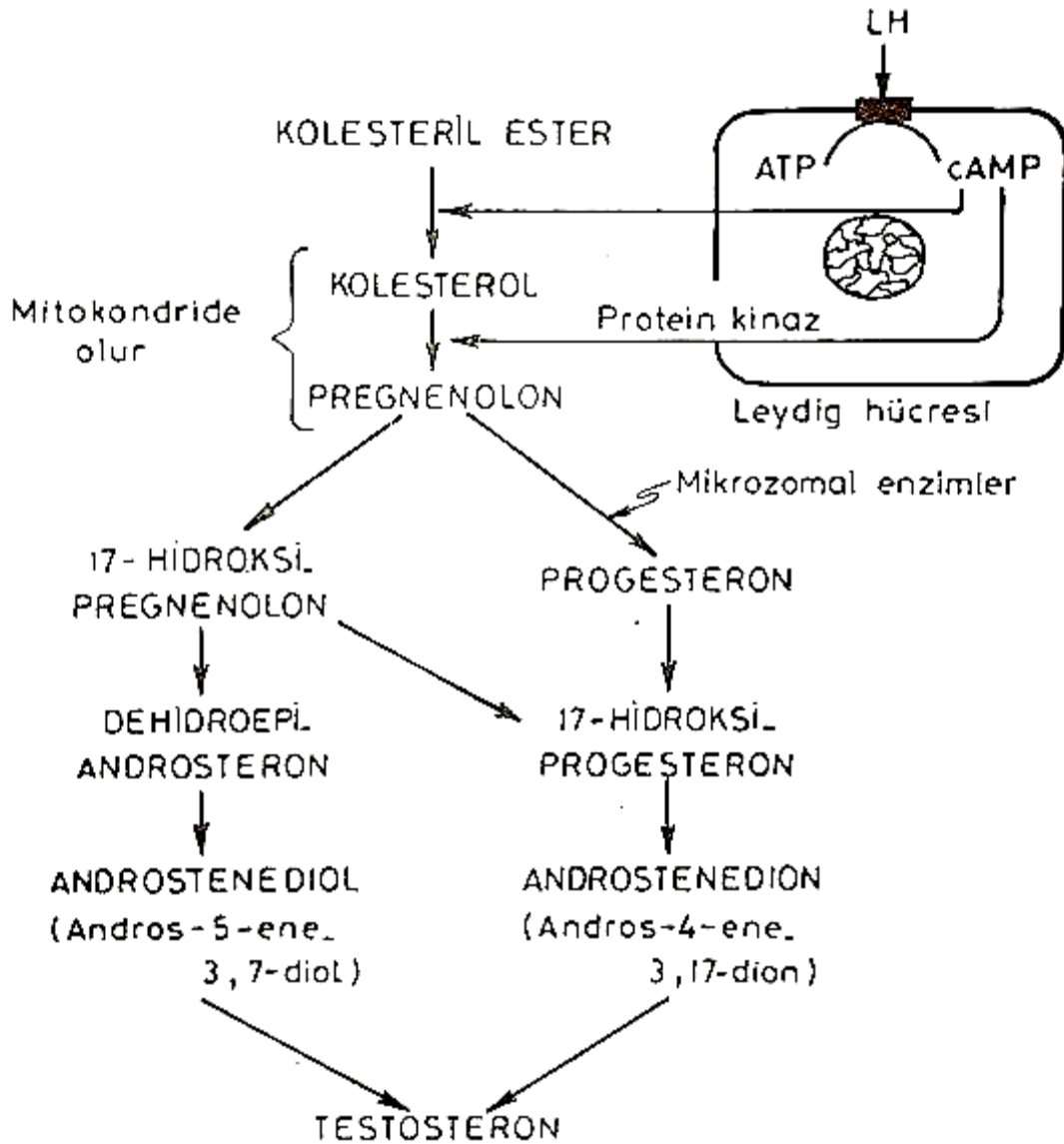
2.2. Testis Embriyolojisi

Cinsiyet farklanması, oldukça karmaşık bir süreç olup, bu süreçte bir kısmı otozomal olan çok sayıda gen rol almaktadır (Sadler, 2011). Gonadlar (testisler ve overler) üç kaynaktan köken alırlar. Bunlar;

posterior abdominal duvarı döşeyen mezodermal epitel (mezotel), mezodermal epitelin altındaki embriyonik bağ dokusu (mezenşim), primordiyal germ hücreleridir. Gonadların ortaya çıkması bir genital veya gonadal sırt şeklinde olur. Gonadal gelişimin ilk safhaları 5. haftada mezonefrozun medialinde mezotelyal bir kalınlaşmanın gelişimi ile ortaya çıkar. Epitelin ve mezenkimin proliferasyonu ile medialde bir kabarıklık genital (gonodal) kabartı oluşur. Germ hücreleri, gelişimin 6. haftasına kadar genital sırtlar içerisinde yoktur. Bu hücrelerin 6. haftada genital sırtlara ulaşamaması durumunda gonadlar gelişemez. Epiblasttan köken alan primordiyal germ hücrelerinin gonadların testis ve overe farklanmaları üzerinde indükleyici etkileri vardır. Embriyonun kromozomal ve genetik cinsiyeti, fertilizasyon sırasında ovumu döleyen sperm çeşidi ile belirlenir. Fakat gonadların dişi ve erkek morfolojik karakteristikleri embriyonik 7. haftaya kadar gelişime başlamazlar. Bu evrede ayırt edilmesi mümkün olmayan erkek ve dişi gonada "farklanmamış gonad" denir. İçte medulla ve dışta korteksten oluşur. Genetik ve kromozomal cinsiyet, X kromozomuna sahip ovum'un X ve Y kromozomu taşıyan sperm ile döllenmesine bağlıdır. Eğer embriyo XX seks kromozomuna sahip ise, farklanmamış gonadın korteksi overe farklanır, medullası ise geriler. Eğer embriyo XY seks kromozomuna sahip ise, medulla testise farklanır ve korteks bazı kalıntıları dışında geriler, dejenere olur (Moore & Persaud,2008). Testislerin gelişimi, ilgili bir dizi genin uyarılması ile sağlanır. Y kromozomunun kısa kolunda yerleşik olan (Yp11) SRY geni, Testis belirleyici faktör (TBF) için gereklidir. TBF testiküler farklılaşmayı sağlar. Testis belirleyici faktörü kodlayan SRY geninin etkisiyle, primitif cinsiyet kordonları testisi oluşturmak üzere çoğalmayı sürdürüp medullanın içerisine doğru ilerlerler (Sadler, 2011). Bu kordonlar hücre ağı şeklinde dağılarak rete testis tübülünü oluştururlar. Tunika albuginea, gelişimin ileri evrelerinde testis kordonlarını yüzey epitelinden ayırır. Dördüncü ayda, at nalı şeklini alan testisin açık uçları rete testis ile devam eder. Bu durumda testis kordonları Sertoli hücrelerinden meydana gelir. İnterstisyel Leydig hücreleri, gonadal sırtın mezenşiminden köken alır ve testis kordonları arasında bulunur. Leydig hücrelerinde testosteron üretimi gestasyonun 8. haftasında başlar. Puberte ile testis kordonlarının lümenleri açılır ve seminifer tübüllere dönüşürler (Moore & Persaud, 2008).

2.3. Testis Fizyolojisi

Testisler, spermatogenezin gerekleŖtiđi seminifer tbl halkalarından meydana gelir. Testis tbllerinin arasında interstisyel Leydig hcreleri bulunur. Testosteron, erkeklerde Leydig hcrelerinde kolesterolden sentezlenir. Hipotalamusta retilen GnRH kontrolndeki hipofizer LH aracılıđı ile, testislerin Leydig hcrelerinden testosteron yapımı uyarılır (Ŗekil 2.2). Testosteron salınımı genlerde dzenli iken, yaŖla birlikte testosteron dzeylerinde dŖŖ gzlenmektedir. Gnlk yaklaŖık 7 mg testosteron, hormonal geri bildirim kontrol altında retilir. Kadınlarda adrenal bez ve yumurtalıklardan sentezlenir. Sađlıklı gen kadınlarda ise gnlk 300 µg testosteron retilir. Bu erkeklerdeki retim yaklaŖık %5'i kadardır. Kadınlarda testosteron'un % 60-70'i adrenal bez, % 25-40'ı ise yumurtalık kaynaklıdır. Kadınlarda da erkeklerdekine benzer Ŗekilde yaŖla birlikte testosteron dzeylerinde azalma gzlenmektedir (Kartalçı, 2010). Steroid hormonların retildiđi endokrin organlarda enzim sistemleri birbirinden farklılık gsterse de, biyosentetik yolları birbirine benzemektedir. Testosteron testislerin esas hormonu olup; 19 karbonlu, 17. pozisyondaki karbondaki bir -OH grubu taŖıyan bir steroiddir. Leydig hcrelerinde adrenal kortekste bulunan 17 α hidroksilaz vardır; fakat 11- ve 21- hidroksilazlar yoktur. Bu nedenle, pregnenolon 17. pozisyondaki karbondan hidroksillenir ve daha sonra, dehidroepiandrosteronu oluŖturmak zere yan zincir ayrılmasına maruz kalır. Androstenediyon, progesteron ve 17-hidroksiprogesteron zerinden de oluŖur, fakat insanlarda bu yolun nemi daha azdır. Dehidroepiandrosteron ve androstenediyon daha sonra testosterona dnŖtrlr (Barrett, Barman, Boitano, & Brooks, 2011; Noyan, 1998).



Şekil 2.2: Leydig Hücresinde Testosteron Sentezi (Noyan, 1998).

Testosteron hedef dokularda doğrudan veya dihidrotestosteron (DHT) ve östradiole dönüşerek de etkilerini gösterebilir. Dihidrotestosteron dönüşümünü sağlayan 5- α -redüktaz enzimi prostat, deri ve üreme organlarında yoğunken, yağ dokusu karaciğer ve beyinde östradiol dönüşümünü sağlayan aromataz enzimi daha yoğundur. Dolaşımdaki testosteronun %98'i albumin ya da seks hormonu bağlayıcı globuline olmak üzere proteine bağlıdır. Dokulara geçen ve androjen reseptörlerine bağlanan kısım ise proteine bağlı olmayan serbest testosterondur (Kartalçı, 2010). Spermatogenezde etkinliği olan hormonlara genel olarak bakıldığında;

- Testosteron, testislerde interstisyel alanda yerleşim gösteren Leydig hücrelerinden salgılanır ve sperm yapımında testisin germinal hücrelerinin bölünmeleri ve gelişmeleri için gereklidir.
- LH, ön hipofiz bezinden salgılanıp, Leydig hücrelerini uyararak, testosteron salgılanmasını sağlar. Hipofizden LH salgılanması negatif geri besleme ile düzenlenir. Testosteron sentezinin artmasıyla LH salınımı baskılanır ve tersine testosteron düşük ise LH salınımı artar (Atal, 2014). FSH de ön hipofiz bezinden salgılanır. Sertoli hücrelerini uyarır. Adenil siklaz yapımını, döngüsel adenozin monofosfat (cAMP) artışını uyarır. Aynı zamanda Androjen bağlayıcı proteinin (ABP) sentezlenmesini ve salgılanmasını harekete geçirir. Daha sonra ABP testosterona bağlanarak bu hormonu seminifer tübül lümenine taşır. Böylece spermatogenez uyarılmış olur. Bu uyarı olmadan spermatidlerin spermelere dönüşümü (spermatogenez) olanaksızdır (Çolak, 2014).
- Östrojenler, FSH ile uyarılan Sertoli hücrelerinde testosterondan yapılır. Sperm üretme sürecinde bulunan tüm hücreler aromataz ve östrojen reseptörleri içerdiği için, spermatogenez östrojene bir miktar bağımlıdır (Schulster, Bernie, & Ramasamy, 2016).
- Büyüme hormonu ve diğer pek çok hormon testislerin metabolik işlevlerinin kontrolü için gereklidir. Büyüme hormonu, özellikle spermatogonyumların erken bölünmesini hızlandırır. Hormonun yokluğunda spermatogenez ciddi boyutlarda yetmezlik gösterir ve infertiliteye neden olur (Aktümsek, 2004).

Testislerin skrotuma inişleri doğumdan 3-4 hafta önce gerçekleşir. Bazı nedenlerden dolayı genellikle sağ testis inguinal kanalda kalabilir. Bu durum kriptorşidizm olarak adlandırılır. Testislerin abdominal boşlukta kalması sonucu sperm oluşturma yeteneği kaybolur. Bunda en önemli faktörlerden biri sperm için gerekenin üzerindeki ısıdır. Testisler için optimum sıcaklık vücut sıcaklığından 2-3 °C daha düşük olan 35 °C dir. İniş bozukluklarında testis 37 °C de kalır ve spermatogenez inhibe olur. Sıcakta skrotum gevşer ve vücuttan uzaklaşır. Soğukta ise büzüşür ve vücuda yaklaşarak uygun sıcaklığa ulaşmayı sağlar. Skrotumun bu hareketlerini cremaster (cremaster) kası gerçekleştirir. Testis ısısının korunmasında ter bezleri de etkilidir (Aktümsek, 2004).

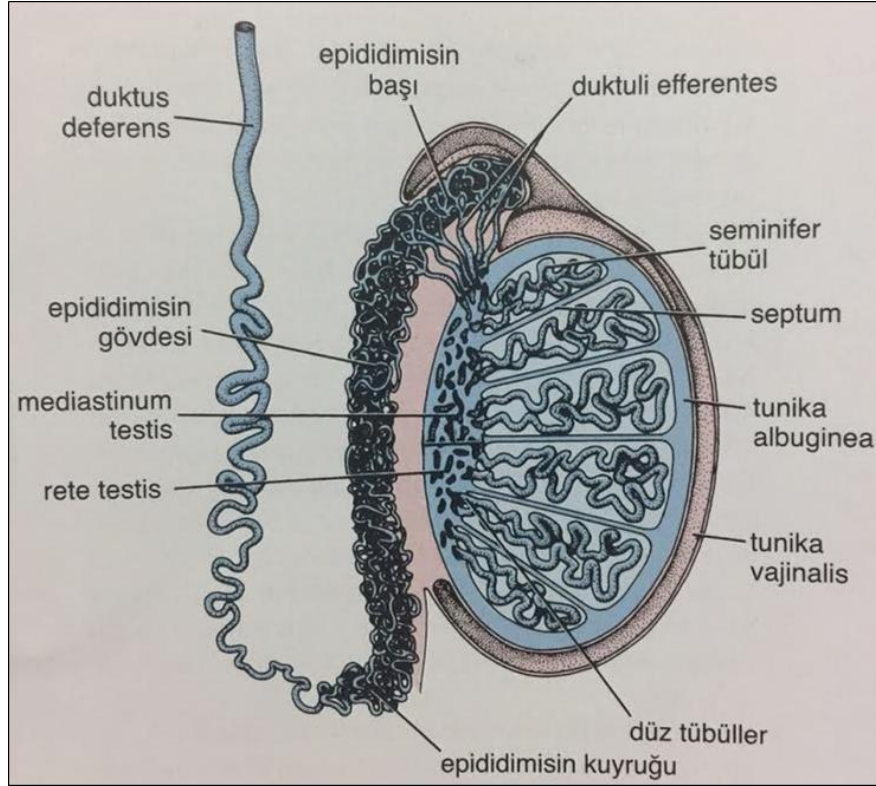
2.3.1. Spermin fizyolojisi

Seminifer túbülde oluşan sperm, túbüllerde ve epididimiste hareketsizdir. Spermiler 18 ile 24 saat epididimiste kaldıktan sonra hareket yeteneđi kazanırlar; fakat ejakülasyona kadar baskılayıcı proteinler tarafından hareketleri engellenir. Doğal olarak hareketli ve fertil spermiler, sıvı ortamda dakikada yaklaşık 1-4 mm hızla flagellaların hareket yeteneđi sayesinde ilerleyebilir. Ejakülat semeninde olduđu gibi, sperm aktivitesi nötral ve hafif alkalik ortamda büyük bir artış gösterir; ancak orta derecede asidik ortamda büyük ölçüde baskılanır. Kuvvetli asit ortamda ise spermiler hızla ölür. Sıcaklık artışı ile spermin aktivitesinde belirgin bir artış görülürken, metabolizma hızının da yükselmesi sonucu spermin ömrü büyük ölçüde kısalır. Sperm testislerin genital kanallarında birkaç hafta canlı kalabildiđi halde, kadın genital kanalında sadece 1 veya 2 gün yaşayabilir (Guyton et al., 2007).

2.4. Testis Histolojisi

Yetişkin insan testisleri, vücut boşluđu dışında, skrotumun içerisinde yerleşimli ve spermatik kordonların ucunda asılı olarak duran bir çift ovoid şekilli organdır (Demir, 2006; Ross & Pawlina, 2006). Testisi örten abdominal duvardan skrotuma inen testiküler tunika adlı bir kılıf bulunur (Demir, 2006). Ayrıca her iki testisin lateral ve anterior yüzeylerini kısmen de olsa kaplayan tunika vaginalis denen seröz bir kese bulunmaktadır. Her bir testis kalın, sıkı bağ dokusu yapısındaki tunika albuginea denen kalın fibröz bir kapsülle çevrilidir (Demir, 2006; Ross & Pawlina, 2006). Kapsülün iç kısmı zengin bir damarlanmaya sahip olan, gevşek bağ dokusu yapısındaki tunika vaskuloza ile döşelidir. Testisin posterior yüzeyi boyunca mediastinum testisi oluşturmak üzere tunika albuginea kalınlaşır ve bağ dokusu yapısındaki septumlar kapsülden uzanarak her bir testisi yaklaşık 250 (lobuli testis) lobüle böler (Demir, 2006; Hassa, 2003). Testis lobüllerinin her biri 1-4 seminifer túbül ve Leydig hücrelerini içeren bağ dokusu yapısındaki stromayı içerir. Oldukça kıvrımlı olan bu túbüller, interstisyel Leydig hücrelerinin, kan ve lenf damarlarının sinirlerin ve genital boşaltım kanallarının olduđu gevşek bağ dokusu içerisinde gömülüdür (Demir, 2006; Hassa, 2003; Ross & Pawlina, 2006). Bu hücreler seminifer túbüllerin arasındaki interstisyel alanda bulunan büyük, poligonal şekilli endokrin hücrelerdir (Hassa, 2003; Ross & Pawlina, 2006). Tipik olarak lipid damlaları içerirler. Bu damlalarda testosteronun öncüleri olan kolesterol esterleri bulunur (Demir, 2006; Ross &

Pawlina, 2006). Diğer steroid hücreler gibi granülsüz endoplazmik retikuluma sahiptirler. Sisternaları azdır. Granülsüz endoplazmik retikulum membranlarında steroidlerin biyosentezi için gereken enzimler bulunmaktadır (Demir, 2006). Leydig hücreleri erken fetal yaşam sırasında farklılaşmış testosteron üretir ve salgılar (Demir, 2006; Ross & Pawlina, 2006). İnsanın her iki testisinde toplam 800-1200 adet seminifer tübül bulunmaktadır. Her biri 30-80 cm uzunluğundadır (Demir, 2006). Seminifer tübüller, birkaç tabakadan oluşan fibröz bir bağ dokusu ile sarılır (Demir, 2006). Her piramidal lobun daralan tepesinde seminifer tübüller tubuli rekti denen düz tübüller ile birleşirler. Bu birleşme kısımları, testisin mediastinumundaki bağ dokusunun içerisinde bulunan ve bu boşlukları epitelle döşeli bir ağ olan rete testisi oluşturur (Sahinturk, 2003). Seminifer tübüller tunika propriya tarafından çevrelenen, kalın kompleks bir epitel (seminiferöz veya germinal epitel) ile döşelidir (Şekil 2.3), (Demir, 2006; Ross & Pawlina, 2006). Her bir seminifer tübül 150-250 µm çapında, 50 cm uzunluğundadır.



Şekil 2.3: İnsan testisinin sagittal kesiti (Ross & Pawlina, 2006).

2.4.1. Seminifer túbüller

Seminifer túbüller spermatojenik ve destek hücreleri olmak üzere iki temel hücre popülasyonundan oluşan karmaşık, çok katlı bir epitel ile döşelidir. Destek hücreleri tek çeşittir ve Sertoli hücreleridir. Bu hücreler puberteden sonra mitoz bölünmeye girmezler (Demir, 2006). Genellikle prizmatik hücrelerdir. Bu hücrelerin lateral ve apikal uzantıları komşu spermatojenik hücreleri çevreler ve aralarındaki boşlukları doldurur. Yan bağlantıları ışık mikroskobu ile görülemez. Sertoli hücreleri, seminifer epitel boyunca uzanarak spermatojenik hücreleri besler ve túbüllere yapısal düzen verirler; geçirgenlik bariyeri olan kan-testis bariyerini oluştururlar. Ayrıca farklılaşamayan spermatogonik hücreleri ve spermiyogenezin son aşamasında oluşan rezidüel cisimleri fagosite ederler ve parçalarlar. (Ross & Pawlina, 2006).

Kemirgen deney hayvanlarında, her túbülün etrafında tek katlı yassı poligonal hücrelerin birleşmesiyle oluşan bir tabaka vardır. Bu hücreler kasılabilir, fakat epitelyal yapısı ve atipik şekli nedeniyle dolayı myoid hücreler olarak adlandırılırlar. Bu hücreler desmin gibi miyofilamentleri içerir ve seminifer túbüllerdeki ritmik kasılmalardan sorumludur. Myoid hücreler testosteron için yüzey reseptörlerine sahiptir. Ayrıca kan- testis bariyerinde önemli bir rol oynar (Sahinturk, 2003).

2.4.2. Spermatogenez

Spermatogenez, proliferatif ve hücresel değişiklikleri kapsayan, spermatozoon üretimi sürecidir. Bu süreç spermatogonyumların proliferasyonu ile başlar. Spermatogonyumlar 12 µm çapında, küçük, yuvarlak hücrelerdir. Bu hücreler Sertoli hücreleri ile yakın ilişki hâlinde ve bazal membranın hemen üstündedir (J. Junqueira & Çev, 2009). Yapısal olarak 3 tip spermatogonyum gözlenir.

Koyu tip A spermatogonya: Kubbe şeklinde ve küçüktür. Oval, yassılaştırmış ve heterokromatik bir çekirdeğe sahiptir. Hücre döngüsüne girmeyen, rezerv hücrelerdir. Mitoz bölünme sonucu koyu Tip A ve açık Tip A'yı oluştururlar.

Açık tip A spermatogonya: Çekirdek görünümü haricinde koyu Tip A ile aynıdır. Ökromatik ve soluk çekirdeğe sahiptir. Organelleri azdır. Testosteron ile uyarılınca çoğalarak, mitoz bölünme ile yeni açık Tip A ve B spermatogonyayı oluştururlar (Sahinturk, 2003).

Tip B spermatogonya: Tip A'ya göre daha yuvarlak ve merkezi yerleşim gösteren çekirdeğe sahiptir. Tip B spermatogonya son bir mitoz bölünme geçirerek iki tane yavru hücre oluştururlar. Bu hücreler büyüyerek küresel, ökromatik çekirdekli primer spermatositleri oluştururlar (Sahinturk, 2003; J. Junqueira & Çev, 2009).

Primer spermatositler DNA sentezini tamamladıktan sonra, homolog kromozomların sinaps oluşturduğu, DNA rekombinasyonunun olduğu ve haploid hücrelerin olduğu mayoz bölünme sürecini geçirirler. Primer spermatositler 46 kromozom (44+XY) ve 4N DNA içerir. Oluşmalarından hemen sonra mayozun profaz aşamasına girerler. Bu aşama yaklaşık 3 hafta sürmektedir. Bu nedenle testisin histolojik kesitlerinde genellikle spermatositlerin bu aşaması görülmektedir. Primer spermatositler spermatogonik serinin en büyük hücreleridir.

Birinci mayoz bölünmeden sonra, homolog kromozomlar ayrılır ve 23 kromozom içeren daha küçük sekonder spermatositler oluşur. İnterfazda çok kısa süre kaldıkları için histolojik kesitlerde pek görülmezler. Kısa süre içinde ikinci mayoz bölünmeye girerler.

Sekonder spermatositlerin bölünmesi ile 23 kromozom içeren iki tane haploid hücre olan spermatid oluşur. Mayoz bölünmenin sonucunda haploid sayıda kromozom içeren spermatidler oluşur (J. Junqueira & Çev, 2009).

2.4.3. Spermiyogenez

Spermiyogenez spermatidlerin spermatozoona farklılaşma sürecidir. Bu süreçte akrozom oluşumu, çekirdek yoğunlaşması ve uzaması, flagellum gelişmesi, orta parçada mitokondrilerin organize olması ve gereksiz sitoplazmik parçaların uzaklaştırılması vardır. Hücre bölünmesi gerçekleşmez. Spermiyogenez 4 faza ayrılır.

Golgi fazı

Bu fazda spermatidin çok sayıdaki Golgi kompleksinde kümelenen PAS pozitif granülleri bulunur. Akrozomal vezikül genişler ve içeriği artar. Sperm kuyruğunun aksonemini oluşturan iki merkezi mikrotübülün parçaları ve dokuz mikrotübül çiftinin bir araya getirmesini başlatır.

Kep fazı

Bu fazda akrozomal vezikül, nükleusun ön yarısının üzerinden yayılır. Bu yapıya akrozomal kep denir.

Akrozom fazı

Bu fazda gelişmekte olan flagellum seminifer tübülün lümenine doğru uzanır. Spermatidin yoğunlaşan nükleusu uzar. Nükleus ve akrozom, plazma membranının ön kısmına taşınır ve sitoplazma posteriora doğru yönelir.

Olgunlaşma fazı

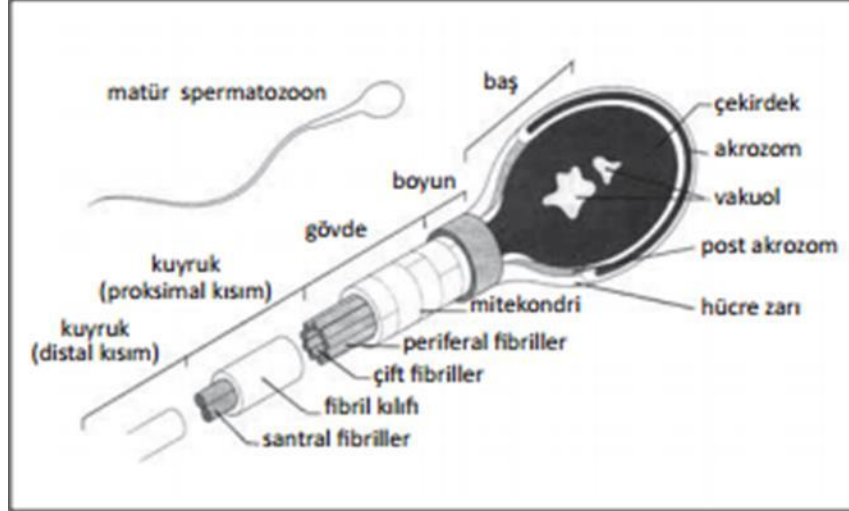
Bu fazda flagellumun etrafındaki fazla sitoplazma azaltılır ve spermatozoon oluşur. Rezidüel cisimcik (fazla sitoplazma) Sertoli hücreleri tarafından fagosite edilir. Olgunlaşma fazının sonuna doğru uzamış spermatidlerin Sertoli hücrelerinden seminifer tübülün lümenine salınma sürecine spermiasyon adı verilir. Testisteki spermiasyon hızı, ejakülattaki sperm hücrelerinin sayısını belirler (J. Junqueira & Çev, 2009; Ross & Pawlina, 2006).

2.4.4. Spermium

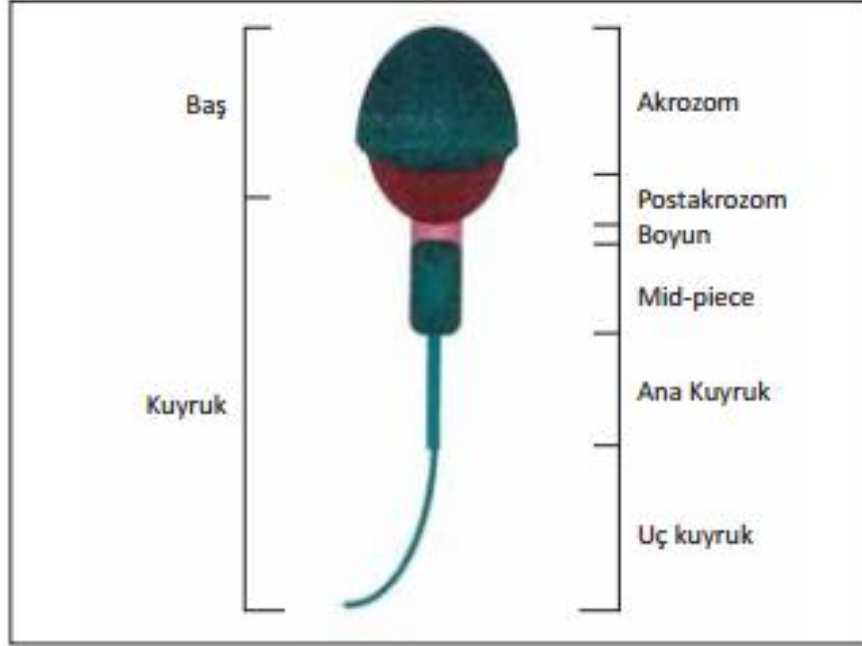
Spermium hücresi baş, boyun, orta parça ve kuyruk olmak üzere 4 kısımdan oluşmaktadır (Şekil 2.6). Baş bölümünün büyük kısmını paternal DNA'nın bulunduğu kompakt ve yoğun yapıdaki çekirdek kaplamaktadır (Şekil 2.5). Bu yapıları akrozom sarmaktadır. Akrozom, ekvatoryal bölge ve baş olmak üzere iki kısımdan oluşmaktadır. Akrozom spermatidin Golgi cisimciğinden oluşmakta ve fertilizasyon için gerekli hyaluronidaz ve proakrozin gibi hidrolitik enzimler içermektedir. Spermin kuyruk kısmı orta parçadan ince ve tek parça halinde olmalıdır (Şekil 2.4). Sperm kuyruğunda hareketin oluşumunu sağlayan temel yapı aksonemdir ve mikrotübüler ikililerden oluşmaktadır (Erdemir, Fırat, & Gençten, 2011).

Baş	Uzunluk 5-6 mikron Genişlik 2.5-3.5 mikron
Akrozom	Başın %40-%70'ini oluşturmali
Orta parça	Genişlik 1 mikron Uzunluk 1.5 x baş uzunluğu
Kuyruk	Boyu yaklaşık 45 mikron Uniform Orta parçadan daha ince Kvrılmamış Kırık içermeyen
Sitoplazmik damlacık	Baş alanının %30-70'inden az Sadece orta parçada lokalize

Şekil 2.4: Kruger kesin kriterlerine göre spermium morfolojisi (Erdemir et al., 2011).



Şekil 2.5: Normal spermiumun şekli (Erdemir et al., 2011).



Şekil 2.6: Normal spermiumun bölümleri (Erdemir et al., 2011).

2.4.5. İnterstisyel alan

İnterstisyum denilen gevşek bağ dokusunu, Leydig hücrelerini, fibroblastları, makrofajları, mast hücrelerini, sinirleri, lenf ve kan damarlarını içerir (Sahinturk, 2003; L. Junqueira & Carneiro, 2009).

2.4.6. Leydig hücreleri

Çapı 14-20 μm olan, büyük, poligonal, eozinofilik hücrelerdir. Eozinofilik görülmelerinin nedeni bol miktarda granülsüz endoplazmik retikulum bulundurmalarıdır. Sisternaları azdır. Salgılarını biriktirmedikleri için salgı granülleri yoktur. Asidofilik sitoplazmada, yağını kaybetmiş lipid damlacıkları soluk vakuoller şeklinde bulunurlar. Bu lipid damlacıklarında testosteron öncüleri olan kolesterol esterleri bulunur (Demir, 2006). Bu hücrelerde lipofuskin pigmenti ve çubuk şekilli sitoplazmik kristal olan Reinke kristalleri bulunmaktadır (Demir, 2006; Kierszenbaum, 2006; Ross & Pawlina, 2006).

2.5. Steroidler

Endokrin sistem hücreleri yüzden fazla hormon ve benzeri aktif maddeyi salgılamaktadırlar. Bu maddeler kimyasal olarak sınıflandırıldığında 3 gruba ayrılırlar. Bunlar;

- ❖ Steroidler
- ❖ Küçük peptidler, polipeptidler ve proteinler
- ❖ Amino asitler, araşidonik asit analoglarıdır (Ross & Pawlina, 2006).

Steroidler, sterollerden yükseltgenmişlerdir; sterol çekirdeğine sahiptirler, fakat kolesterolün D halkasına bağlı alkil zinciri yoktur.

Steroidler; testisler, overler ve adrenal korteksten sentezlenip, salgılanırlar. Bu hormonlar (adrenokortikal ve gonadal steroidler) plazma proteinlerinin ya da androjen-bağlayıcı proteinlerin yardımı ile hedef hücrelere kan dolaşımı yolu ile taşınırlar. Bu taşıma işlemi protein taşıyıcılar tarafından gerçekleştirilir. Bunun nedeni steroid hormonların kanda kolay çözünemeyecek kadar hidrofobik olmasıdır. Hedef hücrelerde bu hormonlar, zardan basit difüzyon ile geçerler ve taşındıkları dokulardaki hücrelerin çekirdeğindeki özgül reseptör proteinine bağlanırlar. Ligand bağlanmamış steroid hormon reseptörleri çoğunlukla hedef genleri baskırlar. Hormon bağlanması reseptör proteinde bir takım konformasyon değişikliklerine neden olur. Reseptör DNA üzerinde bulunan ve hormon yanıt unsurları adlı özel düzenleyici dizileri ile etkileşme yeteneği kazanır ve böylece gen ifadesini değiştirir. Sonuç olarak metabolizmada değişimlere neden olur.

Hormonların çok düşük konsantrasyonları bile etkili olacakları dokularda cevap oluşturmaları için yeterli olmaktadır. Bunun nedeni hormonların reseptörlerine yüksek çekime sahip olmasıdır (Nelson & Cox, 2005).

2.6. Anabolik Androjenik Steroidler (AAS)

Testosteron 20. yüzyıl (yy.) başlarında izole edilip, karakterize edildikten sonra kimyasal olarak testosteronun bazı özelliklerine benzer türevleri sentezlenmiştir. AAS'ler; testosteron ile birlikte türevlerinin hepsine verilen addır (Özdemir & Gültürk, 2008). Anabolik steroidler kelime olarak "yapıcı", "inşaa edici" hormon anlamına gelir (Ermış, 2012). Bu moleküllerin ergojenik (performans artırıcı) etkisi keşfedildikten sonra, profesyonel sporcular ve atletler tarafından kullanılmaya başlanmıştır. Hatta profesyonel sporcular dışında amatör sporcular ve vücut geliştirciler tarafından da sıklıkla

kullanılmaya başlanmıştır. 1972 yılında gerçekleşen Münih olimpiyatları'nda orta ve kısa mesafe koşucularının yaklaşık %68'i AAS kullandığını itiraf etmiştir. Bunun üzerine Uluslararası Olimpiyat Komitesi bu ilaçların kullanımını tespit etmek için yöntemler geliştirmeye başlamıştır. 1974 yılında AAS'ler de yasaklı ilaçlar grubuna dahil edilmiştir (Özdemir & Gültürk, 2008). AAS'ler anabolik ve androjenik etkilerine göre sınıflandırılabilirler. AAS'ler testosterondan sentezlendiği için testosteronun anabolik androjenik etki oranı 1 olarak kabul edilir. Bazı AAS'ler androjen reseptörüne zayıf olarak bağlanarak zayıf androjenik etki gösterirken, güçlü anabolik etki göstermektedir. Bazı AAS'ler ise androjen reseptörüne güçlü bir şekilde bağlanarak güçlü androjenik etkinin yanı sıra zayıf anabolik etki gösterir. Testosteronun anabolik etkisini artırmak ve androjenik etkisini azaltmak için steran halkasına bir takım moleküllerin eklenmesi ile sentetik türevleri olan AAS'ler elde edilmiştir. AAS kullanımının amacı anabolik etkiyi arttırıp androjenik etkiyi azaltmak olsa da uzun süreli ve yüksek dozlardaki kullanımı sonucu androjenik etki meydana gelmektedir. AAS'ler anabolik/androjenik etki bakımından üç grupta incelenir.

- Testosteron benzeri etki gösteren AAS'ler: Güçlü bir androjenik etkiye sahip olan bu moleküllerin anabolik/androjenik etki oranı 1'e yakındır. Bu etkisi sayesinde kas güçlendirilmesi için kullanılırlar. Bu moleküller periferde aromatisasyonla östrodiol dönüşükleri için jinekomasti ve ödem yapıcı özellikleri vardır.
- DHT benzeri etki gösteren AAS'ler: Testosterondan 5 α - redüktaz enzimi ile üretilir. DHT androjen reseptörlerine güçlü bir çekim gücü ile bağlıdır. Bu nedenle androjenik aktiviteleri yüksektir. Periferde aromatisasyonla östrodiol dönüşmedikleri için jinekomasti ve ödem yapıcı özellikleri yoktur.
- Nandrolone benzeri etki gösteren AAS'ler: Anabolik/androjenik etki oranı diğer iki gruba göre en yüksek olan gruptur (Tablo 2.1) (De Souza,2011).

Tablo 2.1. AAS'lerin anabolik/androjenik etki bakımından sınıflandırılması (De Souza, 2011).

Testosteron benzeri etki gösterenler	Testosteron cypionate Testosteron undekanoat Metil-testosteron Metandrostenolone Kloro-dehidrometiltestosteron Fluksimesterone Boldenone
Dihidrotestosteron benzeri etki gösterenler	Stanozolol Oxandrolone Oxymetholone Mesterolone Methenolone
Nandrolone benzeri etki gösterenler	Nandrolone dekanoat/undekanoat Nandrolone fenilpropionate Trenbolone

Testosteronun uyardığı kas gelişimi, tip I ve tip II kas liflerinin artışı ile meydana gelen hipertrofi sonucunda olmaktadır. Ayrıca AAS'ler antrenman kapasitesini de artırmakta ve herhangi bir kas zedelenmesi durumunda protein sentezini hızlandırarak iyileşme sürecini kısaltmaktadır (Kılınçarslan, 2011).

2.6.1. AAS'lerin terapötik kullanım alanları

- Bazı kan hastalıklarının ve osteoporozun tedavisinde (Feinberg, Lumia, & McGinnis, 1997),
- Hipotalamus, hipofiz veya testiküler genetik bozukluklara bağlı androjen yetersizliği olan hastalarda uygulanan androjen replasman (yerine koyma) tedavisinde,
- Androjen eksikliği olmayan ve kronik hastalıkları olan hastalarda farmakolojik androjen tedavisinde yaygın şekilde uygulanmakta ve optimum testosteron etkileri ile yaşam kalitesini yükseltmede (Mutalip et al., 2013),
- Eksik hormon düzeylerinin normal seviyeye getirilmesinde,

- Zayıflamaya sebep olan hastalıklarda kas kitlesi ve gücünün artırılmasında,
- Sarkopeniye (yaşlanmaya bağlı olarak kas kitlesi ve kuvvetinde azalma) karşı korumada,
- Depresyon gibi ruhsal hastalıkların azaltılmasında (Özdemir & Gültürk, 2008),
- Böbrek yetmezliğinde,
- Kalıtsal ödemde,
- Üreme sistemi fonksiyon bozukluklarında,
- Meme kanserinde,
- Anemide terapötik amaçlı kullanılır (Mohamed & Mohamed, 2015).

2.6.2. AAS'lerin yan etkileri

Klinik tedavilerde kullanılmış olmasına rağmen, AAS'lerin sağlığa olumsuz etkileri de vardır (Mutalip et al., 2013). Bu olumsuz etkiler terapötik dozdan (10-100 kat) daha yüksek miktarlarda kullanılması sonucu oluşmaktadır (Noorafshan, Karbalay-Doust, & Ardekani, 2005). Bu kadar yüksek dozlarda kullanıldığında insanların ve hayvanların seksüel davranışları, fizyolojileri ve sperm kaliteleri değişebilir (Mohamed & Mohamed, 2015). Bildirilen yan etkiler arasında akne, testiküler atrofi, jinekomasti ve hipertansiyon, aritmi ve miyokard enfarktüsü (doku bozukluğu nedeniyle, kan pıhtısıyla tıkanması), depresyon, eritrositlerde artış, diyastolik fonksiyon bozukluğu ve sperm sayısında azalma ve motilite sayılabilir (Mutalip et al., 2013). AAS'ler kadınlarda; klitoral hipertrofi, meme dokusunda küçülme, ses kalınlaşması, yüz kıllarının artması, amenore, hirsutizm gibi yan etkiler göstermektedir (Özdemir & Gültürk, 2008). Androjenize dişi sıçanlar gestasyon öncesi dönemde steroid tedavisi gördüklerinde lümen epitelinin, miyometriyumun ve perimetriyumun infertiliteye bağlı morfometrik kalınlığında değişiklik görülmektedir (Shahraki, Mirshekari, & Shahraki, 2015).

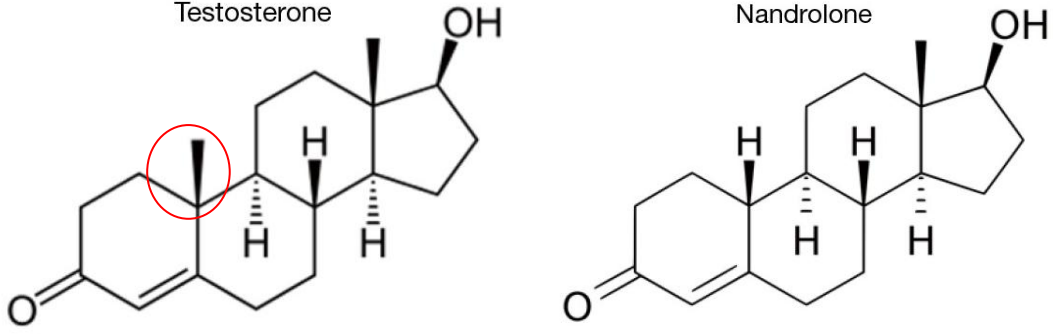
Testosteronun yüksek düzeyleri depresyona neden olabilmektedir. Ayrıca kadınlarda androjen düzeylerinin çok yüksek olması sinirliliğe, anti sosyal davranışlara ve depresifliğe de neden olabilmektedir (Kartalçı, 2010).

2.6.3. AAS ve infertilite

AAS'ler, testosteronun sentetik türevleridir. Androjen reseptörünü bağlayarak, erkek cinsiyet karakterlerine etki ederler. Örneğin ikincil cinsiyet özelliği, üreme ve somatik dokulardaki anabolik durumdur. Sentetik testosteronun ekzojen olarak verilmesi, hipotalamik-pitüiter ekseninde negatif geri besleme (negatif feedback) ve dolayısıyla hem FSH hem de LH salınımını inhibe eder. Anabolik steroid kullanımı ile elde edilen normal ve yüksek serum androjen konsantrasyonlarına rağmen, bu konsantrasyonlar, spermatogenezi devam ettirmek için gerekli testiküler konsantrasyonları üretmeyebilir ve çoğu anabolik steroid kullanıcısında (erkek) hipogonadotropik hipogonadizm (testis fonksiyonlarında yetersizlik) ve sonrasında testiküler atrofi ve azospermi görülür. Anabolik steroid'in kötüye kullanımı sperm hareketliliği ve morfolojisinde anormalliklerin yanı sıra oligospermi veya azospermi olarak da görülür. Genellikle yüksek dozda ve uzun süreli kullanılmazsa, sperm kalitesi, anabolik steroid kullanımının kesilmesinden sonra 4 ay içinde kendiliğinden düzelebilir. Bununla birlikte spermatogenezdeki etkileri serum testosteron seviyeleri ve düşük FSH, LH seviyeleri 3 yıla kadar sürebilir (Dohle, Smit, & Weber, 2003).

2.6.4. Nandrolon dekanolat (ND)

AAS'ler arasında ND baskın bir konuma sahiptir. Eski bir uyarıcı (doping) ajanı olup, 1950'lerin başında sentezlenmiştir (Tsitsimpikou et al., 2016). 17β -hidroksi-19-nor-4-androsten-3-on kimyasal yapısına sahiptir. Endojen nandrolon, biyokimyasal transformasyon (biçim değiştirme) reaksiyonları sırasında bir yan ürün olarak üretilir (Ahmed, 2015) ve ana metaboliti (norandrosteron) insan idrar örneklerinde 0.01-0.14 mg/l konsantrasyon aralığında tespit edilebilir (Pomara et al., 2016). Nandrolon, kimyasal görünümünde testosterona benzerlik gösteren sentetik bir anabolik steroiddir. İki molekül arasındaki tek önemli fark tek bir metil grubudur (Şekil 2.7).



Şekil 2.7: a: Testosteron, b: Nandrolon kimyasal yapısı.

Testosterona benzer şekilde, nandrolone, intramüsküler (i.m.) enjeksiyon yoluyla uygulanır ve yaklaşık 8 gün plazma yarı ömrüne sahiptir. Nandrolone, androjen reseptörlerine testosterondan daha büyük bir bağlanma afinitesi ile bağlanır (Pan & Kovac, 2016). Nandrolon dünya çapında en çok kullanılan AAS'lerden biri olarak düşünülmektedir. Özellikleri arasında doku oluşumunun artırılması; kuvvet, kas kütlesi, libido ve kemik sağlığının korunması yer alır. Nandrolonun yararlı etkilerine ve birçok klinik koşulların tedavisinde kullanımına rağmen, nandrolon uygulaması spermatojenik hücre apoptozu başlatmaktadır. Bununla birlikte, nandrolon kaynaklı testis toksisitesinin altında yatan mekanizmalar henüz tam olarak anlaşılabilmiştir (Pomara et al., 2016).

2.7. Antioksidanlar

Reaktif oksijen türlerinin (ROT) oluşumunu ve meydana getirdikleri hasarı önlemek için vücutta doğal bir savunma mekanizması vardır. Bu savunma mekanizmasını oluşturan bileşiklere "antioksidanlar" denir (Biçim & Yalçın; Gökpınar et al., 2006).

Antioksidanların sınıflandırılması çeşitlilik göstermektedir. Endojen kaynaklı (yunanca endon:içinde, genos:soy) ve eksojen kaynaklı antioksidanlar olarak veya enzim ve enzim olmayan antioksidanlar şeklinde sınıflandırılabilirler (Akkuş, 1995).

Antioksidanlar dört yolla oksidanları etkisiz hale getirirler bunlar:

- Temizleme etkisi (Scavenging): Oksidanları daha zayıf yeni bir moleküle çevirerek etkisizleştirir. Antioksidan enzimler ve mikromoleküller bu yolla etki eder.

- Baskılama etkisi (Quenching): Oksidantlara bir hidrojen aktararak inaktive etmesi şeklinde olur. Vitaminler, flavanoidler, timetazidin ve mannitol bu şekilde etki eder.
- Zincir reaksiyonlarını kırma etkisi: Oksidantları kendilerine bağlayarak fonksiyonlarını inaktive eder. Bu etki hemoglobin, serüloplazmin ve ağır metaller ve E vitamini tarafından yapılır.
- Onarma etkisi (Repair): Oksidatif hasar görmüş olan biyomolekülleri onarırlar.

Tokoferol türlerinin antioksidan aktiviteleri arasında farklılıklar bulunmaktadır. Singlet oksijeni süpürme kapasitesi sıralandığında α (alfa) > β (beta) > γ (gamma) > δ (delta) tokoferole doğru gittikçe azalır (Gökpinar et al., 2006; Memişoğulları, 2005).

2.7.1. Karnozin

Karnozin ilk kez yaklaşık 1900 yılında V.S Gulewitch tarafından keşfedilmiştir. Rus kimyager karnozini siğir eti ekstraktlarında, azot içeren ve protein olmayan saptanmamış bileşikleri araştırması sırasında bulmuştur (Babizhayev et al., 1994; Boldyrev, Aldini, & Derave, 2013) (carneo, carnis: meat=et). Vücutta endojen olarak sentezlenen histidin türevi, multifonksiyonel bir dipeptiddir. Beyinde, iskelet ve kalp kasında yüksek konsantrasyonlarda bulunur (Kohen et al., 1988). Ayrıca mide, lens ve böbrekte de yaygın olarak bulunmaktadır. Karnozin hakkında pek çok çalışma yapılmasına rağmen bazı biyolojik etkileri hala gizemini korumaktadır (Boldyrev & Severin, 1990). Karnozin suda çözünebilen doğal bir antioksidandır. Hidroksil gruplarını, ROT ve serbest radikalleri temizler (Haeri et al., 2014). Karnozin vücutta doğal olarak bulunan unutulmuş ve esrarengiz bir dipeptid olarak tanımlanmıştır (Hipkiss, 2009). Karnozin bir anti-ageing ajan olarak, insanın fibroblast hücre kültüründe yaşlanmayı erteleyebilmesi, yaşlanmış hücre kültüründeki fenotipi genç bir fenotipe çevirebilmesi ve kemirgenlerin hücre kültüründe yavru fenotipinde kalabilmesini sağlaması ile ilişkilendirilebilir (Hipkiss & Brownson, 2000).

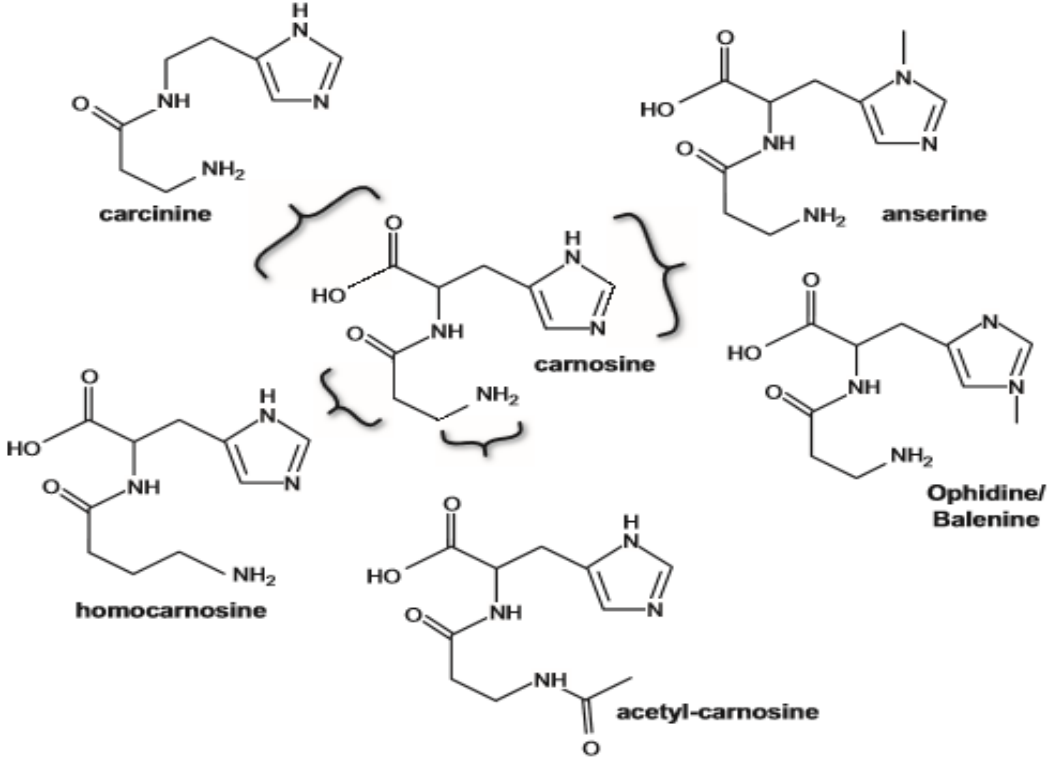
2.7.1.1. Karnozinin biyolojik etkileri

- Glikolizis düzenlenmesi,
- Kas kasılması ve oksidatif fosforilasyon,
- İmmün sistemi harekete geçirmek,
- Bakır, çinko ve kalsiyumu bağlamak (Boldyrev et al., 1999),
- Membran stabilizasyonu,
- PH tamponlama,
- Metal-iyon şelatörlerine karşı koruma,
- Makrofaj aktivitelerini düzenleme (Hasanein et al., 2016),
- Enzim aktivitesi düzenleme,
- Antioksidan aktivitesi,
- Anti-glikasyon ve yaşlanmayı önleme faaliyetleri (Kwolek-Mirek et al., 2016),
- Bağışıklık artırıcı ve nörotransmitter eylemleri kapsar (Haeri et al., 2014).

2.7.1.2. Karnozinin kimyasal yapısı

Karnozin, β -alanil-L-histidinden oluşan basit bir dipeptiddir. Karnozin sentetaz enzimi, β -alanil-L-histidinden karnozini sentezler. Omurgalılarda, sinirle donatılmış kas ve beyin gibi dokulardaki konsantrasyonları 20 mM olarak belirlenmiştir (Boldyrev et al., 1999). Karnozin doğal olarak kimyasal türevleri bulunan bir ailenin ilk şeklidir. Araştırmalar sırasında kuşların kaslarının çoğunun karnozin içermediği görülmüştür. Bunun yerine kaz ve tavukların kaslarında tanımlanan karnozinin analogu yeni bileşik anserin bulunduğu görülmüştür. Anser Latince kaz anlamına gelmektedir. Karnozinin metillenmiş diğer analoglarına yılanlarda dophidin, balinalarda balenin adı verilmiştir. Bu iki metabolitin aynı molekül yapısına sahip olduğu (β -alanyl-Ntau-methyl-histidine) ortaya çıktığında ikisine birden dophidin adı verilmiştir. En yaygın varyantları, L-histidine ait imidazol halkasının, sırasıyla,

yan zincire en yakın nitrojen atomunda metilasyona uğramış ve yan zincirden uzakta bulunan metillenmiş analogları, anserin ve ophidin'dir (Şekil 2.8),(Boldyrev et al., 2013).



Şekil 2.8: Karnozinin kimyasal yapısı ve doğal olarak oluşan türevleri (Boldyrev et al., 2013).

2.7.1.3. Antioksidan olarak karnozin

Birçok antioksidan serbest radikallerin vücuda girmesine engel olmaktadır. Fakat daha sonraki aşamalarda etkin değildir. Karnozin ise serbest radikallerin doku ve organlara girmesine engel olduğu gibi bir de bu radikallerin oluşturduğu tehlikeli bileşiklere karşı da koruyucu etki gösterir. Karnozin suda çözünebilen ve membran lipidlerinin peroksidasyonunun gerçekleştiği yerden uzak olan bir yapıya sahip olmasına karşın, biyolojik membranlardaki lipid bileşenlerinden türetilen oksitlenmiş ürünlerin birikmesini önleyebilen bir antioksidandır. Bununla birlikte, hem karnozin hem de anserin, α -tokoferol gibi yağda çözünen antioksidanların etkisini güçlendirirler (Quinn, Boldyrev, & Formazuyk, 1992).

2.7.2. E vitamini (α -Tokoferol)

1922 yılında Herbert McLean Evans ve Katharine Scott Bishop tarafından bulunan bu madde, 1924 yılında Sure tarafından vitamin E olarak isimlendirildi (Kayaalp, 1996). Evans ve arkadaşları ratlarda vitamin E eksikliği kısırlığa yol açtığı için "tokoferol" adını vermişlerdir (Kaya, 2014), (tokos= doğurmak, Phero= taşımak, ol=alkol anlamına gelen son ek). Yağda çözünen bir vitamin olan E vitamini sellüler ve subsellüler membranlarda ve lipoproteinlerde bulunur (Memişoğulları, 2005). Vitamin E mısır yağı, pamuk yağı, soya yağı ve diğer bitkisel sıvı yağlarda, hayvansal yağda, karaciğerde, balık ve tavuk etinde, tahıl tanelerinin yağ fraksiyonunda bulunur. Ayrıca anne sütünde oldukça fazla bulunur (Kayaalp, 1996).

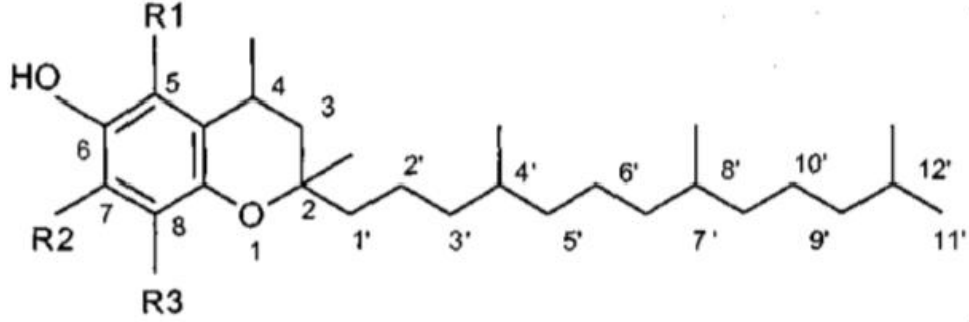
Yüksek dozda α -tokoferol ve askorbat kombinasyonu insanın derisinde ultraviyolenin oluşturduğu immünsüpresyonu azaltmaktadır (Derviş, 2011). Vitamin E'nin; kolon, prostat ve göğüs kanserlerine, bazı kardiyovasküler hastalıklara, iskemiye, katarakta, artritise ve nörolojik bozukluklara karşı koruma özelliği vardır (Karabulut & Gülay, 2016). Üreme, kas, dolaşım, sinir ve immün sistemin optimum fonksiyonları için vitamin E gereklidir (Mustafa, Yusuf, & Polat, 2016).

Vitamin E, insan beslenmesinde önemli bir bileşen olup biyolojik sistemde bulunan en etkili yağda eriyen antioksidan kabul edilir. Çoklu doymamış lipidlerden 10,000 kat daha hızlı şekilde peroksi radikalleriyle reaksiyona girer. Dolayısıyla E vitamini, oksidatif hasarla ilişkili çeşitli bozuklukların tedavisinde terapötik olarak yararlıdır. Dikromat da dahil olmak üzere ağır metallerin neden olduğu lipid peroksidasyonunu (LPO) azaltabilir ve vücudun biyolojik sistemlerini korur. E vitamininin ilk iyi bilinen ve en köklü işlevi hem erkek hem de kadınlarda üreme işlevlerinin düzenlenmesidir (Balakrishnan et al., 2013).

2.7.2.1. E vitamininin kimyasal yapısı

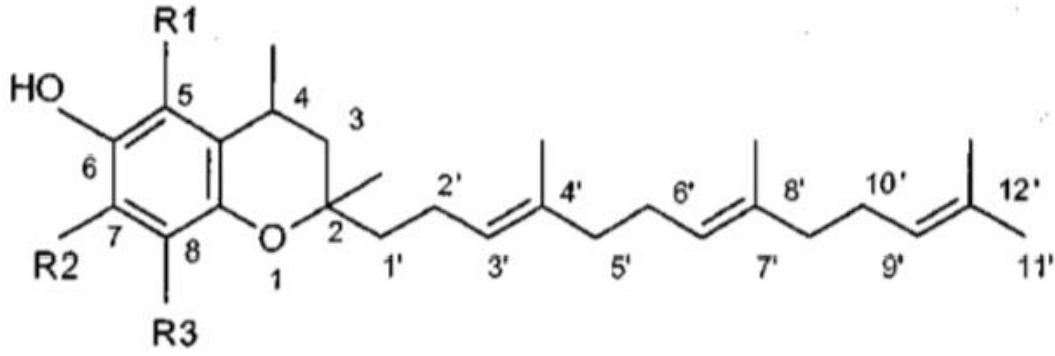
Vitamin E yapısına bakıldığında birbiriyle bağlantılı bir grup bileşiği kapsadığı görülür. Bunlar 2-metil-6-kroman çekirdeği içermektedirler ve 2. karbona bağlı 16 karbonlu fitil yan zinciri kapsarlar. Vitamin E benzeri bileşikler iki ana grupta toplanabilirler. Birinci grup "Tokoferoller", ikinci grup "Tokotrienoller" olarak adlandırılır. Tokoferollerdeki yan zincir doymuş, tokotrienollerdeki ise doymamıştır (Şekil 2.9 ve Şekil 2.10),(Battioni et al., 1991; Di Mascio et al., 1991). Günümüzde α , β , γ , δ , η (eta), ζ (zeta) olmak

üzere altı tokoferol ve altı tokotrienol olduğu bilinmektedir (Demir, 2006). İnsan vücudunda en çok α -tokoferol, daha sonra da γ -tokoferol bulunur (Gökpınar et al., 2006).



	$\underline{R_1}$	$\underline{R_2}$	$\underline{R_3}$
α -tocopherol	$\underline{CH_3}$	$\underline{CH_3}$	$\underline{CH_3}$
β -tocopherol	CH_3	H	CH_3
γ -tocopherol	H	CH_3	CH_3
δ -tocopherol	H	H	CH_3

Şekil 2.9: Doğal tokoferolün yapısı (Pekiner, 2003).



	$\underline{R_1}$	$\underline{R_2}$	$\underline{R_3}$
α -tocotrienol	CH_3	CH_3	CH_3
β -tocotrienol	CH_3	H	CH_3
γ -tocotrienol	H	CH_3	CH_3
δ -tocotrienol	H	H	CH_3

Şekil 2.10: Doğal tokotrienolün yapısı (Pekiner, 2003).

2.7.2.2. Farmakokinetik özellikleri

Vitamin E'nin absorpsiyonu ve karaciğere taşınması (kilomikronlar içinde) yağda çözünen diğer vitaminlere benzerlik gösterir. Vücutta çok fazla depo edilmezler ve karaciğerden ziyade yağ dokusunda toplanırlar. Normalde plazmadaki konsantrasyonu bireyden bireye değişkenlik gösterir ve ortalama 0.4-0.5 mg/dl kadardır. Plazmadaki toplam lipid düzeyindeki değişimler vitamin E düzeyine de yansır. Bu sebeple plazma vitamin E yeterliliğine bakmak için vitamin E konsantrasyonu yerine plazma vitamin E/total lipid oranına bakılır. Oranın 0.8 mg/g'nin altına düşmesi eksiklik belirtisi kabul edilir (Kayaalp, 1996).

2.7.2.3. Antioksidan özelliği

Vitamin E peroksitleri ve serbest radikallerini nötralize eder ve serbest oksijen radikallerin başlattığı lipid peroksidasyonunu inhibe ederek güçlü bir antioksidan özelliği gösterir (Gökınar et al., 2006; Kayaalp, 1996).

3. GEREÇ VE YÖNTEMLER

3.1. Deney Hayvanları

Çalışmamız için Eskişehir Osmangazi Üniversitesi Hayvan Deneyleri Yerel Etik Kurulundan 553-1/2017 kayıt numaralı onay alındıktan sonra Eskişehir Osmangazi Üniversitesi Tıbbi ve Cerrahi Deneysel Araştırma Merkezi'nden (TICAM) toplam 35 adet, 300-350 gram ağırlığında erişkin erkek *Wistar Albino* cinsi sıçan temin edildi. Tüm deney hayvanları çalışma sonuna kadar deney hayvanları laboratuvarlarında 12 saat karanlık/12 saat aydınlık periyodunda, 20-22 °C oda sıcaklığı olan ortamda yaşatıldı. Deney hayvanları standart pellet yem ve musluk suyu ile ad-libitum beslendi. Hayvanlar deneye başlamadan 1 hafta önce gruplara ayrılıp, ortam koşullarına adaptasyonlarını sağlamak için kafesler içerisine konuldu.

3.2. Kimyasallar

Nandrolone Decanoate, Balkan Pharmaceuticals (Moldova Cumhuriyeti) firmasından (Nandrolona D); Karnozin, Nova Nutritions (Amerika/New Jersey) firmasından (L carnosine); vitamin E, Farmalaz firmasından (E-vin); yer fıstığı yağı, Zade Vital (İstanbul/Ümraniye) firmasından sağlandı.

3.3. Deney Grupları

Her grupta 7 hayvan olacak şekilde 5 grup oluşturuldu:

- **Grup 1:** Kontrol grubu

Bu gruptaki deney hayvanları 8 hafta süresince normal ad-libitum beslendi.

- **Grup 2:** Sham grubu

Bu gruptaki deney hayvanlarına 8 hafta süresince yer fıstığı yağı ve serum fizyolojik verildi. Yer fıstığı yağı intramüsküler enjeksiyon (i.m.) ile haftada 1 kez, serum fizyolojik ise haftada 5 gün intragastrik gavaj yolu ile verildi.

- **Grup 3:** Nandrolon Dekanoat (ND) grubu

Bu gruptaki deney hayvanlarına 8 hafta süresince, haftada bir kez 10 mg/kg ND i.m. ile yer fıstığı yağı içerisinde çözülerek verildi. Kilogram başına 10mg ND verilecek şekilde her bir hayvan için hesaplama yapıldıktan sonra yer fıstığı yağı ile dilüe edildi (Ahmed, 2015).

- **Grup 4:** ND+karnozin grubu

Bu gruptaki deney hayvanlarına 8 hafta süresince, haftada bir kez 10mg/kg ND (i.m) ve haftada beş gün, günde 1 kez 200mg/kg karnozin intragastrik gavaj yolu ile verildi. Karnozin çözücüsü olarak steril serum fizyolojik kullanıldı (Aydın et al., 2015; Hasanein et al., 2016).

- **Grup 5:** ND+vitamin E grubu

Bu gruptaki deney hayvanlarına 8 hafta süresince, haftada 1 kez 10 mg/kg ND i.m. ve haftada 2 gün, günde 1 kez 100 mg/kg vitamin E intragastrik gavaj ile verildi. Vitamin E çözücüsü olarak yer fıstığı yağı kullanıldı (Aydın et al., 2015; Yılmaz, 2014).

3.4. Vücut Ağırlıklarının Ölçümü

Deney başlangıcından itibaren sıçanların vücut ağırlıkları uygulanacak dozu belirlemek üzere deney süresince günlük olarak tartıldı. Deney sonunda ağırlıkları tartılarak kaydedildi. Testis ağırlıkları ise, deney sonunda sol ve sağ testis olarak karşılaştırılmak üzere kaydedildi (Ata, 2009).

3.5. Bouin Çözeltisinin Hazırlanması

Dokuların tespitinde kullanılan Bouin çözeltisi aşağıdaki şekilde hazırlandı;

- Doymuş pikrik asit çözeltisi 75 ml
- Formaldehit (%40) 25 ml
- Glasiyal asetik asit 5 ml

Pikrik Asit Çözeltisinin Hazırlanması

- Distile su 1 lt
- Pikrik asit 12 gr

Pikrik asit (12.2 g) molekül ağırlığı kadar tartılarak 1000 ml saf su içerisinde çözüldü. İyice çözdürülmesine dikkat edecek şekilde gerekli miktarda pikrik asit kullanıldı. Çözelti kullanılmadan önce süzüldü. Bouin

çözeltisini hazırlamak için önce doymuş pikrik asit çözeltisi ile formaldehit karıştırıldı; daha sonra üzerine yavaş bir şekilde glasiyal asetik asit eklenerek çözelti karıştırıldı.

3.6. Dokuların Alınması

Deney hayvanları 90 mg/kg ketamin + 10 mg/kg ksilazin intraperitoneal enjeksiyon ile (i.p.) verilip hayvanlar anestezi altında iken sakrifiye edildiler. Daha sonra hayvanların karın bölgesi açılarak testisleri çıkarıldı. Çıkarılan testislere enjektör ucu ile uzun eksenlerine dik olacak şekilde karşılıklı birkaç delik açılarak fiksatif daha iyi alması sağlandı.

3.7. Testis Ağırlıklarının Ölçümü

Testisler çevre dokulardan iyice temizlendikten sonra her bir testis Ohaus (Adventurer Pro AV264C) marka hassas terazi ile tartıldı. Her bir sıçan için testis ağırlıkları ayrı ayrı sol ve sağ olmak üzere tartılarak kaydedildikten sonra, sol testisler Bouin çözeltisine ve sağ testisler ise % 10'luk formaldehit içerisine alındı.

3.7.1. Testis ağırlık indeksi ölçümü (TAİ)

Toplam testis ağırlık indeksi aşağıda verilen formül ile hesaplandı;

$$TAİ: [(sağ+sol testis ağırlıkları toplamı)/vücut ağırlığı] \times 100$$

(Sahinturk, Guclu, & Baycu, 2007).

3.8. Işık Mikroskobu İçin Dokuların Hazırlanması

Bouin fiksatifine alınan dokular 24 saat, %10'luk formaldehit içerisine alınan dokular ise 48 saat bekletilip sertleştikten sonra, enine iki eşit parçaya bölündü. Daha sonra bu parçalar da ikiye bölünerek kasetlere alındı. Her hayvana ait blokları hazırlamak için rutin doku takip işlemleri uygulandı ve parafin bloklar hazırlandı (Tablo 3.1).

Doku Takip Yöntemlerine Ait Süreler

Bouin Fiksatifinde Takip

Tablo 3.1: Bouin fiksatifinde takip için geçen süreler.

Bouin fiksatif	24 saat
% 50'lik alkol	çalkalama
% 70'lik alkol	1 gece
% 80'lik alkol	1 saat
% 90'lık alkol	1 saat
% 96-I alkol	1 saat
%96-II alkol	1 saat
%100'lük alkol	30 dakika
Ksilol-I	10 dakika
Ksilol-II	10 dakika
Parafin-I	45 dakika
Parafin-II	1 saat
Parafin-III	1 saat

3.9. Kesitlerin Alınması ve Boyanması

Her blok 15-30 µm'lik trimleme işleminden sonra, 4-5 µm kalınlığında seri kesitler alındı. Önceden numaralanmış lamlar üzerine en fazla 2 kesit olacak şekilde alındı. Işık mikroskopunda inceleme yapılabilmesi için Hematoksilin Eozin (H-E) ve Periyodik Asit Schiff (PAS)+Hematoksilin (H) ile boyandı. Boyama yöntemlerine ait süreler Tablo 3.2 ve Tablo 3.3' de gösterilmiştir.

Hematoksilin Eozin Boyama Yöntemine Ait Süreler

Tablo 3.2: Hematoksilin Eozin boyama yöntemi basamak süreleri.

Ksilol-I	10 dakika
Ksilol-II	10 dakika
% 96-I'lik alkol	5 dakika
% 96-II'lik alkol	5 dakika
% 90'lık alkol	5 dakika

% 80'lik alkol	5 dakika
% 70'lik alkol	5 dakika
Distile su	5 dakika
Hematoksilin	1 dakika
Çeşme suyu	5 dakika(akarsu altında)
Eosin	5 dakika
% 70'lik alkol	2 dakika
%80'lik alkol	2 dakika
%90'lık alkol	2 dakika
% 96-I'lik alkol	2 dakika
% 96-II'lik alkol	2 dakika
Ksilol-I	10 dakika
Ksilol-II	10 dakika

Pas+H Boyasının Hazırlanması

Periyodik Asit solüsyonu

Periyodik asit	1 g
Distile su	200 ml

Schiff solüsyonu

Bazik fuksin	1 g
Distile su	200 ml
Potasyum metabisülfid ($K_2S_2O_5$)	2 g
Hidroklorik asit (HCl)	2 ml
Aktif kömür	2 g

Periyodik asit, distile su içerisinde çözdürüldü ve kaynatıldı. Solüsyona bazik fuksin eklenerek karıştırıldı. Daha sonra 50 °C'ye kadar soğutulup 2 g $K_2S_2O_5$ eklenerek karıştırıldı. Karışım oda sıcaklığına geldiğinde 2 ml HCl eklenip karıştırıldı. Aktif kömürden 2 g eklenip yeniden karıştırıldıktan sonra karanlık ortamda oda sıcaklığında bir gece bekletildi. Solüsyon süzülerek kullanıldı.

PAS Boyama Yöntemine Ait Uygulama Süreleri

Tablo 3.3 PAS+ H boyama yöntemi basamak süreleri.

Ksilol-I	10 dakika
Ksilol-II	10 dakika
% 96-I'lik alkol	5 dakika
% 96-II'lik alkol	5 dakika
% 90'lık alkol	5 dakika
% 80'lik alkol	5 dakika
% 70'lik alkol	5 dakika
Distile su	5 dakika
Periyodik asit	5 dakika
Distile su	2 dakika
Shiff solüsyonu	15 dakika
Çeşme suyu	2 dakika
Hematoksin	1 dakika
Çeşme suyu	2 dakika
% 70'lik alkol	2 dakika
% 80'lik alkol	2 dakika
% 90'lık alkol	2 dakika
% 96-I'lik alkol	2 dakika
% 96-II'lik alkol	2 dakika
Ksilol-I	10 dakika
Ksilol-II	10 dakika

3.10. Seminifer Epitel Boyu Ölçümü

Tüm deney gruplarındaki seminifer epitel çapı ölçümü 20X büyümede, her gruptaki 7 preparattan rastgele seçilen seminifer tübüllerin herbirinden 8 noktadan olmak üzere bilgisayarlı Görüntü İşleme ve Analiz programında (Bs200Pro İstanbul, Türkiye) otomatik olarak ölçüm yapıldı.

3.11. Leydig Hücrelerinin Sayımı

Leydig hücrelerinin sayımı için her gruptaki 7 preparatın herbirinden rastgele seçilen 5 alanın interstisyel alandaki Leydig hücreleri Görüntü İşleme ve Analiz programında (Bs200Pro) manuel olarak sayıldılar ve veriler istatistik programıyla değerlendirildi.

3.12. İstatistiksel Analiz

Çalışmamızda elde edilen bulguların analizi (IBM SPSS statistics 21, USA) yapıldı. Sürekli ölçümlü değişkenlerin dağılımı Kolmogorov-Smirnov testi ile normale uygun olup olmadığı araştırıldı. Grupların her birinin normal dağılım gösterdiği değişkenlerde gruplar tek yönlü varyans analizi ile karşılaştırılmıştır. Tek yönlü varyans analizinde varyansların homojenliği Levene testi ile ölçülmüştür. Varyansların homojen olduğu durumlarda Tukey HSD, olmadığı durumlarda Tamhane's T2 çoklu karşılaştırma testi yapılmıştır. Grupların her birinin normal dağılım göstermediği değişkenlerde Kruskal-Wallis testi uygulanmıştır. Vücut ağırlıklarının deney öncesi ve sonrası karşılaştırılmasında iki yönlü tekrarlı ölçümler ANOVA testi yapıldı. $P < 0,05$ değerleri için sonuçlar istatistiksel olarak anlamlı kabul edildi ve (*) işareti kullanıldı. $P < 0.001$ değerleri için sonuçlar birbirinden önemli derecede farklı kabul edildi ve bu değerler için (**) işareti kullanıldı.

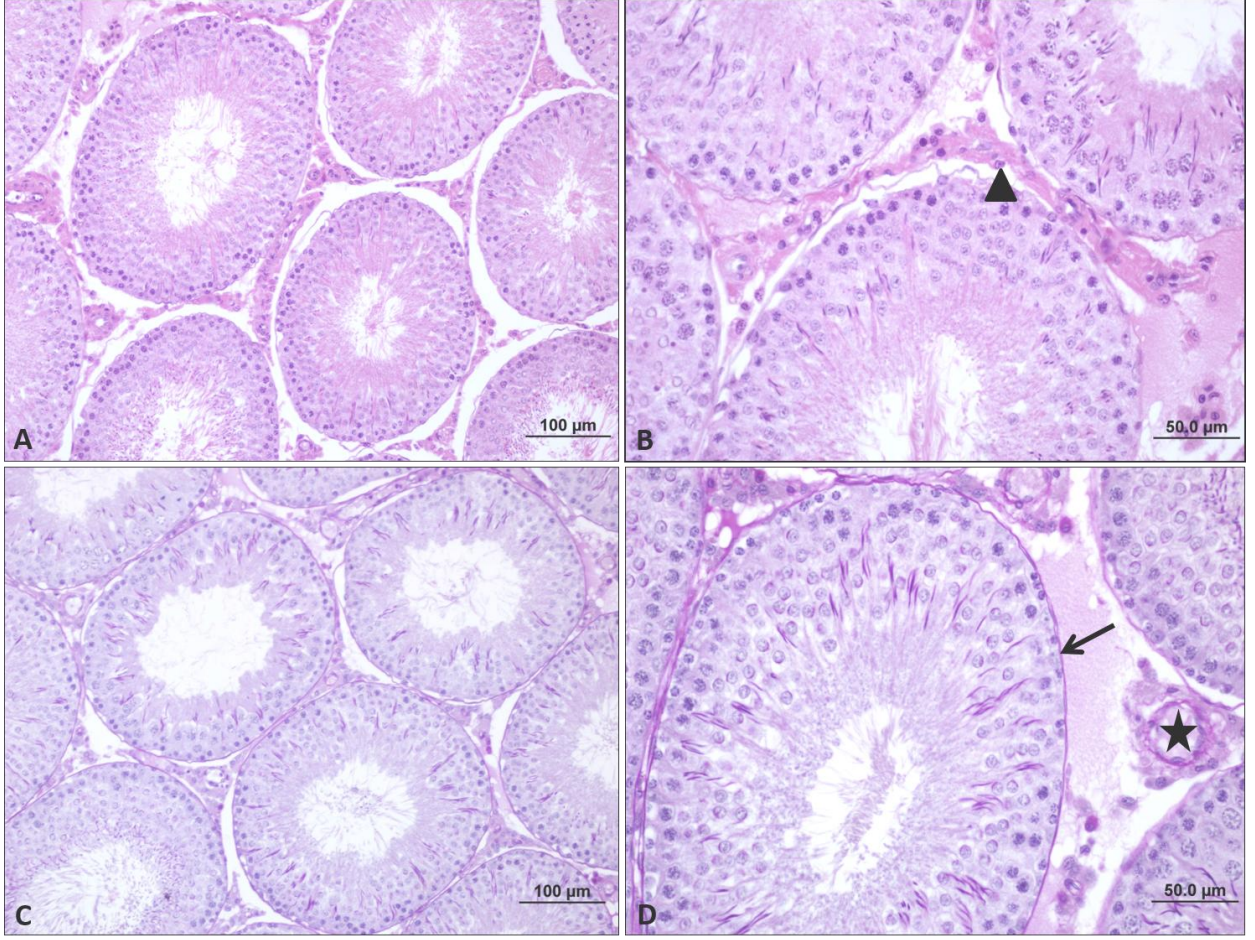
4. BULGULAR

4.1. Histolojik Bulgular

4.1.1. Testisin histolojik deęerlendirilmesi

4.1.1.1. Kontrol grubu

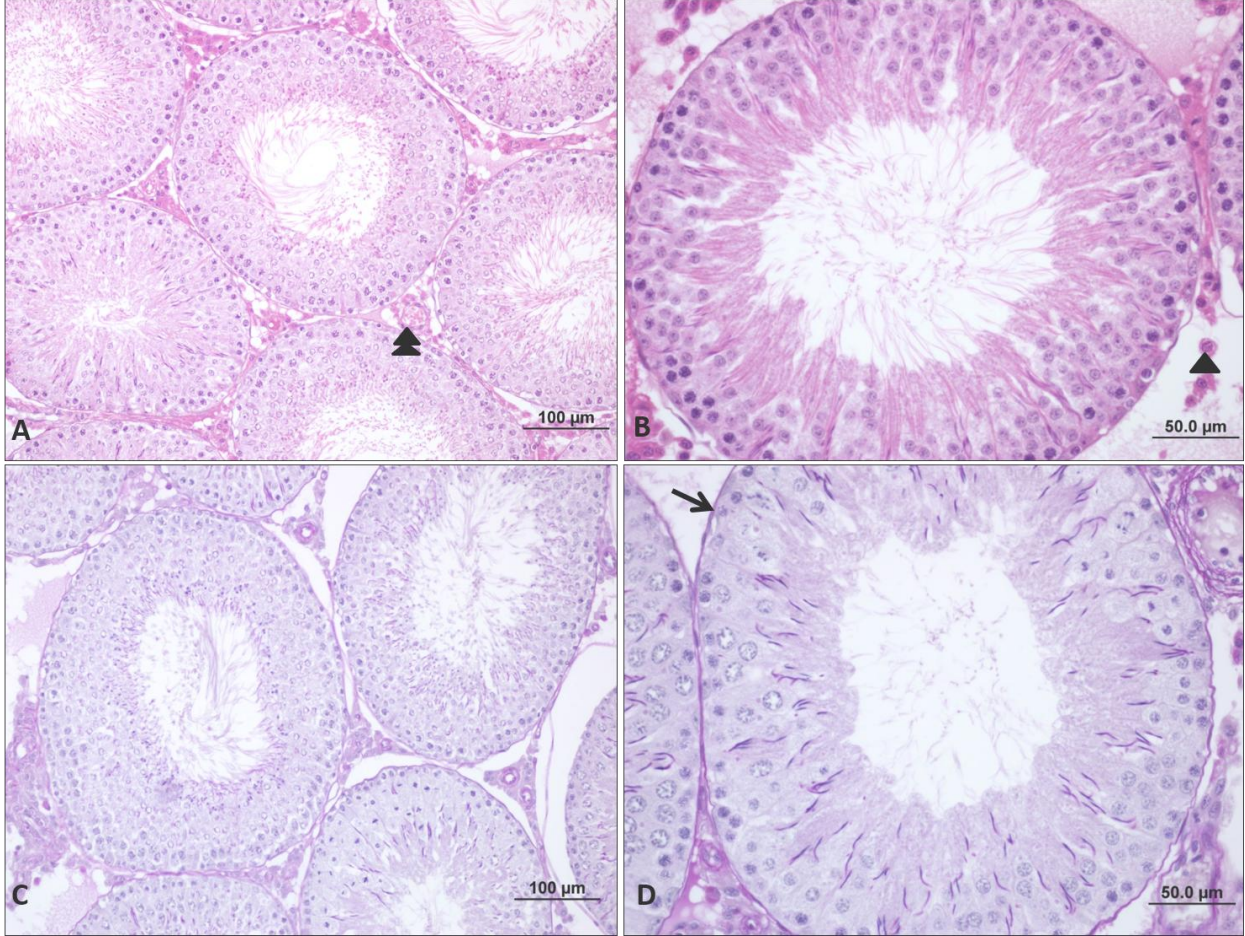
Testisin histolojik olarak deęerlendirilmesi iin H-E ve PAS+H boyamaları yapıldı. Testis dokusuna ait histolojik grntler incelendięinde; seminifer tbller, intersitisyel baę dokusu ve bu alanda bulunan Leydig hcreleri normal yapıda gzlenmiřtir. Leydig hcreleri eozinofilik sitoplazmaları, eksantrik yerleřimi olan poligonal řekilli ekirdekleri ile dzgn bir yerleřim gstermiřtir. Ayrıca Leydig hcrelerinin arasında yassı ekirdeęe sahip baę dokusu hcreleri de saptandı. Seminifer tbllerin duvarında belirgin spermatogonyumlar, Sertoli hcreleri, spermatogenik seri hcreleri ve PAS+H boyamasında bazal membranın yapısı normal gzlendi (řekil 4.1).



Şekil 4.1: Kontrol grubuna ait testis dokusunun ışık mikroskopik görüntüsü. Seminifer tübül duvarında normal yapıdaki spermatojenik seri hücreleri görülmektedir. İnterstisyel alanda normal görünümlü damar yapısı (★) ve Leydig hücreleri (▲) görülmektedir. PAS pozitif bazal membran yapısı görülmektedir (→) [bar: 100µm, bar: 50.0µm, H-E (A-B); bar: 100µm, bar: 50.0µm, PAS+H (C-D)].

4.1.1.2. Sham grubu

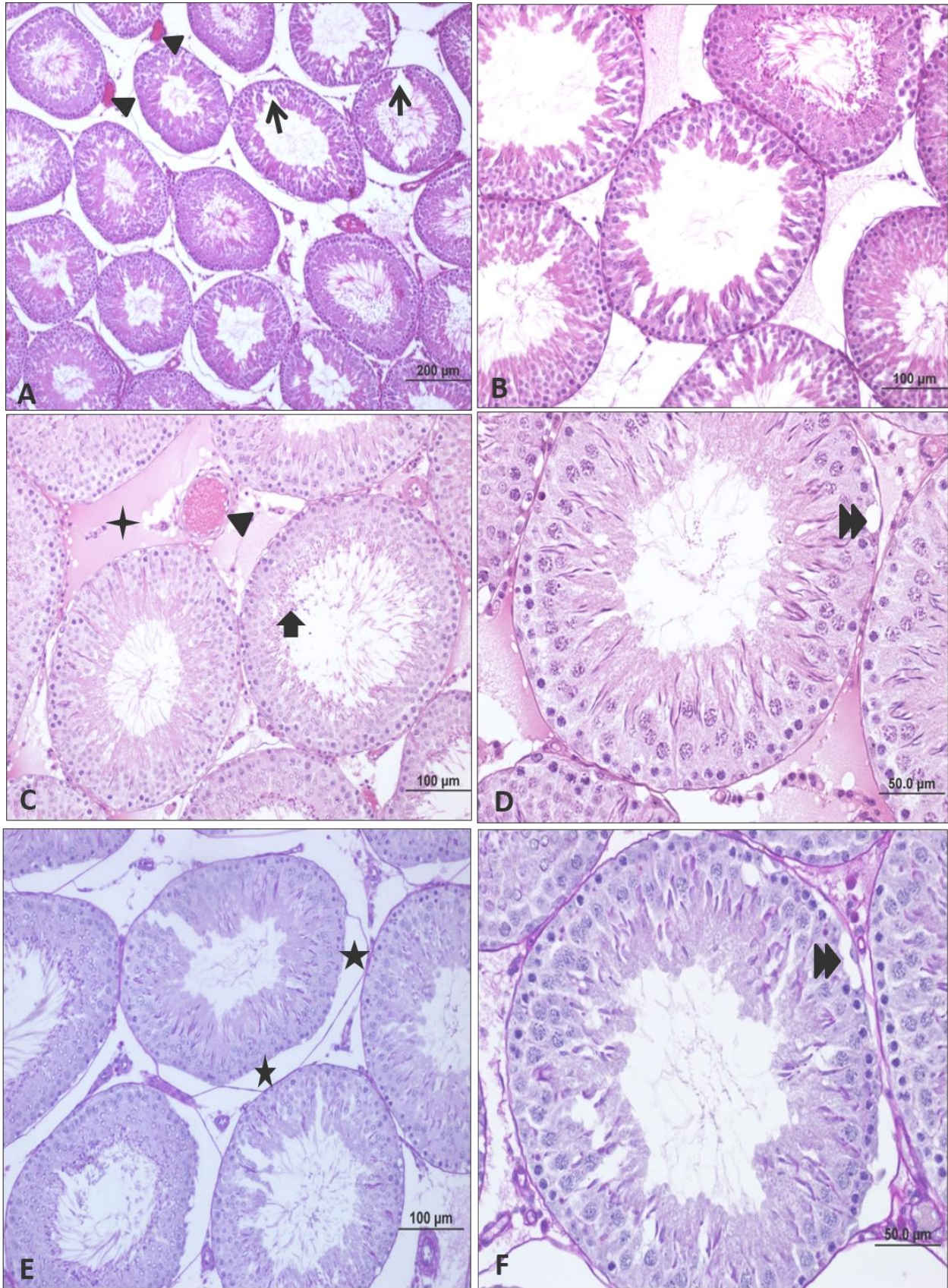
Yer fıstığı yağı ve serum fizyolojik verdiğimiz sham grubuna ait testis örnekleri incelendiğinde bazal membran, interstisyel alan ve seminifer tübül yapılarında kontrol grubuna benzer bulgular gözlemlendi (Şekil 4.2).



Şekil 4.2: Sham grubuna ait testis dokusunun ışık mikroskopik görüntüsü. İnterstisyel alanda normal görünümlü damar yapısı (▶▶) ve Leydig hücreleri (▲) görülmektedir. PAS pozitif bazal membran yapısı görülmektedir (→) [bar: 100µm, bar: 50.0µm, H-E (A-B), bar: 100µm, bar: 50.0µm, PAS+H (C-D)].

4.1.1.3. Nandrolon Dekanoat (ND) grubu

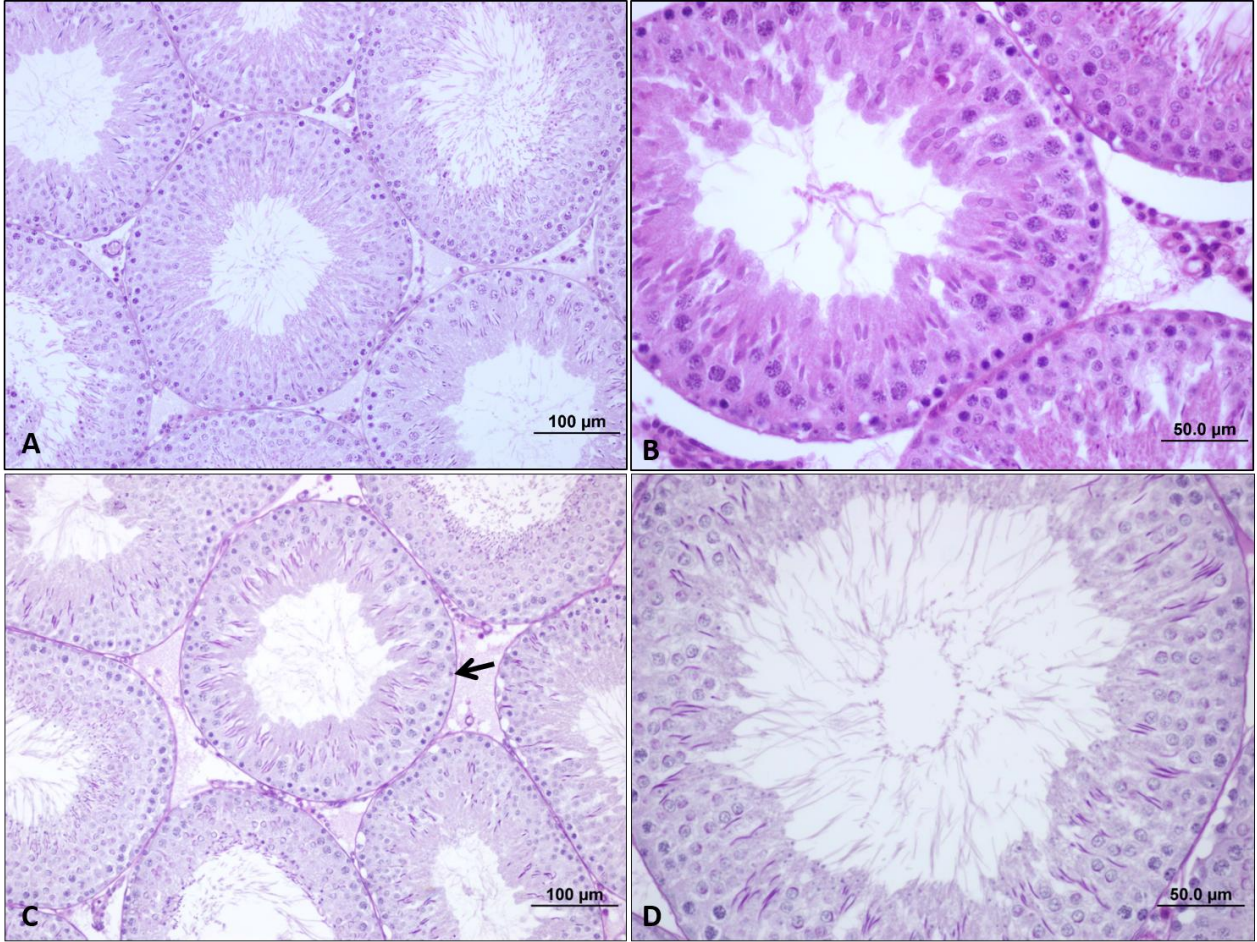
ND uygulanan gruba ait testis dokuları incelendiğinde, interstisyel alanda ödem, damar konjesyonu, bazal membran yapısında ayrılma, seminifer tübül lümeninde rezidüel cisimciklerde artış, tübül epitelinde düzensizlik ve vakuolizasyon belirlendi (Şekil 4.3).



Şekil 4.3: Nandrolon dekanoat grubuna ait testis dokusunun ışık mikroskopik görüntüsü. İnterstisyel alanda ödem (◆) ve damar konjesyonu (▲) görülmektedir. Seminifer tübül epitelinde hasar (→) ve ayrıca seminifer tübül lümeninde rezidüel cisimcikler (➡) dikkat çekmektedir. Seminifer tübül duvarında ise vakuolizasyon (▶▶) gözlenmektedir. Bazal membranda yapısında da ayrılma (★) görülmektedir. [(A) bar: 200µm, (B) bar: 100µm, (C) bar: 100µm, (D) bar: 50.0µm H-E ; (E) bar: 100µm, (F) bar: 50.0µm, PAS+H].

4.1.1.4. Nandrolon Dekanoat+karnozin grubu

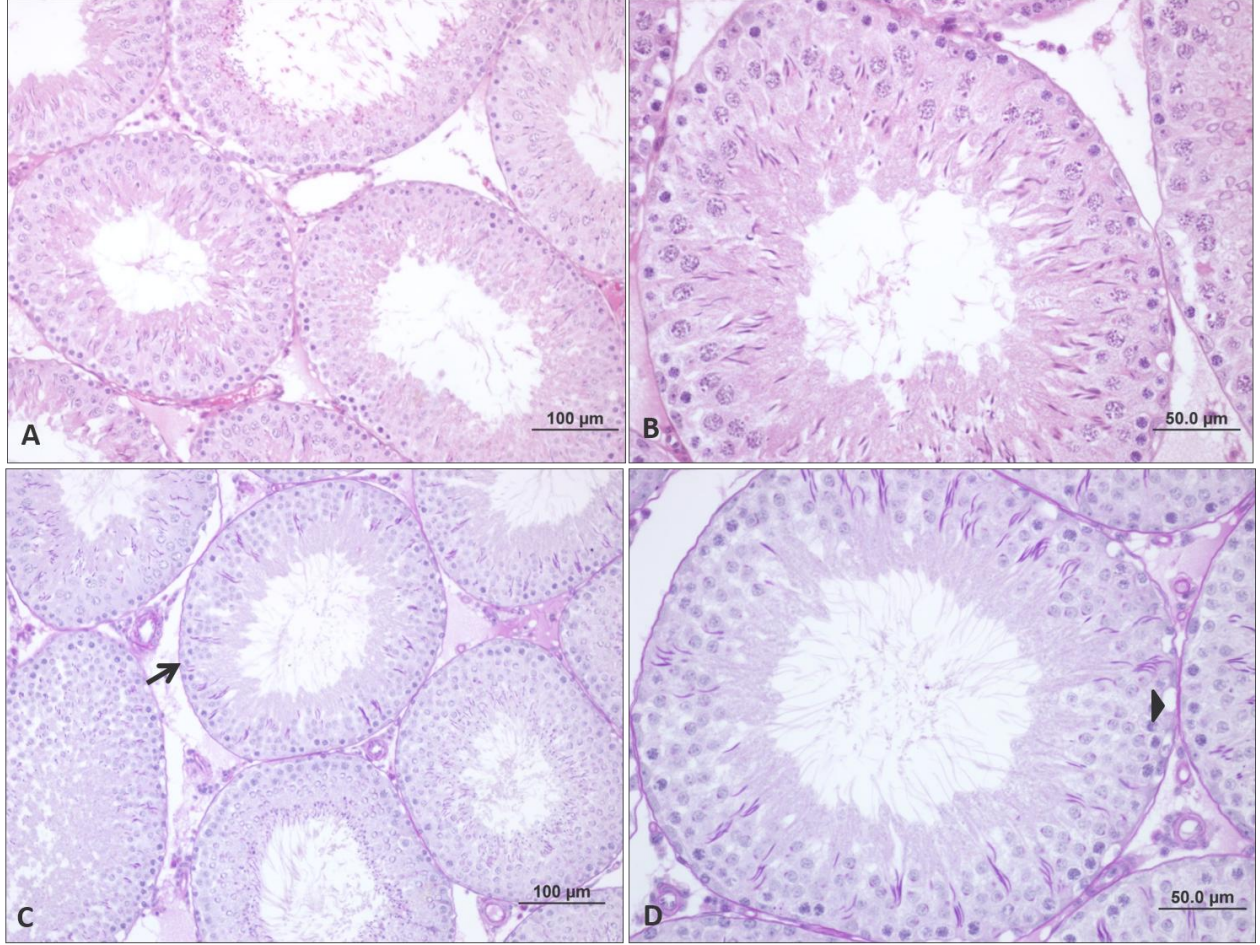
ND ile birlikte karnozin verilen gruba ait testis dokuları incelendiğinde, seminifer tübüllerdeki hasarın karnozin uygulamasıyla iyileşme gösterdiği, bu iyileşmenin kontrol grubuna yaklaştığı gözlenmektedir. Seminifer tübüllerdeki histopatolojik görüntünün ND ve ND+vitamin E grubuna kıyasla kontrol grubuna daha yakın olduğu saptandı (Şekil 4.4).



Şekil 4.4 : ND+karnozin grubu testis dokusunun ışık mikroskopik görüntüsü. Kontrol grubuna yakın PAS pozitif bazal membran yapısı (→) görülmektedir. [(A) bar: 100µm, (B) bar: 50.0µm, H-E; (C) bar: 100µm, (D) bar: 50.0µm PAS+ H)].

4.1.1.5. Nandrolon Dekanoat (ND)+vitamin E grubu

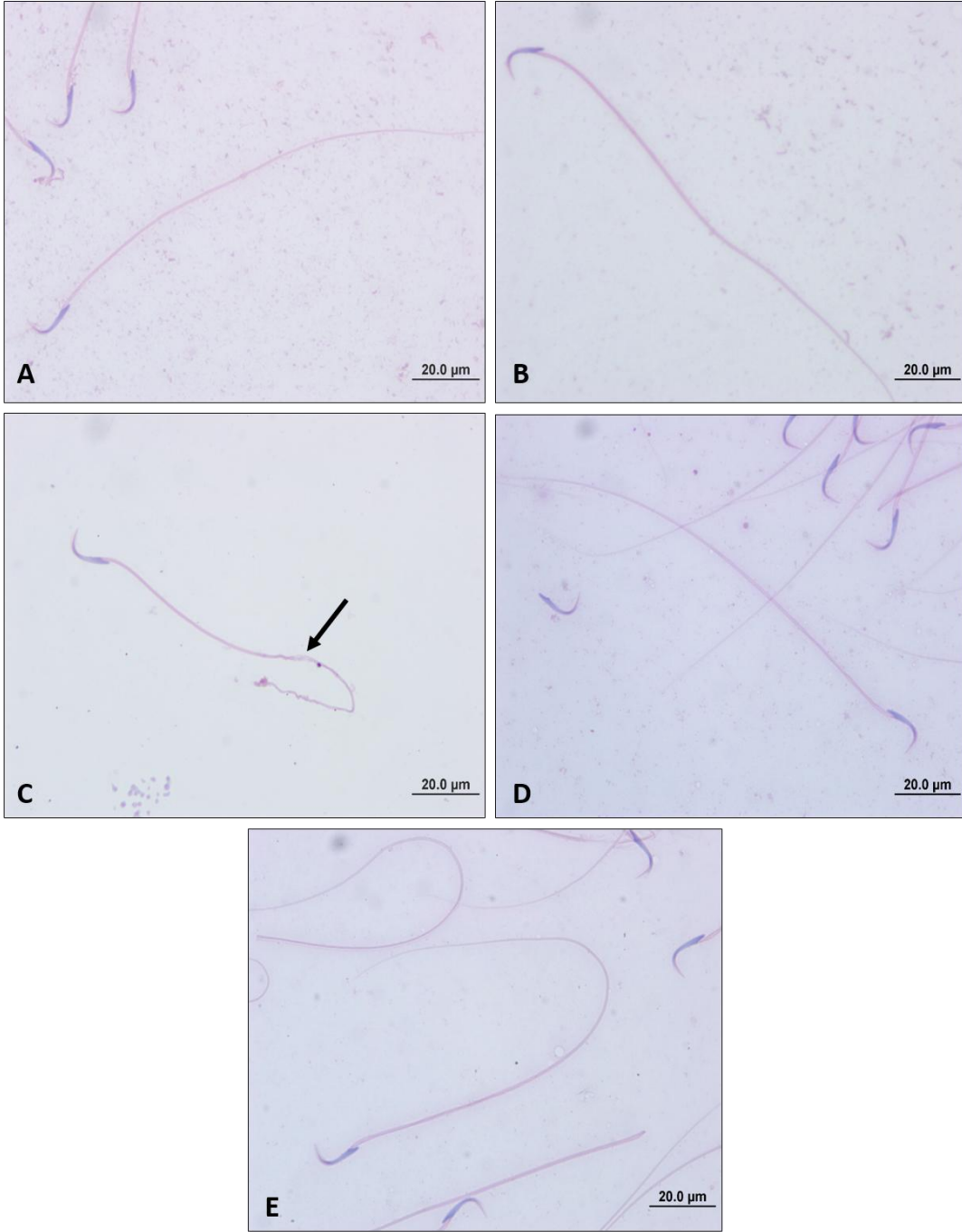
ND ile birlikte Vitamin E verilen gruba ait testis dokuları incelendiğinde, nandrolon grubuna göre tübüler hasarın azaldığı, fakat tamamen iyileşmediği gözlenmektedir. Ayrıca seminifer tübüllerin duvarındaki vakuollerin (►) azalmadığı belirlendi (Şekil 4.5).



Şekil 4.5 : ND+ Vitamin E grubuna ait testis dokusunun ışık mikroskopik görüntüleri. Bazal membranın (→) yapısı normal gözlenmektedir. Seminifer tübül duvarında vakuolizasyon (►) görülmektedir. [(A) bar: 100µm, (B) bar: 50.0µm, H-E; (C) bar: 100µm, (D) bar: 50.0µm PAS+ H)].

4.2. Sperm H-E Bulguları

Kontrol, sham, ND+karnozin ve ND+vitamin E gruplarındaki spermlerin morfolojik yapılarının benzer olduğu saptanmıştır. Nandrolon grubundaki spermler incelendiğinde diğer deney gruplarına kıyasla kuyruk kısmında ondülasyon gösteren spermlere rastlanmıştır (Şekil 4.6).



Şekil 4.6 : Sperm H-E boyaması. A) Kontrol grubu, B) Sham grubu, C) ND grubu, ondülasyon gösteren kuyruk (→) görülmektedir. D) ND+karnozin grubu, E) ND+vitamin E grubu. [(A-B-C-D-E) bar: 20.0µm, H-E)].

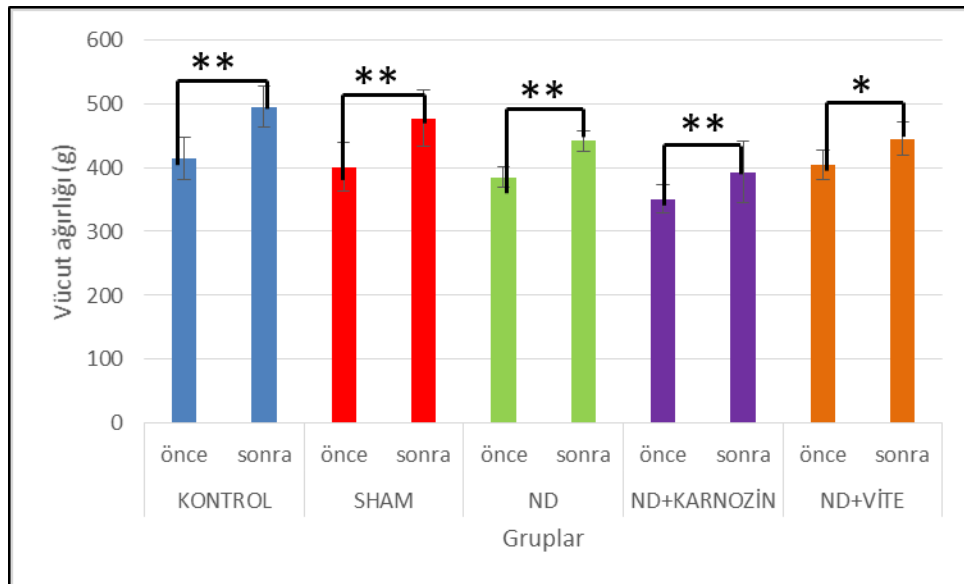
4.3. İstatistiksel Bulgular

4.3.1. Vücut ağırlıkları karşılaştırılması

Kontrol grubunun, sham grubunun, ND grubunun ve ND+karnozin grubunun deney öncesi ve sonrası vücut ağırlıkları karşılaştırıldığında istatistiksel olarak önemli derecede bir artış olduğu saptandı ($p < 0.001^{**}$). ND+vitamin E grubunun deney öncesi ve sonrası vücut ağırlıkları karşılaştırıldığında istatistiksel olarak anlamlı fark gözlemlendi ($p < 0.05^{*}$), (Tablo 4.1, Şekil 4.7).

Tablo 4.1: Gruplara göre deney öncesi ve sonrası vücut ağırlıkları farkı.

Deney Öncesi ve Sonrası Vücut Ağırlıkları Farkı		
Gruplar	Ortalamaların farkı (g)	p
Kontrol	+80,14	<0,001
Sham	+75,57	<0,001
Nandrolon	+56,57	<0,001
ND+ karnozin	+42,57	<0,001
ND+ vitamin E	+40,14	<0,002



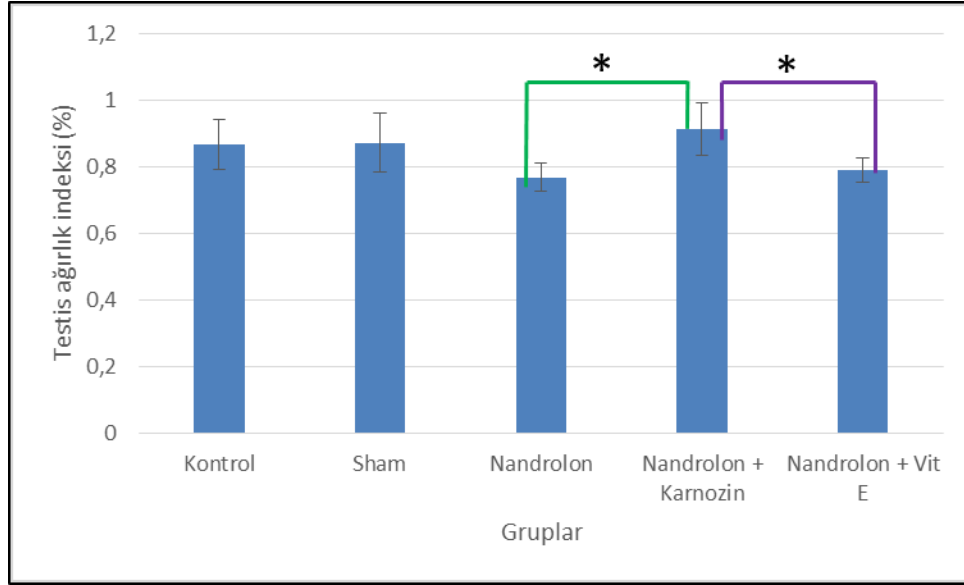
Şekil 4.7: Sıçanların deney öncesi ve sonrası vücut ağırlıklarının karşılaştırılması (Gruplar arasında $p < 0.05$ * düzeyi anlamlı farkı, $P < 0.001$ ** düzeyi önemli derecede farkı ifade etmektedir.).

4.3.2. Testis ağırlık indeksi

Gruplar arasında yapılan istatistiksel analizler sonucu belirlenen TAİ değerlerine bakıldığında, kontrol grubu ile ND grubu arasında ($p=0.06$); sham grubu ile ND grubu arasında ($p=0.05$); ND grubu ile ND+vitamin E grubu arasında; kontrol grubu ile ND+karnozin grubu arasında ($p=0.7$); kontrol grubu ile ND+vitamin E grubu arasında; istatistiksel olarak anlamlı fark gözlenmemiştir. ND+karnozin grubu ile ND+vitamin E grubu arasında ($p=0.015^*$) ve ND grubu ile ND+karnozin grubu arasında ($p=0.03^*$) istatistiksel olarak anlamlı fark gözlemlendi (Tablo 4.2, Şekil 4.8).

Tablo 4.2: Sıçanların gruplara göre testis ağırlık indeksi (%).

Gruplar	Ortalama \pm Standart sapma
Kontrol	0,87 \pm 0,07
Sham	0,87 \pm 0,08
ND	0,77 \pm 0,04
ND+karnozin	0,91 \pm 0,08
ND+vitamin E	0,79 \pm 0,04

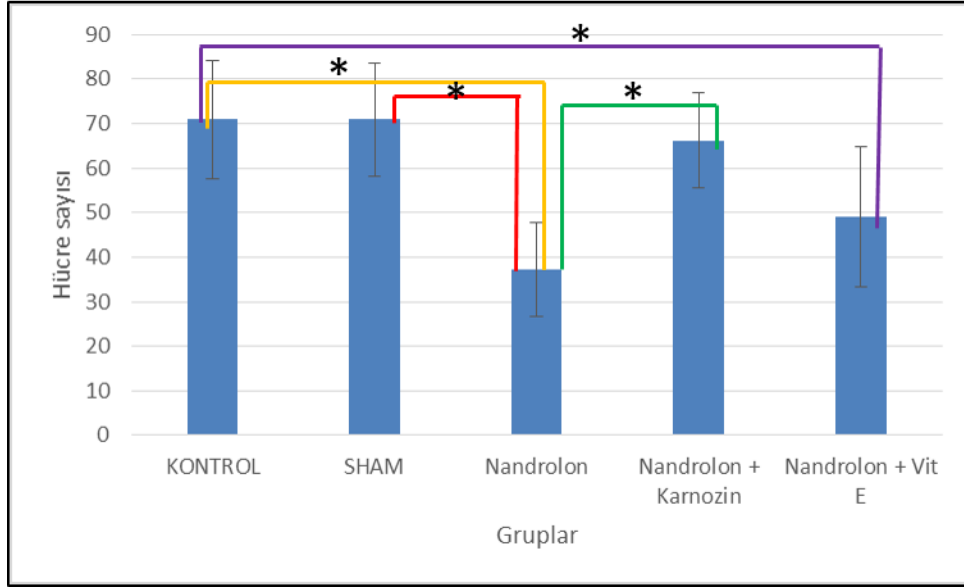


Şekil 4.8: Sıçanların gruplara göre testis ağırlık indeksi (%) Gruplar arasında $p<0.05$ * düzeyinde anlamlı fark bulunmuştur.

4.4. Morfometrik Bulgular

4.4.1. Leydig hücre sayısı

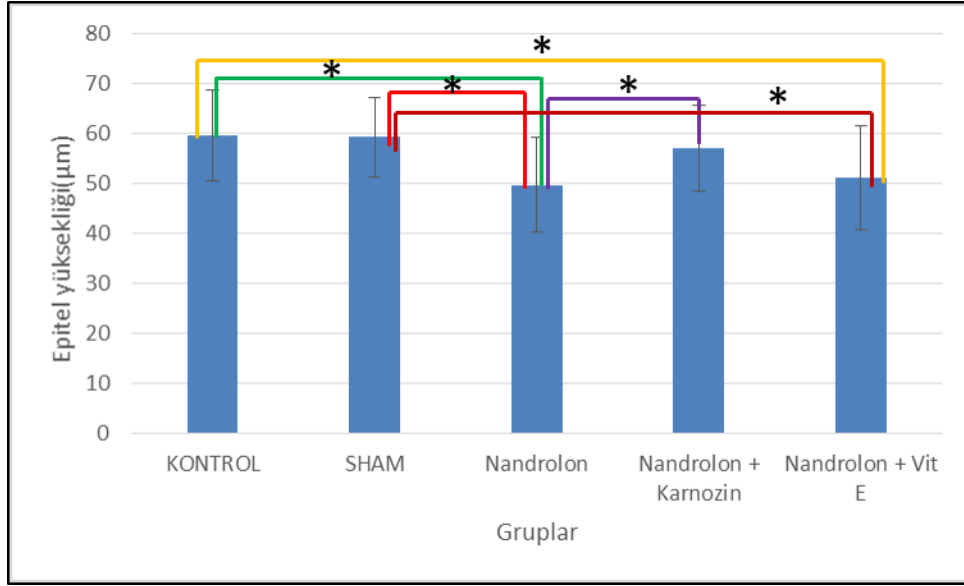
Gruplar arasında yapılan istatistiksel analizler sonucunda, Leydig hücrelerinin sayılarına bakıldığında; kontrol grubu ile ND grubu arasında ve ND+ vitamin E grupları arasında istatistiksel olarak anlamlı bir fark gözlemlendi ($p < 0.05$). ND grubu ile sham grubu arasında ve ND grubu ile ND+ karnozin grubu arasında istatistiksel olarak anlamlı bir fark gözlemlendi ($p < 0.05$), (Şekil 4.9).



Şekil 4.9: Sıçanların Leydig hücre sayılarının karşılaştırılması. Gruplar arasında $p < 0.05$ * düzeyinde anlamlı fark bulunmuştur.

4.4.2. Seminifer epitel boyu ölçümü

Gruplar arasında yapılan istatistiksel analizler sonucunda seminifer epitel boyu ölçümüne bakıldığında; kontrol grubu ile ND grubu arasında, kontrol ve ND+vitamin E grupları arasında, sham grubu ile ND grubu arasında, sham grubu ile ND+ vitamin E grupları arasında, ND grubu ile ND+ karnozin grubu arasında istatistiksel olarak anlamlı bir fark gözlemlendi ($p < 0.05$). ND+karnozin grubunun seminifer epitel boyu ND+vitamin E grubuna kıyasla daha fazlaydı, fakat aralarında istatistiksel olarak anlamlı bir fark gözlenmemiştir ($p = 0.06$), (Şekil 4.10).



Şekil 4.10: Sıçanların seminifer epitel boyunun karşılaştırılması. Gruplar arasında $p < 0.05$ * düzeyinde anlamlı fark bulunmuştur.

5. TARTIŞMA

İnsanođlu yeryüzünde yaşamaya başladığından itibaren kendi sınırlarını kabullenmemiş ve bu sınırları aşmaya çalışmıştır. Günümüzde de yerini koruyan bu davranış biçimi beraberinde rekabet duygusunu getirmiştir. İlkel toplumların savaşlarda daha başarılı olabilmek ve dayanıklılığı artırmak için birtakım karışımlar hazırlayıp içtikleri, bitki yapraklarını çiğnedikleri bilinmektedir (Egesoy, Gümüşdağ, & Kartal, 2013). AAS'lerin ergojenik etkisi keşfedildikten sonra doping amacı ile sporcular tarafından yoğun bir şekilde kullanılmıştır (De Souza, 2011). Nazi Almanya'sında da savaş sırasında fiziksel performansı artırmak için ergojenik madde kullanılmıştır (Özdemir & Gültürk, 2008). Günümüzde de AAS'ler tıbbi amaçla kullanımdan çok vücut geliştirme ve doping amaçlı kullanılmaktadır (Bozkurt et al., 2011).

AAS'lerin kullanımının giderek yaygınlaşması bu konuda daha fazla çalışma yapılması gerektiğini göstermektedir. Biz de bu amaçla çalışmamızda ratlara en yaygın kullanılan AAS'lerden biri olan ND'yi i.m. enjeksiyon ile (10 mg/kg/hafta) 8 hafta boyunca uyguladık.

Siti Syairah Mohd Mutalip ve diğerleri, yaptıkları çalışmada, AAS'lerin farklı dozlarını 2,5 mg/kg ve 5 mg/kg testosteron, nandrolon ve stanozolol olarak uygulayarak etkilerini karşılaştırmışlardır. Nandrolon uygulanan sıçanların testisine baktıklarında testosteron uygulanan sıçanlara kıyasla seminifer tübüllerde dairesel formun korunduğunu, fakat kontrol grubuna kıyasla tübüler çapta azalma olduğunu gözlemlemişlerdir. Bununla birlikte ND ve testosteron uygulanan sıçanlarda seminifer tübüllerin dizilişi ve interstisyel alanın genişlemesi benzerlik göstermektedir (Mutalip et al., 2013). Biz de yaptığımız çalışmada interstisyel alan genişlemesi ve seminifer epitel boyunda azalma gibi benzer bulgular gözlemledik.

AAS'lerin yüksek dozda ve uzun süreli kullanımının üreme sistemi üzerinde olumsuz etkileri olduğu bilinmektedir. Ali Noorafshan ve diğerleri de sıçanlarla yaptıkları çalışmada, 14 hafta boyunca 3 mg/kg düşük doz ve 10 mg/kg yüksek dozda ND uygulamışlardır. Daha sonraki 14 hafta boyunca uygulama yapılmamıştır. Yüksek dozda ND uygulanan sıçanlarda, kontrol ve düşük dozda ND verilen gruba kıyasla testis ağırlığının ve hacminin azaldığını saptamışlardır. Yüksek dozda ND uygulanan gruptaki testislerin seminifer tübül çaplarının kontrol grubuna kıyasla azaldığını bulmuşlardır (Noorafshan et al., 2005).

Yaygın olarak kullanılan AAS'lerin zararlı etkilerinin geçici olduğu düşünülmektedir. Saied Karbalay-Doust ve diğerleri; yaptıkları çalışmada AAS'lerin kullanımı bırakıldıktan sonra da zararlı etkilerinin devam edip etmediğini araştırmışlardır. Bu amaçla 14 hafta boyunca ND uyguladıkları sıçanlarda, uygulama bırakıldıktan sonra sperm parametrelerinin geri dönüşümü olup olmadığını araştırmışlardır. Sıçanları, yer fıstığı yağı verilen grup, düşük doz ND verilen grup ve yüksek doz ND verilen grup olmak üzere üç gruba ayırmışlardır. Her grubu da kendi arasında A ve B alt gruplarına ayırmışlardır. Sıçanlar sırasıyla enjeksiyon başlangıcından 14 hafta (A grubu) ve 28 hafta (B grubu) sonra sakrifiye edilmişlerdir. Düşük ve yüksek dozda ND verilen A ve B alt grupları dahil, kontrol grubuna kıyasla sperm sayısı ve hareketliliği azalmıştır. ND uygulanan B alt gruplarındaki sperm sayısı ve hareketliliği A gruplarına kıyasla artmıştır, fakat sperm morfolojileri arasında anlamlı bir fark gözlenmemiştir. Sonuç olarak düşük ve yüksek doz ND'nin 14 hafta boyunca uygulanmasının sperm sayısını ve kalitesini düşürdüğünü saptamışlardır. ND uygulanan B alt gruplarında (14 hafta boyunca ND uygulanmayan) parametrelerin düzeldiğini fakat tamamen iyileşmediğini gözlemlemişlerdir (Karbalay-Doust, Noorafshan, Ardekani, Mirkhani, & Baker, 2007).

Maha A.E. Ahmed; 8 hafta boyunca sıçanlara 10 mg/kg/hafta ND vererek yaptığı çalışmada, ND verilen sıçanların testislerinde, seminifer tübüllerin histolojik yapısında belirgin dejeneratif değişiklikler, nekroz ve dağınıklık gözlemiştir. Spermatojenik seri hücrelerinin ve spermatidlerin kaybolduğunu saptamıştır. Ayrıca, yağ vakuollerinin artması, seminifer tübüllerin membranının incilmesi, Sertoli hücrelerinin nekrozu, seminifer tübüllerin çapında atrofi ve Leydig hücrelerinde azalma gözlemiştir (Ahmed, 2015). Yöntem olarak yaptığımız çalışma ile örtüşen bu deneye benzer olarak bizde spermatojenik seri hücrelerinde azalma, seminifer tübüllerde atrofi, azalmış Leydig hücreleri ve artmış vakuoller gözlemledik.

Cristoforo Pomara ve diğerleri, kütle spektrometri, Western Blot, konfokal mikroskopi ve kantitatif gerçek zamanlı PCR gibi çeşitli yöntemleri kullanarak Leydig hücrelerinde testosteron biyosentezi üzerine ND'nin etkilerini araştırmışlardır. İnsanlarda yaptıkları çalışmada ND uygulamasının 48 saat içerisinde, 3.9 μ M konsantrasyonunda ND'nin testosteron seviyesini arttırdığını, 15.6 μ M konsantrasyonunda ND'nin ise testosteron seviyesini bazal seviyeye döndürdüğünü saptamışlardır. Nandrolone ile indüklenen testosteron artışının, steroidojenik akut düzenleyici proteinin (STAR)

ifadesinin artması ve 17 α -hidroksilaz/17, 20 lyazin (CYP17A1) ifadesinin azalması ile ilişkili olduğunu belirlemişlerdir. Buna karşılık, 15,6 μ M'lik bir doz nandrolonun, CYP17A1'in ifadesinin azalmasını indüklediğini gözlemlemişlerdir. Erkek deneklerde bozulan testosteron homeostazı ile üreme sistemi bozukluğu arasındaki ilişkiyi anlamak için daha çok çalışma yapılması gerektiğini belirtmişlerdir (Pomara et al., 2016).

Sporcular arasında AAS'nin aktif sporla beraber alındığında herhangi bir zararının olmadığı inancı yaygındır. Maia ve diğerleri, AAS kullanıp spor yapan bireyler ile yine AAS kullanıp spor yapmayan bireylerin spermatogenezi arasında bir fark olup olmadığını araştırmışlardır. ND'nin her iki grupta da spermatogenez açısından olumsuz etkilerinin olduğunu, spor yapıldığında nandrolonun olumsuz etki yaratmayacağı fikrinin doğru olmadığını göstermişlerdir (Maia, 2015).

Mohammad Reza Shahraki ve diğerleri ND'nin kronik uygulaması ile ilgili yaptıkları çalışmada; 15 mg/kg ND'nin kan testosteron, LH, FSH, yiyecek ve su alımını azalttığını ve sıçanların kilo kaybettiğini göstermişlerdir (Shahraki et al., 2015). Bizim yaptığımız çalışmada da kontrol ve ND'nin çözücüsü olan yer fıstığı yağı verilen grubun kilo artışı açısından benzer olduğu, ND uygulanan grupta bu iki gruba kıyasla kilo artışının azaldığı gözlenmiştir.

Michael M. Pan ve diğerleri, yaptıkları araştırmada, AAS olan ND'nin günümüz toplumunda yalnızca olumsuz kullanımına dikkat çekildiğini ve erkek sağlığı için terapötik uygulamalarının öneminin vurgulanmadığını belirtmişlerdir. Nandrolonun kullanımı ile ilgili yeterli literatürün olmadığına ve bu nedenle daha ileri insan çalışmaları yapılması gerektiğine dikkat çekmişlerdir (Pan & Kovac, 2016).

AAS'ler terapötik dozların çok üstünde kullanıldığında yoğun hasarlar meydana getirmektedir. Hanaa Mahmoud Mohamed ve diğerleri, yaptıkları çalışmada ND'nin düşük ve yüksek dozlarının lipid peroksidasyonunda, DNA fragmentasyonunda, sperm abnormalitesinde ve testis histopatolojisindeki etkilerini araştırmışlardır. Çalışmalarında 8 hafta boyunca sıçanlara düşük doz ve yüksek dozda ND uygulamışlardır. Deneylerinin sonucunda düşük doz ND verilen sıçanların testislerinin seminifer tübülünde hasar, tamamlanmamış spermatogenez ve vakuolizasyon gözlemlemişlerdir. Bazı tübüllerde sperm bulmuşlar, bazı tübüllerde bulamamışlardır. Dokuların interstisyel alanlarında azalma saptamışlardır. Yüksek doz ND verilen sıçanların seminifer tübüllerinin çapının küçüldüğünü ve düzensiz bir yerleşim gösterdiğini belirlemişlerdir.

Çoğunlukla túbüllerde yoğun dejenerasyonlar ve neredeyse tüm túbüllerde spermatid ve spermatozoonda eksilme gözlemiştirler. Dokuların intersitisyel alanlarının azaldığını, deforme olan seminifer túbüllerin arasındaki kan damarlarında da konjesyon gözlemiştirler. ND verilen her iki grupta da testosteron seviyelerinin önemli ölçüde azaldığını, yüksek doz ND'nin ise daha çok azalmaya neden olduğunu saptamışlardır. Düşük dozda verilen ND'nin ise sperm morfolojisinde önemli ölçüde değişikliğe neden olmadığını belirlemiştirler. Yüksek dozda ND verilen grup ile kontrol grubu karşılaştırıldığında şekil anormalliklerinin önemli derecede arttığını gözlemiştirler (Mohamed & Mohamed, 2015). Biz de yaptığımız çalışmada kan damarlarında konjesyon ve ondülasyon gösteren kuyruğa sahip spermiler gözlemledik.

Klinik çalışmalar, AAS kullanımının kokain, alkol, nikotin ve esrar gibi maddelerin kullanımı ile ilişkisi olduğunu göstermektedir. Esrar, Amerika'da en yaygın kullanılan uyuşturucudur. Diğer uyuşturuculara kıyasla düşük oranda olmasına rağmen bağımlılık yaratmaktadır. Yapılan hayvan çalışmaları, AAS'nin uyuşturucu kullanımı ile ilgili, beyin bölgelerinde moleküler ve hücresele değişiklikler meydana getirdiğini göstermiştir. Dicky Struik ve diğerleri de yaptıkları çalışmada, nandrolon uygulanan sıçanların uyuşturucu alımı davranışını incelemiştirler. Bir grup sıçana ND, bir gruba da ND'nin çözücüsünü uyguladıklarında; ND uygulanan grubun kanabinoid (CB1 reseptör antogonisti WIN) alımının diğer gruba kıyasla 2 kat fazla olduğunu gözlemlemiştirler. Böylece AAS kullanımının insanlarda, esrar gibi uyuşturucu maddelerin kullanılmasında potansiyel bir risk taşıdığı sonucuna varmışlardır (Struik et al., 2017).

Günümüzde profesyonel sporcuların kalp rahatsızlıkları ve hatta bu nedenle ani ölümleri çok yaygındır. Bunun altında yatan nedenlerden birinin yaygınlaşan AAS kullanımı olduğu düşünülmektedir. Bunu araştırmak için Fosini Vasilaki ve diğerleri, tavşanları düşük doz (i.m.), yüksek doz ND (i.m.), yüksek doz ND (subkutan) ve kontrol grubu olacak şekilde ayırdıkları deney hayvanlarından oluşan gruplarda 6 ay süreyle yaptıkları çalışmada sağlıklı tavşanların kalp dokusunda ND'nin olası yan etkilerini araştırmışlardır. Ayrıca doz miktarının ve uygulama şeklinin, gözlenen olumsuz etkilerin 4 aylık ND uygulanmayan dönemde geri döndürülebilir olup olmadığını da araştırmışlardır. Elde ettikleri verilere göre yüksek anabolik dozlar uygulanan hayvanlarda miyokardiyal kitle artışı ve küresel miyokard performans indekslerinde bozulma olduğunu gözlemiştirler. Subkutan uygulamada ödem

gözlendiği için daha zararlı olabileceği sonucuna varmışlardır (Vasilaki et al., 2016).

Vitamin E yaygın olarak kullanılan güçlü bir antioksidandır. Karnozin ise biyolojik etkileri hâlâ gizemini koruyan, vücutta doğal olarak bulunan ve suda çözünebilen bir antioksidandır. Yapılan literatür taramaları sonucunda karnozinin yaşlanma karşıtı etkileri üzerinde yoğunlaştığı görülmektedir. Biz de yapmış olduğumuz çalışmada antioksidan olarak vitamin E ve karnozin kullanarak iyileştirici etkilerini kıyasladık.

A.F. Aydın ve diğerleri, yaşlanma ile oluşan problemlere karşı; tek başına karnozin veya karnozin ile birlikte vitamin E'nin antioksidan aktiviteleri ile bu problemlerin düzeltilebilmesine yardımcı olabileceğini düşünmüşlerdir. Testis, yaşlanma sırasında oluşan kronik oksidatif stres sonucu zayıf bir antioksidan sisteme sahip olur. Bu nedenle çalışmalarında yaşlı sıçanların testisi ile çalışmayı tercih etmişlerdir. Yaşlanan sıçanların testislerinde oluşan oksidatif strese karşı tek başına karnozin veya karnozin ile birlikte vitamin E'nin in vivo etkilerini araştırmışlardır. Bu çalışmada genç sıçanlar (5 aylık) ile yaşlı sıçanlara (22 aylık) 2 ay boyunca karnozin (250 mg/kg) i.p. enjeksiyon ile haftada 5 gün, vitamin E (200 mg/kg) ise i.m. enjeksiyon ile haftada 2 gün süre ile verilmiştir. Yaşlanmış sıçanlarda genç sıçanlara göre testiküler lipit oksidasyonu artmış ve SOD'un aktivitesi azalmıştır. Sadece karnozin+vitamin E uygulanan grupta glutatyon peroksidaz artmış ve glutatyon transferaz aktivitesi genç sıçanların seviyesine gelmiştir. Histolojik değerlendirmeler spermatogenezin korunmasında önemli gelişmeler olduğunu göstermiştir. Karnozin ve vitamin E uygulamasının, oksidatif stresin azalması ve antioksidan aktivitenin artmasında çok güçlü rol oynadığını saptamışlardır. Sonuç olarak, çalışmalarında oksidatif stres ve bozulan antioksidan etkinliğine karşı yalnız karnozin veya karnozin ile birlikte vitamin E uygulanmasının yaşlanma ile oluşan hasarları engellediğini belirtmişlerdir (Aydın et al., 2015).

Latif A. ve diğerleri, yaptıkları çalışmada, güçlü antioksidan olan karnozin ve taurinin, deneysel testiküler iskemi/reperfüzyon (I/R) hasar modeline etkisini araştırmayı amaçlamışlardır. Testis torsiyonu, testisin I/R hasarı olarak düşünülebilir. Bu çalışmada, karnozinin ilk kez testiküler I/R yaralanmasına karşı yararlı etkisi gösterilmiştir. Histopatolojik olarak, I/R+taurin ve I/R+karnozin grupları, testis spermatogenezinde I/R grubuna kıyasla belirgin bir artış gösterdiğini gözlemlemişlerdir. Sonuç olarak

bulgularında, testiküler torsiyonda I/R hasarını önlemede hem taurin hem de karnozinin yararlı olabileceğini saptamışlardır (Abbasoğlu et al., 2012).

Travmatik beyin hasarı dünya çapında yaygın bir ölüm nedenidir. Nayira Ahmed Abdel Baky ve diğerleri, travma uyguladıkları hayvanlarda karnozinin koruyucu etkisi olduğunu belirlemişlerdir. (Baky et al., 2016).

Akram Jamshidzadeh ve diğerleri, sıçanlarla yaptıkları çalışmada siroz olan sıçanların karaciğerlerinde oluşan hasarı karnozinin düzelttiğini gözlemlemişlerdir (Jamshidzadeh et al., 2017).

Kanser tüm dünyada iskemik kalp hastalığından sonra ikinci en sık görülen ölüm nedenidir. Testis kanseri de 15-35 yaş arası erkeklerde en sık görülen kanserdir. S.A. Haeri ve diğerleri, yaptıkları çalışmada kanser tedavisi gören hastalarda, radyoterapiden etkilenen testis dokusu üzerinde karnozinin etkilerini araştırmışlardır. Testis, radyasyona en çok duyarlı olan dokulardan biridir. Çok düşük dozlarda radyasyon bile testis fonksiyonunda bozulmalara neden olabilir. Yaptıkları bu çalışmada radyasyona maruz kalan farelerin sperm sayılarında azalma saptamışlardır. Ayrıca seminifer epitelin yüksekliğinde ve çapında azalma gözlemlemişlerdir. Karnozin verilen tüm gruplarda ise, karnozinin radyasyona karşı koruyucu etki gösterdiğini ve spermatogenezi iyileştirdiğini belirlemişlerdir (Haeri et al., 2014).

Parisa Hasanaein ve diğerleri, yaptıkları histopatolojik incelemeler sonucu karnozinin, inflamatuvar hücrelerin nekrozu ve infiltrasyonunu azaltarak karaciğer hasarını hafiflettiğini gözlemlemişlerdir (Hasanein et al., 2016).

Thomas Albrecht ve diğerleri, yaptıkları çalışmada gelişmiş insan diyabetik nefropatisine benzerlik gösteren fenotipe sahip tip 2 diyabet olan farelerde, karnozin tedavisinin etkilerini incelemişlerdir. Çalışmalarında 18 hafta boyunca 4 mM karnozin uygulanmıştır. Deney sonucunda karnozin tedavisinin glomerüler hipertrofiyi azaltması, glikoz metabolizmasını geliştirmesi gibi olumlu etkilerini gözlemlemişlerdir. Dolayısıyla, karnozinin DN'li hastaları tedavi etmek için yeni bir tedavi stratejisi olabileceğini ve/veya diyabetli hastalarda diyabetik nefropatiyi önlemek için kullanılabileceğini belirtmişlerdir (Albrecht et al., 2017).

Monoamin oksidaz (MAO), mitokondriyal membrana bağlı monoamin katalizör enzimidir. Bu enzim beyinde ve kan plateletlerinde bulunur. MAO

aktivitesinin yaşlanma ile azaldığı bilinir. Şizofreni gibi nörodejeneratif bozukluklarda trombosit MAO aktivitesinin azaldığı da bulunmuştur. Soumyabrata Banerjee & Mrinal K. Podda sıçanlarla yaptıkları çalışmada, yaşlanma ile meydana gelen MAO aktivitesindeki değişiklikler üzerine karnozinin etkilerini incelemişlerdir. Sonuç olarak karnozinin, yaşlanma ile meydana gelen bu olumsuz etkileri azalttığını ve onardığını gözlemlemişlerdir (Banerjee & Poddar, 2016).

Lan Shaoa ve diğerleri, yaptıkları çalışmada, karnozinin bir insan fetal akciğer fibroblast türü (insan pulmoner fibroblastı) üzerindeki etkisini araştırmışlardır. Sonuçta, karnozinin muhtemelen telomere zarar vermeden, telomer kısalma oranını azaltabileceğini saptamışlardır. Telomere olan bu koruyucu etkinin, kültürlenmiş normal fibroblastların replikatif yaşlanmasını geciktirmede karnozinin büyük bir katkısı olabileceğini önermişlerdir (Shao, Li, & Tan, 2004).

Giovana M. Ourique ve diğerleri, yaptıkları çalışmada uzun süreli Valproik asit (2-propyl-pentanoic acid, VPA) uygulamasının ratlarda oksidatif strese bağlı olarak testis ve epididimiste hasarlar meydana getirdiğini gözlemlemişlerdir. VPA ile birlikte vitamin E verilen gruptaki ratların testislerinde ise oksidatif hasarın önlendiğini ve sperm hareketliliğinin geri kazanıldığını gözlemlemişlerdir (Ourique et al., 2016). Biz de yaptığımız çalışmada ND+vitamin E uyguladığımız grubun sperm morfolojisini kontrol grubuna yakın gözlemledik.

Mandava V. Roa ve arkadaşları yaptıkları çalışmada, cıva klorürün erkek farelerin üreme hücrelerinde yarattığı toksisitenin, vitamin E ile düzeltilebildiğini göstermişlerdir (Rao & Sharma, 2001) Biz de yaptığımız çalışmada ND'nin yarattığı hasarı vitamin E'nin tamamen olmasa da düzelttiğini gözlemledik.

AA El-Faras ve diğerleri, yaptıkları çalışmada karbon tetra klorürün (CCI₄) erkek üreme sistemi üzerindeki hasarlarını ve bu hasarlara karşı vitamin E'nin etkilerini gözlemlemişlerdir. Yapılan 4 haftalık deney sonucunda CCI₄'ün; vücut ve testis ağırlıklarında, sperm parametrelerinde, testosteronda, FSH ve LH düzeylerinde azalmaya neden olduğunu gözlemlemişlerdir. Vitamin E'nin CCI₄ ile birlikte uygulanması sonucunda sadece CCI₄ uygulanan gruba kıyasla, lipid peroksidasyon seviyesinde (malondialdehit) önemli ölçüde düşüş ve antioksidan enzimlerin (süperoksit

dismutaz ve katalaz) etkinliğinde ise artış gözlemlenmiştir (El-Faras, Sadek, Ali, Khalil, & Mussa, 2016).

Andréia T Santana ve diğerleri, gossipol verdikleri sıçanların doğurganlığında ve epididimal sperm sayılarında belirgin bir azalma ve bu sıçanlar ile çiftleşen dişilerin yavru sayısında azalma gözlemlemiştir. Gossipol, glutatyon peroksidaz enzim aktivitesinde ve glutatyon redüktazda önemli bir artışa neden olurken, vitamin E'nin etkisini azaltmamıştır. Testis homojenatında indirgenmiş glutatyon ve piridin nükleotid düzeyleri, gossipol ile belirgin olarak azalmış ve bu azalmanın devamında oksidize glutatyon düzeylerinde artış gözlenmiştir. E vitamini bu maddelerin düzeyindeki değişiklikler üzerinde koruyucu bir etki göstermiştir. Ayrıca gossipol, bir lipid peroksidasyon indikatörü olan malondialdehit düzeylerini belirgin olarak arttırırken, E vitamini tedavisi gossipolün etkisini inhibe etmiş, gossipol ile indüklenen mitokondriyal ATP'de azalmayı da engellemiştir (Santana et al., 2015).

SONUÇ VE ÖNERİLER

Sonuçlar

- Günümüzde AAS'ler profesyonel sporcular tarafından yaygın olarak kullanıldığı gibi puberte dönemindeki kişiler tarafından da bilinçsizce kullanılmaktadır. AAS kullanımının giderek yaygınlaşması, bu tür maddelerin etkilerinin araştırılması gerektiğini göstermektedir.
- ND uyguladığımız sıçanların testislerinde; intersitisyel alanda ödem, damar konjesyonu, bazal membran ayrılması, seminifer tübüllerde hasar, tübüllerin lümeninde rezidüel cisimcikler, tübül duvarlarında vakuolizasyon gözlenmiştir.
- ND ile birlikte uyguladığımız karnozinin ve vitamin E'nin seminifer tübüllerin hasarını azalttığı görülmüştür.
- ND grubunda oluşan sperm hasarının, karnozin ve vitamin E uygulanan gruplarda düzeldiği görülmüştür.
- Tüm deney gruplarında vücut ağırlıkları artış göstermiş olsa da, ND uygulanan gruplardaki artış kontrol ve sham gruplarının altındadır.
- ND grubunda, kontrol ve sham grubuna kıyasla Leydig hücrelerinin anlamlı olarak azaldığı görülmüştür. Vitamin E ve karnozin verilen gruplarda Leydig hücreleri, ND grubuna kıyasla anlamlı olarak artış göstermiştir. Karnozin grubundaki artışın Vitamin E grubuna kıyasla daha fazla olduğu gözlenmiştir.
- ND grubundaki seminifer epitel kalınlığı, kontrol ve sham gruplarına göre azalmıştır. ND grubunda görülen azalma, vitamin E ve karnozin gruplarında anlamlı bir şekilde artmıştır. ND+karnozin grubunun seminifer epitel kalınlığı ND+vitamin E grubuna kıyasla daha fazla olmasına karşın aralarında istatistiksel olarak anlamlı bir fark gözlenmemiştir.
- ND+karnozin grubunun ND grubu ve ND+vitamin E grubuna kıyasla testis ağırlık indeksinin istatistiksel olarak anlamlı bir artış gösterdiği gözlenmiştir.

Öneriler

Yaptığımız çalışma sonucunda AAS'lerin yüksek dozlarda ve uzun süreli kullanımının testis dokusunda hasara neden olduğunu gösterdik. Bu hasara karşı karnozinin vitamin E'ye göre iyileştirme etkinliğinin daha fazla olduğunu gözlemledik. Bu bilgiler ışığında çalışmamızın AAS'lerin bilinçsizce kullanılmasını önleyecek önlemler alınması ve karnozinin antioksidan özelliğine daha çok dikkat çekerek yaygınlaştırılması konusunda yol gösterici olacağı kanısındayız. Ayrıca biyokimyasal ve immünohistokimyasal yöntemlerin kullanıldığı diğer çalışmalara ihtiyaç vardır.

KAYNAKLAR DİZİNİ

- Abbasoğlu, L., Kalaz, E. B., Soluk-Tekkeşin, M., Olgaç, V., Doğru-Abbasoğlu, S., & Uysal, M. (2012). Beneficial effects of taurine and carnosine in experimental ischemia/reperfusion injury in testis. *Pediatric surgery international*, 28(11), 1125-1131.
- Ahmed, M. A. (2015). Amelioration of nandrolone decanoate-induced testicular and sperm toxicity in rats by taurine: effects on steroidogenesis, redox and inflammatory cascades, and intrinsic apoptotic pathway. *Toxicology and applied pharmacology*, 282(3), 285-296.
- Akkuş, İ., Serbest radikaller ve fizyopatolojik etkileri, Mimoza yayınları, Konya, (1995).
- Aktümsek, A., 2006, Anatomi ve fizyoloji insan biyolojisi, 3. Baskı, Nobel Yayın Dağıtım, Ankara.
- Albrecht, T., Schilperoort, M., Zhang, S., Braun, J. D., Qiu, J., Rodriguez, A., Baelde, H. (2017). Carnosine Attenuates the Development of both Type 2 Diabetes and Diabetic Nephropathy in BTBR ob/ob Mice. *Scientific Reports*, 7.
- Ata, C. (2009). Erişkin Erkek Sıçanlarda Deneysel Olarak Oluşturulmuş Bor Toksisitesi Üzerinde E Vitamininin Rolü. Yüksek Lisans Tezi, Eskişehir Osmangazi Üniversitesi, Sağlık Bilimleri Enstitüsü, Eskişehir.
- Atal, S. (2014). Erişkin erkek sıçanlarda metotreksat kaynaklı testis hasarında kurkuminin etkisi. Yüksek Lisans Tezi, Eskişehir Osmangazi Üniversitesi, Sağlık Bilimleri Enstitüsü, Eskişehir.
- Aydın, A., Çoban, J., Doğan-Ekici, I., Doğru-Abbasoğlu, S., Uysal, M., & Koçak-Toker, N. (2015). Carnosine and vitamin E—a promising pair in the combat against testicular oxidative stress in aged rats. *Andrologia*, 47(10), 1131-1138.
- Babizhayev, M. A., Seguin, M., Gueyne, J., Evstigneeva, R., Ageyeva, E., & Zheltukhina, G. (1994). L-Carnosine (β -alanyl-L-histidine) and carcinine (β -alanylhistamine) act as natural antioxidants with hydroxyl-radical-scavenging and lipid-peroxidase activities. *Biochemical journal*, 304(2), 509-516.
- Baky, N. A. A., Fadda, L., Al-Rasheed, N. M., Al-Rasheed, N. M., Mohamed, A., & Yacoub, H. (2016). Neuroprotective effect of carnosine and cyclosporine-A against inflammation, apoptosis, and oxidative brain damage after closed head injury in immature rats. *Toxicology Mechanisms and Methods*, 26(1), 1-10.
- Balakrishnan, R., Kumar, C. S., Rani, M. U., Kavita, K., Boobalan, G., & Reddy, A. G. (2013). Evaluation of protective action of α -tocopherol in chromium-induced oxidative stress in female reproductive system of rats. *Journal of Natural Science, biology, and medicine*, 4(1), 87.
- Banerjee, S., & Poddar, M. K. (2016). Can Carnosine Prevent the Aging-Induced Changes of Blood Platelet and Brain Regional Monoamine Oxidase-A mRNA in Relation to its Activity? *International Journal of Peptide Research and Therapeutics*, 22(4), 471-480.
- Barrett, K., Barman, S., Boitano, S., & Brooks, H. (2011). Ganong'un tıbbi fizyolojisi. *Gökbil H (Çeviri Editörü)*. 23üncü Baskı, İstanbul: Nobel Tıp Kitabevleri, 550.
- Battioni, J.-P., Fontecave, M., Jaouen, M., & Mansuy, D. (1991). Vitamin E derivatives as new potent inhibitors of microsomal lipid peroxidation. *Biochemical and biophysical research communications*, 174(3), 1103-1108.

KAYNAKLAR DİZİNİ (Devam Ediyor)

- Boldyrev, A. A., Aldini, G., & Derave, W. (2013). Physiology and pathophysiology of carnosine. *Physiological reviews*, 93(4), 1803-1845.
- Boldyrev, A. A., Gallant, S. C., & Sukhich, G. T. (1999). Carnosine, the protective, anti-aging peptide. *Bioscience reports*, 19(6), 581-587.
- Boldyrev, A. A., & Severin, S. E. (1990). The histidine-containing dipeptides, carnosine and anserine: distribution, properties and biological significance. *Advances in Enzyme Regulation*, 30, 175-188.
- Bozkurt, I., Ozdemir, M., Kadir, P., Ozdemir, O., & Coskun, A. (2011). Morphometric evaluation of the effect of methenolone enanthate on humeral development in adolescent rat. *Scientific Research and Essays*, 6(13), 2676-2681.
- Çolak, E. (2014). Testiste oluşturulan iskemi/reperfüzyon hasarı üzerine astaksantin'in koruyucu etkisi. Yüksek Lisans Tezi, Eskişehir Osmangazi Üniversitesi, Sağlık Bilimleri Enstitüsü, Eskişehir.
- De Souza GL. (2011), Hallak J. Anabolic steroids and male infertility: a comprehensive review. *BJU Int.*;108:1860–1865.
- Demir, R. (2006). Histoloji ve Hücre Biyolojisi. *Palme Yayıncılık, Ankara.*
- Derviş, E. (2011). Oral antioksidanlar. *Dermatoz*, 2(1), 263-267.
- Di Mascio, P., Murphy, M. E., & Sies, H. (1991). Antioxidant defense systems: the role of carotenoids, tocopherols, and thiols. *The American journal of clinical nutrition*, 53(1), 194S-200S.
- Dohle, G., Smit, M., & Weber, R. (2003). Androgens and male fertility. *World journal of urology*, 21(5), 341-345.
- Dr. M. Tahir Hatipoğlu, D. H. G. H. (2006). *Yüksekokullar Anatomi Ders Kitabı*. 34üncü Baskı, Ankara: Selvi Yayınevi.
- Egesoy, H., Gümüşdağ, H., & Kartal, A. (2013). Gen Dopingi Ve Sportif Performans. *Hitit Üniversitesi Sosyal Bilimler Enstitüsü Dergisi*, 6(1).
- El-Faras, A., Sadek, I., Ali, Y., Khalil, M., & Mussa, E. (2016). Protective effects of Vitamin E on CCl4-induced testicular toxicity in male rats. *Physiology International (Acta Physiologica Hungarica)*, 103(2), 157-168.
- Erdemir, F., Fırat, F., & Gençten, Y. (2011). Sperm morfolojisinin değerlendirilmesi ve klinik önemi. *Türk Urol Sem*, 2, 11-17.
- Ermiş, I. S. (2012). Anabolik androjenik steroid uygulanmış erkek sıçanlarda Eritropoietinin testis dokusu üzerine koruyucu etkilerinin incelenmesi. Yüksek Lisans Tezi, Dokuz Eylül Üniversitesi, Sağlık Bilimleri Enstitüsü, İzmir.
- Feinberg, M. J., Lumia, A. R., & McGinnis, M. Y. (1997). The effect of anabolic-androgenic steroids on sexual behavior and reproductive tissues in male rats. *Physiology & behavior*, 62(1), 23-30.
- Fischer, U. (2015). *Sobotta Anatomi Konu Kitabı* (M. F. Sargon, Trans.).
- Gökpinar, Ş., Koray, T., Akçiçek, E., Göksan, T., & Durmaz, Y. (2006). Algal antioksidanlar. *Ege Üniversitesi Su Ürünleri Dergisi*, 23(1-1), 85-89.
- Guyton, A. C., Hall, J. E., Çavuşoğlu, H., Yeğen, B. Ç., Aydın, Z., & Alican, İ. (2007). *Tıbbi fizyoloji: Nobel Tıp Kitabevleri*.

KAYNAKLAR DİZİNİ (Devam Ediyor)

- Haeri, S., Rajabi, H., Fazelpour, S., & Hosseinimehr, S. (2014). Carnosine mitigates apoptosis and protects testicular seminiferous tubules from gamma-radiation-induced injury in mice. *Andrologia*, 46(9), 1041-1046.
- Hasanein, P., Kazemian-Mahtaj, A., & Khodadadi, I. (2016). Bioactive peptide carnosin protects against lead acetate-induced hepatotoxicity by abrogation of oxidative stress in rats. *Pharmaceutical biology*, 54(8), 1458-1464.
- Hassa H (Ed.); Sahintürk, V. (Spermatogenez (2003). *İnfertil Olgulara Klinik Yaklaşım ve IVF Laboratuvar Uygulamaları*. Osmangazi Üniversitesi Yayınları, Osmangazi Üniversitesi Basımevi.
- Hipkiss, A. R. (1998). Carnosine, a protective, anti-ageing peptide? *The international journal of biochemistry & cell biology*, 30(8), 863-868.
- Hipkiss, A. R. (2009). On the enigma of carnosine's anti-ageing actions. *Experimental gerontology*, 44(4), 237-242.
- Hipkiss, A., & Brownson, C. (2000). A possible new role for the anti-ageing peptide carnosine. *Cellular and Molecular Life Sciences*, 57(5), 747-753.
- Hou, G., Xiong, W., Wang, M., Chen, X., & Yuan, T. F. (2014). Chronic stress influences sexual motivation and causes damage to testicular cells in male rats. *The journal of sexual medicine*, 11(3), 653-663.
- Jamshidzadeh, A., Heidari, R., Latifpour, Z., Ommati, M. M., Abdoli, N., Mousavi, S., Asadi, B. (2017). Carnosine ameliorates liver fibrosis and hyperammonemia in cirrhotic rats. *Clinics and Research in Hepatology and Gastroenterology*.
- Junqueira, J., & Çev, C. J. (2009). Solakoğlu S. *Aytemin Y. Erkek Üreme Sistemi. Temel Histoloji, Text & Atlas. İstanbul, Nobel Tıp Kitabevleri*, 418-425.
- Junqueira, L., & Carneiro, J. (2009). Temel Histoloji, (Çeviri: Aytemin, Y., Solakoğlu, S.,) 10. *Baskıdan Çeviri, Nobel Tıp Kitabevi, İstanbul*, 135.
- Karabulut, H., & Gülay, M. Ş. (2016). Antioksidanlar. *Mehmet Akif Ersoy Üniversitesi Veteriner Fakültesi Dergisi*, 1(1), 65-76.
- Karbalay-Doust, S., Noorafshan, A., Ardekani, F. M., Mirkhani, H., & Baker, G. (2007). The reversibility of sperm quality after discontinuing nandrolone decanoate in adult male rats. *Asian Journal of Andrology*, 9(2), 235-239.
- Kartalçı Ş. (2010). Testosterone and depression. *Curr Approach Psychiatry*; 2:457-472.
- Kaya, H. (2014). Erişkin erkek sıçanlarda lityum karbonat ile oluşturulan testis hasarı üzerine E vitaminin etkisi. Yüksek Lisans Tezi, Eskişehir Osmangazi Üniversitesi, Sağlık Bilimleri Enstitüsü, Eskişehir.
- Kayaalp, O., 1994, Tıbbi Farmakoloji, 4. Cilt, Feryal Matbaası, Ankara.
- Kierszenbaum, A. L. (2006). Histoloji ve hücre biyolojisi. *Çev. Ed. Ramazan Demir. Ankara: Palme Yayıncılık*.
- Kılınçarslan, G. (2011). Nandrolon ve testosteron uygulamasının tavşanlarda kalsiyum, kalsitonin ve parathormon düzeylerine etkileri. Yüksek Lisans Tezi, Selçuk Üniversitesi, Sağlık Bilimleri Enstitüsü, Konya.
- Kohen, R., Yamamoto, Y., Cundy, K. C., & Ames, B. N. (1988). Antioxidant activity of carnosine, homocarnosine, and anserine present in muscle and brain. *Proceedings of the National Academy of Sciences*, 85(9), 3175-3179.

KAYNAKLAR DİZİNİ (Devam Ediyor)

- Kwolek-Mirek, M., Molon, M., Kaszycki, P., & Zadrag-Tecza, R. (2016). l-carnosine enhanced reproductive potential of the *Saccharomyces cerevisiae*. *Biogerontology*, 17(4), 737-747.
- Maia, B. P. Silveira, J. O. Borges, M. G. L. Pereira, D. A. P. Pinheiro, J. L. Freitas, J. J. S. & Kietzer, K. S. (2015). Effects of nandrolone decanoate on spermatogenesis in Wistar rats with and without physical training. *Int. J. Morphol.* 33(3):1102-1107.
- Memişoğulları, R. (2005). Diyabette serbest radikallerin rolü ve antioksidanların etkisi. *Dicle Tıp Fakültesi Dergisi*, 3: 30-39.
- Mohamed, H. M., & Mohamed, M. A.-H. (2015). Effect of different doses of nandrolone decanoate on lipid peroxidation, DNA fragmentation, sperm abnormality and histopathology of testes of male Wister rats. *Experimental and Toxicologic Pathology*, 67(1), 1-11.
- Moore, K., & Persaud, T. Klinik yönleriyle insan embriyolojisi, 2008. Çev.: Dalçık, H., Yıldırım, M.), *Nobel tıp kitabevleri, İstanbul*, 524s.
- Mustafa, İ., Yusuf, G., & Polat, P. F. (2016). Selenyum ve Vitamin E Yetmezliği. *Türkiye Klinikleri Journal of Veterinary Sciences-Internal Medicine-Special Topics*, 2(2), 25-31.
- Mutalip, S. S. M., Surindar Singh, G. K., Mohd Shah, A., Mohamad, M., Mani, V., & Hussin, S. N. (2013). Histological changes in testes of rats treated with testosterone, nandrolone, and stanozolol. *International Journal of Reproductive BioMedicine*, 11(8), 653-658.
- Noorafshan, A., Karbalay-Doust, S., & Ardekani, F. M. (2005). High doses of nandrolone decanoate reduce volume of testis and length of seminiferous tubules in rats. *Apmis*, 113(2), 122-125.
- Noyan, A. (1998). *Yaşamda ve hekimlikte fizyoloji*: Meteksan Yayınları, Ankara (209-218)
- Ourique, G. M., Saccol, E. M., Pês, T. S., Glanzner, W. G., Schiefelbein, S. H., Woehl, V. M., Barreto, K. P. (2016). Protective effect of vitamin E on sperm motility and oxidative stress in valproic acid treated rats. *Food and Chemical Toxicology*, 95, 159-167.
- Özdemir, E., & Gültürk, S. (2008). Anabolik-Androjenik Steroidlere Karşı Fizyolojik ve Tıbbi Yanıtlar. *Türkiye Klinikleri Journal of Medical Sciences*, 28(6), 923.
- Pan, M. M., & Kovac, J. R. (2016). Beyond testosterone cypionate: evidence behind the use of nandrolone in male health and wellness. *Translational andrology and urology*, 5(2), 213.
- Pekiner, B. D. (2003). Vitamin E as an antioxidant. *Ankara Ecz. Fak. Dergisi*, 32 (4) 243-267.
- Pomara, C., Barone, R., Marino Gammazza, A., Sangiorgi, C., Barone, F., Pitruzzella, A., Maglietta, F. (2016). Effects of nandrolone stimulation on testosterone biosynthesis in leydig cells. *Journal of cellular physiology*, 231(6), 1385-1391.
- Putz, R., & Pabs, R. (2001). Sobotta insan anatomisi atlası. *Münih: Beta Basın yayın Dağıtım*.
- Quinn, P. J., Boldyrev, A. A., & Formazuyk, V. E. (1992). Carnosine: its properties, functions and potential therapeutic applications. *Molecular aspects of medicine*, 13(5), 379-444.
- Rao, M. V., & Sharma, P. (2001). Protective effect of vitamin E against mercuric chloride reproductive toxicity in male mice. *Reproductive Toxicology*, 15(6), 705-712.
- Ross, M. H., & Pawlina, W. (2006). *Histology*: Lippincott Williams & Wilkins.
- Sadler, T. W. (2011). *Langman's medical embryology*: Lippincott Williams & Wilkins.

KAYNAKLAR DİZİNİ (Devam Ediyor)

- Santana, A. T., Guelfi, M., Medeiros, H. C., Tavares, M. A., Bizerra, P. F., & Mingatto, F. E. (2015). Mechanisms involved in reproductive damage caused by gossypol in rats and protective effects of vitamin E. *Biological research*, 48(1), 43.
- Schulster, M., Bernie, A. M., & Ramasamy, R. (2016). The role of estradiol in male reproductive function. *Asian journal of andrology*, 18(3), 435.
- Shahraki, M. R., Mirshekari, H., & Shahraki, A. R. (2015). Chronic administration of high doses of nandrolone decanoate on the pituitary-gonadal axis in male rats. *International journal of high risk behaviors & addiction*, 4(3).
- Shao, L., Li, Q.-h., & Tan, Z. (2004). L-carnosine reduces telomere damage and shortening rate in cultured normal fibroblasts. *Biochemical and biophysical research communications*, 324(2), 931-936.
- Struik, D., Fadda, P., Zara, T., Zamberletti, E., Rubino, T., Parolaro, D., Fattore, L. (2017). The anabolic steroid nandrolone alters cannabinoid self-administration and brain CB 1 receptor density and function. *Pharmacological Research*, 115, 209-217.
- Tsitsimpikou, C., Vasilaki, F., Tsarouhas, K., Fragkiadaki, P., Tzardi, M., Goutzourelas, N., Epitropaki, Z. (2016). Nephrotoxicity in rabbits after long-term nandrolone decanoate administration. *Toxicology Letters*, 259, 21-27.
- Vasilaki, F., Tsitsimpikou, C., Tsarouhas, K., Germanakis, I., Tzardi, M., Kavvalakis, M., Tsatsakis, A. M. (2016). Cardiotoxicity in rabbits after long-term nandrolone decanoate administration. *Toxicology Letters*, 241, 143-151.
- Yılmaz, F. M. (2014). Civa klorid'in ratlarda tiroit bezi dokusu üzerine subakut toksisitesi ve sodium selenit'in ve vitamin e'nin koruyucu rolü. Yüksek Lisans Tezi, Gazi Üniversitesi, Sağlık Bilimleri Enstitüsü, Ankara.

EKLER DİZİNİ



T.C.
ESKİŞEHİR OSMANGAZİ ÜNİVERSİTESİ
REKTÖRLÜĞÜ
HAYVAN DENEYLERİ YEREL ETİK KURULU
(HADYEK)

HAYVAN DENEYLERİ YEREL ETİK KURULU KARARI

TOPLANTI TARİHİ	: 02. 03. 2017
TOPLANTI SAYISI	: 108
DOSYA KAYIT NUMARASI	: 553-1
KARAR NUMARASI	: 553-1
ARAŞTIRMA YÜRÜTÜCÜSÜ	: Prof. Dr. Cengiz BAYÇU
YARDIMCI ARAŞTIRMACILAR	: Yük. Lis. Öğr. Fulden BAYSAL Arş. Gör. Erhan ŞAHİN Arş. Gör. N. Ezgi BEKTUR
HAYVAN TÜRÜ ve SAYISI	: Wistar Albino (35 adet erkek)

Eskişehir Osmangazi Üniversitesi Tıp Fakültesi Histoloji Embriyoloji Anabilim Dalı Öğretim üyesi **Prof. Dr. Cengiz BAYÇU**'nun araştırma yürütücüsü olduğu 553-1/2017 kayıt numaralı ve "Anabolik androjenik steroid ile oluşan testis hasarında karnozin ve Vitamin E'nin koruyucu etkileri" konulu çalışma; Deney Hayvanları Etik Kurulu Yönergesi'ne göre değerlendirilmiş ve gerekçede belirtildiği şekilde yapılması uygun bulunmuştur.

Prof. Dr. Kevser EROL (Başkan)

Prof. Dr. Kubilay UZUNER (Üye)

Prof. Dr. Hasan V. GÜNEŞ (Üye)

Prof. Dr. Emel ULUPINAR. (Üye)

Doç. Dr. Engin YILDIRIM (Üye)

Yrd. Doç. Dr. Ünal ÖZELMAS (Üye)

Yrd.Doç.Dr. Nurdan KIRIMLIOĞLU (Üye)

Yrd. Doç. Dr. Vet. Hek. Oya ERALP İNAN (Üye)

Vet. Hek. Refik ARTAN (Üye)

Avukat Şükrü KIRDEMİR (Üye)

Adres: Meşelik Yerleşkesi
26480 Eskişehir

Tel : 0 222 239 29 79 (4563)
Fax: 0 222 239 10 74

ÖZGEÇMİŞ

Bireysel Bilgiler

Adı-Soyadı : FULDEN BAYSAL
Doğum tarihi ve yeri : 11.06.1989
Uyruđu : T.C.
Medeni durumu : BEKAR
İletişim adresleri : baysal.fulden@gmail.com

Eđitim Durumu

1995-2000: Celalettin Sayhan İlköđretim Okulu
2000-2003: Gazi Ortaokulu
2003-2007: Özel Çukurova Bilfen Okulları (Yabancı Dil Ađırlıklı Lise)
2008-2014: Ankara Üniversitesi Fen Fakültesi Biyoloji Bölümü (Lisans)
2015-Halen: Eskişehir Osmangazi Üniversitesi Tıp Fakültesi Histoloji-Embriyoloji Anabilim Dalı (Yüksek Lisans)

Bilimsel Etkinlikler

ESOGÜ Deneş Hayvanları Kullanım Sertifikası, 2016 ESKİŞEHİR
Etkili İletişim Ve Sunum Teknikleri, 2016, ESKİŞEHİR
Alzheimer Hastalığının Moleküler Temeli Ve Yeni Tedavi Stratejileri, 2016