

T.C
ESKİŐEHİR OSMANGAZİ ÜNİVERSİTESİ
TIP FAKÜLTESİ

DİSTAL RADIUS KIRIKLARINDA KONİK KOMPRESİF
VİDA TESPİT ETKİNLİĐİNİN; PLAK+VİDA VE K-TELİ,
TESPİT YÖNTEMLERİ İLE BİYOMEKANİK OLARAK
KARŐILAŐTIRILMASI

Dr. M. BarıŐ SARGIN

Ortopedi ve Travmatoloji Anabilim Dalı
TIPTA UZMANLIK TEZİ

ESKİŐEHİR
2017

T.C
ESKİŐEHİR OSMANGAZİ ÜNİVERSİTESİ
TIP FAKÜLTESİ

DİSTAL RADIUS KIRIKLARINDA KONİK KOMPRESİF
VİDA TESPİT ETKİNLİĐİNİN; PLAK+VİDA VE K-TELİ,
TESPİT YÖNTEMLERİ İLE BİYOMEKANİK OLARAK
KARŐILAŐTIRILMASI

Dr. M. BarıŐ SARGIN

Ortopedi ve Travmatoloji
Anabilim Dalı
TIPTA UZMANLIK TEZİ

TEZ DANIŐMANI
Yrd. DoĐ. Dr. Adnan SEVENCAN

ESKİŐEHİR
2017

TEZ KABUL VE ONAY SAYFASI

T.C.
ESKİŞEHİR OSMANGAZİ ÜNİVERSİTESİ
TIP FAKÜLTESİ DEKANLIĞINA,

Dr. Mehmet Barış SARGIN'a ait "Distal Radius Kırıklarında Konik Kompresif Vida Tespit Etkinliğinin; Plak+Vida ve K-Teli, Tespit Yöntemleri ile Biyomekanik Olarak Karşılaştırılması" adlı çalışma jürimiz tarafından Ortopedi ve Travmatoloji Anabilim Dalı'nda Tıpta Uzmanlık Tezi olarak oy birliği ile kabul edilmiştir.

Tarih: 19.04.2017

Jüri Başkanı Yrd. Doç. Dr. Adnan SEVENCAN
Ortopedi ve Travmatoloji Anabilim Dalı

Üye Doç. Dr. Ulukan İNAN
Ortopedi ve Travmatoloji Anabilim Dalı

Üye Doç. Dr. Gökhan MARALCAN
Afyon Kocatepe Üniversitesi Tıp Fakültesi
Ortopedi ve Travmatoloji Anabilim Dalı

Eskişehir Osmangazi Üniversitesi Tıp Fakültesi Fakülte Kurulu'nun .../.../2017
Tarih ve .../... Sayılı Kararıyla onaylanmıştır.

Prof. Dr. Alparslan BİRDANE
Rektör Yardımcısı
Dekan Vekili

TEŞEKKÜR

Eskişehir Osmangazi Üniversitesi Tıp Fakültesi Ortopedi ve Travmatoloji Anabilim Dalı'nda 2011-2017 yılları arasında gerçekleştirdiğim uzmanlık eğitimim süresince bilgi birikimlerini, tecrübe ve önerilerini, anlayış ve sabır içinde benden esirgemeyen, uzman olarak yetişmemde büyük katkılarını gördüğüm tüm değerli hocalarıma şükranlarımı sunarım. Ayrıca hazırlamış olduğum tez çalışmamın sonuçlarının değerlendirilmesinde ve yazım denetiminde destekleri olan öğretim üyesi hocalarıma ve araştırma görevlisi arkadaşlarıma teşekkürü bir borç bilirim. Eskişehir Osmangazi Üniversitesi Bilimsel Araştırma Projeleri Komisyonu'na malzeme teminindeki desteklerinden dolayı teşekkür ederim.

ÖZET

Sargın, M. B. Distal radius kırıklarında konik kompresif vida tespit etkinliğinin; plak+vida ve k-teli, tespit yöntemleri ile biyomekanik olarak karşılaştırılması. Eskişehir Osmangazi Üniversitesi Tıp Fakültesi Ortopedi ve Travmatoloji Anabilim Dalı Tıpta Uzmanlık Tezi, Eskişehir, 2017. Distal radius kırıkları sık karşılaşılmaması ve kişinin günlük aktivitesini yakından ilgilendirmesi nedenleri ile önemli bir kırık tipidir. Tedavisinde kapalı redüksiyon ve alçılamanın yanı sıra, çeşitli cerrahi tedavi yöntemleri de uygulanmaktadır. Bu çalışmada deneysel olarak eklem dışı radius distal uç kırığı oluşturulan koyun önkol kemiklerine konik kompresif vida, plak+vida ve K-Teli tespit yöntemleri uygulandı. Hazırlanan 63 kemik preparat vida, plak ve tel grupları olarak 3 grupta ve dorsal kompresyon, volar kompresyon ve vertikal kompresyon olarak 3 subgrupta randomize olarak toplandıktan sonra kırık tespit işlemi yapıldı. Ardından kırık tespitli preparatların her birine Instron cihazı kullanılarak 250 N dorsal yüklenme, 250 N volar yüklenme ve 750 N aksiyel yüklenme kuvvetleri lineer olarak uygulandı. Kırık hattına uygulanan kuvvet ile birlikte kırık hattındaki ayrılma cihaz tarafından ölçülerek kaydedildi. İstatistiksel değerlendirmede SPSS programı kullanıldı. Veriler “Bağımsız Örneklemli t Testi” kullanılarak karşılaştırıldı. Dorsal yüklenmelerde konik kompresif vidaların etkinliği plak ve tel grubuna göre daha üstün bulundu. Volar yüklenmelerde vida ve plak grubunun tespit etkinliği benzer bulunurken, her iki grup da tel grubundan üstündü. Aksiyel yüklenmelerde vida ve tel grubunun tespit etkinliği benzer bulunurken, plak grubunun tespit gücü diğer iki gruba göre daha zayıf olarak gözlemlendi. Bu biyomekanik çalışma sonucunda konik kompresif vida ile tespit yönteminin, klinik olarak kullanıldığında, distal radius kırıklarında ucuz, pratik, erken rehabilitasyona izin verebilecek, güvenilir bir alternatif yöntem olabileceği düşünülmektedir.

Anahtar Kelimeler: konik kompresif vida, tespit, k-teli, distal radius, biyomekanik

Destekleyen Kurumlar: 2016-1218 proje kodu ile Osmangazi Üniversitesi Bilimsel Araştırma Projeleri Komisyonunca desteklenmiştir.

ABSTRACT

Sargın, M. B. Biomechanically comparisons of conic compressive screw fixation effectivity with plate+screw, and K-wire fixation methods for distal radius fractures. Eskişehir Osmangazi University Faculty of Medicine, Medical Speciality Thesis in Department of Orthopaedics and Traumatology, Eskişehir, 2017. Distal radius fractures are frequent, and important to treat because of its direct relationship with daily activities. Closed reduction and casting and surgical interventions are most common treatment options. In this study; efficiency of percutaneous fixation using conic compression screws is compared biomechanically with closed reduction and percutaneous K-wire pinning and open reduction and internal fixation. 63 sheep forearm bones were osteotomised to perform distal radial fracture model. The materials were randomly selected into 3 main groups as screw, plate and wire groups. These 3 main groups, then, divided randomly as dorsal compression, volar compression and vertical compression subgroups. Then, each of fixated materials were applied only 250 N dorsal compression, only 250 N volar compression or only 750 N vertical compression forces, using an Instron machine. With the linear force applied to the fracture line, displacement at the fracture line was measured and recorded by the machine. SPSS was used for statistical evaluation. Datas were compared using Independent-Samples t- Test. Efficiency of conic compression screws was better than plate and wire groups in dorsal compression tests. Efficiency of conic screw and plate groups were similar and both were better than wire group in volar compression tests. Conic screw and wire groups had similar efficiency in the axial compression tests, but plate group was weaker than them. This biomechanical study stated that clinical bone fixation with using conic compression screws allows firm fixation with permitting early rehabilitation and is a cheap, a reliable alternative method in distal radius fractures.

Key Words: conic compressive screw, fixation, k-wire, distal radius, biomechanic

Supported by: The Commission of Scientific Research Projects of Osmangazi University with the project code of 2016-1218.

İÇİNDEKİLER

	Sayfa
TEZ KABUL VE ONAY SAYFASI	iii
TEŞEKKÜR	iv
ÖZET	v
ABSTRACT	vi
İÇİNDEKİLER	vii
SİMGELER VE KISALTMALAR DİZİNİ	ix
ŞEKİLLER DİZİNİ	x
1. GİRİŞ	1
2. GENEL BİLGİLER	2
2.1. Anatomi	2
2.1.1. Karpal Kemikler	2
2.1.2. Eklemler	3
2.1.3. El Bileği Tendon ve Kasları	5
2.1.4. El Bileği Vasküler Yapıları	5
2.2. El Bileğinin Biyomekaniği	7
2.3. Radius Distal Uç Kırıklarında Etyoloji	7
2.4. Radius Distal Uç Kırıklarında Klinik ve Radyolojik Bulgular	7
2.5. Radius Distal Uç Kırıklarının Sınıflandırılması	10
2.6. Radius Distal Uç Kırıklarında Tedavi	21
2.6.1. Kapalı Redüksiyon ve Açılama	21
2.6.2. Kapalı Redüksiyon ve Perkütan Telleme	23
2.6.3. Eksternal Fiksator Uygulaması	24
2.6.4. Açık Redüksiyon ve İnternal Fiksasyon	25
2.6.5. Artroskopi Destekli Cerrahi	28
2.7. Radius Distal Uç Kırıklarında Komplikasyonlar	28
2.7.1. Kırığa Bağlı Komplikasyonlar	28
2.7.2. Fiksasyona Bağlı Komplikasyonlar	30
3. GEREÇ VE YÖNTEM	31
4. BULGULAR	38

	Sayfa
5. TARTIŞMA	40
6. SONUÇ VE ÖNERİLER	44
KAYNAKLAR	45

SİMGELER VE KISALTMALAR

AO	Arbeitsgemeinschaft für Osteosynthesefragen
Con. Comp. Screw	Conic Compressive Screw
DRUE	Distal Radioulnar Eklem
KMK	Karpometakarpal
K-Teli	Kirschner Teli
Plak+Vida	Plak ve Vidalar ile Tespit
TFCC	Triangüler Fibrokartilajinöz Kompleks

ŞEKİLLER

	Sayfa
2.1. Radiokarpal eklem şekilsel kemik anatomisi	3
2.2. TFCC yerleşimi	4
2.3. Radiokarpal eklem anatomisi	5
2.4. El bileği ve elin nörovasküler anatomisi	6
2.5. Radial yükseklik	8
2.6. Palmar tilt	9
2.7. Radial inklinasyon	9
2.8. Radial shift ölçümü	10
2.9. Ulnar varyans ölçümü	10
2.10. Colles kırığının şematik çizimi ve direkt radyogramı	11
2.11. Dorsal ve volar barton kırıklarının şematik çizimi	12
2.12. Barton kırığının direkt radyografik görüntüleri	12
2.13. Smith kırığı şematik çizimi ve direkt radyogramı	13
2.14. Chauffeur's kırığı şematik çizimi ve direkt radyogramı	14
2.15. Die-Punch kırığı şematik çizimi ve direkt radyogramı	15
2.16. Frykman sınıflaması	16
2.17. AO sınıflaması	20
2.18. Uzun kol sirküler alçı	23
2.19. K-telleri ile fikse edilmiş distal radius kırığının postop direkt radyogramı	24

	Sayfa
2.20. Eksternal fiksator ve yardımcı k-teli ile tespit edilmiş distal radius kırığının ön-arka ve yan direkt radyogramı	25
2.21. Üç kolon teorisi	26
2.22. Üç kolon teorisine göre plakla tespit	27
2.23. Volar anatomik kilitli plakla tespit edilmiş distal radius kırığının direkt radyogramı	27
3.1. Koyun önkol kemiği ile insan önkol boyutlarının kabaca karşılaştırılması	31
3.2. Kemik sabitleme aparatı	32
3.3. Proksimal kısmından tübüler polyester kaplama yapılmış materyal	33
3.4. K-teli ile fiksasyon sonrası kırık hattının görünümü	33
3.5. Konik kompresif vida ile tespit edilmiş materyaller	34
3.6. Kilitli volar plakla tespit edilmiş materyaller	35
3.7. Kirschner telleriyle tespit edilmiş materyaller	35
3.8. Instron cihazı	37
3.9. Test verilerinin aritmetiksel ve grafik olarak kaydedilmesi	37

1.GİRİŞ

El bileği eklemi travmaya en fazla maruz kalan eklemlerendir. Acil servislerde tedavi edilen bütün kırıkların yaklaşık %20'sini distal radius kırıkları oluşturur. Bu kırıklar adölesan/ genç erişkin ve yaşlı hastalar en fazla etkilenen popülasyon olmak üzere bimodal dağılım gösterir (1). Genç hastalarda spor yaralanmaları, yüksekte düşme ya da motorlu taşıt kazaları sonucu görülürken yaşlılarda daha sıklıkla basit düşmeler sonrasında görülmektedir (2).

Çok sayıda radius distal kırığı göreceli olarak problemlidir ve kapalı redüksiyon ve alçılama ile etkin bir şekilde tedavi edilir (3). Bununla birlikte bazı deplase kırıklar, stabil olmayan veya eklem parçası içeren kırıklar ve açık kırıkların tedavisinde konservatif yöntemler yetersiz kalabilir (1,3). Kırığın şekli, deplasman miktarı, kırığın stabilitesi, hastanın yaşı ve fiziksel beklentileri birlikte değerlendirilerek konservatif ya da cerrahi tedavi arasında bir seçim yapılmaktadır (4).

Özellikle son 20 yılda distal radiusun deplase kırıklarının yönetiminde etkin internal ve eksternal fiksasyon yöntemleri geliştirilmiştir. Kirschner teli veya kompresif vidalarla perkütan tespit, eksternal fiksatörler, düşük profilli kilitli plaklar ve artroskopik yardımcı cerrahi gibi seçeneklerin kullanıma girmesiyle bu kırıkların tedavisinde çok daha başarılı sonuçlar elde edilmeye başlandı (5-6).

Distal radius kırıklarında kapalı redüksiyon ve perkütan konik kompresif vida ile fiksasyon nispeten yeni bir yöntemdir. Bu çalışmamızda kapalı redüksiyon-konik kompresif vida ile perkütan fiksasyon yönteminin etkinliğinin güncel en sık kullanılan yöntemler olan kapalı redüksiyon-perkütan telleme ve açık redüksiyon-internal fiksasyon yöntemleri ile biyomekanik olarak karşılaştırılması planlanmıştır. Etkili bir tespit gücünde olduğu ortaya konabilir ise, uygulamalarda daha kolay ve başarılı sonuçları olacağını düşündüğümüz kapalı redüksiyon-konik kompresif vida ile perkütan tespit yönteminin klinik kullanımının yaygınlaşmasında önemli bir katkı sunulması amaçlanmıştır.

2.GENEL BİLGİLER

2.1. Anatomi

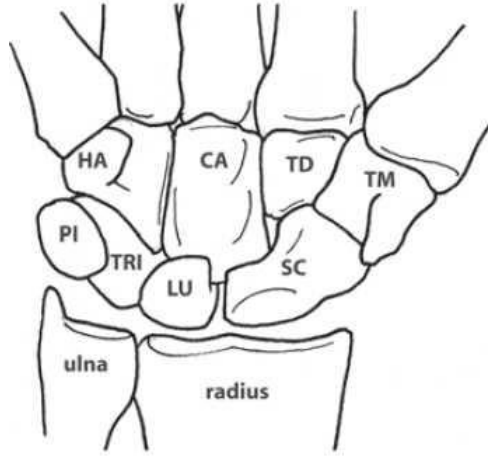
El bilek eklemi önkol ile el arasındaki bağlantıyı sağlayan; kemik, tendon ve ligamentlerden meydana gelen, kompleks bir yapıdır. Radius ve ulna distali ve sekiz adet karpal kemikten oluşur. Bu kemikler elin değişken hareketliliğini sağlamak için kompleks eklemleşmeler yaparlar. Radius distal uç kırıklarına genelde ligament ve tendinöz yapıların hasarı da eşlik ettiği için bu eklem anatomisi iyi bilinmelidir.

2.1.1. Karpal Kemikler

Karpal kemikler proksimal ve distal sıra olmak üzere iki gruptan oluşur (**Şekil 2.1.**). Proksimal sıra bileğin distal krizi hizasında bulunur ve skafoid, lunat, triquetrum, pisiform kemiklerden meydana gelir. Distal sıra trapezium, trapezoideum, kapitatum ve hamatumdan oluşur ve 5 metakarpal kemiğin bazisleriyle eklem yapar. Proksimal sıra kemiklerine yapışan herhangi bir tendon olmadığı için bu sıra interkale segment olarak adlandırılır ve bu sıranın hareketi tamamen çevre eklemlerden aktarılan kuvvetlere bağlıdır (7).

Distal sıra kemikleri birbirlerine interkarpal ligamentler aracılığıyla bağlanmıştır. Bu kemikler ayrıca karpometakarpal (KMK) eklemleri oluşturmak üzere metakarpal kemiklere sıkıca bağlanmıştır. Özellikle trapezoid ve kapitatum ile ikinci ve üçüncü metakarp arasındaki ligamentöz bağlantı o kadar sıkıdır ki distal sıra önkol tarafından üretilen muskulotendinöz kuvvetlere yanıt olarak hareket eden sabit el ünitesinin bir komponenti olarak düşünülür (8).

El bileğindeki eklemler fibröz kapsülle çevrelenmiştir ve kemikleri dorsal ve volardan bağlayarak karpal stabiliteye katkıda bulunan ligamentler tarafından bir arada tutulur. Bu karpal ligamentler iki gruba ayrılır: Karpal kemiklerden başlayıp yine bu kemiklerde sonlanan intrinsik ligamentler ve karpal kemikleri radius ya da metakarpal kemiklere bağlayan ekstrinsik ligamentler (9).

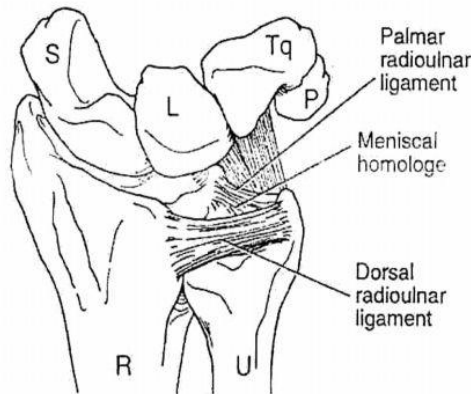


Şekil 2.1. Radiokarpal eklem şekilsel kemik anatomisi

2.1.2. Eklemler

Distal Radioulnar Eklem (DRUE)

Radiusun konkav ulnar çentiği ile ulnanın konveks başı arasında oluşan bir eklemdir. Fibrokartilajinöz bir disk radiusun distal ucundaki ulnar çentikle ulnar stiloid çıkıntısını birbirine bağlar. Bu disk triangüler fibrokartilaj kompleksin (TFCC) bir parçasıdır ve ulna başı ile ulnar karpus (os lunatum ve os triquetrum) arasında yerleşmiştir (Şekil 2.2.). Radius ve ulna birbirine esas olarak TFCC, daha az oranla da interosseöz membran ve pronator quadratus kası tarafından bağlanır (10-11). TFCC radioulnar ve ulnokarpal eklemleri stabilize eder, yükü bilekten ulnaya aktarır ve dağıtır, el bilek kompleks hareketlerine yardımcı olur (12).

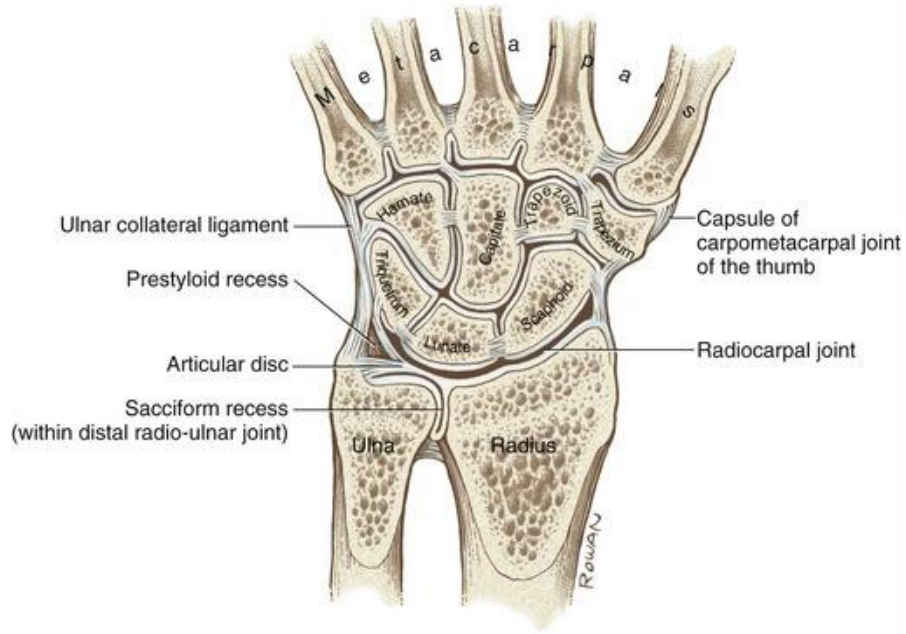


Şekil 2.2. TFCC yerleşimi

Distal radioulnar eklem proksimal radioulnar eklemlerle birlikte çalışarak önkol pronasyon-supinasyon hareketine imkan sağlar. Pronasyon amplitüdü yaklaşık 85 derecedir ve radiusun ulnaya impakte olması, dorsal radioulnar ligament ve interosseöz ligamentteki gerilim tarafından sınırlanır. Supinasyon yaklaşık 90 derecede, ulnar çentiğin posterior kenarının ekstensor karpi ulnaris tendonu aracılığıyla ulnar stiloidle temas etmesiyle sınırlanır (13).

Radiokarpal Eklem

Radius distal ucu skafoid ve lunat kemik ile eklem yapar. Ellipsoid grubunda olan eklem yüzünü skafoid ve lunat kemik, konkav yüzünü radiusun distal eklem yüzü ile triangüler fibrokartilaj oluşturur. Radiokarpal ve kollateral bağlar eklemi destekler. Eklem yüzünün %46'sı radiusun skafoid fossası, %43'ü radiusun lunat fossası, %11'ini ulnar kısım tarafından oluşturulur (14) (Şekil 2.3.).



Şekil 2.3. Radiokarpal eklem anatomisi

2.1.3. El Bileği Tendon ve Kasları

Volar yüzdeki en önemli yapı fleksör retinakulumdur. Medialde pisiform kemik ve hamatumun çengeline, lateralde skafoid ve trapezium kemiklerine yapışır. Fleksör retinakulumun derinindeki boşluğa karpal tünel denir (14).

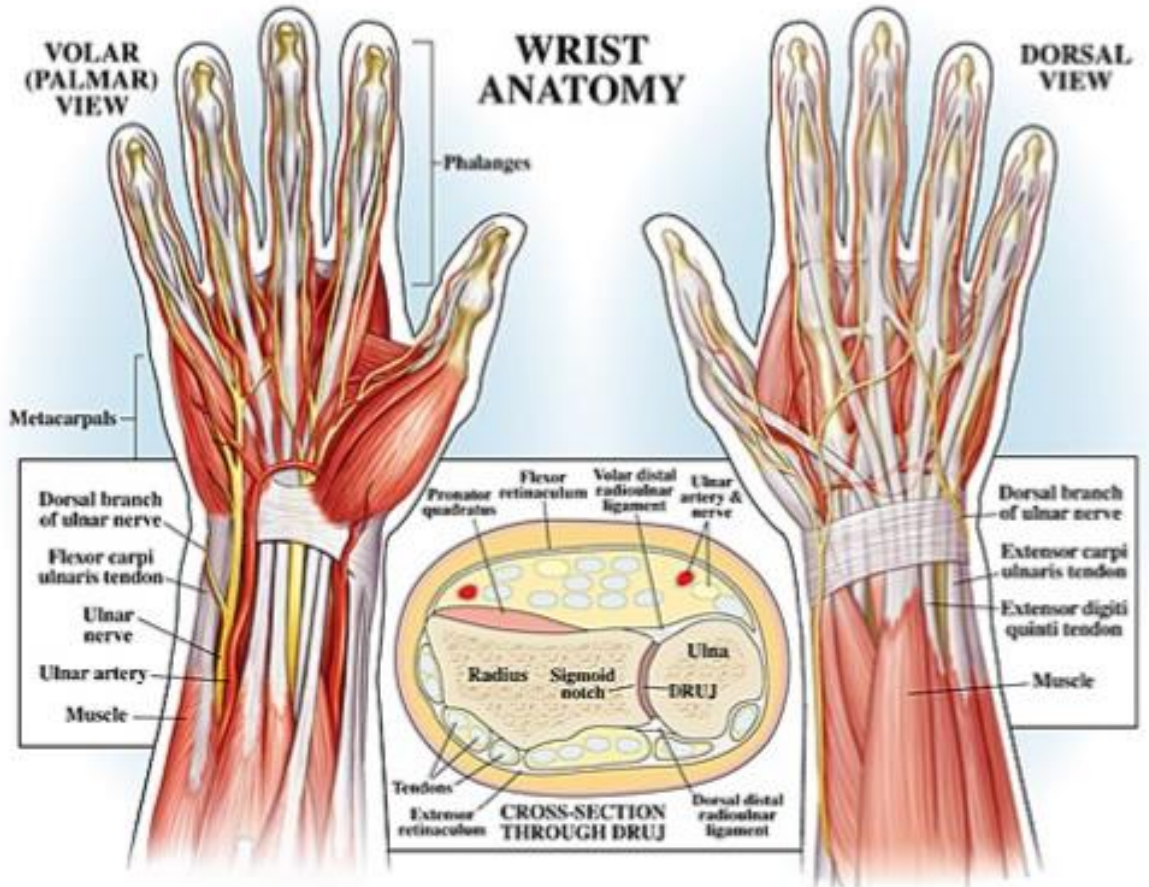
Karpal tünelden fleksör digitorum superfisiyalis ve profundus kas tendonları, fleksör pollisis longus kas tendonu ve median sinir geçer (14).

Dorsal yüzde bulunan ekstansör retinakulum medialde triquetrum ve pisiform kemiklere, lateralde ise radius anterior kenarına tutunur. Bu retinakulumdan abduktor pollisis, ekstansör karpi radialis, ekstansör digitorum kommunis ve ekstansör indisis proprius kas tendonları geçer (14).

2.1.4. El Bileği Vasküler Yapıları

El bileğinin dolaşımı radial ve ulnar arterler tarafından sağlanır. Radial arter el bileğinde dorsale geçmeden hemen önce yüzeysel palmar dalını verir. Bu dal tenar

bölgeye doğru ilerleyerek yüzeysel palmar arkı oluşturur ve 2. Parmaktan 4. Parmağa kadar kanlanmayı sağlar. Derin dalı ise 1. Dorsal interosseöz kasın iki başı arasından geçerek elin palmar yüzüne geçer. 1. ve 2. Parmağın dolaşımını sağladıktan sonra adduktor pollicis kasının iki başı arasından geçip ulnar arterin derin dalı ile anastomoz yaparak derin palmar arkı oluşturur. Derin palmar arktan çıkan 3 adet metakarpal arter, yüzeysel arktan çıkan dijital arterler ile anastomoz yapar. Ulnar arter fleksör retinakulumun yüzeyselinden geçer, ulnar sinirin lateralinde yer alarak palmar bölgeye ulaşır. Pisiform kemiğin lateralinden geçerken derin dalını verir. Bu derin dal hipotenar bölgeye ilerleyip radial arterin derin dalı ile anastomoz yaparak derin palmar arkı oluşturur (15-16) (Şekil 2.4.).



Şekil 2.4. El bileği ve elin nörovasküler anatomisi

2.2. El Bileğinin Biyomekaniği

El bileği sagittal planda fleksiyon ve ekstansiyon, frontal planda ise radial ve ulnar deviasyon hareketlerini yapar (14).

Fleksiyon ve ekstansiyon esnasında karpal kemikler aynı yönde hareket ederler. Radial deviasyon hareketinde karpal kemikler radiale deviye olur; ekstansiyon ve supinasyon yaparlar. Ulnar deviasyon sırasında ise karpal kemikler ulnar deviasyon, fleksiyon ve pronasyon hareketi yaparlar. El bileği rotasyon merkezi kapitat kemiktir (14,17). El bileği eklemde 60-85 derece fleksiyon, 50-80 derece ekstansiyon, 15-30 derece radial deviasyon, 30-45 derece ulnar deviasyon, 80-90 derece pronasyon ve supinasyon hareketleri yapılır (14).

Nötral pozisyonda el bileğine gelen kuvvetin %18'i TFCC üzerinden ulnaya, %82'si radiusa iletilir. Radiokarpal yüklenmenin %60'ı radioskafoid eklem, %40'ı radiolunat eklem aracılığıyla distale iletilir (14).

2.3. Radius Distal Uç Kırıklarında Etyoloji

Radius distal uç kırıkları iki mekanizmayla oluşur: Birincisi radius ucuna doğrudan gelen vurma, çarpma gibi kuvvetlere bağlı olan direkt travma; ikincisi de açık el üzerine düşme sonrası dirsek ekstansiyonda, önkol pronasyonda ve el bileği dorsifleksiyonda iken kırık oluşturan indirekt travmadır (14,18).

2.4. Radius Distal Uç Kırıklarında Klinik ve Radyolojik Bulgular

Acil servisteki ilk muayenede el bilekteki şişlik, hassasiyet, deformite, krepitasyon, nörolojik ve vasküler muayene dikkatle değerlendirilip not edilmelidir (18-19).

En sık gözlenen Colles kırığında görülen deformiteye çatal sırtı deformitesi adı verilir. Distal fragman dorsale ve proksimale deplase olmuş, radius kısalmıştır. Ters Colles kırığı olarak da bilinen Smith kırığında ise distal parça proksimal ve volare deplase olmuştur, bu tip kırıklarda oluşan deformiteye ise bahçıvan beli deformitesi ismi verilir (14).

Radial ve ulnar arter nabızları mutlaka değerlendirilmeli, median sinir muayenesi yapıp not edilmelidir. Ek yaralanma olarak ekstansör pollisis longus tendon rüptürü sık görüldüğü için başparmak ekstansiyonu özellikle değerlendirilmelidir (20).

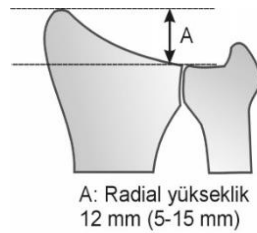
Ek yumuşak doku yaralanmalarına karşı dikkatli olunmalı; açık kırıklarda uygun intravenöz antibiyotik tedavisi başlanmalı ve gerekirse ameliyathane şartlarında yara debride edilmelidir.

Aynı taraf omuz, dirsek ve el parmak muayeneleri ve radyolojik incelemeleri mutlaka yapılmalıdır.

İlk olarak istenmesi gereken görüntüleme yöntemi direkt grafidir. Uygun pozisyonda ön arka ve yan grafiler her hastada mutlaka çektilirmelidir. Bazı yazarlar oblik grafilerin de rutin olarak çektilirmesini önermektedir (14,21-22). Tanı ve takipte kullanılacak 5 ölçüm mevcuttur (14,21,23).

a) Radial Yükseklik

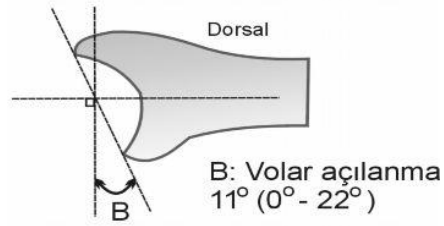
Ön arka grafide radius stiloid çıkıntısı ile ulna başı tabanı arasındaki uzunluğun ölçümüdür. Ortalama 5-15 mm'dir (18) (**Şekil 2.5.**).



Şekil 2.5. Radial yükseklik

b) Palmar Tilt

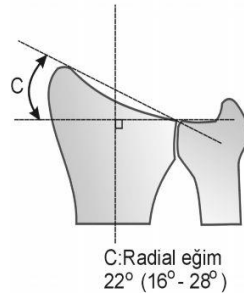
El bileği yan grafisinde radius distal ucunun dorsal ve volar uçları arasında çizilen çizgi ile radius uzunlama aksına dik çizilen çizgi arasındaki açının sayısal değeridir. Ortalama değeri 11 derecedir (0-22 derece) (18) (**Şekil 2.6.**).



Şekil 2.6. Palmar tilt

c) Radial İnklinasyon

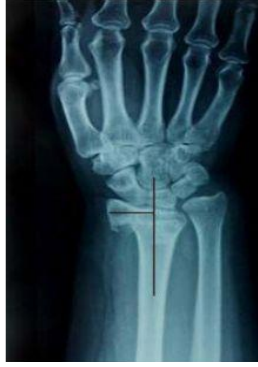El bilek ön arka grafisinde radius stiloid çıkıntısının en uç noktası ile distal radioulnar eklemin radial ucuna çizilen çizgi ile radius aksına dik olarak çizilen çizgi arasındaki açıdır. Ortalama değeri 22 derecedir. 16-28 derece arası değerler normal olarak kabul edilir. Redüksiyon sonrası bu değerde azalma kırıkta impaksiyonu gösterir (14,18) (Şekil 2.7.).



Şekil 2.7. Radial inklinasyon

d) Radial Shift

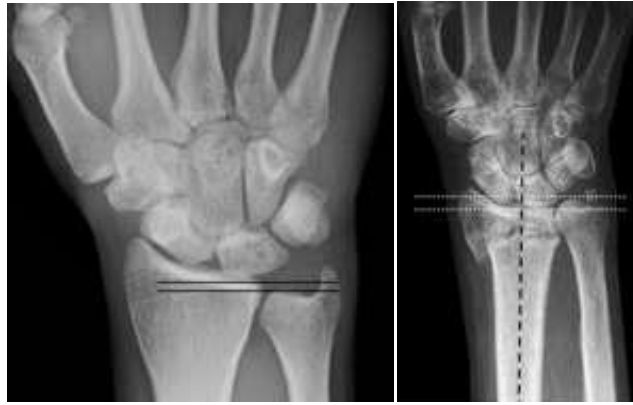Radius stiloid çıkıntısı ile radiusun merkezinden geçen longitudinal çizgi arasındaki mesafedir. Sağlam tarafla kırık taraf arasında yapılan karşılaştırmada 1 mm'den fazla fark olmamalıdır (14,18) (Şekil 2.8.).



Şekil 2.8. Radial shift ölçümü

e) Ulnar Varyans

Ulnanın distal eklem yüzeyinin radiali ile distal radiusun lunat faseti arasındaki vertikal mesafedir. Normali 0-2 mm'dir. Ulna ile radius eşit uzunluktaysa nötral varyans, ulna uzunsa pozitif ulnar varyans, radius uzunsa negatif ulnar varyanstan söz edilir (14) (Şekil 2.9.).



Şekil 2.9. Ulnar varyans ölçümü

2.5. Radius Distal Uç Kırıklarının Sınıflandırılması

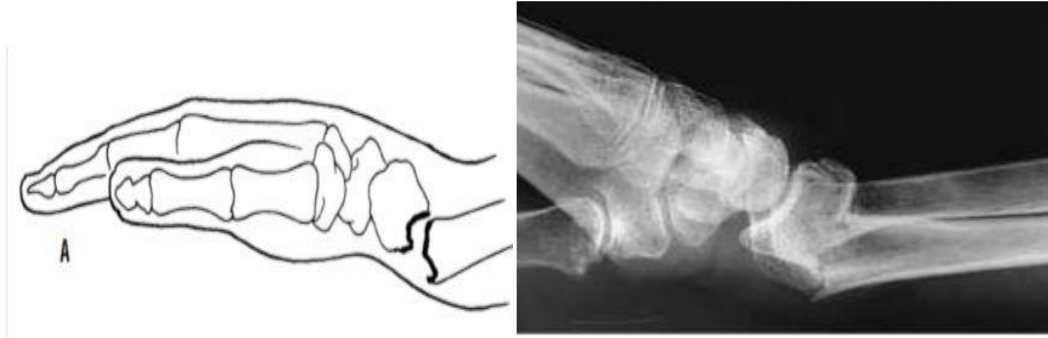
Abraham Colles'in radius distal uç kırığını ilk olarak tanımladığı 1814 yılından günümüze değin birçok sınıflandırma sistemi kullanılmıştır (24-25).

Radius alt uç kırıklarının sınıflandırılmasında kırığı tanımlayan cerrahın ismine, kırığın bulunduğu bölgeye, kırığın oluş mekanizmasına, stabil olup olmamasına göre sınıflama sistemleri mevcuttur (14). İyi bir sınıflama sistemi pratik ve kullanışlı olmalı, tanıda yeterli olmalı, tedaviyi yönlendirebilmeli ve prognoz hakkında bilgi verebilmelidir.

a) Özel İsimli Kırıklar

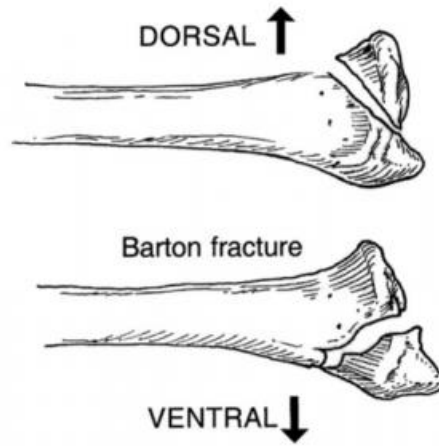
Bunlar Colles kırığı, Barton kırığı, Smith kırığı, Chauffeur kırığı ve die-punch kırığıdır.

Colles Kırığı: İlk tanımlanan ve en sık görülen radius distal uç kırık tipidir. 1814 yılında Abraham Colles tarafından tanımlanmıştır. Radius distal eklem yüzeyinin yaklaşık 2 cm proksimalinde, ekstraartiküler, distal parçanın dorsale açıldığı, radial kısalıkla birliktelik gösteren kırık tipidir (**Şekil 2.10.**) (24,26).

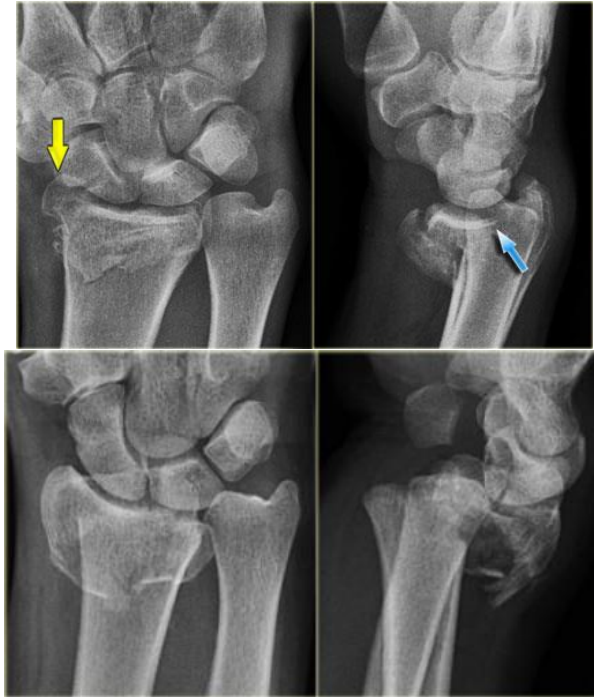

Şekil 2.10. Colles kırığının şematik çizimi ve direkt radyogramı

Barton Kırığı: John Rhea Barton tarafından 1838 yılında tanımlanmıştır. El bilek subluksasyonu ile birlikte olan radius distal eklem yüzüne uzanan dorsal ya da volar dudak kırığıdır. Dorsal eklem yüzünü ilgilendiren kırık dorsal Barton kırığı; volar eklem yüzünü ilgilendiren kırık volar Barton kırığı olarak adlandırılır (**Şekil 2.11, Şekil 2.12.**) (24,26).

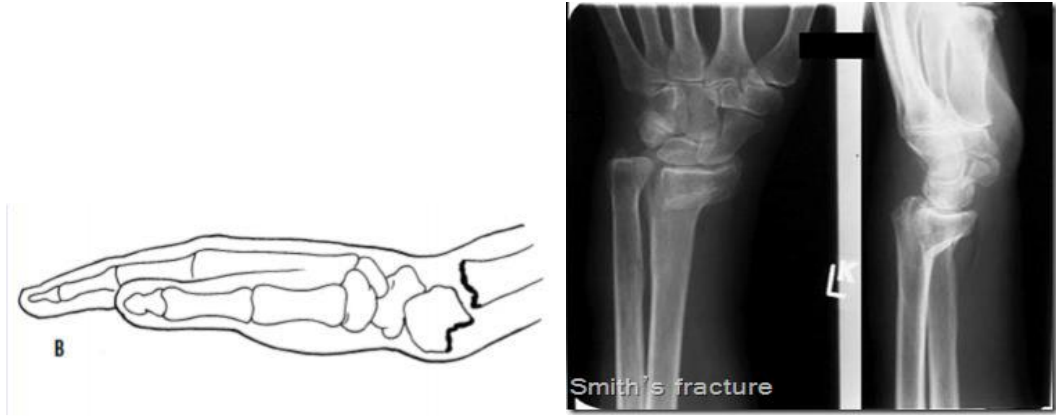

Şekil 2.11. Dorsal ve volar barton kırıklarının şematik çizimi



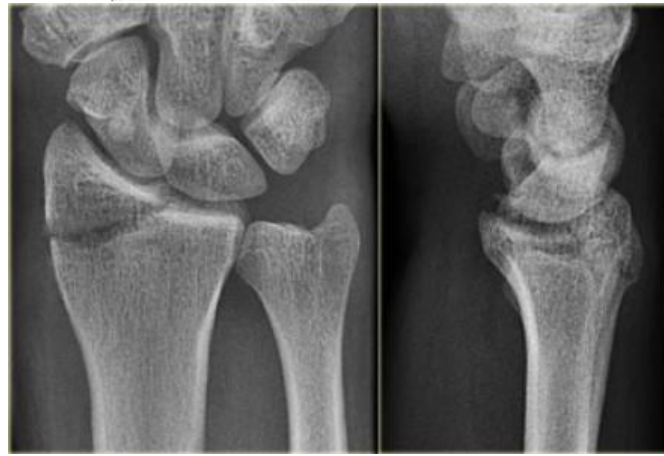
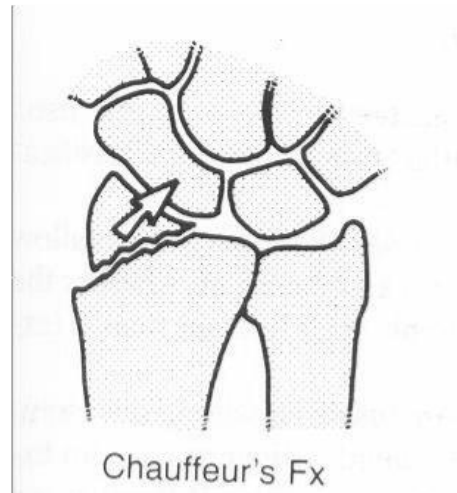
Şekil 2.12. Barton kırığının direkt radyografik görüntüleri

Smith Kırığı: 1847 yılında Robert William Smith tarafından tanımlanmıştır. Distal parçanın volare açıldığı ekstraartiküler kırık tipidir. Bu nedenle ters Colles kırığı olarak da adlandırılır (Şekil 2.13.) (24,26).



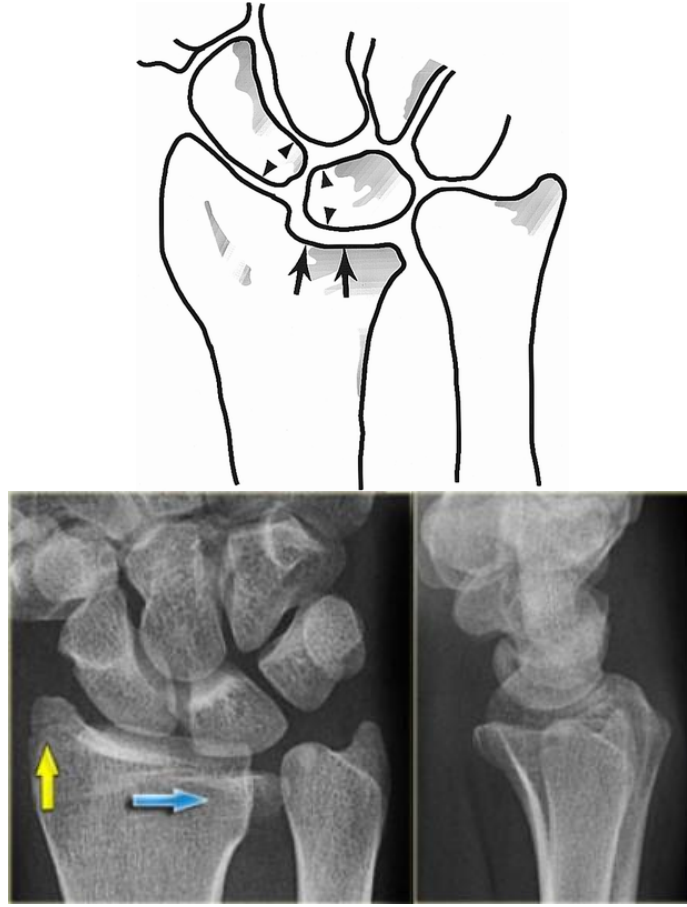
Şekil 2.13. Smith kırığı şematik çizimi ve direkt radyogramı

Chauffeur's Kırığı: Harold C. Edwards tarafından 1910 yılında tanımlanmış olan, radius stiloidinin oblik intraartiküler kırığıdır. İki şekilde olur: Birincisi radial stilodin proksimale yer değiştirmesi ve skafolunat ayrılma, ikincisi skafoid ve karpal kemiklere bağlı kalan kırık parçası ve el bileğinin ulnare subluksasyonu şeklindedir (Şekil 2.14.) (24).



Şekil 2.14. Chauffeur's kırığı şematik çizimi ve direkt radyogramı

Die-Punch Kırığı: Radius distal medial eklem yüzeyinin (radiolunat fossa) çökmesiyle karakterize, intraartiküler bir kırıktır. Eklemdeki çökmeye bağlı olarak lunat kemik ve diğer karpal kemikler proksimale doğru yer değiştirir (14,23). Rutherford tarafından 1891 yılında tanımlanmış, 1962 yılında ise Scheck tarafından “die-punch” olarak adlandırılmıştır (Şekil 2.15.) (27).



Şekil 2.15. Die-Punch kırığı şematik çizimi ve direkt radyogramı

b) Diğer Sınıflamalar

Belirgin bir sınıflama ilk kez kapalı, açık ve parçalı olarak Watson-Jones tarafından yapılmıştır. Özellikle röntgenin kullanılmaya başlamasından sonra radius distal uç kırıklarının spesifik inceleme ve gözlemlerine dayalı çeşitli sınıflamalar yapılmıştır (28). Bunlar Frykman sınıflaması, Gartland-Werley sınıflaması, Melone sınıflaması, Mayo sınıflaması, Fernandez-Jupiter sınıflaması, AO sınıflamasıdır.

Frykman Sınıflaması: Frykman, 1967 yılında yaptığı bu sınıflamada radius distal uç kırıklarını eklemi ilgilendirip ilgilendirmemesine ve beraberinde ulna stiloid kırığı bulunup bulunmamasına göre çeşitli gruplara ayırmıştır. Frykman sınıflaması radius distal uç kırıklarının değerlendirilmesinde ve tedavisinde distal ulna ve radioulnar eklem büyük önem verir. Bu sınıflamada distal fragmandaki kısalık veya

parçalanma derecesi belirtilmez (**Şekil 2.16.**) (2,29-30). Bu nedenle tedavi ve prognoz açısından çok kullanışlı değildir.

Tip 1: Eklem uzanım göstermeyen radius distal uç kırığı

Tip 2: Eklem uzanım göstermeyen radius distal uç kırığı ve ulna stiloid kırığı

Tip 3: Radiokarpal eklemi içeren radius distal uç kırığı

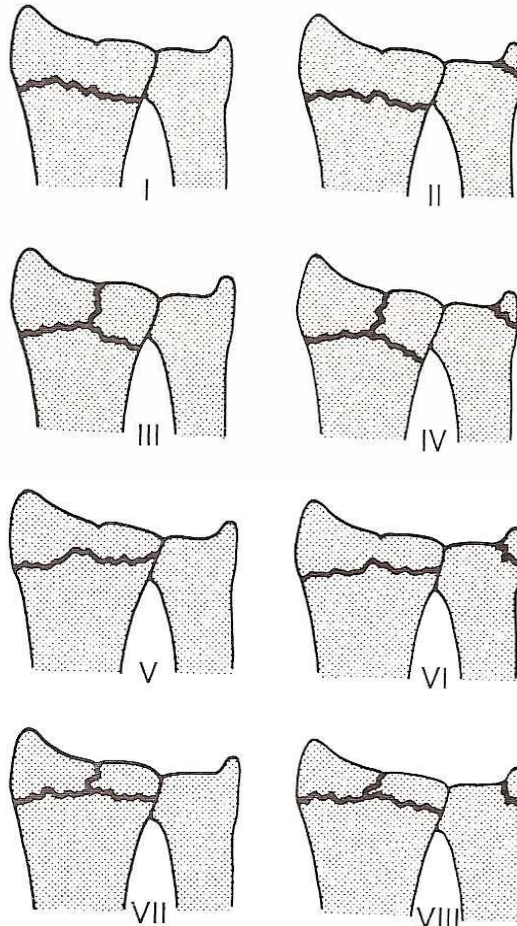
Tip 4: Radiokarpal eklemi ilgilendiren radius distal uç kırığı ve ulna stiloid kırığı

Tip 5: Radioulnar eklemi ilgilendiren radius distal uç kırığı

Tip 6: Radioulnar eklemi ilgilendiren radius distal uç kırığı ve ulna stiloid kırığı

Tip 7: Radiokarpal ve radioulnar eklemi ilgilendiren radius distal uç kırığı

Tip 8: Radiokarpal ve radioulnar eklemi ilgilendiren radius distal uç kırığı ve ulna stiloid kırığı



Şekil 2.16. Frykman sınıflaması

Melone Sınıflaması: Melone, 1984 yılında distal radius kırık segmentlerini 4 komponente ayırmıştır. Kırık segmentleri diafiz, radial stiloid bölgesi, dorsal medial faset, volar medial faset olarak ayrılır. Bu segmentlerin her birinin durumuna göre değişik kırık tipleri oluşturmuştur. Bu sistem distal radiusun eklemi ilgilendiren kırıklarının doğru tanımlanmasını sağlayan ilk sistemlerden biri olmuştur (31).

Tip 1: Minimal deplase, redüksiyonu stabil

Tip 2: İnstabil die-punch, dorsal veya volar barton kırığı

2A: Redükte edilebilen

2B: Redükte edilemeyen

Tip 3: Eklem içi kırıkla birlikte metafizer spike kırık (volar yapıları kontüze eder)

Tip 4: Yarık tipi kırık, volar ve dorsal medial parçaların ayrılarak eklem yüzünün aşırı dağılması

Tip 5: Patlama kırığı, eklem yüzü ve metafizde diyafize uzanan aşırı parçalanma

Fernandez Sınıflaması: Yaralanma mekanizmasına dayanan bir sınıflamadır (24,26).

Tip 1: Bending (bükülme) kırıkları: Eklem dışı kırıklardır. (Colles, Smith kırığı)

Tip 2: Shearing (makaslama) kırıkları: Eklem yüzeyinin kırığıdır. (Barton, Stiloid kırığı)

Tip 3: Kompresyon kırıkları: Metafizer ve subkondral kemiğin impaksiyonu ile birlikte kırık (Die-punch kırığı)

Tip 4: Avülsiyon (kopma) kırıkları: Rotasyonel zorlanmalar sonucunda oluşur, radiokarpal dislokasyonlar olabilir

Tip 5: Kombine kırıklar: Genelde yüksek enerjili travmalar sonrası oluşan, sıklıkla ağır yumuşak doku yaralanmasının eşlik ettiği kırıklardır.

AO Sınıflaması: 1986'da uygulanmaya başlayan bu sınıflandırma sisteminde kırıklar, kırık bölgelerindeki özelliklerine göre öncelikle üç büyük bölüme ayrılır (24,32).

Grup A: Ekleme uzanım göstermeyen kırık

Grup B: Basit eklem içi kırık

Grup C: Kompleks kırık

Her grup kendi içerisinde yerine ve parçalı olup olmamasına göre üç alt gruba, her alt grup ise kırığın stabilitesine, impaksiyonuna, redükte edilebilirliğine göre üç alt gruba daha ayrılır ve sonuçta 27 farklı grup oluşur (**Şekil 2.17.**) (25,32).

A: Eklem dışı kırıklardır

A1: Ulnanın ekleme uzanım göstermeyen kırığı, radiusta kırık yok

1. Stiloid çıkıntı kırığı
2. Metafizyel kırık
3. Metafizyel parçalı kırığı

A2: Radiusun basit ve impakte eklem dışı kırığı

1. Açılanma yoktur, nondeplasedir
2. Kırık dorsale açılanmıştır
3. Kırık volare açılanmıştır.

A3: Radiusun parçalı eklem dışı kırığı

1. Aksiyel kısalıkla birlikte impakte kırık
2. Açılanmış
3. Kompleks

B: Parsiyel eklem içi kırık

B1: Radiusun parsiyel eklem içi kırığı

1. Lateral kenar

2. Lateral kenar çok parçalı

3. Medial kenar

B2: Dorsal kenar kırığı (Dorsal Barton)

1. Basit

2. Lateral sagittal kırık

3. El bileğinin dorsale çıkığı ile birlikte olan kırıklar

B3: Radius eklem yüzünün volar kenar kırığı (Volar Barton)

1. Basit

2. Basit büyük parçalı

3. Çok parçalı

C: Kompleks eklem içi kırıktır.

C1: Radiusun eklem içi basit komplet, nondeplase kırığıdır.

1. Posteromedial eklem içi parçalı kırık

2. Sagittal eklem içi kırık

3. Frontal eklem içi kırık

C2: Komplet basit eklem içi ve metafizyel çok parçalı kırığı

1. Sagittal eklem içi kırık

2. Frontal eklem içi kırık

3. Diafize uzanan eklem içi kırık

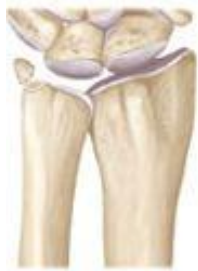C3: Çok parçalı eklem içi kompleks kırık

1. Metafiz basit kırığı

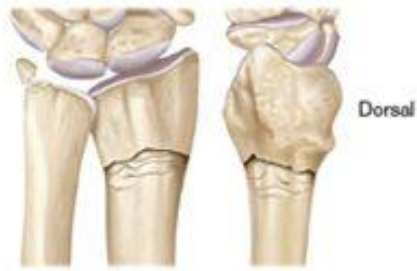2. Metafiz çok parçalı kırığı

3. Diafize uzanan çok parçalı kırığı

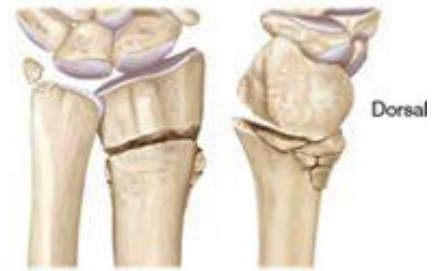Type A: Extra-articular fractures



A1
Ulna only

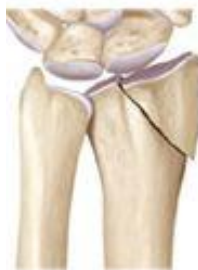

A2
Simple impacted

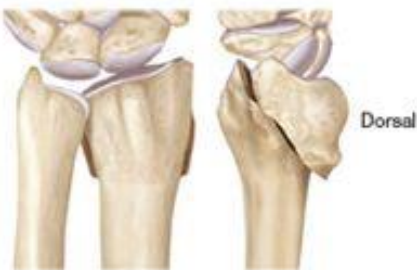

A3
Comminuted

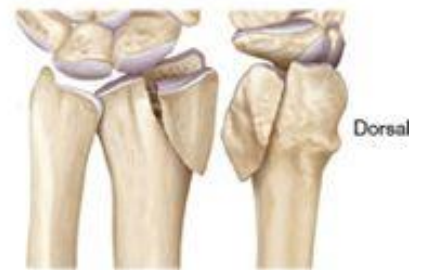Type B: Partial articular fractures



B1
Sagittal fragment

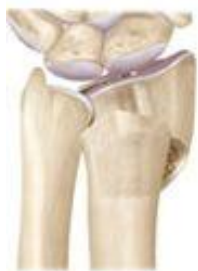

B2
Dorsal fragment

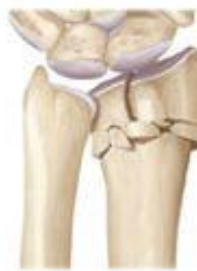

B3
Volar fragment

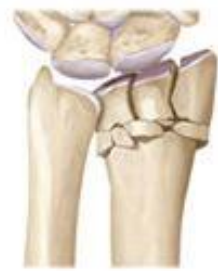Type C: Intra-articular fractures



C1
Simple articular and
simple metaphyseal



C2
Simple articular and
comminuted metaphyseal



C3
Comminuted articular and
comminuted metaphyseal

Şekil 2.17. AO sınıflaması

2.6. Radius Distal Uç Kırıklarında Tedavi

Günümüzde radius distal uç kırıklarıyla tedavisinde tartışmalar devam etmektedir. Tedavi seçiminde hastanın yaşı, mesleği, fonksiyonel durumu, genel sağlık durumu dikkate alınmalıdır. En önemli hususlardan biri yetişkin ve yaşlı kırıklarının birbirinden ayrılmasıdır. 65 yaşında spor yapan, osteoporozu olmayan bir erkekte görülen yüksek enerjili bir kırık yaşlı kırığı sınıfına sokulamaz. Buna karşın 40 yaşında menopoza giren, aşırı osteoporozu olan bir kadındaki düşük enerjili bir kırık yaşlı kırığı olarak değerlendirilmelidir (4).

Radius distal uç kırıklarının yaklaşık %75'i ekstraartiküler, stabil kırıklardır. Bu nedenle konservatif olarak tedavi edilebilirler. Ancak beklenen yaşam süresinin artması ve erken dönemde kırık öncesi fonksiyona dönme isteği cerrahi yönelimi artırmaktadır (26).

Tedavide amaç anatomik redüksiyonu sağlamak ve kırık iyileşmesi tamamlanana kadar bu redüksiyonu korumaktır. Genel olarak ileri yaştaki, fonksiyonel beklentisi fazla olmayan ve ek hastalıkların eşlik ettiği hastalarda konservatif tedavi, genç ve aktif hastalarda cerrahi tedavi yöntemleri seçilmektedir (14,33).

Distal radius kırıkları tedavi seçenekleri:

- 1.Kapalı redüksiyon ve açılama
- 2.Kapalı redüksiyon ve perkütan telleme
- 3.Eksternal fiksator uygulama
- 4.Açık redüksiyon ve internal fiksasyon
- 5.Artroskopik yardımcı fiksasyonlar (internal ya da eksternal) (5)

2.6.1. Kapalı Redüksiyon ve Açılama

Radius distal uç kırıklarında deplase olmayan ya da minimal deplase ve stabil olan, ekstraartiküler kırıklarda kapalı redüksiyon ve açılama uygulanabilecek bir yöntemdir (5,25,34). İlk 24 saatte uygulanması önerilmekte olup, gecikmiş vakalarda

2 haftaya kadar denenebilir (34-37). En sık kullanılan kapalı redüksiyon yöntemi olan Colles yönteminde longitudinal traksiyon uygulanmasının ardından kırık mekanizmasının zıt yönünde kuvvet uygulanarak kırık uçlarının karşılıklı getirilmesi amaçlanır (4,38-39).

Kapalı redüksiyon öncesi bazı klinik ve radyolojik bulgular ortopediste alçılama tedavisinde redüksiyonun sürdürülemeyeceği konusunda ipucu vermektedir (25,40). Bunlar:

- 1- Ağır osteoporoz
- 2- Radius distal uç kırığıyla birlikte ulnada da kırık olması
- 3- 20 dereceden fazla dorsal açılanma bulunması
- 4- Beraberinde skafoid kırığı ya da skafolunat ayrışma bulunması
- 5- Radiokarpal ve/veya radioulnar eklemi ilgilendiren kırık olması
- 6- 1 cm'den fazla deplasman bulunması
- 7- 5 mm'den fazla radial kısalık olması
- 8- Yan grafide dorsalden volare olan mesafenin %50'sinden fazlasını tutan dorsal metafizyel parçalı kırık olması
- 9- Volar metafizyel parçalı kırık olmasıdır.

Kapalı redüksiyon sonrası pozisyonun kabul sınırlarıyla ilgili bazı kriterler mevcuttur (6,25,31,33).

- 1- 5 mm ya da daha az radial kısalık olması
- 2- Eklem içi 2 mm veya daha az basamaklanma
- 3- Radial eğimin 15 derece veya daha fazla olması
- 4- Palmar eğimin 15 derece dorsal/20 derece volar arasında olması

Alçılamanın kısa kol mu uzun kol mu olması ya da alçı içinde el bileğinin/önkolun hangi pozisyonda olması gerektiği konusunda bir fikir birliği yoktur. Howard ve ark. yaptıkları çalışmada tüm hastalarına uzun kol alçı uygulamışlar ve sonuçlarının iyi olduğunu bildirmişlerdir (41). Davis ve Buchanan yaptıkları prospektif çalışmada hastaları iki gruba ayırarak bir gruba kısa kol alçı, diğer gruba uzun kol alçı uygulamışlar ve sonuçları arasında fark olmadığını açıklamışlardır (42).

Önkolun alçı içindeki pozisyonu ile ilgili Sarmiento brakioradialis kasının deformiteye sebep olduğunu belirtir ve bu nedenle önkol supinasyonda alçılamaı önerir (34). Pronator kuadratus kasının redüksiyon kaybına neden olduğunu belirtenler önkol pronasyonda alçılamaı önermişlerdir (26,38). Stewart ve ark. 243 hastalık prospektif çalışmalarında önkolu supinasyon ya da pronasyonda alçılamanın fonksiyonel olarak farklılık yaratmadığını belirtmiştir (43). Gupta ise prospektif olarak izlediği 204 hastada el bileğinin nötral pozisyonda, fleksiyonda ya da ekstansiyonda alçılanmasının redüksiyonun sürdürülebilirliği açısından herhangi bir fark yaratmadığını bildirmiştir (44).

Kliniğimizdeki uygulama deplase kırıklarda el bilek 15-20 derece fleksiyonda ve 10-15 derece ulnar deviasyonda, önkol nötral pozisyonda uzun kol alçılama şeklindedir (**Şekil 2.18.**). Nondeplase kırıklarda el bilek ve önkol nötral pozisyonda kısa kol sirküler alçı uygulanmaktadır. Redüksiyonun ardından sirküler alçılama yapılır; acil serviste ilk kontrol grafisi görüldükten sonra uygun bir pozisyon elde edildiyse 1. günde dolaşım takibi için hasta kontrole çağrılır. Ardından 3. gün, 1. hafta ve sonrasında haftalık radyolojik kontroller yapılır, 4-6 haftada alçı sonlandırılarak el bilek eklemine hareket verilir.

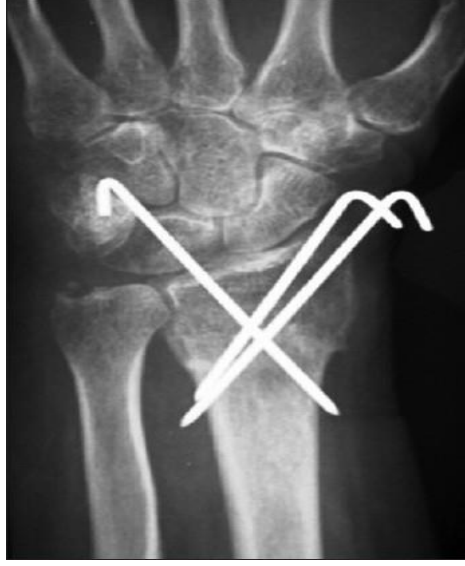

Şekil 2.18. Uzun kol sirküler alçı

2.6.2. Kapalı Redüksiyon ve Perkütan Telleme

Ekstraartiküler, metafizer parçalanması bulunmayan deplase ve instabil kırıklar ile eklem içi minimal deplase kırıklarda kullanılabilen bir yöntemdir. (23,45-47) Perkütan telleme için birçok teknik tariflenmiştir. Bunlar radial stiloidden iki

adet diverjan K-teli ile fiksasyon, radial stiloidden bir adet, distal radioulnar eklemden proksimale doğru bir adet K-teli ile fiksasyon, distal radioulnar eklemi tutmayacak şekilde transulnar fiksasyon, multipl K-telleriyle fiksasyondur (45,48-49). Ameliyathane şartlarında floroskopi altında kırık redükte edildikten sonra perkütan telleme yapılır (**Şekil 2.19.**). Kontrol grafileri görüldükten sonra pozisyon uygun ise kısa kol atel yapılarak operasyon sonlandırılır.

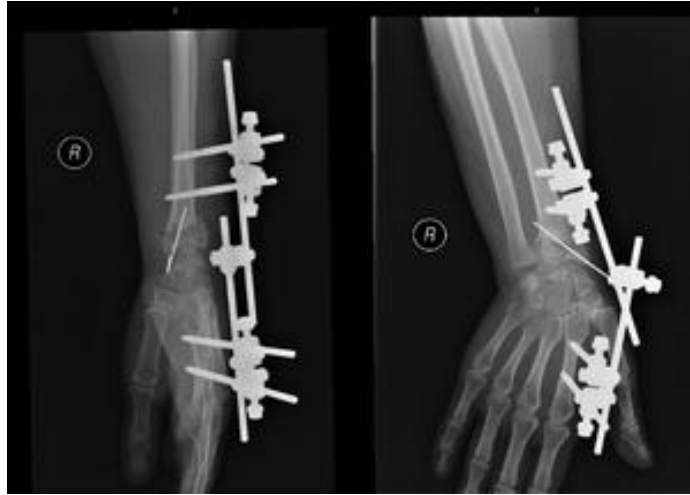

Şekil 2.19. K-telleri ile fikse edilmiş distal radius kırığının postop direkt radyogramı

2.6.3. Eksternal Fiksator Uygulaması

Genellikle diğer yöntemlerin kullanılmadığı; çok parçalı eklem içi kırıklarda tercih edilen bir yöntemdir. Bu yöntemin temelinde el bilek eklemi çevresinde yer alan ligamentlerin yardımıyla kırık fragmanların redükte edilmesi yer almaktadır. Bu yöntemin amacı uzunluğun ve normal dizilimin sağlanması, eklem yüzünün olabildiğince yeniden oluşturulmasıdır. Genelde proksimal çiviler radius stiloidinin 10 cm proksimaline, distal çiviler ise 2. ya da 3. metakarpa yerleştirilir. Kolay uygulanması, açık kırıklarda ve yaygın yumuşak doku hasarının eşlik ettiği kırıklarda kullanılabilmesi, erken dönemde el bilek eklemine hareket başlanabilmesi bu yöntemin avantajlarından. Uygulama esnasında damar, sinir, tendon yaralanma riski, tel dibi enfeksiyonu, tellerde gevşeme, tel hattında kırık oluşma riski dezavantajlarıdır. Ayrıca yetersiz distraksiyon yapılmışsa redüksiyon kaybı ve kötü pozisyonda kaynama, aşırı distraksiyon yapılmışsa parmaklarda hareket kısıtlılığı,

median sinir nöropatisi, kompleks bölgesel ağrı sendromu görülebilir. Eksternal fiksatöre ek olarak K-tellerinin kullanılması stabiliteye katkıda bulunmaktadır (**Şekil 2.20.**) (50-55).



Şekil 2.20. Eksternal fiksator ve yardımcı k-teli ile tespit edilmiş distal radius kırığının ön-arka ve yan direkt radyogramı

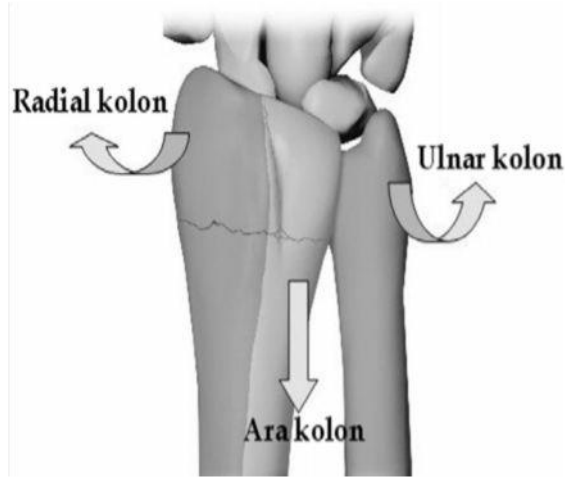
2.6.4. Açık Redüksiyon ve İnternal Fiksasyon

Kapalı yöntemlerle redüksiyon sağlanamayan ya da sağlanan pozisyon devam ettirilemeyen kırıklarda, el bilek kırıklı çıkıklarında ve eşlik eden damar-sinir yaralanması olan kırıklarda açık redüksiyon internal tespit tercih edilir. Kullanılacak teknik ve plağın biçimi kırık şekline bağlıdır. Plakla internal tespitin eksternal tespite göre üstünlüğü; daha rijit bir fiksasyon sağlaması, eklemin anatomik ya da anatomiğe yakın şekillendirilmesi ve daha erken dönemde hareket başlanabilmesidir (56).

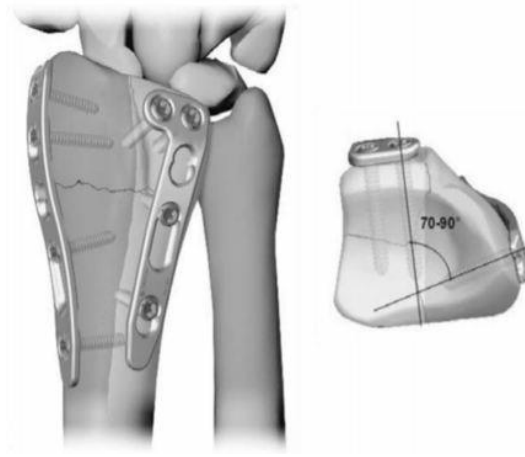
İnternal tespit için plak ilk olarak 1960 yılında Heim ve Pfeiffer tarafından dorsal kırıklar için uygulanmış olan 3.5 mm'lik T plaktır. Yıllar içinde plak radius distal uç anatomisine uygun olarak, biyomekanik stabiliteyi sağlayacak şekilde, düşük profilli olarak gelişim gösterdi. Bu arada dorsal plak uygulamalarında kırık redüksiyonu ve fiksasyonundaki zorluklar, ekstensor tendon problemlerini azaltmaya yönelik çalışmalar hız kazandı. 1990'lı yıllarda AO Grubu tarafından π plak (Pi

Plak)lar geliştirildi ancak Pi plaklar da ekstensor tendon problemlerinde azalma sağlayamadı (18).

Rikli ve Regazzoni 1996 yılında distal radius ve ulnanın anatomik özelliklerinden yola çıkarak üç kolon teorisini öne sürdüler. Bu teoriye göre radial stiloid ve skafoïd fossa radial kolonu, radius distalinin ulnar kısmı, lunat fossa ve sigmoid çentik ara kolonu, distal ulna, TFCC ve ulna eklem yüzü ulnar kolonu meydana getirmektedir (**Şekil 2.21.**). Dorsale deplase olan kırık fragman supinasyona da uğrar. Bu nedenle bir adet plak radial kolona, diğeri de ulnar kolona aralarında 50-70 derece açı olacak şekilde yerleştirilmelidir (**Şekil 2.22.**) (57-58). Bu teknik T ve Pi Plaktan biyomekanik olarak üstündür ancak 2004 yılında kilitli plakların kullanıma girmesi ve ekstensor tendon problemlerinin azalmasıyla popülerliğini yitirmiştir (29,57-59).

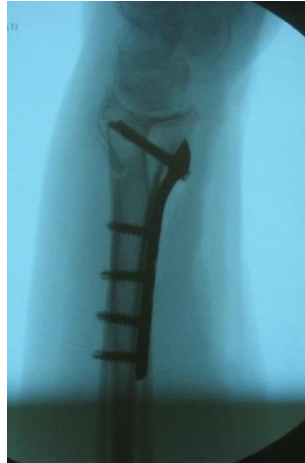

Şekil 2.21. Üç kolon teorisi



Şekil 2.22. Üç kolon teorisine göre plakla tespit

Dorsal plakların komplikasyonları nedeniyle yapılan arayışlar volar anatomik kilitli plakların kullanımıyla sonuçlanmıştır (Şekil 2.23.) (18). Orbay ve ark. bu teknikle tedavi ettikleri distal radius kırıklı 31 hastanın 21 tanesinde mükemmel ve iyi sonuçlar elde etmiştir (60). Plağa kilitlenen vidalar redüksiyon kaybını önlerken ekstensor tendon sorunları ve greft ihtiyacı minimize edilmiştir. Ayrıca teknik olarak volar yaklaşım distal radiusa hızlı ve güvenli bir yaklaşım sağlar (61-62).



Şekil 2.23. Volar anatomik kilitli plakla tespit edilmiş distal radius kırığının direkt radyogramı

2.6.5 Artroskopi Destekli Cerrahi

Daha çok tanısal olarak kullanılan artroskopi son yıllarda radius distal uç kırıklarının tedavisinde de kullanıma girmiştir. Eşlik eden bağ yaralanmaları, distal radioulnar eklem instabilitesi, eklem içi fragmanlar ve osteokondral lezyonları gösterebilmesi bu tekniğin distal radius kırıklarının tedavisinde kullanılmasını sağlamıştır (63).

2.7. Radius Distal Uç Kırıklarında Komplikasyonlar

Radius distal uç kırıkları sonrası komplikasyonlar %6-%80 arasında değişmektedir (64). Bu komplikasyonlar kırığa bağlı olanlar ve fiksasyona bağlı olanlar şeklinde iki ana grupta toplanabilirler. İlk 6 hafta içinde görülen komplikasyonlara erken komplikasyon, 6 haftadan sonra görülenlere ise geç komplikasyon denir (18,64).

2.7.1. Kırığa Bağlı Komplikasyonlar

Radius distal uç kırıkları sonrası görülen majör komplikasyonlardan birisi nöropatilerdir. Median sinir en fazla etkilenen sinirdir. Primer travmada nadiren yaralanır. Daha büyük sıklıkla kırık hematomu, kırık fragmanının basısı, aşırı fleksiyon verilmiş alçı nedeniyle bası altında kalabilir. Ulnar sinir ve radial sinir daha az sıklıkla etkilenir. Ulnar sinir genelde sinirin guyon kanalında sıkışması ve proksimal kırık fragmanının basmasıyla, radial sinir ise el dorsalinde ya da uzun kol açılama esnasında humerus spiral oluğunda bası altında kalmasıyla etkilenir. İyatrojenik olarak telleme sonrasında da yaralanabilir. Kırık oluşma anındaki yaralanmaya bağlı olanlar dışındakiler alçı açılması, tel çekilmesi sonrasında düzelir (2,65-66).

Radius distal uç kırıkları sonrası görülen diğer bir komplikasyon da tendinopatilerdir. Akut tendon yaralanmaları nadir olup, ekstensor pollisis longus ve fleksor pollisis longus tendonlarında görülür. Ekstensor pollisis longus proksimal fragman tarafından hasarlanır. Tendon hasarı daha çok tendon kılıfında vasküler yetmezliğe bağlı hipoksi ve iskemi, kallus dokusunun sürtünmesine bağlı mekanik

aşınmadır (2,66). Uzun vida kullanılmasına bağlı olarak dorsal plaklarda fleksör tendon, volar plaklarda ekstensor tendon yaralanması görülebilir (32).

Radiokarpal ve distal radioulnar eklemlerin etkilendiği kırıklarda eklem yüzü anatomik olarak oluşturulamazsa posttravmatik artroz görülebilir (2,67).

Refleks sempatik distrofi ya da algodistrofi olarak da isimlendirilen Sudeck atrofisi, radius distal uç kırıklarından sonra görülebilen bir başka komplikasyondur (56). Etkilenen ekstremitayı kullanmayla açıklanamayan yaygın ağrı, karşı ekstremitayla kıyaslandığında cilt renginde veya sıcaklığında değişiklik, ödem, terleme, eklem hareket açıklığında kısıtlanma gibi bulguların dördünün bulunması Sudeck atrofisinin tanı kriterleridir (26). Radyografik olarak beneklenme şeklinde osteoporoz görülür (68). Özellikle alçı içinde uzamış immobilizasyon Sudeck atrofisi görülme riskini artırır. Bu nedenle redüksiyon sonrası en kısa zamanda parmak hareketlerine başlanmalıdır (26).

Kompartman sendromu distal radius kırıkları sonrasında çok fazla görülmeyen, ancak katastrofik sonuçlara yol açabilmesi nedeniyle mutlaka akılda tutulması gereken bir komplikasyondur. Özellikle sıkı sarılmış alçıya bağlı oluşur. Hematom bloğu sonrasında kapalı redüksiyon yapılması sonrası da görülebilir (69-70). İlerleyici duyu kaybı, hastanın klinik durumuyla açıklanamayacak şiddette ağrı varsa mutlaka kompartman sendromu düşünülmelidir. Alçının derhal açılması, düzelme olmazsa acil fasyotomi yapılması gereklidir (32,71).

Kaynama gecikmesi ve kaynama yokluğu nadir görülen komplikasyonlardır. 4 ay içinde kırıkta radyolojik iyileşme bulgusu olmaması kaynama gecikmesi, 6 ay içinde radyolojik olarak iyileşme olmaması kaynama yokluğu (nonunion) olarak adlandırılır. Yetersiz immobilizasyon, kemik defekti oluşması, sigara kullanımı, periferik nöropati, eksternal fiksator uygulamasında aşırı distraksiyon, plaklama yönteminde aşırı cerrahi diseksiyona bağlı görülebilir (18,23).

Yanlış pozisyonda kaynama (malunion) eklem içi ya da eklem dışı kırıklarda, genellikle kötü redüksiyona sekonder görülür. Eklem dışı kırıklarda yanlış pozisyonda kaynama sıklıkla kırık açılma doğrultusunda oluşur ve kısıtlanma ile

birlikte radial inklınasyonun azalmasıyla sonuçlanır. Yanlıř pozisyonunda kaynama radiokarpal ve radioulnar eklemlerin biyomekaniğini bozar (9).

2.7.2. Fiksasyona Baęlı Komplıkasyonlar

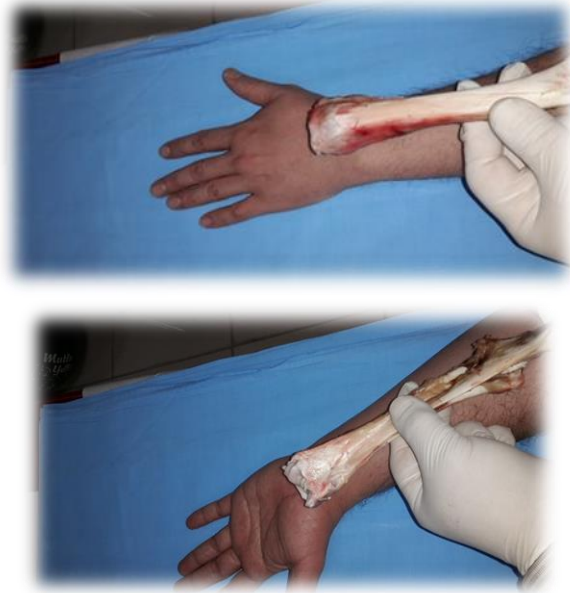Tel dibi enfeksiyonu sık görülen bir komplıkasyondur. ivinın yeri ve kullanım süresine göre %20 civarında enfeksiyon görülür. Tellerin 8 haftadan uzun tutulması enfeksiyon riskini artırır. Kapalı redüksiyon ve alçılama yapılan tip 1 açık kırıklar ve redüksiyon öncesi hematoma bloęu yapılan hastalar enfeksiyon ihtimaline karşı yakın takip edilmelidir. Tel gevşemesi de nispeten sık görülen bir komplıkasyondur, genelde enfeksiyonla birliktelik gösterir. Porotik kemięe tel uygulanması, tek korteks telleme de gevşemenin muhtemel dięer nedenleridir. ivi ya da řanz vidası kırılması cerrahi uygulamadaki hataya baęlı olabileceęi gibi, implant yetersizlięi nedeniyle de olabilir. ivi ya da fiksatorler çıkarıldıęında yeterli kaynama oluşmamıřsa kırık bölgesinde ya da tel/vida yollarında kırık gelişebilir. Fiksasyon sırasında akut olarak damar, sinir, tendon yapıların hasarlanması da görülebilecek bir dięer komplıkasyondur.

3. GEREÇ VE YÖNTEM

Bu çalışma Eskişehir Osmangazi Üniversitesi Rektörlüğü Hayvan Deneyle Yel Etik Kurulu'nun 20.03.2014/392 ve 21.11.2016 /392-1 kayıt numaralı kararı sonucu onaylanmıştır.

Radius distal uç preparatları için mezbahanedede beslenme amaçlı taze kesilmiş koyunlardan ilk önce iki yüz adet ön bacakları (ön kol Radius kemikleri) seçim için çalışmaya alındı. Bunların içinden boyutları ve gramajları birbirine en yakın 63 ön kol kemiği ise esas çalışmaya alındı. Radiuslardaki yumuşak dokular temizlendikten sonra kemikler çalışma gününe kadar kısa bir süreliğine buzdolabında muhafaza edildi.

Koyun kemikleri hem makroskopik anatomisi insan önkol anatomisine şeklen ve boyut olarak yakın olması (**Şekil 3.1.**), hem de kemiğin mikrostrüktürel, histokimyasal yapısı insanla çok benzer olmaları, ayrıca hayvan telef etmeden, hazırdan elde edilebilmeleri gibi nedenlerle çalışma için tercih edilmiştir.



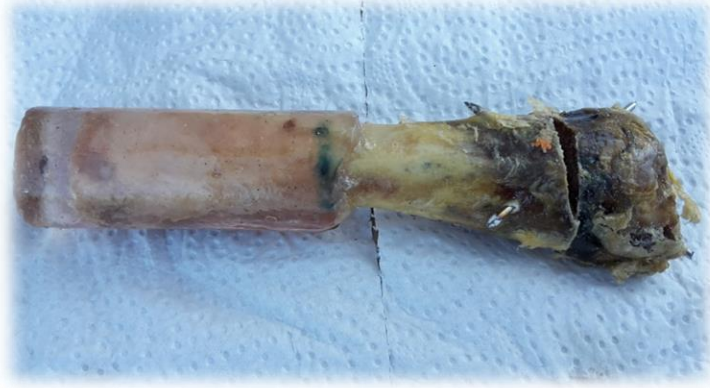Şekil 3.1. Koyun önkol kemiği ile insan önkol boyutlarının kabaca karşılaştırılması

Instron cihazları genel olarak üç nokta prensibi ile kuvvet uygulamaları için tasarlanır ve ek cihazları bu amaca göre ana cihazla beraber üretilir. Çalışmamızda ise tek noktadan bası uygulaması yapılma zorunluluğu vardı. Bu nedenle kemikleri Instron cihazında test edebilmek için tarafımızca cihaza uyumlu özel bir tutucu aparat planlandı ve çalışmaya özel üretildi (**Şekil 3.2.**). Bu aparat kendi üzerinde en ufak bir esnemeye izin vermeyecek bir rijidite ve sağlamlıkta tasarlandı ve ön deneme çalışmaları ile amaca yönelik olarak oldukça başarılı bulunarak çalışmada kemik sabitleyici olarak kullanıldı.



Şekil 3.2. Kemik sabitleme aparatı

Ayak somunları ile Instron makinesindeki somunlara sıkıca oturabilmektedir. Ayrıca materyallerin çalışma esnasında sabitleme aparatına kaymadan sağlamca tutturulabilmesi ve Instron cihazınca bası uygularken esnememesi için proksimal kısımlarından polyester malzemeyle tübüler şekilde kaplama yapıldı (**Şekil 3.3.**).



Şekil 3.3. Proksimal kısımdan tübüler polyster kaplama yapılmış materyal

Bu işlemlerin ardından preparatların tümünde eklem seviyesinin en az 2 cm proksimalinden, mikro kıl testeresi yardımı ile tabanı dorsalde ve 5 mm genişliğinde, tepesi volar yüzde konik rezeksiyonlu transvers osteotomiler yapılarak model kırıklar meydana getirildi. Fiksasyonlar yapıldığında dorsal kortekste 5 mm'lik bir defekt yaratılırken volar kortekste fiksasyon esnasında temas sağlanması planlandı (Şekil 3.4.).

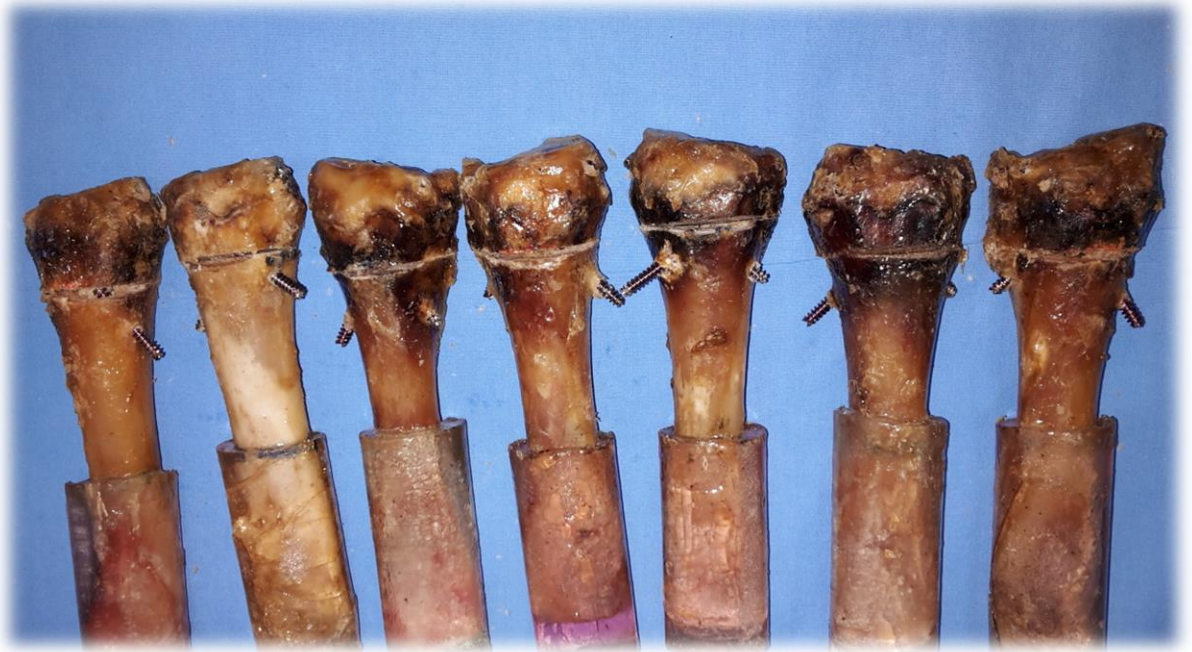

Şekil 3.4. K-teli ile fiksasyon sonrası kırık hattının görünümü

Kesilmiş tüm kemikler, parça bütünlüklerini kaybetmemek için, distal parçaları flasterler yardımı ile geçici olarak proksimal ana kemiklerine tutturulduktan sonra, şeffaf olmayan bir torba içine konarak karıştırıldı. Kemikler el ile ve ilk

dokunulanı alma kaydı ile randomize olarak çıkartıldı ve sayılara göre 3 eşit ana grup ve üçer sub-grup olarak gruplandırıldı (Ana gruplar; 21 konik vida – 21 plak+vida – 21 tel grupları ve sub gruplar; 7 dorsal kompresyon – 7 volar kompresyon – 7 vertikal kompresyon sub-grupları). Bu şekilde randomize gruplamalardan sonra kırık tespitleme işlemlerine geçildi. Homojenizasyon için tüm tespitlemeler yalnızca iki adet cerrahın karşılıklı yardımlaşma esası ile yapıldı.

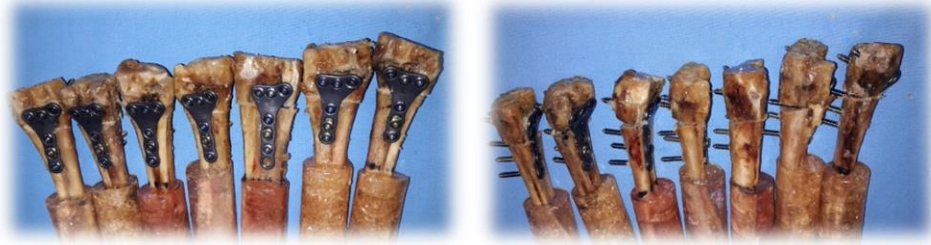Konik kompresif vida ile tespitleme grubunda (n=21) kırık tespitlemeleri için 2 adet yerli üretim 4mmlik kalınlık ve 40 mm uzunlukta başsız konik kompresif vidalar kullanıldı. Radius stiloidinden ve radius distalinin ulnar dorsal kenarından, distalden proksimale doğru kılavuz teli üzerinden drilleme yapıldıktan sonra iki adet başsız konik kompresif vida çapraz olarak uygulandı. Her iki vidanın da uçları proksimal kortekslerden çıkacak şekilde boyları ölçülerek tatbik edildi (Şekil 3.5.).



Şekil 3.5. Konik kompresif vida ile tespit edilmiş materyaller

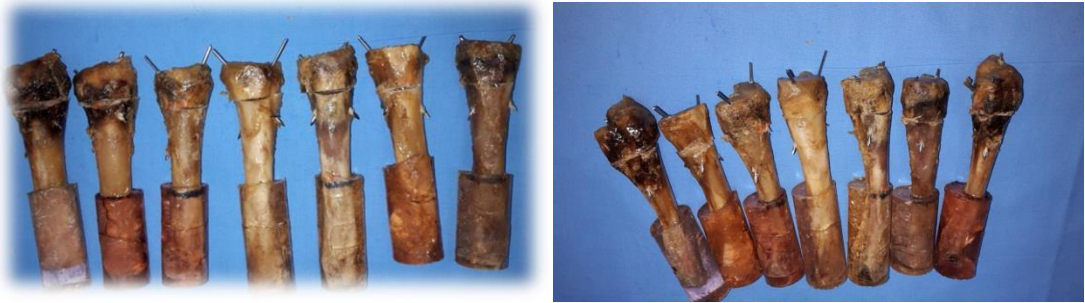İkinci gruba (n=21) ise “T” şeklinde kilitli volar plak uygulandı. Plak distalinden 3 adet kilitli 3.5 mm, uygun boyda vida, osteotomi proksimalinden ise,

plak ana gövdesine bir adeti kortikal kilitsiz ve iki adeti kilitli 3.5 mm'lik uygun boylarda vidalarla, tüm vidalar karşı korteksten çıkacak şekilde, plak-kemik tespitlemeleri yapıldı (Şekil 3.6.).



Şekil 3.6. Kilitli volar plakla tespit edilmiş materyaller

Üçüncü gruba (n=21) radius stiloidinden bir adet 2 mm kalınlıkta ve radius distalinin ulnar dorsal kenarından 1.6 mm kalınlıkta distalden proksimale doğru birbirini çaprazlayacak şekilde ve proksimal korteksten uçları çıkacak biçimde iki adet Kirschner teli uygulandı (Şekil 3.7.).



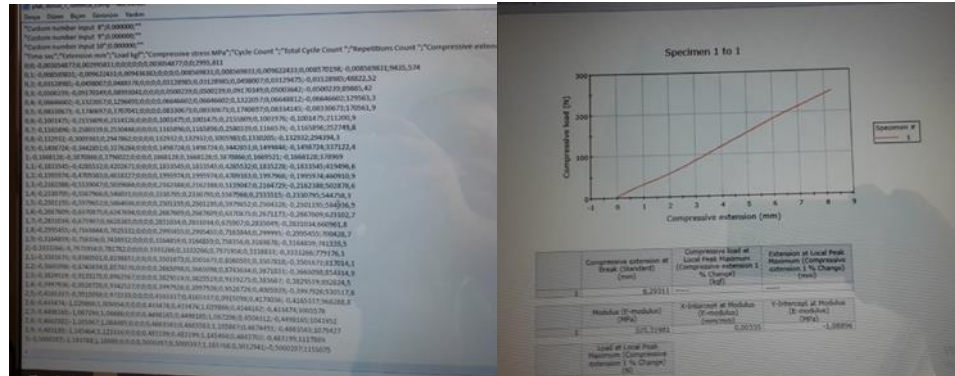
Şekil 3.7. Kirschner telleriyle tespit edilmiş materyaller

Taze olarak hazırlanan bu kırık tespitli materyaller Anadolu Üniversitesi Malzeme Mühendisliği Bilim Dalı'ndaki Instron cihazı (Instron 5581) (Şekil 3.8.) kullanılarak her bir gruptaki preparatlara ya yalnızca 250 Newton dorsal yüklenme, ya yalnızca 250 Newton volar yüklenme ya da yalnızca 750 Newton aksial yüklenme kuvvetleri uygulandı. Plakla tespit grubunda volar yüklenmeler yapılırken yüklemenin plak distalinden değil de, plağın distalindeki kemik uçtan yapılmasına

özen gösterildi. Böylece diğer gruplarda olduğu gibi, plağın kendi gücü değil, kemikte yarattığı tespit gücü değerlendirilmiş oldu. Toplam 63 adet distal radius preparatına linear olarak artan miktarlarda kuvvet uygulandı ve 50 N, 100 N, 150 N, 200 N ve 250 N kuvvetlerde kırık hattındaki deplasman miktarı milimetre cinsinden ölçüldü. Ayrıca preparatların bu güce dayanıp dayanmadığı, dayanamadı ise implant yetersizliğinin geliştiği kuvvet değeri ölçülerek belirlendi. Kırık hattına uygulanan kuvvet ile birlikte kırık hattındaki ayrılmalar cihaz tarafından milimetre cinsinden otomatik olarak aritmetik ve grafiksel değerlerle ölçülerek kaydedildi (**Şekil 3.9.**). Değerlendirmede gerek dorsal gerekse volar yüklenmelerde 5mm deplasmana yol açan kuvvetler değerlendirildi. Vertikal kompresyonlarda ise tüm materyaller 5 mm'nin altında bir deplasmanda kaldıkları için bu kez değerlendirme yapabilmek için 2.5 mm deplasman yapan kuvvetlerin Newton birimi üzerinden değerleri baz alınarak analizler yapıldı. Daha sonra bu ölçümler istatistiksel, ayrıca aritmetiksel ve gözlemsel veriler şekillerinde değerlendirmelerde tabi tutularak sonuçları elde edildi. İstatistik değerlendirmede SPSS programı kullanıldı. Verilerin karşılaştırılmasında "**Bağımsız Örneklemli *t* Testi**" kullanıldı. P değerinin 0,05'ten küçüklüğü anlamlı olarak kabul edildi.



Şekil 3.8. Instron cihazı



Şekil 3.9. Test verilerinin aritmetiksel ve grafik olarak kaydedilmesi

4. BULGULAR

Her gruba ait yedişer preparata uygulanan dorsal kompresyon kuvvetleri sonucunda her üç grupta da 150 N kuvvete kadar tüm preparatlar dayanırken 2 adet plakta 200 N öncesi yetmezlik gelişti, kalan 5 plak 250 N kuvvete dayandı. Vidaların tamamı 200 N kuvvete dayanırken 250 N öncesi 2 vidada yetmezlik gelişti. Tel grubunda ise 200 N öncesi 1, 250 N öncesi 2 preparatta yetmezlik gelişti ve 4 tane tel 250 N kuvvete dayandı.

250 N volar kompresyon kuvvetine 7 adet plağın hepsi dayanırken vidaların 4 tanesi, tellerin 3 tanesi 250 N volar yüklenme kuvvetine dayandı. Vidaların 1 tanesinde 200 N, 2 tanesinde 250 N öncesi yetmezlik gelişti. Tellerin 1 tanesinde 100 N, 2 tanesinde 200 N, 1 tanesinde de 250 N öncesi yetmezlik gelişti.

Vida ve plak-vida grubundaki tüm preparatlar 250 N aksiyel kompresyon kuvvetine dayanırken, tel grubundaki 6 preparat bu kuvvete kadar sağlam kaldı. 1 adet tel preparatında 250 N öncesi implant yetmezliği gelişti.

Vida grubunda kırık hattında 5 mm'lik deplasmana neden olan ortalama dorsal kompresyon kuvveti 143,45 N iken, bu değer plak grubunda 100,61 N ve tel grubunda 96,16 N olarak bulundu. Vida grubu ile plak-vida grubu arasında istatistiksel olarak anlamlı bir fark mevcuttu ($p=0.005$). Vida grubu ile tel grubu arasında da istatistiksel olarak anlamlı bir fark mevcut iken ($p=0,001$), plak-vida grubu ile tel grubu arasında istatistiksel olarak anlamlı bir fark bulunamadı. ($p=0.727$)

Vida grubunda kırık hattında 5 mm'lik deplasmana neden olan ortalama volar kompresyon kuvveti 99,00 N iken, plak+vida grubunda 90,52 N ve tel grubunda 63,28 N olarak hesaplandı. Vida grubu ile plak-vida grubu arasında istatistiksel olarak anlamlı bir fark saptanmazken ($p=0.508$) vida grubu ile tel grubu arasında ($p=0,025$) ve plak-vida grubu ile tel grubu arasında ($p=0.045$) istatistiksel olarak anlamlı bir fark bulundu.

Aksiyel 750 Newtonluk yüklenmelerde hiçbir grupta 5 mm'yi aşan deplasman meydana gelmedi. Elde edilen vertikal kayma değerleri vida grubunda

2,65 mm, plak-vida grubunda 4,25 mm ve tel grubunda 2,57 mm olarak belirlendi. Vida grubu ile tel grubu arasında ($p=0,846$) anlamlı bir fark bulunamadı. Ancak, vida grubu ile plak-vida grubu arasında ($p=0.017$) ve tel grubu ile plak-vida grubu arasında ($p=0,015$) istatistiksel olarak anlamlı bir fark saptandı.

5. TARTIŞMA

Radius alt uç kırıkları sık görülen ortopedik yaralanmalardır. Acil servise başvuran kırıklı hastaların yaklaşık %20'sinde radius alt uç kırığı saptanmaktadır (14,23). Gelişen teknolojiyle birlikte genç yaş motorlu taşıt kazalarının artması, beklenen yaşam süresinin artmasına bağlı olarak yaşlı nüfusun çoğalması gibi nedenlerle bu kırıkların görülme sıklığında da artış meydana gelmektedir (72).

Radius alt uç kırıklarının büyük çoğunluğu stabil kırıklardır ve konservatif yöntemlerle (kapalı redüksiyon ve sirküler alçılama ya da atelle tespit) takip ve tedavi edilebilmektedir (73). Ancak bu kırıkların yaklaşık %20 kadarı instabildir ve cerrahi tedavi gerektirmektedir (1,73). Genç hastalarda eklem içi kırıkların tama yakın anatomik redüksiyona gereksinim göstermesi ve ileri yaş hastalarda günümüz teknolojisinin sonucuna bağlı olarak fonksiyonel beklentinin yükselmesi konservatif tedaviden cerrahi tedaviye doğru bir kayma meydana getirmiştir (26). Sık görülen kırıklar olmasına rağmen günümüz için ideal tedavi konusunda henüz bir görüş birliği yoktur (4-6).

Distal radius kırıklarının güncel cerrahi tedavisi için kullanılan çeşitli yöntemler vardır. (5-6) Bunlar; kapalı redüksiyon ve perkütan telleme, açık redüksiyon ve plak-vidalar ile tespit ve eksternal fiksator ile sabitlemelerdir. Bu tespit yöntemlerinin klinik etkinliklerinin karşılaştırıldığı birçok çalışma yapılmasına rağmen, biyomekanik özelliklerini ve üstünlüklerini kıyaslayan çalışmalar sınırlıdır (74-76).

Osada ve ark. yaptıkları biyomekanik bir çalışmada çeşitli plak-vida tiplerinin biyomekanik etkinliğini kadavra modeli üzerinde karşılaştırmış ve kilitli volar plakların diğer gruplara göre daha üstün olduğunu bulmuştur (74).

Krukhaug ve ark. kadavra modeli üzerinde yaptıkları bir biyomekanik çalışmada beş çeşit plak-vida ile K-telinin tespit etkinliğini karşılaştırmış; K-teli tespit gücünün plak gruplarına göre düşük olduğunu, ancak, plak grupları arasında ise anlamlı bir fark olmadığını belirtmiştir (75).

Yetkinler ve ark. yaptıkları bir kadavra çalışmasında K-telleri ile enjektabl kalsiyum fosfat çimentosunun tespit etkinliğini karşılaştırmış, kendi çalışmasına atfen, çimentoyu K-teline bir alternatif olarak göstermiştir (76).

Çeşitli tespit yöntemlerinin karşılaştırıldığı bu çalışmalarda, çalışmamıza benzer bir şekilde konik kompresif vidaları diğer sabitleme yöntemleri ile kıyaslayan başka bir biyomekanik çalışma saptanamamıştır.

Yapılan bu çalışmada, fizyolojik yüklenmelerde konik kompresif vidaların toplam tespit etkinliğinin plak-vida grubuna oranla daha üstün benzer etkinlikte, ancak perkütan tellemeden bariz üstün olduğunu tespit ettik.

Dorsal yüklenmelerde konik kompresif vidaların etkinliği plak-vida ve tel grubuna göre çok daha üstün bulundu (vida / plak+vida =143,45 N / 100,61 N, p= 0.005; vida/k-teli =143,45 N / 96,16 N, p= 0.001). Volar yüklenmelerde vida ve plak grubunun tespit etkinliği benzer bulunurken, her iki grup da tel grubundan bariz olarak üstündü(vida/plak+vida =99,00 N/90,52 N, p=0.508; vida/k-teli =99,00 N/63,28 N, p=0,025). Aksiyel yüklenmelerde vida ve tel grubunun tespit etkinliği benzer bulunurken, plak-vida grubunun tespit gücü diğer iki gruba göre zayıf olarak gözlendi(vida/k-teli= 2,65 mm/2,57 mm, p=0,846; vida / plak+vida = 2,65 mm/4,25 mm, p=0.017). Aksial yüklenmedeki olası neden, vidaların ve K-tellerinin kemiğin medullasından destek görevi görmesi, moment kolunun iyice santralize olarak daha çok dayanma gücü yaratması, kilitli plakların ise kortikal dış yüzeye oturmalarından ötürü moment merkezine uzaktan destek sağlaması mecburiyetiolduğunu düşündük. Yine aynı olay kaldıraç kolu açıklaması ile de ilişkilendirilebilir. Bu durumda intramedüller uygulanan vida ve k-tellerinin uygulanan kuvvet ve hareket-deformasyon noktası birbirlerine daha yakın oldukları için, kemik intramedüller merkezine daha uzakta kalan plak-vidalara göre daha fazla bir kuvvet uygulaması ile deformasyon oluşabilmektedir.

Başsız konik kompresif vidalar değişken çapları ve farklı yiv uzunlukları olan titanyumdan yapılmış kanüllü vidalardır. Bu vidalar şaft boyunca yivlidir ve proksimalden distale gidildikçe yiv aralığı genişler. Tam yivli tasarım daha geniş kemik-vida temas yüzeyi sağlamakta, böylece aşınmaya karşı artmış direnç ve daha

fazla yakalama gücü oluşturmaktadır. Konik şekil ve değişken yiv aralığı ise yivlerin kırık hattından geçerken standart tam yivli kanüllü vidaların aksine tüm şaft boyunca kompresyon yapmasına olanak sağlamaktadır (77). Yaygın olarak eklem içi kırıklarda kullanılabildiği gibi eklem dışı kırıklarda da kullanılabilirler. Radius başı, skafoid, talus, patella, medial malleol, humerus kondil ve metakarp ile metatars vb kırıklarında da kullanılabilir (78).

Wheeler ve McLoughlin konik kompresif vida, AO vidası ve Herbert vidasını biyomekanik olarak karşılaştırmış; konik kompresif vida ile AO vidasının kırık hattında birbirine benzer, Herbert vidasından daha fazla kompresyon yaptığını ancak fizyolojik yüklenmelerde konik kompresif vidanın bu kompresyonu AO vidasından daha uzun süre koruyabildiğini bulmuştur (77). Böylece konik kompresif vidalar, tamamen yivli olmaları avantajı ile K-tellerinin yapamadığının aksine, kırık hattında hem sıkı bir kompresyon yapmakta, hem de kaynama tamamlanıncaya kadar bu sıkı ve güçlü tespiti korumaktadır (77-78).

Benzer tespit etkinliğine, hatta daha üstün bir tespit gücüne sahip olan konik kompresif vidaların plak-vida fiksasyonuna göre ayrıca çok önemli klinik bazı avantajları da mevcuttur. Plak-vida fiksasyonu yapılması için geniş yumuşak doku diseksiyonu yapılması gerekmektedir. Buna bağlı olarak geniş skar, kontraktürler ve kozmetik olarak kötü görüntü meydana gelebilir. Konik kompresif vidalar ise tıpkı K-telleri gibi minimal kesilerden uygulanabilmektedir. Bu kliniğe çok daha kısa bir ameliyat süresi, çok daha minimal bir doku diseksiyonu ve dolayısı ile daha az skar, enfeksiyon ve rehabilitasyon ihtiyacı olarak yansımaktadır. Ayrıca 2 ya da 3 vida ile yapılacak tespitin, plak -vida tespitine oranla çok da ekonomik olacağı aşikardır. Kilitli plak kullanıldığında, kaynama sonrası genellikle implantın çıkarılması için tekrar bir operasyon gerekmektedir. Kompresif vidaların çıkarılmasına genellikle gerek yoktur. Gerektiğinde de yine konulduğu gibi minimal bir diseksiyonla çıkartılabilecektir. Plak tespiti yapıldıktan sonra atel uygulanmakta, ancak ortalama 4 hafta içinde hareket başlanmaktadır. Kliniğimizde yapılan kompresif vidayla tespit uygulamalarından sonra sadece elastik bandaj uygulaması yapılmakta, hastanın ağrıyı tolere edebildiği en erken dönemde el bilek ve el parmak hareketlerine

başlanmaktadır. Ayrıca plak-vida tespitinde görülebilen tendon problemleri konik kompresif vida yönteminde görülmemektedir.

Yöntem olarak benzer şekilde uygulanan K-telleriyle fiksasyon yönteminde tellerin yivli olmaması nedeniyle gevşeyebilmesi, kırık hattını komprese edememesi, uçlarının ciltten dışarıda bırakılması nedeniyle diğer yöntemlere göre artmış olan enfeksiyon riski ve çoğunlukla çıkartma mecburiyeti, kompresif vida yönteminde minimize edilmiştir. Yine gevşeyecek K-tellerinin kemik ya da ekstremitte içinde ilerleyip komplikasyonlara neden olma riskine ve mutlaka işleri bittiğinde çıkartılmaları mecburiyetine karşılık vida özelliği bu riski bertaraf etmektedir.

Literatür taramalarımızda gördüğümüz üzere, distal radius kırıklarında konik kompresif vida kullanımıyla ilgili biyomekanik ve klinik çalışmalar az sayıdadır. Ancak distal radius kırıklarında bu yöntemin iyi bir tedavi alternatifi olacağı kanaatindeyiz. Bu nedenle daha fazla çalışmaya ihtiyaç duyulmaktadır.

6. SONUÇ VE ÖNERİLER

Yapmış olduğumuz bu biyomekanik çalışma sonucuna dayanarak; Distal Radius kırıklarında konik kompresif vida ile klinik tespit yönteminin çok daha ucuz, kolay uygulanabilen, çok erken rehabilitasyona izin verebilecek, komplikasyon oranları düşük, güvenilir bir alternatif yöntem olarak kullanılabileceğini düşünüyoruz.

KAYNAKLAR

1. Owen RA, Melton LJI, Johnson KA, Istrup DM, Riggs BL. Incidence of Colles' fracture in an North American community, Am J Public Health 1982;72:605-607
2. Koval KJ, Zuckerman JD. Distal radius (çeviri: F. Eksioğlu). Şaylı U (Editör). Hareket sistemi kırıkları ve çıkıkları el kitabı'nda. 2. Baskı. Ankara: Güneş Kitabevi;2004. s.133-8.
3. Seitz WH, Froimson AI, Brooks DB, Potsak P, Polando G, Greenwald AS. External fixator pin insertion techniques: biomechanical analysis and clinical relevance. J Hand Surg (Am) 1991;16(3):560-3.
4. Çallı İH. Radius alt uç kırıklarında konservatif tedavi. Altıntaş F, Şener N (Editörler). Kırıkların konservatif tedavisinde. İstanbul: Türk Ortopedi ve Travmatoloji Derneği; 2003. s.8-11.
5. Tumia N, Wardlaw D, Hallet J. Aberdeen Colles fracture brace as a treatment for Colles fracture. J Bone Joint Surg Am. 2003; 85 : 78-82.
6. Altissimi M, Antenucci R, Fiacca C. Long-term results of conservative treatment of fractures of the distal radius. Clin Orthop Relat Res. 1986; 205: 202-212.
7. Ruby LK, Cooney WP 3rd, An KN, Linscheid RL, Chao EY. Relative motion of selected carpal bones: a kinematic analysis of the normal wrist. J Hand Surg Am. 1988 Jan. 13(1):1-10
8. Kuo CE, Wolfe SW. Scapholunate instability: current concepts in diagnosis and management. J Hand Surg Am. 2008 Jul-Aug. 33(6):998-1013.
9. Taleisnik J, Watson HK. Midcarpal instability caused by malunited fractures of the distal radius. J Hand Surg (Am) 1984;9(3):350-7.
10. Lindau T, Runnquist K, Aspenberg P. Patients with laxity of the distal radioulnar joint after distal radial fractures have impaired function but no loss of strength. Acta Orthop Scand. 2002; 73 (2): 151–156.

11. May MM, Lawton JN, Blazar PE. Ulnar styloid fractures associated with distal radius fractures: incidence and implications for distal radioulnar joint instability. *J Hand Surg Am.* 2002; 22 : 965-971.
12. Lewis OJ, Hamshere RJ, Bucknill TM. The anatomy of the wrist joint. *J Anat.* 1970;106:539-52.
13. Günal İ. El Bileği Biyomekaniği. In Akçalı İD, Gülsen M, Ün K, Eds. *Kas İskelet Sistemi Biyomekaniği.* Adana, 2009; 879-896.
14. Crenshaw AH. Fractures of distal radius. In: Canale ST, eds. *Campbell's Operative Orthopaedics, Vol 3, 10th Ed,* Philadelphia, Mosby, 2003; 3058-3066.
15. Williams PL, Warwick R: *Artrology: Williams PL, Warwick R, eds. Gray Anatomy.* Edinburg, Churchill Livingstone. 1980: 464-470.
16. Yıldırım M. *Klinik anatomi.* İstanbul, Nobel Tıp Kitabevleri. 1997; 427-437.
17. Oberlin C, Salon A, Pigeau I, Sacy JJ. Three-Dimensional reconstruction of the carpus and its vasculature, an anatomic study. *J Hand Surg Am.* 1992; 17: 767-772.
18. Ay Ş, Akıncı M, Bektaş U. Distal radius kırıklarının cerrahi tedavisinde plak ve vida uygulamalarında güncel yaklaşımlar. *Totbid Dergisi,* 2005;4: 15-23
19. Vanderlinden W, Ericson R. Colles fracture how should its displacement be measured and how should it be immobilized? *J Bone Joint Surg Am.* 1981; 63 : 1285-1288.
20. Benson EC, DeCarvalho A, Mikola EA. Two potential causes of EPL rupture after distal radius volar plate fixation. *Clin Orthop Relat Res.* 2006; 451: 218-222.
21. Hanel DP, Jones MD, Trumble TE. Wrist fractures. *Orthop Clin N Am.* 2002; 33 : 35-56.
22. Ring D, Jupiter JB, Brennwald J, Buchler U, Hastings H. Prospective multicenter trial of a plate for dorsal fixation of distal radius fractures. *J Hand Surg Am.* 1997; 22(5): 777-784.

23. Gaebler C. Fractures of distal radius and ulna. In: Bucholz RW, Heckman JD, Court-Brown C, eds. *Rockwood & Green's Fractures in Adults*. Vol 1, 6th Ed, Philadelphia, Lippincott Williams & Wilkins, 2006; 910-964.
24. Ruch DS. Fractures of the distal radius and ulna. In Bucholz RW, Heckman JD, Court-Brown CW, Eds. *Rockwood&Green's Fractures in Adults*. 6th Ed, Philadelphia, Lippincot Williams&Wilkins, 2006; 910-964.
25. Ilyas AM, Jupiter JB. Distal radius fractures-Classification of treatment and indications for surgery. *Orthop Clin N Am* 2007; 38:167-173.
26. Fernandez DL, Scott W. Distal radius fractures. In Green DP, Hotchkiss RN, Eds. *Green's Operative Hand Surgery*. 5th ed. Vol 1. Philadelphia, Churchill-Lewingstone, 2005; 645-710.
27. K m rc  M, Kamacı L,  zdemir MT, Atesalp AS, Basbozkurt M. Radius distal u kırıklarının (AO tip C2-C3) eksternal fiksatorle tedavisi. *Acta Orthop Traumatol Turc* 2005;39(1): 39-45.
28. Jupiter JB, Fernandez DL. Comparative classification for fractures of the distal end of the radius. *J Hand Surg (Am)* 1997;22(4):563-71.
29. Bilgin S, Altay M, Demirtaş M. Distal radius kırıklarında cerrahi tedavi sonularımız. *Acta Orthop. Traumatol. Turc.* 2001;35:318-24.
30. Jupiter JB. Fractures of the distal end of the radius. *J Bone Joint Surg Am* 1991;73(3):461-9.
31. Melone CP: Articular fractures of the distal radius. *Orthop Clin N Am.* 1984; 15: 217-236.
32. Cohen MS, Jupiter JB. Fractures of the Distal radius. In Bruce D, Alan M, Jupiter J, Trafton P, Eds. *Skeletal Trauma*. 4th Ed. Vol 2. Philadelphia, Saunders Company, 2008; 644-672
33. Palmer AK. Fractures of the distal radius. *Operative Hand Surgery* ; 3th edition. Edinburg, London and New York, Churchill Livingstone, 1991; 929-941.

34. Sarmiento A, Pratt GW, Berry NC. Colles fractures functional bracing in supination. *J Bone Joint Surg Am.* 1975; 57 : 311-317.
35. Wahlstrom O: Treatment of Colles fracture. A prospective comparison of three different positions of immobilization. *Acta Orthop Scand.* 1982; 53: 225-228.
36. Kelly AJ, Warwick D, Crichlow K, Bannister GC. Is manipulation of moderately displaced Colles' fracture worth while? A prospective randomized Trial. *Injury.* 1997; 28 (4): 283-287.
37. Beumer A, McQueen MM. Fractures of the distal radius in low-demand elderly patients. *Acta Orthop Scand.* 2003; 74(1): 98-100.
38. Ege R. *Travmatoloji.* Cilt 2, 5. Baskı. Ankara: Bizim Büro Basımevi, 2002 : 2337-2413.
39. Dee W, Klein W, Rieger H. Reduction techniques in distal radius fractures. *Injury* 2000; 31(1):48-55.
40. Fernandez DL. Fractures of the distal radius. Operative treatment. *AAOS Instr Course Lect* 1993; 42:73-88.
41. Howard PW, Stewart HD, Hind RE, Burke FD. External fixation or plaster for severely displaced comminuted Colles' fractures? A prospective study of anatomical and functional results. *J Bone Joint Surg (Br)* 1989;71(1):68-73.
42. Karalezli K, Demir R, Iltar S, Çakır A, Karalezli N, Özeri Z. Radius distal uç kırıklarında konservatif tedavi sonuçlarımız. *Gülhane Tıp Dergisi* 2004;46:315-22.
43. Stewart HD, Innes AR, Burke FD. Functional cast-bracing for Colles' fractures. A comparison between cast-bracing and conventional plaster casts. *J Bone Joint Surg (Br)* 1984;66(5):749-53.
44. Gupta A. The treatment of Colles' fracture. Immobilisation with the wrist dorsiflexed. *J Bone Joint Surg (Br)* 1991;73(2):312-15.
45. Brady O, Rice J, Nicholson P, Kelly E. The unstable distal radial fracture one year post Kapandji intrafocal pinning. *Injury.* 1999; 30: 251-255.

46. Clancey GJ, Percutaneous Kirschner wire fixation of Colles fractures. *J Bone Joint Surg Am.* 1984; 66 : 1008-1014.
47. Kreder HJ, Hanel DP, Agel J. İndirect reduction and percutaneous fixation versus open reduction and internal fixation for displaced intra-articular fractures of the distal radius. *J Bone Joint Surg Br.* 2005; 87 : 829-836.
48. Gofton W, Liew A. Distal radius fractures: Nonoperative and percutaneous pinning treatment options. *Orthop Clin N Am* 2007; 38: 175-185.
49. Strohm PC, Muller CA, Pfister U. Two procedure for kirschner wire osteosynthesis of distal radial fractures. *J Bone Joint Surg Am.* 2004; 86 : 2621-2628.
50. Jenksin NH, Jones DG, Johnson SR, et al. External Fixation for Intraarticular Colles' Fractures: An Anatomical Study. *J Bone Joint Surg* 1987; 73:244-247.
51. Leibowich SJ. Treatment of complex intraarticular distal radius fractures. *Orthop Clin N Am* 1994; 4:26-9.
52. Ahlborg HG , Josefsson PO. Pin-tract complications in external fixation of fractures of the distal radius. *Acta Orthop Scand.* 1999; 70 (2): 116-118.
53. Capo JT, Swan KG, Tan V. External fixation techniques for distal radius fractures. *Clin Orthop Relat Res.* 2006; 445: 30–41.
54. Cooney WP, Linscheid RL, Dobyns JH. External pin fixation for unstable Colles fractures. *J Bone Joint Surg Am.* 1979; 61 : 840-845.
55. Daniel AR, Karl K, Andras B. Long term results of the external fization of distal radius fractures. *J Trauma.* 1995; 44(6): 970-976.
56. Fernandez DL. Distal radius/el bileği (çeviri: V. Kırdemir). Ağus H (Editör). *Kırık tedavisinde AO kuralları.* İstanbul: Nobel Tıp Kitabevleri; 2006. s.356-77.
57. Rikli DA, Regazzoni P: Fractures of the distal end of the radius treated by internal fixation and early function. A preliminary report of 20 cases. *J Bone Joint Surg Am.* 1996; 78 : 588-592.

58. Rikli DA, Regazzoni P. The double plating technique for distal radius fractures. *Tech Hand Upper Ext Surg.* 2000; 4(2): 107-114.
59. Jakob M, Rikli DA, Regazzoni P. Fractures of the distal radius treated by internal fixation and early function. A prospective study of 73 consecutive patients. *J Bone Joint Surg Br.* 2000; 82 : 340-344.
60. Orbay JL, Touhami A. Current concepts in volar fixed-angle fixation of unstable distal radius fractures. *Clin Orthop Relat Res* 2006;445:58-67.
61. Freeland AE, Lubert KT. Biomechanics and biology of plate fixation of distal radius fractures. *Hand Clin* 2005;21:329-339.
62. Harness N, Ring D, Jupiter JB. Volar Barton's fractures with concomitant dorsal fracture in older patients. *J Hand Surg Am* 2004; 29A(3):439-445.
63. Ring D, Jupiter JB . Percutaneous and limited open fixation of fractures of the distal radius. *Clin Orthop Relat Res.* 2000; 375: 105-115.
64. Kozin SH, Wood MB. Early soft tissue complications after fractures of the distal part of the radius. *J Bone Joint Surg Am.* 1993; 75 : 144-153.
65. Rikli DA, Küpfer K, Bodoky A. Long-term results of the external fixation of distal radius fractures. *J Trauma* 1998;44(6):970-6.
66. McKay SD, MacDermid JC, Roth JH, Richards RS. Assessment of complications of distal radius fractures and development of a complication checklist. *J Hand Surg Am* 2001;26(5):916-22.
67. Cooney WP. External fixation of distal radial fractures. *Clin Orthop Relat Res* 1983;180:44-9.
68. Cooney WP. Fractures of the distal radius. A modern treatment-based classifications. *Orthop Clin North Am* 1993;24(2):211-6.
69. Gutow AP. Avoidance and treatment of complications of distal radius fractures. *Hand Clin* 2005; 21:295-305.
70. Cooney WP, Dobyns JH, Linscheid RL. Complications of Colles fractures. *J Bone Joint Surg* 1987;62A: 613-619.

71. Mark GR, McPherson SA, Lutz RB. Acute median neuropathy after wrist trauma: The role of emergent carpal tunnel release. *Clin Orthop* 1994; 3:141-146.
72. Chen NC, Jupiter JB. Management of distal radial fractures. *J Bone Joint Surg Am* 2007;89(9):2051-62.
73. Seitz WH, Froimson AI, Brooks DB, Potsak P, Polando G, Greenwald AS. External fixator pin insertion techniques: biomechanical analysis and clinical relevance. *J Hand Surg (Am)* 1991;16(3):560-3.
74. Osada D, Viegas Steven F. Comparison of Different Distal Radius Dorsal and Volar Fracture Fixation Plates: A Biomechanical Study. *J Hand Surg* 2003;28A:94-104
75. Krukhaug Y, Gjerdet Nils R. Different osteosyntheses for Colles' fracture: A mechanical study in 42 cadaver bones. *Acta Orthopaedica* 2009; 80 (2): 239–244
76. Yetkinler DN, Ladd AL, Poser RD, Constantz BR, Carter D. Biomechanical evaluation of fixation of intra-articular fractures of the distal part of the radius in cadavera: kirschner wires compared with calcium-phosphate bone cement. *J Bone Joint Surg* 1999;81A:391-399.
77. Wheeler and McLoughlin. Biomechanical Assessment of Compression Screws. *Clin Orthop Relat Res* 1998;350:237-245
78. Turgut, K. Erişkin radius distal uç kırıklarında başsız konik vida ile tespit yönteminin sonuçları. Eskişehir Osmangazi Üniversitesi Tıp Fakültesi Ortopedi ve Travmatoloji Anabilim Dalı Tıpta Uzmanlık Tezi Eskişehir, 2011.

