T.C.

ESKİŞEHİR OSMANGAZİ ÜNİVERSİTESİ

TIP FAKÜLTESİ

DENEYSEL TİMPANİK MEMBRAN PERFORASYONU ONARIMINDA GREFT İLE BİRLİKTE KULLANILAN PLATELETTEN ZENGİN PLAZMANIN ETKİNLİĞİNİN ARAŞTIRILMASI

Dr. Mehmet Akif AKSOY

Kulak Burun Boğaz Hastalıkları

TIPTA UZMANLIK TEZİ

ESKİŞEHİR

2016

T.C

ESKİŞEHİR OSMANGAZİ ÜNİVERSİTESİ

TIP FAKÜLTESİ

DENEYSEL TİMPANİK MEMBRAN PERFORASYONU ONARIMINDA GREFT İLE BİRLİKTE KULLANILAN PLATELETTEN ZENGİN PLAZMANIN ETKİNLİĞİNİN ARAŞTIRILMASI

Dr. Mehmet Akif AKSOY

Kulak Burun Boğaz Hastalıkları

TIPTA UZMANLIK TEZİ

TEZ DANIŞMANI

Prof. Dr. Erkan Niyazi ÖZÜDOĞRU

ESKİŞEHİR

2016

TEZ KABUL VE ONAY SAYFASI

T.C.

ESKİŞEHİR OSMANGAZİ ÜNİVERSİTESİ

TIP FAKÜLTESİ DEKANLIĞINA,

Dr. Mehmet Akif AKSOY'a ait 'Deneysel timpanik membran perforasyonu onarımında greft ile birlikte kullanılan plateletten zengin plazmanın etkinliğinin araştırılması' adlı çalışma jürimiz tarafından Kulak Burun Boğaz Hastalıkları Anabilim Dalı' nda Tıpta Uzmanlık Tezi olarak oy birliği ile kabul edilmiştir.

Tarih:

Jüri Başkanı	Prof. Dr. Erkan N. ÖZÜDOĞRU
	Kulak Burun Boğaz Hastalıkları Anabilim Dalı
Üye	Prof. Dr. Hamdi ÇAKLI
	Kulak Burun Boğaz Hastalıkları Anabilim Dalı
Üye	Doç. Dr. Orhan Kemal KAHVECİ
	Afyon Kocatepe Üniversitesi Tıp Fakültesi
	Kulak Burun Boğaz Hastalıkları Anabilim Dalı

Eskişehir Osmangazi Üniversitesi Tıp Fakültesi Fakülte Kurulu'nun ...../...../..... tarih ve ...../..... sayılı kararıyla onaylanmıştır.

Prof. Dr.Enver İHTİYAR
Dekan

TEŞEKKÜR

Asistanlığım süresince beni hayat ve iş disiplini konusunda yönlendiren ve eğiten, yetişmemde büyük emeği olan başta Anabilim Dalı Başkanımız ve tez hocam Prof. Dr. Erkan ÖZÜDOĞRU olmak üzere değerli hocalarım Prof. Dr. Cemal CİNGİ, Prof. Dr. Armağan İNCESULU, Prof. Dr. Hamdi ÇAKLI, Doç. Dr. Melek Kezban GÜRBÜZ, Yard. Doç. Dr. Ercan KAYA, Öğr. Gör. Dr. Özgür PINARBAŞLI' ya ve birlikte çalışmaktan mutluluk duyduğum asistan arkadaşlarıma sonsuz teşekkür ederim. Ayrıca çalışmanın gerçekleştirildiği Eskişehir Osmangazi Üniversitesi Tıp Fakültesi Deney Hayvanları Araştırma Laboratuvarı merkezinin tüm çalışanlarına, Histopatolojik değerlendirmelere ışık tutan Patoloji Anabilim Dalı Öğretim Üyesi Prof. Dr. Mustafa Fuat AÇIKALIN ve Yard. Doç. Dr. Funda CANAZ'a, İstatistiksel incelemelerdeki katkılarından dolayı Araş. Gör. Ahmet MUSMUL'a ve tez yazım aşamasındaki teknolojik desteklerinden ötürü Op. Dr. Servet YAŞAR' a teşekkür ederim.

ÖZET

Aksoy, MA. Deneysel timpanik membran perforasyonu onarımında greft ile birlikte kullanılan plateletten zengin plazmanın etkinliğinin araştırılması, Eskişehir Osmangazi Üniversitesi Tıp Fakültesi, Kulak Burun Boğaz Hastalıkları Anabilim Dalı, Tıpta Uzmanlık Tezi, Eskişehir, 2016. Deneysel timpanik membran perforasyonu onarımında plateletten zengin plazmanın (PRP) tek başına ya da yağ grefti ile birlikte kullanıldığında olan etkilerinin gösterilmesi amaçlandı. Wistar albino cinsi, yetişkin 30 adet dişi rat 3 gruba ayrıldı. İlk grupta yer alan ratlara bilateral miringotomi yapıldı. Sol zara PRP solüsyonu uygulandı. Sağ zar kontrol amaçlı spontan iyileşmeye bırakıldı. İkinci grupta yer alan ratların sol zarına miringotomi yapıldıktan sonra inguinal bölgeden alınan yağ dokusu ile greftleme yapıldı. Üçüncü grupta yer alan ratların sol kulak zarına miringotomi yapıldıktan sonra PRP emdirilmiş yağ dokusu ile greftleme yapıldı. İlk grupta yer alan ratlara günlük otomikroskopik kulak muayenesi yapıldı ve perforasyonların kapanma zamanları kaydedildi. İkinci ve üçüncü grupta yer alan ratlara 3., 5., 7., 10. ve 14. günlerde her gruptan randomize 5'er hayvan seçilerek otomikroskopik muayene yapıldı, greftlerin durumu değerlendirildi. Ratların 21. gün dekapitasyonu sonrası histopatolojik inceleme yapıldı. İlk gruptaki ratlarda PRP uygulanan kulaklarda perforasyon kapanma süresinin anlamlı derecede kısa olduğu saptandı. Diğer yandan, ikinci ve üçüncü gruptaki ratların yağ greftleri otomikroskopik ve histopatolojik olarak karşılaştırıldı. Üçüncü gruptaki ratlarda greft rejeksiyonu görülmezken, ikinci gruptaki 1 ratta greft rejeksiyonu görüldü. İkinci ve üçüncü grubun histopatolojik veriler yönünden karşılaştırılmasında normal adiposit alanı ve matür damar sayısı yönünden Grup 3 lehine, granülasyon dokusu alanı ve vakuolizasyon yönünden ise Grup 2 lehine anlamlı düzeyde yüksek sonuçlar elde edilmiş olup, nekrotik alan yönünden iki grup arasında anlamlı bir fark bulunmamıştır. PRP, timpanik membran perforasyon iyileşme süresini hızlandırmış ve yağ grefti başarı oranını arttırmıştır. Bu çalışma PRP ile birlikte hazırlanan yağ greftinin etkilerini ortaya koymuştur.

Anahtar Kelimeler: Plateletten Zengin Plazma, Yağ Grefti, Miringoplasti, Timpanik Membran

ABSTRACT

Aksoy MA. Effectiveness of the platelet rich plasma which used with graft material in experimental tympanic membran perforation repairement, Eskişehir Osmangazi University Faculty of Medicine, Department of Otolaryngology, Medical Specialization Thesis, Eskişehir, 2016. The aim of this study is to evaluate of effectiveness of the PRP used either alone or with fat graft in experimental tympanic membran perforation repairement. Adult, female 30 Wistar rats were divided into three groups. In group 1, tympanic membranes perforated bilaterally. PRP solution were applied to the perforations of the left sided. The right tympanic membranes left to heal spontaneously, as control. In group 2, left tympanic membranes were perforated. And then fat graft harvested from inguinal region and perforation was grafted with it. In group 3, left tympanic membranes were perforated. Fat graft harvested from inguinal region, too. Then fat soaked with PRP and perforation was grafted it. In group one, daily otomicroscopic examinations of the tympanic membrane perforations were performed and perforation closure time recorded. Five rats, which in group 2 and 3, were selected randomly for graft situation at 3th, 5th, 7th, 10th and 14th days and otomicroscopic examination observed. All rats were sacrificed at 21 days after perforation and histopathologic examination was observed. PRP applications significantly shortened the healing time in group one rats tympanic membrane perforations. We compared fat graft histopathologic and otomicroscopic observations between group two and three. While we didn't see graft rejection in group three, we saw 1 graft rejection in group two. Significantly high results in favour of Group 3 in terms of the adipocyte area and number of mature vessels, and in favour of Group 2 in terms of the granulation tissue area and the vacuolisation area were obtained, while no significant difference could be found between the two groups in terms of the necrotic area. PRP accelerated the healing process of the tympanic membrane perforations and improved the success rate of fat graft. This study demonstrated the efficacy of fat grafts prepared with PRP on rat tympanic membrane.

Key Words: Platelet-Rich Plasma, Fat Graft, Myringoplasty, Tympanic membrane

İÇİNDEKİLER

	Sayfa
TEZ KABUL VE ONAY SAYFASI	iii
TEŞEKKÜR	iv
ÖZET	v
ABSTRACT	vi
İÇİNDEKİLER	vii
SİMGELER VE KISALTMALAR DİZİNİ	viii
ŞEKİLLER DİZİNİ	ix
TABLOLAR DİZİNİ	x
RESİMLER DİZİNİ	xi
1. GİRİŞ	1
2. GENEL BİLGİLER	3
2.1. Timpanik Membranın Yapısı	3
2.1.1. Anatomik Yapı	3
2.1.2. Histolojik Yapı	4
2.2. Timpanik Membran Yara İyileşmesi	5
2.3. Kulak Operasyonları Tarihçesi	5
2.4. Plateletten Zengin Plazma (PRP)	7
3. GEREÇ VE YÖNTEM	8
3.1. Deney Planı	8
3.2. Ratlardan PRP Elde Edilmesi	8
3.3. Ratlardan Yağ Grefti Elde Edilmesi	8
3.4. Miringotomi İşlemi	9
3.5. Çalışma Grupları	10
3.6. Histopatolojik İnceleme	11
3.7. İstatistiksel Analiz	12
4. BULGULAR	13
5. TARTIŞMA	23
6. SONUÇ VE ÖNERİLER	28
KAYNAKLAR	29

SİMGELER VE KISALTMALAR

ANT	Anterior
DKY	Dış kulak yolu
EGF	Epidermal growth factor- Epidermal büyüme faktörü
ESOGÜTF	Eskişehir Osmangazi Üniversitesi Tıp Fakültesi
FGF	Fibroblast growth factor- Fibroblast büyüme faktörü
H&E	Hemotoksilen ve Eozin
IGF	Insulin like growth factor- İnsülin benzeri büyüme faktörü
PDGF	Platelet derivated growth factor- Plateletten salgılanan büyüme faktörü
PF	Pars Flaksida
POST	Posterior
PRP	Platelet rich plasma- Plateletten zengin plazma
PT	Pars Tensa
RCF	Relatif santrifüj kuvveti
SD	Standart deviasyon
TGF	Transforming growth factor- Dönüştürücü büyüme faktörü
VEGF	Vascular endothelial growth factor- Vasküler endotelyal büyüme faktörü
µm	Mikrometre

ŞEKİLLER

Sayfa

2.1. Rat ve insan timpanik membranlarının şematik karşılaştırılması 4

TABLOLAR

Sayfa

4.1. Grup-1’ de yer alan ratlara ait timpanik membran kapanma zamanı 13

4.2. Grup-1’ de yer alan ratlara ait timpanik membran kalınlık ölçümleri 14

4.3. Grup-2’ de yer alan ratların timpanik membranlarına ait histopatolojik veriler 16

4.4. Grup-3’ de yer alan ratların timpanik membranlarına ait histopatolojik veriler 17

4.5. Grup-2 ve Grup-3’ teki ratlara ait timpanik membran histopatolojik bulgularının karşılaştırılması 18

RESİMLER

Sayfa

3.1. İnguinal bölgeye yapılan insizyon sonrası yağ grefti alınması 9

3.2. Rat timpanik membranına parasentez bıçağı ile miringotomi uygulaması 9

3.3. Histopatolojik inceleme için hazırlanan timpanik membran 11

4.1. Miringotomi sonrası PRP uygulanmayan kulakta normal görünümde timpanik membran (H&E x100) 15

4.2. Miringotomi sonrası PRP ile tedavi edilen kulakta timpanik membranda hafif kalınlaşma ve fibrozis (H&E x100) 15

4.3. PRP + yağ grefti uygulanan kulakta 7. gün otoendoskopik görüntü 19

4.4. PRP + yağ grefti uygulanan kulakta 21. gün otoendoskopik görüntü. 19

4.5. Yağ grefti ile onarım yapılan kulaktan örnek kesit 20

4.6. PRP + yağ grefti ile onarım yapılan kulaktan örnek kesit 21

4.7. PRP + yağ grefti ile onarım yapılan kulaktan örnek kesit 21

1. GİRİŞ

Timpanik membran perforasyonu; travma ve enfeksiyon gibi nedenler sonrası oldukça sık görülen, kapanmadığında rekürren otit ve işitme kaybı gibi ciddi problemlere yol açabilen bir durumdur. Kronik bir enflamasyon hali yok ise perforasyonların çoğu kendiliğinden kapanabilmektedir. Kalıcı perforasyonlarda ise cerrahi işlem ile timpanik zar onarımı yapılır.[1,2]

Günümüzde miringoplasti operasyonu, timpanik membran perforasyonlarının onarımında en etkili ve güvenilir metod olarak kabul edilmektedir. Onarım amacı ile birçok farklı materyal; değişik cerrahi teknikler ve farklı başarı oranlarıyla timpanik membran perforasyonlarında uygulanmış ve halen uygulanmaktadır.[1,3]

Perforasyon onarımında yağ dokusunun uygulanması ilk kez Ringenberg tarafından denenmiştir.[4] Günümüze kadar geçen sürede kişinin kendisinden kolaylıkla elde edilmesi ve minimal invaziv bir işlem olması nedeniyle özellikle küçük boyutlu perforasyonlarda sıklıkla kullanılmaktadır.[5,6] Fakat alınan yağ greft dokusu damarsız olduğu ve revaskülarizasyon ile beslendiği için postoperatif dönemdeki iyileşme ve buna bağlı olarak perforasyon kapanması bu işlemin yapıldığı bölgedeki yerel faktörlere bağlıdır.[7]

PRP, kan plazmasının küçük bir volümünün özel bir santrifüj işleminden geçirildikten sonra plazmadan ayrılan ve yüksek konsantrasyonda platelet içeren kısmıdır. Aktive edildikten sonra içeriğindeki plateletlerin degranülasyonuyla growth faktörler açığa çıkar ve yara iyileşme süreci başlar. Plateletten salgılanan büyüme faktörü (Platelet derivated growth factor-PDGF), insülin benzeri büyüme faktörü (insulin-like growth factor-IGF) ve vasküler endotelyal büyüme faktörü (vascular endothelial growth factor-VEGF) gibi büyüme faktörleri bu faktörlerden bazılarıdır. Bu özelliği nedeniyle PRP günümüzde kraniofasiyal, ortopedik ve nöroşirurjiyal cerrahide sıklıkla kullanılmaktadır.[8-11]

Yapılan çalışmalarda, vücudun çeşitli bölgelerine yağ grefti ile birlikte uygulandığında PRP' nin greft başarısını arttırdığı gösterilmiştir.[11-14] Erkilet ve ark.[15] nın yaptıkları bir çalışmada ise, PRP' nin yalnız başına kullanıldığında timpanik membran iyileşmesi üzerindeki olumlu etkileri ortaya konmuştur. Biz de bu iki

noktadan hareketle PRP' nin, timpanik membran perforasyon onarımında yağ grefti ile kombine edildiğinde greftin başarı oranını arttırabileceğini düşündük.

Çalışmamızda PRP' nin timpanik membran perforasyon onarımında tek başına veya yağ grefti ile birlikte kullanımıyla timpanik membran iyileşmesi üzerindeki etkilerini ratlarda deneysel olarak uygulayarak göstermeyi amaçladık.

2. GENEL BİLGİLER

2.1. Timpanik Membranın Yapısı

2.1.1. Anatomik Yapı

İnsanlarda dış kulak yolu (DKY) medial duvarını oluşturan timpanik membranın ortalama kalınlığı 0.1 mm, vertikal çapı 10-11 mm, horizontal çapı ise 8-9 mm' dir.[16] Hafifçe konkav olan dış yüzünün merkezinde bulunan ve manibrium malleinin alt ucuna denk gelen kısım umbo olarak adlandırılır.

Timpanik membran, fibrokartilajinöz bir halka olan anulus fibrosus ile timpanomeatal halka da denilen sulkus timpanikus içerisine oturur. Anulus fibrosus DKY üst duvarına doğru olan bölgede sulkus timpanikustan ayrılır ve içe doğru dönerek zardaki plika malleolaris anterior ve posterioru oluşturur. Anulus fibrosus DKY üst duvarında bulunmadığı için oluşan çentiğe Rivinus Çentiği adı verilir.

Malleusun lateral prosesinden anulusa doğru uzanan anterior ve posterior malleolar plikalar timpanik membranı pars tensa ve pars flaksida olmak üzere iki ayrı parçaya ayırır. Alt parçayı oluşturan pars tensa zarın gergin ve asıl titreşen kısmıdır. Üst parçaya ise pars flaksida ya da Shrapnell Membranı denilir. Pars flaksida, pars tensadan farklı olarak fibröz tabakasının olmaması nedeniyle, pars tensaya göre daha gevşek bir yapıya sahiptir.[17]

Rat ve insan timpanik membranları benzer anatomik özelliklere sahip olmakla birlikte bazı farklılıklar göstermektedirler:[18]

1. Ratlardaki pars flaksida insanlara oranla daha geniş bir alana sahiptir. Ratlarda pars flaksida, pars tensanın yaklaşık üçte biri alana sahipken insan kulak zarında ise bu oran yirmide biri kadardır.
2. Rat timpanik membranında malleusun kısa prosesi zarın posteriorunu göstermekte iken, insanda kulak zarının anteriorunu işaret eder.
3. Ratlarda manubrium mallei yukarıdan aşağıya kavislenerek uzanır. İnsanlarda ise manubrium mallei yukarıdan aşağıya uzanırken önden arkaya doğru yönelmektedir.
4. Rat timpanik membranının antero-posterior çapı 2.2-2.4 mm iken, insanlarda bu değer 9-10 mm civarındadır.
5- Ratlardaki kemikçikler ile insanlardaki orta kulak kemikçiklerinin görünümleri

benzer görünümde olmakla birlikte boyut olarak ratlarda yaklaşık dörtte bir oranında daha küçüktür.[19]

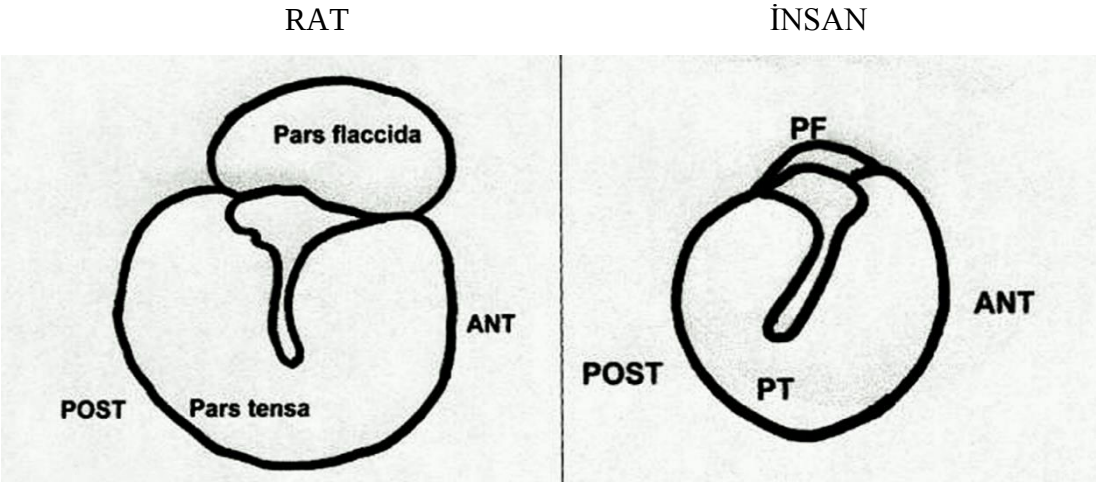

Şekil 2.1. Rat ve insan timpanik membranlarının sematik karsılastırılması (PF: Pars flaksida, PT: Pars tensa, ANT: Anterior, POST: Posterior)[18]

2.1.2. Histolojik Yapı

Kulak zarı dıştan içe doğru; dışta ektodermal orjinli keratinize yassı epitel, ortada mezodermal orjinli lamina propria ya da orta tabaka, içte endodermal orjinli mukozal katman olmak üzere üç farklı tabakadan oluşur.[20]

Timpanik membranın pars tensa ve pars flaksida kısımlarında histolojik olarak birtakım farklılıklar mevcuttur. Pars flaksida orta tabakasını herhangi bir düzenlemeden yoksun, gevşek bir şekilde yerleşmiş olan elastin lifler oluştururken, pars tensada bulunan orta fibröz tabaka dışta radial ve içte sirküler seyirli kollajen liflerden oluşmaktadır.[21] Aynı zamanda lamina propriada (orta tabaka) fibroblastlar, endotel hücreleri, vasküler yapılar, sinirler ve gevşek bağ dokusu bulunur. Her ne kadar pars flaksidanın lamina propriası pars tensadan daha kalın olsa da, pars tensa lamina propriası pars flaksidaya oranla daha sert, elastik ve dayanıklı bir yapıya sahiptir.[22,23]

Yapılan çalışmalarda rat timpanik membran pars tensasının insanlara göre daha ince yapıda olduğu, pars tensayı oluşturan kollajen ve keratin filamanların insan timpanik membran yapısıyla benzer olduğu ortaya konulmuştur.[24] Deneysel hayvan

çalışmalarında da timpanik membran deneylerinde ratın mükemmel bir model olduğu gösterilmiştir.[23]

2.2. Timpanik Membran Yara İyileşmesi

Birçok patolojik nedene bağlı olarak ortaya çıkan timpanik membran perforasyonu kendiliğinden iyileşebilmektedir. Bu durum, timpanik membranın dış tabakasında yer alan skuamoz epitelin çoğalmasına ve migrasyonuna bağlı olarak oluşmaktadır.[25] Birçok çalışmada perforasyon sonrası timpanik membranda meydana gelen değişiklikler aşama aşama ortaya koyulmuştur.[26,27]

Perforasyon sonrası zar yüzeyinde ilk olarak inflamatuar cevap oluşur. Daha sonra ilk 48 saat içinde epitelyal çoğalma başlamaktadır. Bunu, keratinosit progenitör hücrelerin manibrium mallei ve anulus bölgesinden perforasyon bölgesine doğru göçü izler. Ardından bu hücrelerin perforasyon kenarlarında oluşturduğu tabakadan perforasyon merkezine doğru epitelyal köprüler oluşmaktadır.[28] Daha sonra fibroblast aktivasyonu ile yeni kollajenlerle birlikte fibröz tabaka gelişmektedir. Timpanik membranın iç mukozal tabakasının onarım sürecinde önemi oldukça azdır.[25]

Diğer dokulardaki yara iyileşmesi ve timpanik membran yara iyileşmesi karşılaştırıldığında, hemostaz ve inflamasyon basamaklarının aynı olduğu ancak proliferasyon ve migrasyon basamaklarının tamamen farklı olduğu görülür. Diğer dokularda ilk olarak granülasyon dokusu ile yaranın kapandığı görülürken, timpanik membran ilk olarak skuamoz epitel tabakası ile kapanır.[28] Bunun yanında, yara iyileşmesinde etkili birçok büyüme faktörünün timpanik membran iyileşmesinde de benzer şekilde etkili olduğu gösterilmiştir.[29]

2.3. Kulak Operasyonları Tarihçesi

Modern kulak cerrahisi devamlı yenilik arayışında olan otologların uzun yıllar süren araştırmalarının ve üretkenliklerinin ürünüdür. Gelişim sürecinin başlarında kulak cerrahisi hastalığı eradike etmeyi ve hastanın hayatını kurtarmayı amaçlayan bir işlem iken, günümüzde hastalığın eradikasyonu ile maksimum işitme kazancını sağlamayı da amaçlayan bir “sanat” haline gelmiştir.

Kulak cerrahisinin temelleri antik Mısır ve Hipokrat devrine kadar uzanmakla birlikte, timpanik membran perforasyonu onarımı ilk olarak 1640 yılında Banzer[30] tarafından domuz mesanesi kullanarak denenmiştir. Daha sonra mastoid cerrahi ile ilgili gelişmeler yaşanmış ancak enfeksiyonlar nedeniyle ciddi bir ilerleme kaydedilememiştir. Toynbee,[30] 1853 yılında lastik disk etrafına ince gümüş tel geçirerek hastalarına uygulamış ve perforasyonları kalıcı olarak kapatmanın yollarını araştırmıştır. Blake,[31] 1877 yılında kağıt yama ile perforasyon onarımını ve bazı hastalarında işitme kazancı sağladığını yayınlasa da, bilinen ilk gerçek miringoplasti 1878 yılında Berthold[32] tarafından deepitelize zar perforasyonunun deri grefti ile kapatılmasıdır. Berthold'un bu ameliyatına "miringoplastik ameliyatı" adı verilmiş ancak bu tip operasyonlar antibiyotik ve steril teknik eksikliğine bağlı gelişen komplikasyonlar nedeniyle Schulhof ve Valdez'in 1944 yılında yeniden kullanımına kadar unutulmuştur.

Kulak cerrahisinde devrimin başlangıcı antibiyotik kullanımı, operasyonlarda mikroskop kullanımı ve yeni geliştirilen mikroskopik aletler nedeniyle 1950' li yıllarda başlamıştır. Bu yıllarda Wullstein[33] ve Zollner[34] cerrahi kavramları açıklamış, perforasyonların kapatılmasında serbest deri greftini ve pediküllü deri greftini kullanmışlardır. Bu iki Alman cerrah tarafından oluşturulan prensipler gerçek timpanoplasti ameliyatlarının başlangıcı olarak kabul edilmektedirler.[30] Bu ekibe daha sonra katılan House[35], 1953 yılında kulak zarı perforasyonlarında kulak arkasından alınan full thickness deri greftinin kullanılmasını önermiştir. Daha sonra 1956'da Zollner fasya lata, 1958'de Heerman temporal kas fasyası, 1959'da Claros-Domenech otolog periost, 1960'da Shea otolog ven greftini kullanmışlardır. Kulak zarı perforasyonlarında yağ grefti ilk kez 1962'de Ringerberg[4] tarafından, tragal perikondrium ise ilk kez 1964'te Goodhill, Haris ve Brackman tarafından kullanılmıştır.[30] Shea ve Tabb 1960'da, ven grefti ile timpanik membran perforasyon onarımını önermişlerdir. Storss[36] 1961 yılında temporal fasya greftini kullanmaya başlamış ve tüm dünyaya yayılmasını sağlamıştır. Bu oldukça önemli bir gelişme olup, halen günümüzde en sık kullanılan greft materyali temporal fasyadır.[1] Son yıllarda özellikle santral, küçük perforasyonlarda yağ dokusunun kullanımı sıklıkla uygulanmaktadır.

Timpanoplasti teknikleri geliştikçe hipoallerjen, ucuz, kolay elde edilebilir özellikleri olan daha iyi greft materyalleri elde etme çabaları son 30 yılda ivme kazanmıştır. Bu doğrultuda hyaluronan, heparin, Epidermal büyüme faktörü (epidermal growth factor-EGF), fibroblast büyüme faktörü (fibroblast growth factor-FGF), PDGF ve dönüştürücü büyüme faktörü (transforming growth factor-TGF) gibi bir çok farklı materyal in vivo ya da in vitro olarak timpanik membran perforasyon onarımında greft ile birlikte ya da tek başına kullanılmıştır.[1,3,27]

2.4. Plateletten Zengin Plazma (Platelet Rich Plasma; PRP)

Trombositler megakaryosit fragmanlarından oluşan, nükleusu olmayan kan hücreleridir. İnaktif bir şekilde dolaşımda yer alan trombositler hasarlı endotel alanları ile temas ettiğinde aktifleşir. Bu aktivasyon sonrası plateletlerin alfa granüllerinin degranülasyonu gerçekleşir. Bu sayede PDGF, TGF-β, IGF, VEGF ve EGF gibi büyüme faktörleri açığa çıkar ve hasarlı dokunun iyileşmesi başlar.

Büyüme faktörleri direkt olarak hücre membranına bağlanırlar ve hemostaz ve normal iyileşme stimüle olur. Bu yolla anjiogenez, hücre çoğalması, hücre farklılaşması ve yeni matriks formasyonu oluşmasına yol açan hücre içi yolaklar aktive olur. Tüm bu nedenlerden ötürü trombositler büyüme faktörlerinin doğal kaynağı olarak kabul edilir ve dokuları yenilemede kullanılır. Yapılan birçok çalışmada sentetik trombosit ilişkili büyüme faktörlerinin yara iyileşmesindeki olumlu etkileri gösterilmiştir.[10,11] Ancak bu moleküllerin klinikte sınırlı kullanımları yeni bir tedavinin gerekliliğini ortaya koymuş ve PRP geliştirilmiştir. PRP; normal değerin 3 ile 5 katı daha fazla trombosit içeren, küçük hacimli otolog plazma kısmıdır. Hastanın kendi kanından kolay bir yöntemle elde edilmesi nedeniyle oldukça güvenli bir şekilde kullanılır.[38]

PRP' nin emniyetli ve güvenli kullanımı bugüne kadar 5000'in üzerinde çalışmada gösterilmiştir. Bu çalışmaların yazarları; kemik iyileşmesi,[39,40] yara iyileşmesi,[40] tendon ve kartilaj iyileşmesi,[41] korneal iyileşme,[42] cilt gençleştirme[43] ve yağ grefti başarısı[11-14] gibi alanlarda oldukça başarılı sonuçlar bildirmişlerdir. PRP günümüzde özellikle ortopedik, periodontik, maksillofasiyal, plastik, torakal, damar cerrahisi ve oftalmoloji alanlarında kullanılmaya başlanmıştır.[8-11, 39-43]

3. GEREÇ VE YÖNTEM

Bu çalışma Eskişehir Osmangazi Üniversitesi Tıp Fakültesi (ESOGÜTF) Kulak Burun Boğaz Hastalıkları Anabilim Dalı tarafından 30 adet Wistar albino cinsi dişi rat üzerinde yapılmıştır. Cerrahi girişimler, takip süreci ve ötenazi işlemleri Eskişehir Osmangazi Üniversitesi Hayvan Deneyleri Yerel Etik Kurulu'ndan 27.03.2013 tarihli ve 334 sayılı izin alındıktan sonra, Eskişehir Osmangazi Üniversitesi Tıbbi ve Cerrahi Deneysel Araştırma Merkezi'nde uygulandı.

3.1. Deney Planı

Çalışmada; ağırlıkları 250-300 gr arasında değişen Wistar albino cinsi, yetişkin, 30 adet dişi rat kullanıldı. İntraperitoneal 50 mg/kg ketamin hidroklorür (Ketalar®, Pfizer Warner Lambert,ABD) ve 5 mg/kg ksilazin hidroklorid (Rompun®, Bayer, İstanbul, Türkiye) enjeksiyonuyla sağlanan anestezi sonrası yapılan otomikroskopik bakıda bilateral normal kulak zarına ve dış kulak yoluna sahip olduğu görülen 30 adet rat çalışmaya dahil edildi.

3.2. Ratlardan PRP Elde Edilmesi

PRP uygulanacak ratlardan intrakardiyak 2 mL kan alındıktan sonra sodyum sitrat (antikoagülan) içeren tüp içerisine çekildi. Antikoagüle kan 1200 g relatif santrifüj kuvveti (RCF) içerisinde 5 dk santrifüj edildi. Daha sonra tüpün içerisinde katmanlar halinde 3 form oluştu; en altta kırmızı kan hücreleri, ortada plateletler ve beyaz kan hücreleri içeren kısım ve en üstte plateletten fakir plazma kısmı. En üstte yer alan plateletten fakir plazma kısmı boşaltıldıktan sonra 1200 g RCF içerisinde tekrar 10 dk santrifüj işlemi yapıldı. İkinci santrifüj sonrası kırmızı kan hücreleri ayrıldı ve yaklaşık 0.5 mL PRP elde edildi.

3.3. Ratlardan Yağ Grefti Elde Edilmesi

Yağ grefti uygulanacak ratların inguinal bölgesi traş edildikten sonra yaklaşık 2 cm lik insizyon yapıldı. Perforasyon büyüklüğünün en az 2 katı kadar yağ grefti (yaklaşık 0.5 gr) alındıktan sonra insizyon yeri 5.0 monofilamant emilebilir sütür ile kapatıldı.

Resim 3.1. İnguinal bölgeye yapılan insizyon sonrası yağ grefti alınması

3.4. Miringotomi İşlemi

Otomikroskopik bakı altında parasentez bıçağıyla (Trautmann ear knife, Storz, Germany) zarın ön alt kadranına standart 2 mm miringotomi yapıldı.

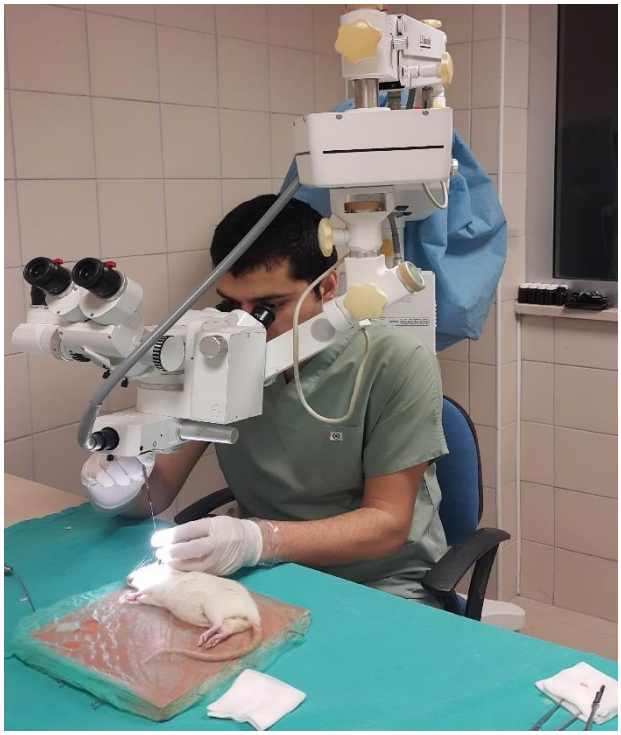

Resim 3.2. Rat timpanik membranına parasentez bıçağı ile miringotomi uygulaması

3.5. Çalışma Grupları

Çalışmada kullanılacak 30 adet rat randomize olarak üç gruba ayrıldı.

Grup 1- Miringotomiden sonra PRP uygulanan ratlar(n=10) : Bu gruptaki 10 ratın her iki kulak zarına miringotomi yapıldı. Daha sonra ratların sağ kulak zarı kontrol grubu olarak takibe alındı. Sol kulak zarına miringotomiden hemen sonra plateletten zengin plazma emdirilmiş (0.5 mL) spongostan (Clinisponge® Yücel Medikal, Esenyurt, İstanbul) perforasyon üzerine gelecek şekilde yerleştirildi.

Grup 2- Miringotomiden sonra yağ grefti ile onarım uygulanan ratlar (n=10) : Bu gruptaki 10 ratın sol kulağına miringotomiden hemen sonra inguinal bölgeden alınan yağ ile kum saati şeklinde greftleme yapıldı.

Grup 3- Miringotomiden sonra PRP+yağ grefti ile onarım uygulanan ratlar (n=10): Bu gruptaki 10 ratın sol kulağına miringotomiden hemen sonra inguinal bölgeden alınan yağ grefti 0.5 mL PRP emdirilerek perforasyon alanına yerleştirildi.

Cerrahi işlem sonrasında hayvanlar 21 günlük iyileşme periyoduna bırakıldılar. Standart laboratuvar koşullarında pelet yemler ile beslenen hayvanlarda su ve beslenme serbest bırakıldı.

Grup-1' de yer alan hayvanlara günlük otomikroskopik kontrol muayenesi yapıldı. Timpanik membran perforasyonlarının kapanma durumu kaydedildi. Greftleme yapılan grup-2 ve grup-3' te yer alan hayvanlara; 3., 5., 7., 10. ve 14. günlerde her gruptan randomize 5' er hayvan olacak şekilde otomikroskopik kontrol muayenesi yapıldı. Greftlerin durumu değerlendirildi.

Otomikroskopik degerlendirmenin yapıldığı 21. günde hayvanlar yüksek doz intraperitoneal pentotal (Pental® Sodyum, İ. E. Ulagay İlaç Sanayi, İstanbul, Türkiye) (80 mg/kg) enjeksiyonunu takiben dekapite edildi. Dekapitasyon sonrası ratların bullaları çıkarıldı. Çıkarılmış olan bullalar açıldıktan sonra timpanik membranlar direkt görüş altına alındı. Mikroskopik görüş altında diseke edilen timpanik membranlar kendilerini çevreleyen kemik anulus ve 1-2 mm dış kulak yolu ile birlikte çıkarıldı.

3.6. Histopatolojik İnceleme

Çalısmanın histopatolojik hazırlık ve değerlendirme işlemleri ESOGÜTF Patoloji Anabilim Dalı' nda yapıldı. Tüm histopatolojik değerlendirmeler 2 uzman patolog tarafından yapıldı. Timpanik membran preparatı %10'luk formalinde fikse edildi. Ardından dokular uygun eksende ikiye bölünerek örneklendi. Bir gecelik doku takibi ardından bloklama yapıldı. Mikrotomda 4 mikron kalınlığında kesitler alındı. Hematoksilen-eozin ile boyama işlemi otomatik boyama cihazında (Leica Autostainer XL) yapıldı. Kesitler ışık mikroskobunda (Nikon Eclipse E600) iki patolog tarafından değerlendirildi. Ana histopatolojik değerlendirme ardından ölçümler (timpanik membran kalınlığı ve alan ölçümleri gibi) ve fotoğraflama Nikon DSFi2 Digital Imaging System aracığıyla yapıldı.

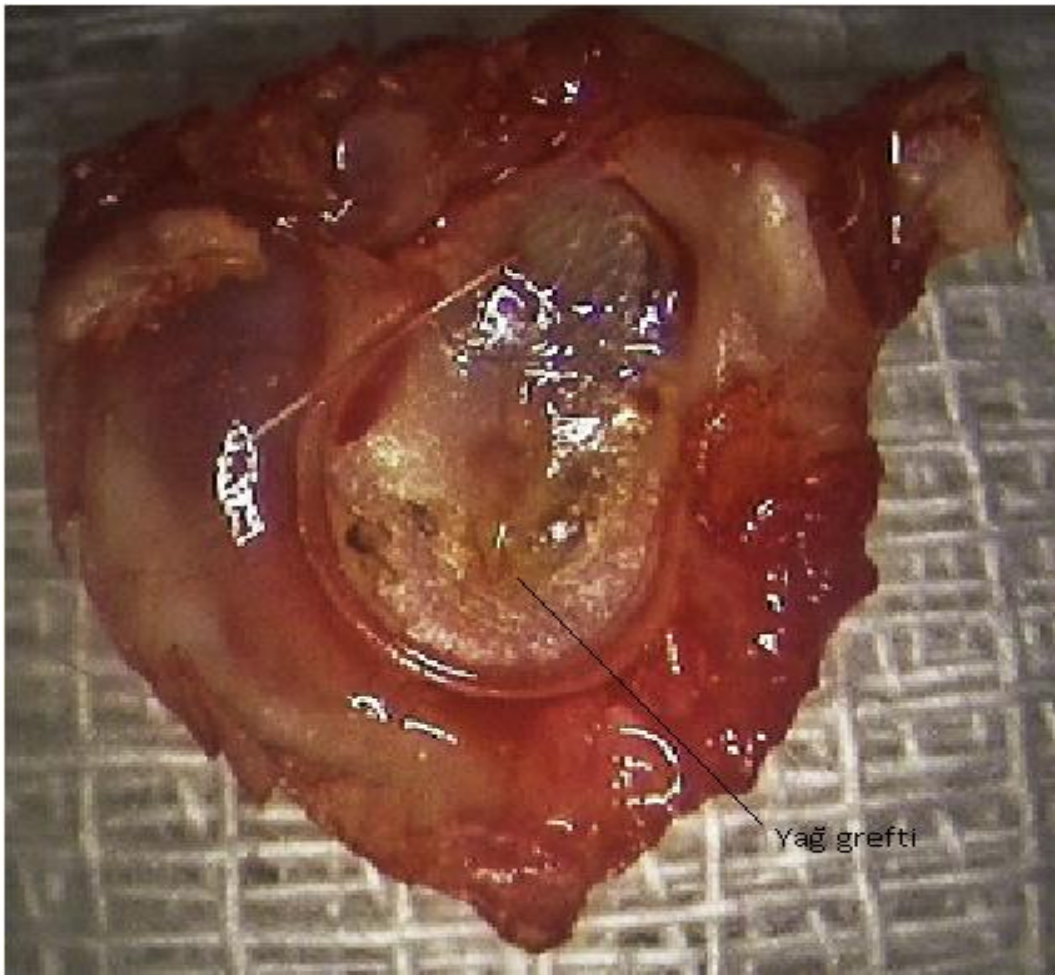

Resim 3.3. Histopatolojik inceleme için hazırlanan timpanik membran

3.7. İstatistiksel Analiz

Sürekli nicel veriler; n, ortalama ve standart sapma olarak, Nitel veriler ise n, ortanca değer, 25'inci ve 75'inci yüzdelik değerler olarak ifade edilmiştir. Bağımsız ölçümlerden oluşan ve normal dağılım göstermeyen değişkenlere Mann-Whitney U testi uygulanmıştır. Bağımlı gruplardan oluşan ve normal dağılım gösteren değişkenler ise Paired Samples Test ile analiz edilmiştir. $p<0.05$ olasılık değerleri anlamlı olarak kabul edilmiştir. Tüm veri analizleri SPSS 21.0 paket programları ile yapılmıştır.

4. BULGULAR

Grup 1' de yer alan ratların günlük otomikroskopik kontrol muayenesi yapıldı. Ratların hiçbirinde otore gelişmediği görüldü. Perforasyon kapanma zamanları kaydedildi. Persistan perforasyon hiçbir ratta görülmedi. Grup-1' de yer alan ratlara ait timpanik membran kapanma zamanı verileri Tablo 1' de sunulmuştur.

Tablo 4.1. Grup-1' de yer alan ratlara ait timpanik membran kapanma zamanı

Rat no	Timpanik Membran Kapanma Zamanı(gün)	
	Çalışma Kulağı	Kontrol Kulağı
1	7	10
2	12	13
3	11	10
4	8	12
5	7	9
6	10	15
7	11	12
8	9	13
9	13	17
10	8	10
Mean ± SD	9,60±2,12	12,10±2,51

Grup-1' de yer alan ratlarda timpanik membran kapanma süreleri incelendiğinde PRP uygulanan kulaklarda ortalama 9,60± 2,12 günde perforasyonun kapandığı saptandı. Ratların kontrol amaçlı perforasyon sonrası herhangi bir işlem uygulanmayan sağ kulaklarında ise bu sürenin 12,10± 2,51 gün olduğu saptandı. Elde edilen veriler Paired Samples test kullanılarak hesaplandı ve PRP uygulanan kulaklarda perforasyon kapanma süresinin anlamlı ölçüde (p=0,002) daha kısa olduğu görüldü.

Grup 1' de yer alan ratların 21. günde dekapitasyonu sonrası histopatolojik incelemede elde edilen timpanik membran kalınlığı ölçümlerinin ortalamaları ve standart sapmaları Tablo 2'te verilmiştir.

Tablo 4.2. Grup-1' de yer alan ratlara ait timpanik membran kalınlık ölçümleri(µm)

Rat no	Timpanik Membran Kalınlığı(µm)	
	Çalışma Kulağı	Kontrol Kulağı
1	43.90	19.79
2	40.18	26.50
3	66.72	24.11
4	50.70	41.36
5	53.28	26.41
6	46.80	30.60
7	68.54	29.17
8	54.60	42.34
9	64.88	25.39
10	44.46	32.25
Mean ± SD	53,41± 10,20	29,79±7,24

Timpanik membran total kalınlığının ölçümü için H&E boyalı kesitlerden elde edilen mikroskopik görüntüler Nikon DSFi2 Digital Imaging System ile mikrometre cinsinden ölçüldü. Elde edilen veriler Paired Samples Test kullanılarak hesaplandı ve PRP uygulanan kulaklarda kontrol kulaklara göre anlamlı düzeyde (p=0,001) artmış kalınlık bulundu.

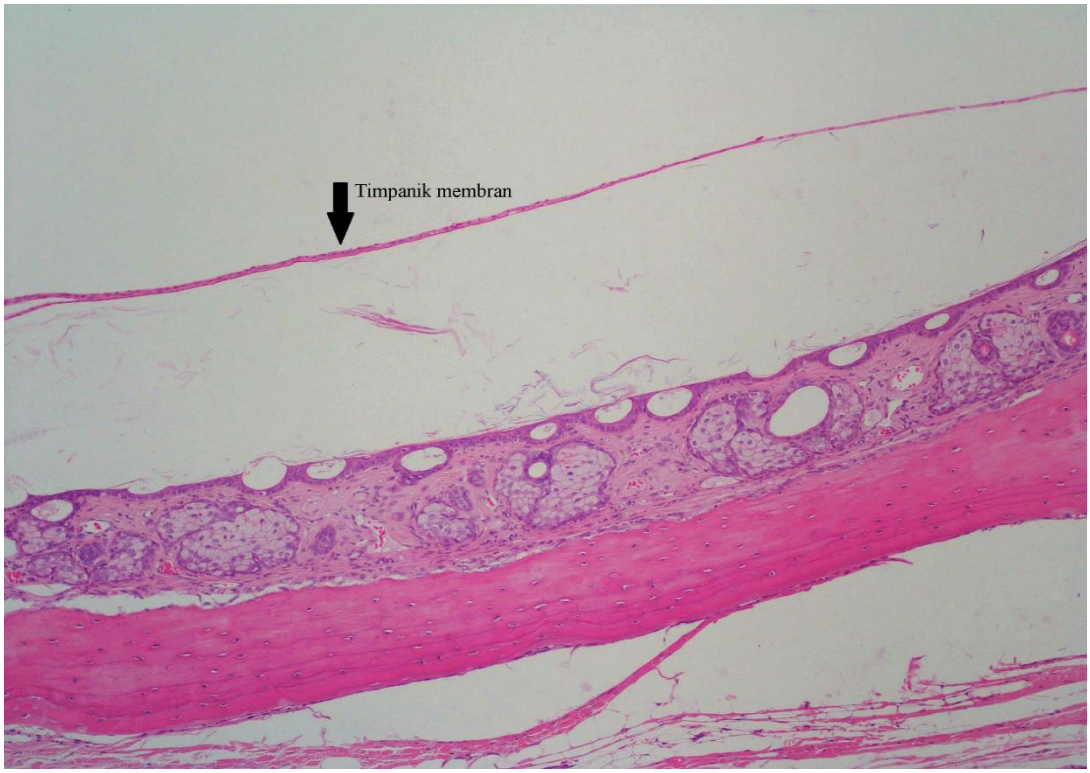

Resim 4.1. Miringotomi sonrası PRP uygulanmayan kulakta normal görünümde timpanik membran (H&E x100)

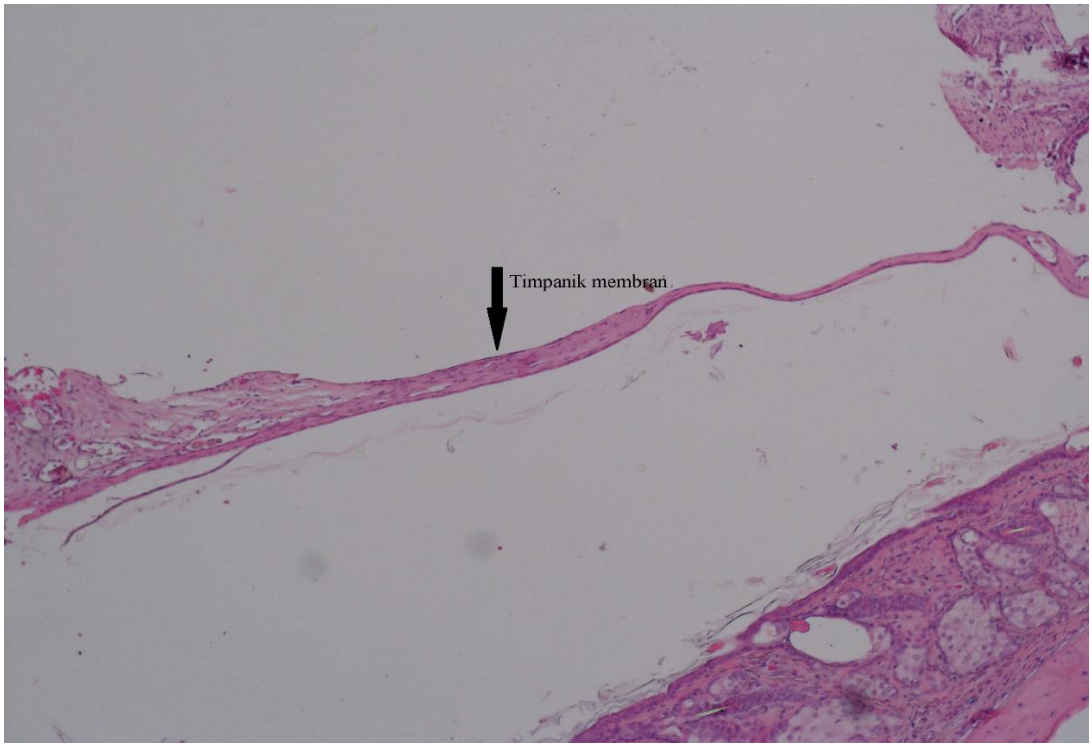

Resim 4.2. Miringotomi sonrası PRP ile tedavi edilen kulakta timpanik membranda hafif kalınlaşma ve fibrozis (H&E x100)

Grup-2 ve grup-3'te yer alan hayvanlara; 3., 5., 7., 10. ve 14. günlerde her gruptan randomize 5' er hayvan olacak şekilde otomikroskopik kontrol muayenesi yapıldı. Greftlerin durumu değerlendirildi. Ratlarda otit ile karşılaşılmadı. Grup-2 de yer alan 1 ratta 14. günde greft rejeksiyonu görülürken, grup-3 de yer alan bütün ratlarda greftler intakt olarak değerlendirildi. Histopatolojik incelemede greftin önünde ve arkasında epitel ve mukoza örtüsünün olup olmadığına bakıldı, yağ greftlerine ait normal adiposit alanı, granülasyon dokusu alanı, vakuolizasyon alanı ve nekrotik alan yüzde cinsinden hesaplandı, matür damar sayısı belirlendi. Grup 2 ve 3'te yer alan ratların dekapitasyonu sonrası onarılmış timpanik membranlarının histopatolojik incelemelerine ait veriler Tablo 3 ve Tablo 4 ' te yer almaktadır.

Tablo 4.3. Grup-2' de yer alan ratların timpanik membranlarına ait histopatolojik veriler

Rat No	Normal adiposit alanı (%)	Granülasyon dokusu alanı (%)	Vakuolizasyon alanı (rüptüre adipositleri içeren) (%)	Nekrotik alan (%)	Matür damar sayısı (eritrosit içeren)
1	16,80	8,22	74,98	0	1
2	92,80	0	7,20	0	8
3	Greft rejeksiyonu saptandı				
4	85,80	0	6,00	8,20	6
5	78,80	4,20	10,70	6,30	5
6	51,30	0	48,70	0	4
7	14,00	4,00	62,00	20,00	1
8	79,50	10,00	0	10,50	5
9	86,00	0	11,90	2,10	6
10	63,00	0	0	37,00	2

Tablo 4.4. Grup-3 de yer alan ratların timpanik membranlarına ait histopatolojik veriler

Rat No	Normal adiposit alanı (%)	Granülasyon dokusu alanı (%)	Vakuolizasyon alanı (rüptüre adipositleri içeren) (%)	Nekrotik alan (%)	Matür damar sayısı (eritrosit içeren)
1	87,00	0	0	13,00	3
2	100,00	0	0	0	9
3	100,00	0	0	0	8
4	100,00	0	0	0	9
5	62,00	0	23,00	15,00	4
6	98,00	0	0	2,00	7
7	75,00	0	0	25,00	2
8	90,10	0	9,90	0	9
9	100,00	0	0	0	8
10	96,00	0	0	4,00	8

Elde edilen veriler Mann-Whitney U testi kullanılarak karşılaştırılmıştır. Normal adiposit alanı ve matür damar sayısı yönünden Grup-3 lehine, , granülasyon dokusu alanı ve vakuolizasyon yönünden ise Grup-2 lehine anlamlı düzeyde yüksek sonuçlar elde edilmiş olup, nekrotik alan yönünden iki grup arasında anlamlı bir fark bulunmamıştır.

Tablo 4.5. Grup 2 ve Grup 3 timpanik membran histopatolojik bulgularının karşılaştırılması

	Grup 2	Grup 3	P
	Ortalama±SD Medyan (Q1-Q3)	Ortalama±SD Medyan (Q1-Q3)	
Normal adiposit alanı	63,11±29,86 78,80(34,05-85,90)	90,81±12,96 97,00(84,00-100,00)	**0,009**
Granülasyon dokusu alanı	2,94±3,93 0,00(0,00-6,21)	0,00±0,00 0,00(0,00-0,00)	**0,022**
Vakuolizasyon alanı	24,61±29,00 10,70(3,00-55,35)	3,29±7,59 0,00(0,00-2,48)	**0,017**
Nekrotik alan	9,34±12,27 6,30(0,00-15,25)	5,90±8,76 1,00(0,00-13,50)	0,471
Matür damar sayısı	4,22±2,44 5,00(1,50-6,00)	6,70±2,67 8,00(3,75-9,00)	**0,044**

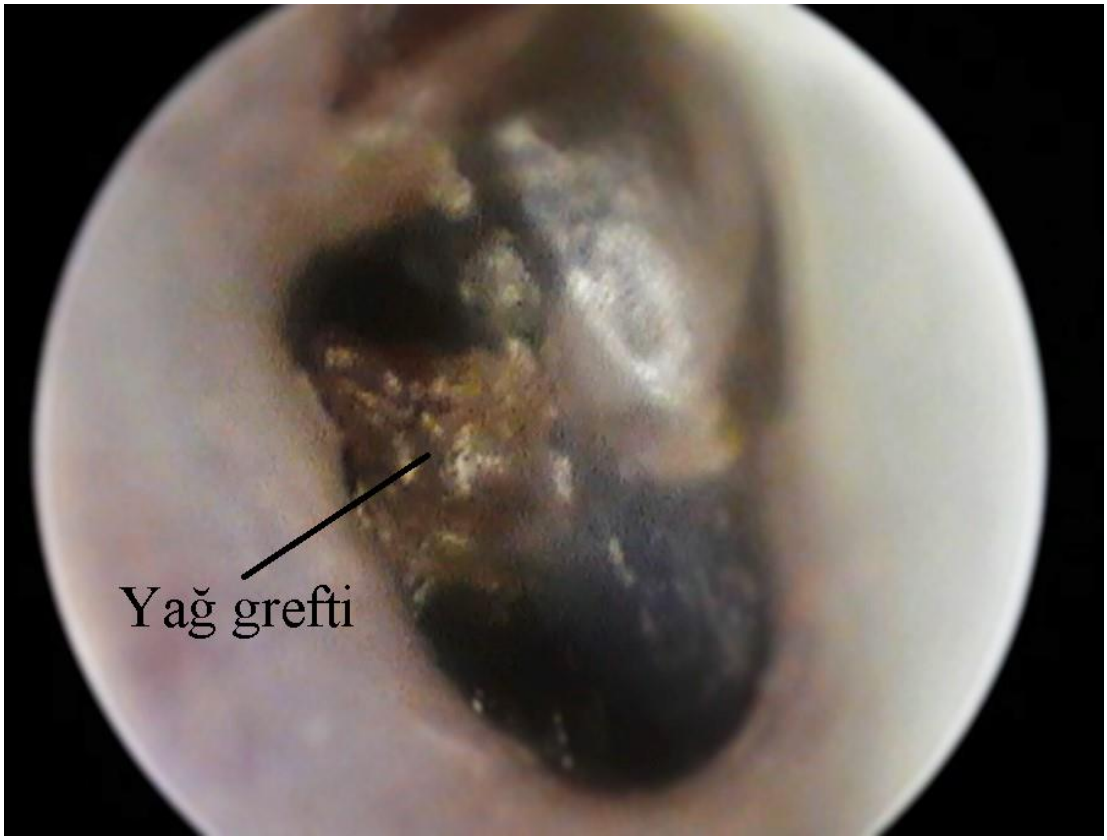

Resim 4.3. PRP+yağ grefti uygulanan kulakta 7. gün otoendoskopik görüntü

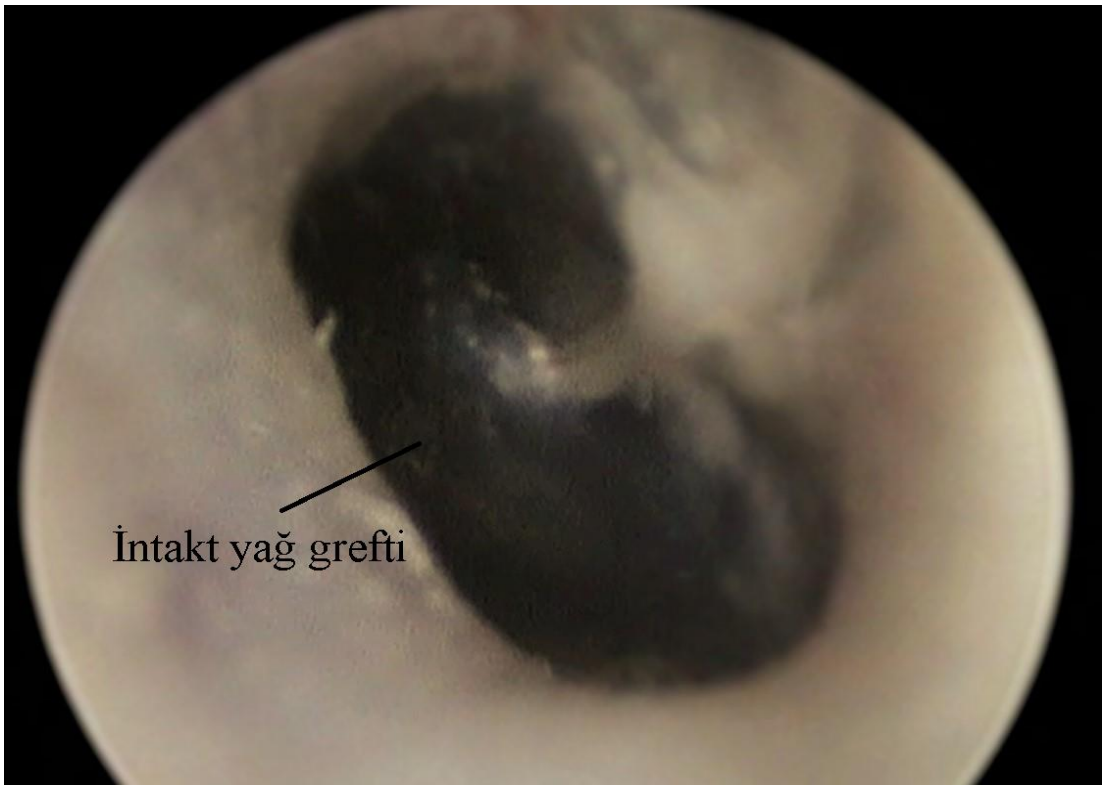

Resim 4.4. PRP+yağ grefti uygulanan kulakta 21. gün otoendoskopik görüntü. Greftin tamamen intakt olduğu görülüyor.

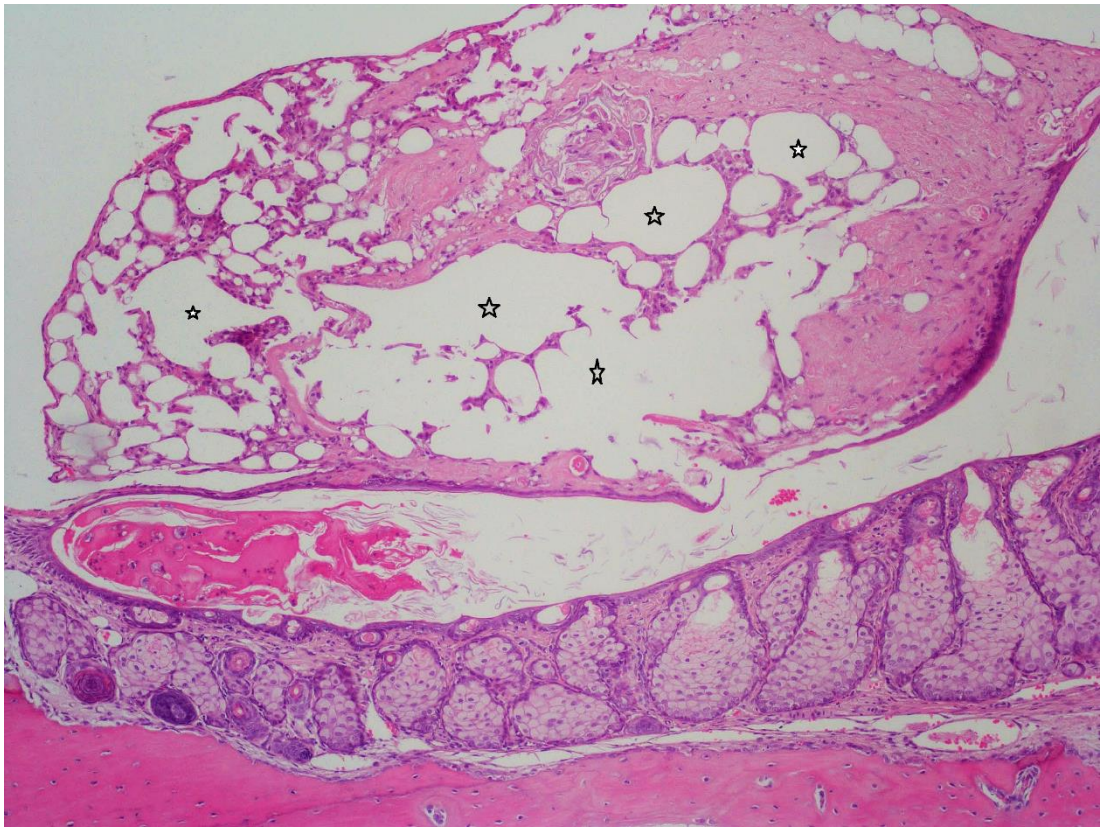

Resim 4.5. Miringotomi + yağ grefti ile onarım yapılan grupta (Grup 2) normal dış epitel ile iç mukoza arasında yağ hücrelerinden oluşan kalın tabaka izlenmektedir. Yağ dokusunda geniş alanlarda vakuolizasyon (rüptüre adipositleri içeren) ve fibrozis odakları mevcuttur (H&E x100). *İşaretli alanlar rüptüre olmuş adipositleri göstermektedir.

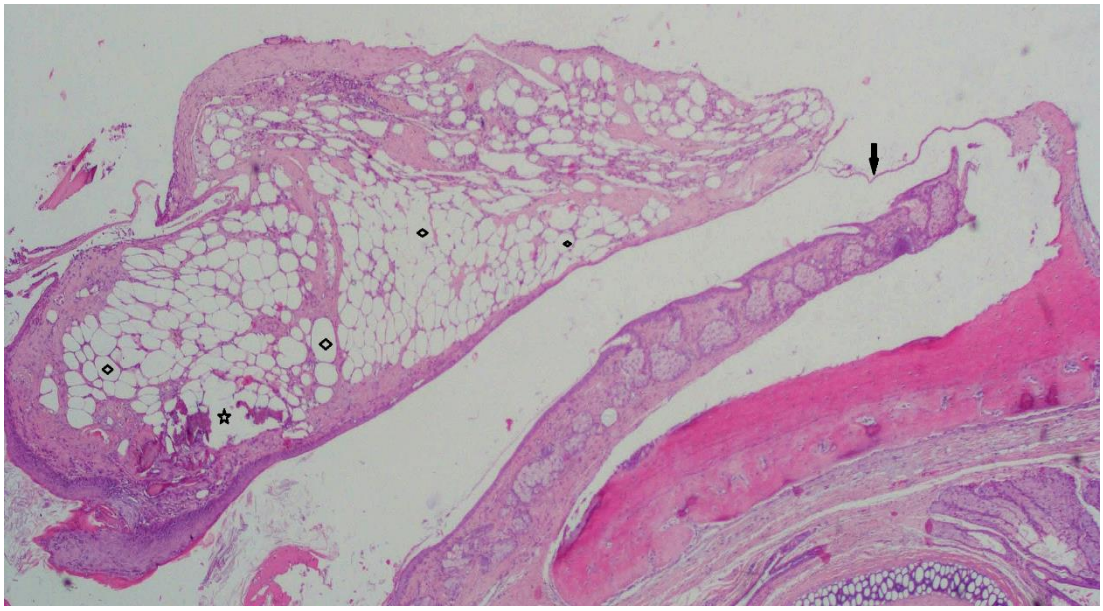

Resim 4.6. Miringotomi sonrası PRP + yağ grefti ile onarım yapılan gruptaki (Grup 3) bir ratın timpanik membranında normal dış yüzey epiteli ile iç mukoza arasında yağ hücrelerinden oluşan kalın tabaka izlenmektedir. Yağ dokusunda vakuolizasyon izlenmemekte olup, yer yer fibrozis mevcuttur. (H&E x40)

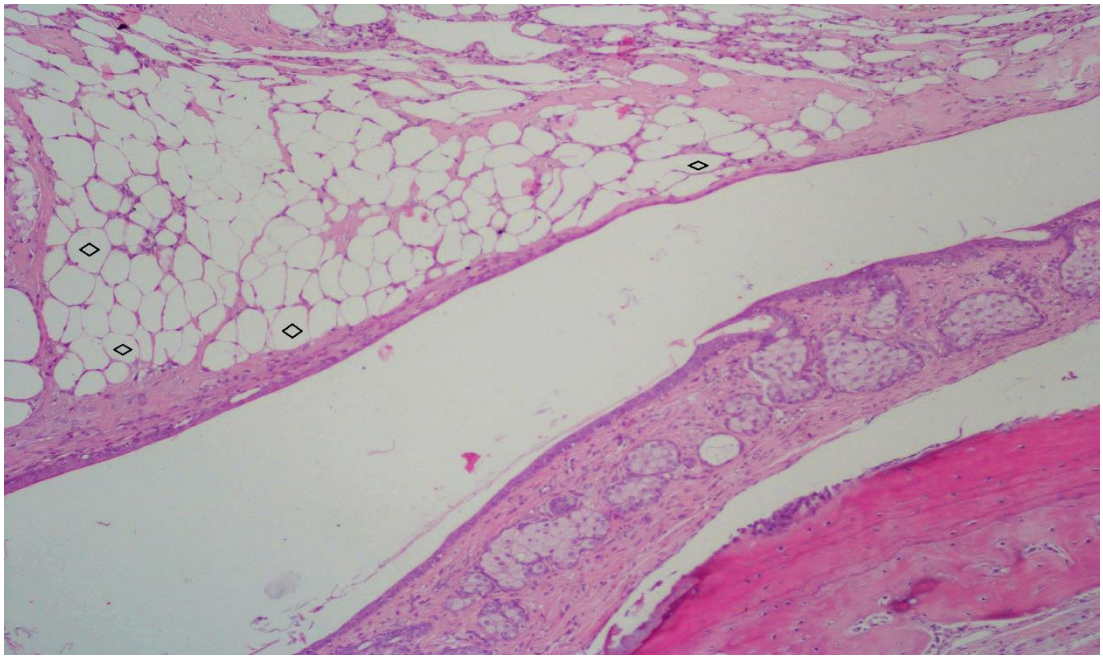

Resim 4.7. Aynı ratın timpanik membranının daha yüksek büyütmeli incelemesinde yağ greftinde vakuolizasyonun olmadığı ve adipositlerin intakt olduğu görülmektedir. (H&E x100)

5. TARTIŞMA

Timpanik membran morfolojisi net bir şekilde tanımlanmıştır. Pars tensa bölümünde 3 tabaka bulunmaktadır. Dışta çok katlı yassı epitel, içte yassı epitelyal hücreler (tek katlı kübik epitel) ve bu iki epitelyal tabakalar arasında kollajen demetleri içeren konnektif doku yer almaktadır. Kollajen demetlerinin diziliş paterni türler arasında farklılık göstermektedir. İnsanlarda tıpkı ratlar gibi radyal uzanımlı kollajen demetler çoğunluktadır.[44] Timpanik membranın altında; vücuttaki diğer dokuların aksine, epitel yenilenmesinde destek görevi gören, onarım hücreleri ve besin erişimi sağlayan matriks yoktur. Timpanik membranın bir diğer karakteristik özelliği ise, dıştaki epitel tabakasında sürekli olarak devam eden migrasyon olmasıdır.[45] Johnson ve Hawke[46] kobay domuzlar üzerinde yaptıkları deneysel çalışmada epitelyal tabakanın timpanik membran süperioruna doğru günde 0.5-1 mm hareket ettiğini göstermişlerdir. Bu durum timpanik membranın olağanüstü bir kendini onarma özelliği olduğunu gözler önüne sermektedir. Bu mükemmel mekanizmaya rağmen otolaringoloji pratiğinde en sık karşılaşılan durumlardan birisi timpanik membran perforasyonudur.

Enfeksiyon ya da travmaya sekonder sıklıkla timpanik membran perforasyonu gelişir. Timpanik membranın pars tensa bölümündeki perforasyonlar santral ve marjinal olmak üzere ikiye ayrılırlar. Santral perforasyonların genellikle kendiliğinden kapandığı ve komplikasyona yol açmadığı, marjinal perforasyonların ise kendiliğinden kapanmadığı ve komplikasyonlarla ilişkili olduğu gösterilmiştir. Kolesteatom gelişimi hakkında öne sürülen teorilerden birisi de epitelyal migrasyon teorisidir. Bu teoriye göre timpanik membran lateral yüzeyindeki skuamöz epitel perforasyon yoluyla orta kulağa doğru ilerler ve kolesteatom gelişimine yol açar. Marjinal perforasyonlarda bu ihtimalin daha yüksek olduğu yapılan histolojik çalışmalarda gösterilmiştir. Bununla birlikte santral perforasyonların da benign basit defektler olmadığı ispatlanmıştır. Oktay ve arkadaşları[47], yaşamlarında kolesteatomsuz kronik otitis mediaya ve ventilasyon tüpü uygulamasına sekonder santral perforasyonu olan 29 kişinin kadavralarının temporal kemiklerindeki histopatolojik değişiklikleri incelemiş ve santral perforasyonların benign defektler olarak düşünülmemesi gerektiğini vurgulamışlardır. Biz de çalışmamızda santral perforasyonların kapatılmasında PRP'

nin tek başına ya da yağ grefti ile birlikte kullanımıyla iyileşme üzerindeki etkilerini gösterdik. PRP tek başına kullanıldığında zarın kapanma sürecini anlamlı ölçüde hızlandırdığı gibi, yağ grefti başarısı üzerine de olumlu etkiler göstermiştir.

Çalışmamızda, bilateral miringotomi yaptığımız ratların (Grup-1) otomikroskopik takibinde zar kapanma süresinin PRP uygulanan kulaklarda spontan iyileşmeye bırakılan kontrol kulaklarına göre anlamlı derecede kısa (p=0,002) olduğu saptanmıştır. Bu durum, PRP'nin içeriğinde yer alan growth faktörlere bağlı olabilir. Ratlarda yapılan 3 ayrı çalışmada Mondain ve ark.[48] FGF kullanımı ile, Yeo ve ark.[49] PDGF kullanımı ile, Güneri ve ark.[25] ise EGF kullanımı ile timpanik membran perforasyonunun kapanma süresinin hızlandığını bildirmişlerdir. PRP, tüm bu growth faktörleri içermesiyle timpanik membran perforasyonu kapanma süresini hızlandırmış olabilir.

Literatürde timpanik membran perforasyonu onarımında PRP kullanımı ile ilgili ilk çalışma Erkilet ve ark.[15]' nın ratlarda yaptıkları deneysel çalışmadır. Bu çalışmada timpanik membran kapanma süresi, tıpkı bizim çalışmamızda olduğu gibi PRP uygulanan kulaklarda anlamlı ölçüde kısa bulunmuştur. Bizim çalışmamız ise PRP uygulanan kulaklar ile kontrol grubunun zar kalınlığı yönünden karşılaştırıldığı ilk çalışmadır. PRP uygulanan kulaklarda zar kalınlığının kontrol grubuna göre daha kalın (p=0,001) olduğunu saptadık. Somers ve ark.[29] santral perforasyon nedeniyle miringoplasti uygulayacakları 20 hastadan aldıkları örnekleri timpanik membran perforasyonu olmayan 10 kadavranın örnekleri ile karşılaştırmışlardır. Bu çalışmada, TGF-β1 seviyesinin perforasyon kenarında anlamlı ölçüde fazla olduğu gösterilmiş ve perforasyon kenarında skar oluşumunda TGF-β1'in etkili olabileceğini belirtilmiştir. Biz de, PRP uygulanan kulakta zar kalınlığının kontrol grubuna göre daha fazla olmasının, PRP'nin içeriğinde yer alan TGF-β1'e bağlı olabileceğini düşünmekteyiz.

Timpanik membranın rejenerasyon ve spontan iyileşme yetenekleri ortaya konulmuş olmasına rağmen, kronik perforasyonlar yaygın olarak ortaya çıkmakta ve onarım için greftleme gerekmektedir.[50] Günümüzde santral küçük perforasyonların onarımında en sık kullanılan greft materyallerinden birisi yağdır.[51] Santral küçük perforasyonlarda kullanılan bir diğer greft materyali ise kağıt yamadır. Dursun ve ark.[52] 3 mm den küçük perforasyonu olan hastalarda kağıt yama ve yağ kullanımının

eşit başarı şansına sahip olduğunu belirtmişlerdir. Ancak histopatolojik bazı çalışmalar yağ greftinin üstünlüğünü ortaya koymuştur. Gold ve ark.[53] yağ grefti ve kağıt yama ile yaptıkları çalışmada, yağ grefti uygulanan zarlarda dışta normal epitelin, içte normal mukozanın oluştuğunu, arada ise kalın ve yağ hücreleri ile çeşitli miktarlarda fibröz dokunun yer aldığını, ancak kağıt yama uygulamalarında ise, histolojik olarak atrofik timpanik membranın oluştuğunu ve bu membranın katmanları arasında bağ dokusunun hemen hemen hiç olmadığını saptamışlardır. İmamoğlu ve arkadaşları[54] da benzer bulguları elde etmişlerdir. Biz de, yağ grefti uyguladığımız ratların timpanik membranlarının histopatolojik değerlendirilmesinde, dışta normal epitelin ve içte normal mukozanın olduğunu, arada ise adipositlerin ve bağ dokusu alanının bulunduğu saptadık. Bu bulgular santral küçük perforasyonlarda, yağ grefti uygulamasının kağıt yama uygulamasına göre daha çok tercih edilmesi gerektiğini desteklemektedir.

Timpanik membran perforasyonu onarımında yağ grefti kullanılırken perforasyon çapının en az 2 katı kadar yağ almak gereklidir. Çünkü, vücudun herhangi bir bölgesine yağ grefti uygulanmasında olduğu gibi burada da beklenmedik greft rezorpsiyonu ile karşılaşılabilir.[55] Serbest yağ greftlerinin sağkalımı ile ilgili devam eden memnuniyetsizlik bugüne kadar birçok farklı farmakolojik ajanın yağ grefti ile birlikte uygulanmasının yolunu açmıştır. Birçok çalışma lokal büyüme faktörü uygulamasının yağ grefti volüm ve sağkalım üzerindeki olumlu etkilerini ortaya koymuştur.[56-59] Bu amaçla insülin, steroid, lidokain, epinefrin ve selektif beta-1 blokörleri yağ grefti ile birlikte kullanılmış ve greftin sağ kalımı üzerindeki olumlu etkileri ortaya konmuştur.[60] Biz de PRP'yi timpanik membran perforasyon onarımında yağ grefti ile birlikte uyguladık ve greftin volüm ve sağkalımı üzerine olumlu etkileri olduğunu gösterdik.

Mestre ve ark.[61] yağ grefti uygulamasından sonra lokal hipoksi nedeniyle 1. ayda adiposit dokuda parsiyel rezorpsiyon oluştuğunu ve rezorpsiyon bölgesinin yağ kistleri ve fibröz doku ile doldurulduğunu belirtmişlerdir. Çalışmamızda sadece yağ grefti uyguladığımız grupta normal adiposit alanı ortalaması % 63,11 bulunmuş olup, bu bulgular literatürle uyumlu olarak adiposit dokuda rezorpsiyon oluştuğunu göstermektedir. PRP uygulanan grupta ise normal adiposit alanı ortalaması %90,81 bulunmuştur. Bu anlamlı fark (p=0,009) göz önüne alındığında, PRP'nin yağ grefti rezorpsiyonunu önlediği düşünülebilir.

Nakamura ve ark. PRP' nin yağ grefti rezorpsiyonu üzerine etkilerini göstermek amacıyla ratlarda yaptıkları deneysel çalışmada subkütanöz dorsal cep oluşturmuşlardır. Yağ greftinin tek başına veya PRP ile kombine edilerek yerleştirildiği 2 grup içeren bu çalışmada, normal adiposit alanı, granülasyon dokusu alanı, rüptüre adipositleri de içeren vakuolizasyon alanı, nekrotik alan ve kapiller formasyona bakmışlar, ve sonuçta normal adiposit alanı ve kapiller formasyon oluşumunun PRP grubu lehine anlamlı düzeyde fazla olduğunu bildirmişlerdir. Biz de çalışmamızda benzer parametrelere baktık ve PRP+yağ grubunda (Grup-3) normal adiposit alanı ve matür damar sayısının anlamlı derecede daha fazla olduğunu saptadık. Granülasyon dokusu alanı ve vakuolizasyon alanı parametrelerinde ise Nakamura ve ark.' nın aksine, PRP+yağ grubunda yağ grefti uygulanan gruba (Grup-2) kıyasla anlamlı derecede düşük değerler saptadık. Bu durumun greftin yerleştirildiği yerlerin (timpanik membran-subkütanöz dorsal cep) farklılığına bağlı olarak oluştuğunu düşünmekteyiz.

Yağ grefti üzerine yapılan çalışmalar anjiogenetik faktörlerin, greftin revaskülarizasyonunda önemli bir rol oynarak yağ hücresi apopitozunu azalttığını ve greftin sağ kalımını arttırdığını ortaya koymuştur.[62,63] Bu çalışmalarda VEGF'ün angiogeneziste en önemli faktör olduğu bulunmuştur.[60] Biz de yağ grefti uyguladığımız ratlar ile PRP+yağ grefti uyguladığımız ratlardaki sonuçları karşılaştırdığımızda matür damar sayısında anlamlı bir fark olduğunu saptadık. PRP+yağ grefti uygulanan ratlar (Grup-3) lehine olan bu fark, PRP'nin içerdiği VEGF' e bağlı olabilir.

Literatür incelendiğinde, PRP'nin özellikle kronik yaralarda, kraniofasyal ve ortopedik cerrahilerde kullanıldığı anlaşılmaktadır. Bizim çalışmamız, Pubmed ve Google Scholar' da yaptığımız taramalara göre PRP' nin timpanik membran perforasyon onarımında yağ grefti ile birlikte kullanıldığı ilk çalışmadır. Çalışmamızda PRP'nin yağ grefti başarısındaki olumlu etkilerini gösterdik. Çalışmamız akut perforasyonlar oluşturularak yapılmış, timpanik membran ve greft iyileşmeleri ortaya koyulmuştur. Wang ve ark.[64] literatür derlemelerinde timpanik membranla ilgili deneysel çalışmalarda kronik perforasyon oluşturulması gerektiğini savunmuşlardır. Gold ve ark.[65] ise kronik perforasyonların onarımında öncelikle bakiye zar kenarlarından bir miktar rezeksiyon yapıldığını göz önüne alarak iyileşme

sürecinin akut perforasyonlarla benzer olduğunu belirtmişlerdir. Biz de benzer şekilde düşünerek çalışmamızı akut perforasyonlar oluşturarak yaptık. Kronik perforasyonlar oluşturarak yapılacak başka çalışmalarla bu konuda farklı bilgiler elde edilebilir.

Literatürde PRP' nin timpanik membran onarımında temporal fasya grefti üzerine etkilerinin hastalar üzerinde yapılan çalışmalarla da araştırıldığı gözlenilmektedir. Alvaro ve ark.[66] tip 1 timpanoplasti yaptıkları 3 hastada greft ile birlikte PRP kullanmışlar ve PRP' nin greft başarısını arttırdığını belirtmişlerdir. El-Anwar ve ark[67] ise, tip 1 timpanoplasti yaptıkları 32 hastaya greftin yerleştirilmesinden sonra topikal PRP uygulamış ve elde ettikleri verileri PRP uygulamadıkları 32 tip 1 timpanoplasti olgusu ile karşılaştırmışlardır. Sonuçta, PRP uygulanan grupta anlamlı düzeyde daha başarılı sonuçlar elde ettiklerini vurgulamışlardır. Rat modelinde yaptığımız bu çalışmada, günümüzde oldukça sık kullanımı olan ve değişik oranlarda başarı bildirilen yağ grefti uygulamalarında, greftin PRP ile kombine edilip kullanıldığında greft başarısının artabileceği yönünde bulgular elde ettik. Bu bilgilerin ışığında, ileride yapılacak insan çalışmalarıyla tezimizin destekleneceği kanaatindeyiz.

6. SONUÇ VE ÖNERİLER

Timpanik membran onarımlarında greft ile birlikte uygulanan PRP' nin operasyonun başarısına olan etkilerinin araştırılmasının amaçlandığı çalışmamızda, bu uygulamanın timpanik membran iyileşmesi üzerindeki olumlu etkilerini gösterdik.

İnsan vücudunun diğer birçok bölgesine yağ grefti ile birlikte uygulanan PRP' nin, timpanik membran perforasyonu onarımında da yağ grefti ile birlikte kullanılmasının potansiyel olumlu etkilerini deneysel olarak saptadık. Elde ettiğimiz histopatolojik veriler bu noktayı desteklediği gibi, ileride yapılacak klinik çalışmalar için de öncülük etmektedir. Ancak klinik kullanımın önünün açılması ve yaygınlaşması için insanlarda yapılacak çalışmalara ihtiyaç vardır. Bu çalışmalar sayesinde, özellikle santral, küçük perforasyonlarda sıklıkla kullanılan, minimal invaziv yağ miringoplasti işleminin başarı oranlarının artacağını düşünmekteyiz.

KAYNAKLAR

1. Villar-Fernandez MA, Lopez-Escamez JA. Outlook for tissue engineering of the tympanic membrane. Audiology Research 2015; 5:117
2. Saliba I, Knapik M. Advantages of hyaluronic acid fat graft myringoplasty over fat graft myringoplasty. Arch Otolaryngol Head Neck Surg. 2012; 138: 950-955.
3. Shen Y, Redmond SL. Scaffolds for tympanic membrane regeneration in rats. Tissue Eng Part A. 2013; 19: 657-68.
4. Ringenberg JC. Fat graft tympanoplasty. Laryngoscope. 1962;72:188-192
5. Dursun E, Dogru S, Gungor A. Comparison of paper-patch, fat, and perichondrium myringoplasty in repair of small tympanic membran perforations. Otolaryngol Head Neck Surg. 2008; 138: 353-356
6. Koç S, Akyüz S, Gürbüzler L, Aksakal C. Fat graft myringoplasty with the newly developed surgical technique for tympanic membrane perforation. Eur Arch Otorhinolaryngol 2013; 270:1629-1633.
7. Harrison BL, Malafa M, Davis K, Rohrich RJ. The discordant histology of grafted fat:a systematic review of the literature. Plast Reconstr Surg 2015; 135:542-555.
8. Jin R, Zhang L, Zhang YG. Does platelet-rich plasma enhance the survival of grafted fat? An update review. Int J Clin Exp Med 2013; 6: 252-258.
9. Boyapati L, Wang HL. The role of platelet-rich plasma in sinus augmentation: a critical review. Implant Dent 2006; 15:160-70.
10. Floryan KM, Berghoff WJ. Intraoperative use of autologous platelet-rich and platelet-poor plasma for orthopedic surgery patients. AORN J 2004; 80: 668-74
11. Cervelli V, Gentile P, Scioli MG, Grimaldi M. Application of platelet-rich plasma in plastic surgery: clinical and in vitro evaluation. Tissue Eng Part C Methods 2009; 15:625:634.

12. Pires Fraga MF, Nishio RT, Ishikawa RS, Perin LF, Helene A Jr, Malheiros Malheiros CA. Increased survival of free fat grafts with platelet-rich plasma in rabbits. J Plast Reconstr Aesthet Surg. 2010; 63:818-22.

13. Oh DS, Cheon YW, Jeon YR, Lew DH. Activated platelet-rich plasma improves fat graft survival in nude mice: a pilot study. Dermatol Surg 2011; 37: 619-625.

14. Salgerello M, Visconti G, Rusciani A. Breast fat grafting with platelet-rich plasma: a comparative clinical study and current state of the art. Plast Reconstr Surg 2011; 127:2176-2185.

15. Erkilet E, Koyuncu M, Atmaca S. Platelet-rich plasma improves healing of tympanic membrane perforations: experimental study. J Laryngol Otol. 2009; 123: 482-487

16. Akyıldız N. Temporal kemik ve işitme organının anatomisi. Akyıldız N. ed. Kulak hastalıkları ve mikrocerrahisi 1.Ankara, Bilimsel Tıp Yayınevi 1998:32.

17. Pensak ML, Choo DI. Clinical otology. Pensak ML ed. Clinical Otology 4th edition. 2015: 2.

18. Castagno LA, Lavinsky L. Tympanic membrane healing in myringotomies performed with argon laser or microknife: an experimental study in rats. Rev Bras Otorrinolaringol 2006; 72(6): 794-9.

19. Judkins RF, Li H. Surgical anatomy of the rat middle ear. Otolaryngol Head Neck Surg. 1997; 117: 438-447.

20. Yamashita T. Histology of the tympanic perforation and the replacement membrane. Acta Otolaryngol 1985; 100:66-71.

21. Araujo MM, Musrashima AAB. Spontaneous healing of the tympanic membrane after traumatic perforation in rats. Braz J Otorhinolaryngol. 2014; 80(4): 330-338.

22. Stenfeldt K, Johansson C, Hellström S. The collagen structure of the tympanic membrane: Collagen types I, II, and III in the healthy tympanic membrane, during healing of a perforation, and during infection. Arch Otolaryngol Head Neck Surg 2006;132:293-8.

23. Stenfeldt K, Johansson C. Collagen type II is produced in healing pars tensa of perforated tympanic membranes: an experimental study in the rat. Otol Neurotol 2013; 34: 88-92.

24. Maria PLS, Redmond SL, Atlas MD. Histology of the healing tympanic membrane following perforation in rats. Laryngoscope 2010; 120: 2061-2070.

25. Güneri EA, Tekin S, Yılmaz O, Ozkara E, et al. The effects of hyalunoric acid, epidermal growth factor and mitomycin in an experimental model of acute traumatic tympanic membrane perforation. Otol Neurotol 2003;24:371-6.

26. Wang WQ, Wang ZM, Chi FL. Spontaneous healing of various tympanic membrane perforations in the rat. Acta Otolaryngol 2004; 124: 1141-1144.

27. Araujo MM, Musrashima AAB. The topical use of insulin accelerates the healing of traumatic tympanic membrane perforations. Laryngoscope 2015; 126: 156-162.

28. Makuszewska M, Sokolowska M. Enhanced expression of hepatocyte growth factor in the healing of experimental acute tympanic membrane perforation. Int J Pediatr Otorhinolaryngol 2015; 79: 987-992.

29. Somers T, Goovaerts G. Growth factors in tympanic membrane perforations. Am J Otol 1998; 19: 428-434

30. Sarkar S. A review on the history of tympanoplasty. Indian J Otolaryngol Head Neck Surg. 2013; 65: 455-460

31. Blake CJ. Transactions of the first congress of the international ontological society. D.Appleton&Company, New York 2013

32. Berthold E. Uebermyringoplastik. Wier Med Bull 1878; 1:627

33. Wullstein H. The restoration of the function of the middle ear in chronic otitis media. Ann Otol Rhinol Laryngol 1971; 80:210-217.

34. Zollner F. The principles of plastic surgery of the sound conducting apparatus. J Laryngol Otol 1955; 69:637

35. House WF. Myringoplasty. Arch Otolaryngol. 1960; 71:399-404.

36. Storss LA. Myringoplasty with the use of fascia grafts. Arch Otolaryngol 1961; 74:65-69

37. Modarressi A. Platelet Rich Plasma (PRP) Improves Fat Grafting Outcomes. World J Plast Surg. 2013; 2:6-13.

38. Marx RE, Carlson ER, Eichstaedt RM. Platelet-rich plasma: Growth factor enhancement for bone grafts. Oral Surg Oral Med Oral Pathol Oral Radiol Endod 1998; 85:638-46.

39. Garg AK. The use of platelet-rich plasma to enhance the success of bone grafts around dental implants. Dent Implantol Update 2000; 11:17-21.

40. Picard F, Hersant B, Bosc R, Meningaud JP. Should we use platelet-rich plasma as an adjunct therapy to treat "acute wounds," "burns," and "laser therapies": A review and a proposal of a quality criteria checklist for further studies. Wound Repair Regen. 2015;23:163-70.

41. Sánchez M, Delgado D, Sánchez P, Fiz N. Platelet rich plasma and knee surgery. Biomed Res Int. 2014;2014:890630.

42. Alio JL, Rodriguez AE, WróbelDudzińska D. Eye platelet-rich plasma in the treatment of ocular surface disorders. Curr Opin Ophthalmol. 2015; 26:325-32.

43. Yuksel EP, Sahin G, Aydin F, Senturk N. Evaluation of effects of platelet-rich plasma on human facial skin. J Cosmet Laser Ther. 2014;16:206-8.

44. Amolis CP, Jackler RK, Milczuk H. An animal model of chronic tympanic membrane perforation. Otolaryngol Head Neck Surg 1992;106: 47-55.

45. Kutluhan A, Uğraş S, İnalkaç E, Akpolat N. The effects of hyaluronic acid on myringoplasty in rats. Tr J of Medical Sciences. 1999; 29:401-407.

46. Johnson A, Hawke M. The function of migratory epidermis in the healing of tympanic membrane perforations in the guinea pig. A photographic study. Acta Otolaryngol (Stockh) 1987; 103: 81-6.

47. Oktay MF, Cureoglu S, Schachern PA. Tympanic membrane changes in central tympanic membrane perforations. Am J Otolaryngol. 2005; 26:393-397.

48. Mondain M, Ryan A. Epidermal growth factor and basic fibroblast growth factor are induced in guinea-pig tympanic membrane following traumatic perforation. Acta Otolaryngol. 1995; 115:50-4.

49. Yeo SW, Kim SW, Suh BD, Cho SH. Effects of platelet-derived growth factor AA on the healing process of tympanic membrane perforation. Am J Otolaryngol. 2000; 21:153-60.

50. Lee SH, Jin SM, Lee KC, Kim MG. Paper-patch myringoplasty with CO2 laser for chronic TM perforation. Eur Arch Otorhinolaryngol 2008; 265:1161-1164.

51. Özgürsoy OB, Yorulmaz M. Fat graft myringoplasty: a cost-effective but underused procedure. J Laryngol & Otol 2005; 119: 277-279.

52. Dursun E, Doğru S. Comparison of paper-patch, fat, and perichondrium myringoplasty in repair of small tympanic membrane perforations. Otolaryngol Head Neck Surg 2008; 138: 353-356

53. Gold SR, Chaffoo RA. Fat myringoplasty in the guinea pig. Laryngoscope 1991;101:1-5.

54. İmamoğlu M, Işik AÜ. Fat-plug and paper-patch myringoplasty in rats. Otolaryngol 1998; 27: 318-321.

55. Konstantinidis I, Malliari H. Fat myringoplasty as an office based procedure. Otorhinolaryngologia - Head and Neck Surgery 2010; 42: 25-28.

56. Eppley BL, Siders RA, Platis JM, et al. Bioactivation of free-fat transfers: a potential new approach to improving graft survival. Plast Reconstr Surg. 1992;90:1022–1030.

57. Eppley BL, Snyders RV, Winkelmann T, et al. Autologous facial fat transplantation: improved graft maintenance by microbead bioactivation. J Oral Maxillofac Surg. 1992;50:477– 482.

58. Eppley BL, Sadove AM. A physicochemical approach to improving free fat survival: preliminary observations. Aesthetic Plast Surg. 1991;15:215–218.

59. Yuksel E, Weinfeld AB, Cleek R. Increased free fat-graft survival with the long-term, local delivery of insulin, insulin-like growth factor-I, and basic

fibroblast growth factor by PLGA/PEG microspheres. Plast Reconstr Surg. 2000;105:1712–1720.

60. Seyhan N, Alhan D. The effect of combined use of platelet-rich plasma and adipose-derived stem cells on fat graft survival. Annals of Plastic Surgery 2015; 74: 615-620.

61. Mestre JMS, Renom JMS. Platelet-rich plasma mixed-fat grafting: a reasonable prosurvival strategy for fat grafts? Aesth Plast Surg 2014; 38: 1041-1049.

62. Nishimura T, Hashimoto H, Nakanishi I, et al. Microvascular angiogenesis and apoptosis in the survival of free fat grafts. Laryngoscope 2000; 110:1333-8

63. Hausman GJ, Richardson RL. Adipose tissue angiogenesis. J Anim Sci 2004;82:925-34.

64. Wang AY, Shen Y, Wang JT. Animal models of chronic tympanic membrane perforation: a “time out” to review evidence and standardize design. Int J Ped Otorrhinolaryngol 2014; 78: 2048-2055.

65. Gold SR, Chaffoo RAK. Fat myringoplasty in the guinea pig. Laryngoscope 1991; 101: 1-5.

66. Alvaro MLN, Ortiz N, Rodriguez L. Pilot study on the efficiency of the biostimulation with autologous plasma rich in platelet growth factors in otorhinolaryngology: otologic surgery (tympanoplasty type I). ISRN Surg 2011; 451020.

67. El-Anwar MW, El-Ahl MAS. Topical use of autologous platelet rich plasma in myringoplasty. Auris Nasus Larynx 2015; 42: 365-368