

**T.C.  
ESKİŞEHİR OSMANGAZİ ÜNİVERSİTESİ  
TIP FAKÜLTESİ**

**3 TESLA FAZ-KONTRAST MR VENOGRAFİ İLE  
SEREBRAL VENÖZ SİNÜS TROMBOZU SAPTANAN  
OLGULARDA MANYETİK DUYARLILIK (SWAN;  
SUSEPTİBİLİTE AĞIRLIKLI ANJİYOĞRAFİ) VE  
DİFÜZYON AĞIRLIKLI GÖRÜNTÜLEME BULGULARI**

**Dr. Duygu BAYLAM GELERİ**

**Radyoloji Anabilim Dalı  
TIPTA UZMANLIK TEZİ**

**ESKİŞEHİR**

**2016**



**T.C.  
ESKİŞEHİR OSMANGAZİ ÜNİVERSİTESİ  
TIP FAKÜLTESİ**

**3 TESLA FAZ-KONTRAST MR VENOGRAFİ İLE  
SEREBRAL VENÖZ SİNÜS TROMBOZU SAPTANAN  
OLGULARDA MANYETİK DUYARLILIK (SWAN;  
SUSEPTİBİLİTE AĞIRLIKLI ANJİYOĞRAFİ) VE  
DİFÜZYON AĞIRLIKLI GÖRÜNTÜLEME BULGULARI**

**Dr. Duygu BAYLAM GELERİ**

**Radyoloji Anabilim Dalı  
TIPTA UZMANLIK TEZİ**

**TEZ DANIŞMANI  
Doç. Dr. Suzan ŞAYLISOY**

**ESKİŞEHİR  
2016**

**TEZ KABUL VE ONAY SAYFASI**

T.C.  
ESKİŞEHİR OSMANGAZİ ÜNİVERSİTESİ  
TIP FAKÜLTESİ DEKANLIĞINA

Dr. Duygu BAYLAM GELERİ'ye ait ‘‘3 Tesla Faz- Kontrast MR Venografi ile Serebral Venöz Sinüs Trombozu Saptanan Olgularda Manyetik Duyarlılık (SWAN; Suseptibilite Ağırlıklı Anjiyografi) ve Difüzyon Ağırlıklı Görüntüleme Bulguları’’ adlı çalışma jürimiz tarafından Radyoloji Anabilim Dalı’nda Tıpta Uzmanlık Tezi olarak oy birliği ile kabul edilmiştir.

Tarih:

Jüri Başkanı	Doç.Dr. Suzan ŞAYLISOY Radyoloji Anabilim Dalı
Üye	Yrd. Doç Dr. Berat ACU Radyoloji Anabilim Dalı
Üye	Prof. Dr. Memet İlhan ERDEN Ankara Üniversitesi Tıp Fakültesi Radyoloji Anabilim Dalı

Eskişehir Osmangazi Üniversitesi Tıp Fakültesi Fakülte Kurulu’nun .....Tarih ve ..... Sayılı Kararıyla onaylanmıştır.

Prof. Dr. Alparslan BİRDANE  
Rektör Yardımcısı  
Dekan Vekili

## TEŞEKKÜR

Tezimin her aşamasında destek olan, ilgi ve yardımlarını esirgemeyen, tezimin hazırlanması sürecinde bana yol gösteren değerli hocalarım; Doç. Dr. Suzan ŞAYLISOY ve Prof. Dr. Baki ADAPINAR'a uzmanlık eğitim süresince süresince bilgi ve deneyimlerini esirgemeyen, her zaman destek olan Prof.Dr. Rağıp ÖZKAN, Prof. Dr. Mahmut KEBAPÇI, Prof.Dr. Nevbahar AKÇAR DEĞİRMENCİ, Doç.Dr. Cüneyt ÇALIŞIR, Doç. Dr. Suzan ŞAYLISOY'a ve Yrd. Doç. Dr. Taylan KARA'ya saygı ve şükranlarımı sunarım. İstatistiksel verilerin değerlendirilmesinde yol gösterici olan Prof. Dr. Didem ARSLANTAŞ'a, çekimler aşamasında ve hasta verilerinin toplanmasında bana yardımcı olan tüm asistan arkadaşlarıma, görüntüleme teknik açıdan desteklerini esirgemeyen Sercan ÇETİNKAYA'ya minnettar olduğumu belirtmeliyim. Bu çalışmanın sekreteryaya işlerinde bana yardım eden Ecz. Dilem BAYLAM'a teze katkılarından dolayı çok teşekkür ederim.

## ÖZET

**Baylam Geleri, D. 3 Tesla Faz- Kontrast MR venografi ile serebral venöz sinüs trombozu saptanan olgularda manyetik duyarlılık (SWAN; Suseptibilite Ağırlıklı Anjiyografi) ve difüzyon ağırlıklı görüntüleme bulguları. Eskişehir Osmangazi Üniversitesi Tıp Fakültesi Radyoloji Anabilim Dalı Tıpta Uzmanlık Tezi, Eskişehir, 2016.** Serebral venöz trombus (SVT) görece nadir semptomları ve klinik gidişi oldukça değişken olması nedeniyle tanısı oldukça zor bir hastalıktır. Erken tanı mortalite ve morbidite oranlarını azaltmaktadır. Tanıda en sık kullanılan noninvaziv tetkik MR Venografi (MRV) incelemesidir. Yeni MR tekniklerinin gelişmesiyle kan içerisindeki paramanyetik komponentlere duyarlı bir görüntüleme yöntemi olan suseptibilite ağırlıklı görüntülemeyle vasküler yapılar değerlendirilebilmektedir. Bu çalışmada PC-MRV ile birlikte suseptibilite ağırlıklı görüntülerden biri olan SWAN sekansının trombüslü olgularda evrelere göre bulguları incelenmiştir. Bu anlamda literatürdeki birkaç çalışmadan biridir. Serebral venöz trombus şüphesi ile 2013 Ağustos ayından 2016 Ocak ayına kadar MR ve MRV çalışılan tüm vakalar retrospektif olarak incelenerek sinyal değişikliklerine göre kategorilendirilmiştir. Trombus saptanan 107 olgu ile normal olarak değerlendirilen 200 olgu karşılaştırılmıştır. Akut ve erken subakut dönem trombüslü olguları saptamada SWAN sekansı büyük oranda doğru evreleme yapmıştır. Ancak sol transvers sinüs, sigmoid sinüs gibi kemik artefaktları ya da SWAN sekansının TOF ( Time of Flight) etkisine bağlı yavaş akım nedeniyle bazı vasküler segmentlerde evreleri ile SWAN bulguları istatistiksel olarak anlamsız sonuçlar vermiştir. Venöz staz veya kollateral yavaş akım gibi sekonder trombus bulgularını saptamada MRV ile kıyaslandığında SWAN sekansı belirgin üstün değerlendirilmiştir. Difüzyon çalışmadaysa akut ve subakut dönem trombus sonucunda eşlik eden parankimal patolojiye göre ADC değerleri değişkenlik göstermiş ancak trombus için nonspesifik değerlendirilmiştir.

Anahtar Kelimeler: Dural Venöz Trombus, SWAN, Difüzyon Görüntüleme, Faz Kontrast MR Venografi

## ABSTRACT

**Baylam Geleri, D. Susceptibility weighted angiography (SWAN) and diffusion weighted imaging findings of cerebral venous thrombosis diagnosed patients with 3 Tesla Phase-Contrast MR Venography. Eskisehir Osmangazi University, Faculty of Medicine, Department of Radiology. Eskişehir, 2016**

Cerebral Venous Thrombosis (CVT) is a relatively uncommon condition which is notoriously difficult to diagnose because of its variable modes of onset, its wide spectrum of signs and symptoms. MR Venography (MRV) imaging plays a primary role in the non-invasive diagnosis. New development of MR techniques such as susceptibility weighted imaging detects the magnetic susceptibility effect of blood products such as deoxyhemoglobin enables assessment of venous vasculer structure. SWAN (Susceptibility Weighted Angiography) is a new susceptibility weighted recalled echo (T2\*GRE) method offering less noise than other methods. This study aims to evaluate the diagnostic value of SWAN and Diffusion weighted imaging (DWI) in patients who are detected to be CVT with PC-MRV on different stages and segments. Total of 1070 patients who underwent 3 Tesla Phase- Contrast MR Venography and MR imaging from August 2013 to January 2016 in our institution are retrospectively reviewed. As a result of keyword search for the terms ‘‘Cerebral Venous Thrombosis’’ on imaging reports, a total of 107 cases of CVT are identified in our radiology database system. The evaluation of SWAN imaging revealed to exaggerated signal changing is often seen because of the increased susceptibility effect of certain paramagnetic breakdown products of hemoglobin depending on stage of thrombus. We demonstrated that SWAN sequence have significantly higher diagnostic value for detecting both acute and early subacute thrombosis. However, susceptibility artifacts from the skull base and slow flow of sigmoid sinus may limit the assessment of thrombosis in transverse and sigmoid sinuses. DWI may provide an additional clue for the diagnosis of CVT but it does not have higher sensitivity compared to the other methods.

Key Words: Dural Venous Thrombosis, Phase Contrast MR Venography, SWAN, Diffusion Weighted Imaging

**İÇİNDEKİLER**

	Sayfa
TEZ KABUL VE ONAY SAYFASI	iii
TEŞEKKÜR	iv
ÖZET	v
ABSTRACT	vi
İÇİNDEKİLER	vii
SİMGELER VE KISALTMALAR DİZİNİ	ix
ŞEKİLLER DİZİNİ	xi
TABLolar DİZİNİ	xii
1. GİRİŞ	1
2. GENEL BİLGİLER	3
2.1. Serebral Venöz Sinüs Embriyolojisi	3
2.2. Serebral Venöz Sinüs Histoloji	5
2.3. Serebral Venöz Anatomi	6
2.3.1. Dural Venöz Sinüsler	7
2.3.2. Süperfisyal Kortikal Venler	11
2.3.3. Derin Serebral Venler	13
2.3.4. Posterior Fossa Venleri	14
2.3.1. Meningeal Venler	14
2.4. Venlerin Drenaj Alanları	14
2.5. Dural Venöz Sinüslerde Varyasyon	16
2.6. SVT Hakkında Genel Bilgi	18
2.6.1. SVT İnsidans, Etiyolojisi ve Klinik Bulgular	18
2.6.2. SVT Patofizyoloji, Komplikasyon, Tanı ve Tedavi Yaklaşımları	21
2.6.3. Çocuklarda Serebral Venöz Trombüs	24
2.7. Serebral Venöz Trombüslerin Görüntülenmesi	25
2.7.1. Diyagnostik Serebral Anjiyografi	25
2.7.2. Bilgisayarlı Tomografi	26
2.7.3. Manyetik Rezonans Görüntüleme	27
2.7.4. MR Anjiyografi (MRA)	29
2.7.5. Perfüzyon ve Spektroskopik İnceleme	32
2.8. Suseptibilite Ağırlıklı Görüntüleme	33



	Sayfa
2.8.1. Suseptibilite Ağırlıklı Görüntüleme Tekniđi	33
2.8.2. Suseptibilite Ağırlıklı Görüntülemenin Klinik Kullanımı	36
2.9. Difüzyon Ağırlıklı MR Görüntüleme (DAG)	37
2.9.1. Difüzyon Görüntüleme Tekniđi	37
2.9.2. Difüzyon Görüntülemenin Klinik Kullanımı	39
3. GEREÇ VE YÖNTEM	41
3.1. Hasta Popülasyonu	41
3.2. MRG Cihaz ve Sekans Özellikleri	42
3.3. MR Görüntülerinin Deđerlendirilmesi	43
3.4. İstatistiksel Analiz	46
4. BULGULAR	48
4.1. İstatistiksel Analiz Sonuçları	52
4.1.1. Süperior Sagital Sinüs	53
4.1.2. Sağ Transvers Sinüs	55
4.1.3. Sağ Sigmoid Sinüs	57
4.1.4. Sağ Juguler Ven	59
4.1.5. Sol Transvers Sinüs	61
4.1.6. Sol Sigmoid Sinüs	63
4.1.7. Sol Juguler Ven	65
4.1.8. Derin Venöz Yapılar	67
4.1.9. Kortikal venler	69
4.1.10. Dilate Medüller Ven Yapıları	70
4.1.11. Yeni Gelişen Kollateral Venler	72
4.1.12. Difüzyon (ADC) Deđerlerinin Gruplarda Karşılaştırılması	73
Olgu Örnekleri	77
5. TARTIŞMA	82
6. SONUÇ VE ÖNERİLER	101
KAYNAKLAR	105

## SİMGELER VE KISALTMALAR

AG	Ağırlıklı Görüntüler
BOS	Beyin Omurilik Sıvısı
BT	Bilgisayarlı Tomografi
CBF	Cerebral Blood Flow
ÇKBT	Çok Kesitli Bilgisayarlı Tomografi
DAG	Difüzyon Ağırlıklı Görüntüleme
DSA	Diyagnostik Serebral Anjiyografi
DVST	Dural Venöz Sinüs Trombozu
DWI	Diffusion Weighted Imaging
2D	İki boyutlu
3D	Üç boyutlu
FA	Flip Angle
FG	Flow Gap
FLAIR	Fluid Attenuation Inversion Recovery
GRE	Gradyent Echo Sequence
ICV	Internal Cerebral Vein
İPS	İnferior Petrozal Sinüs
İSS	İnferior Sagital Sinüs
JV	Juguler Ven
KS	Kavernöz Sinüs
MR	Manyetik Rezonans
MRA	Manyetik Rezonans Anjiyografi
MRG	Manyetik Rezonans Görüntüleme
MRV	Manyetik Rezonans Venografi
MIP	Minimum Intensity Projection
OS	Oksipital Sinüs
PC	Phase Contrast
SAG	Suseptibilite Ağırlıklı Görüntü
SE	Spin Eko
SPS	Süperior Petrozal Sinüs

SS	Sigmoid Sinüs
SSS	Superior Sagital Sinüs
SVT	Serebral Venöz Trombüs
SWAN	Susceptibility-weighted angiography
T	Tesla
TH	Torkular Herofili
TOF	Time- of –Flight
TS	Transvers Sinüs

## ŞEKİLLER

	Sayfa
2.1. Sagital pleksusun üç evreli formasyonundan SSS oluşması (13, 14)	4
2.2. Kranial venöz sistem şematik görünümü (22)	7
2.3. Yüzeysel venlerin şeması; kalın ok trolard veni, kıvrık ok	12
2.4. Yeşil alan yüzeysel drenajı, Kırmızı alan derin venöz drenajı gösterir Sarı alan labbe veni ve TS ile mor alan ise sfenoparietal ve kavernoöz sinüs aracılığı ile drene olur (19)	16
2.5. MR Venografi ile dural sinüs anatomisi (44)	30
2.6. Manyetik alana etkileşen maddelerin manyetik alana etki biçimleri (96)	34
2.7. İzotropik ve anizotropik difüzyon	38
3.1. Hastalarda yapılan ADC ölçüm lokalizasyonları; A'da sentrum semiovale, B'de sylvian fissür, bazal ganglionlar ve oksipital lob subkortikal beyaz cevherden C derin temporal lob, D bilateral serebellum	45
4.1. Çalışma boyunca tetkik istenen hastalarda SVT raporlanan hasta yüzdesi	48
4.2. Tüm SVT çalışılan ve SVT tanısı alan hastaların kadın erkek yüzdeleri	49
4.3. Hasta grupta yaş sıklığı histogram grafiği	50
4.4. SVT olan hastalarında evrelerin yüzdeleri	50

## TABLOLAR

	Sayfa
2.1. SVT Risk Faktörleri (47-49)	20
3.1. SWAN, PC-MRV ve ADC sekans parametreleri	43
4.1. Hasta grubunda izlenen trombüs evre ve lokalizasyonları.	51
4.2. Kontrol grubundan elde edilen ortalama ve standart deviyasyon	52
4.3. SSS'ün trombüs saptanan hastalarda evrelere göre MRV ve SWAN bulguları değer tablosu ve istatistiksel değerler.	54
4.4. SSS için kontrol grubu MRV ve SWAN'a göre hasta sayıları ve bulguları çapraz tablosu ve istatistiksel değerler.	55
4.5. Sağ TS'de trombüs saptanan hastalarda evrelere göre MRV ve SWAN bulguları, hasta sayıları ve istatistiksel değerler.	56
4.6. Sağ TS için kontrol grubu MRV ve SWAN'a göre hasta sayıları ve bulguları çapraz tablosu ve istatistiksel değerler.	57
4.7. Sağ SS'de trombüs saptanan hastalarda evrelere göre MRV ve SWAN bulguları, hasta sayıları ve istatistiksel değerler.	58
4.8. Sağ SS için kontrol grubu MRV ve SWAN'a göre hasta sayıları ve bulguları çapraz tablosu ve istatistiksel veriler.	59
4.9. Sağ JV'de trombüs saptanan hastalarda evrelere göre MRV ve SWAN bulguları, hasta sayıları ve istatistiksel değerler.	60
4.10. Sağ JV için kontrol grubu MRV ve SWAN'a göre hasta sayıları ve bulguları çapraz tablosu ve istatistiksel değerler.	61
4.11. Sol TS'de trombüs saptanan hastalarda evrelere göre MRV ve SWAN bulguları, hasta sayıları ve istatistiksel değerler.	62
4.12. Sol TS için kontrol grubu MRV ve SWAN'a göre hasta sayıları, bulguları çapraz tablosu ve istatistiksel veriler.	63
4.13. Sol SS'de trombüs saptanan hastalarda evrelere göre MRV ve SWAN bulguları, hasta sayıları ve istatistiksel değerler.	64
4.14. Sol SS için kontrol grubu MRV ve SWAN'a göre hasta sayıları ve bulguları çapraz tablosu ve istatistiksel değerler.	65

4.15.Sol JV’de trombüs saptanan hastalarda evrelere göre MRV ve SWAN bulguları, hasta sayıları ve istatistiksel değerler.	66
4.16.Sol JV için kontrol grubu MRV ve SWAN’a göre hasta sayıları ve bulguları çapraz tablosu ve istatistiksel değerler.	67
4.17.Derin venöz yapılarda trombüs saptanan hastalarda evrelere göre MRV ve SWAN bulguları, hasta sayıları ve istatistiksel değerler.	68
4.18.Derin venöz yapılar için kontrol grubu MRV ve SWAN’a göre hasta sayıları ve bulguları çapraz tablosu ve istatistiksel değerler.	69
4.19.Kortikal venler’de trombüs saptanan hastalarda evrelere göre MRV ve SWAN bulguları, hasta sayıları ve istatistiksel değerler.	69
4.20.Kortikal venler için kontrol grubu MRV ve SWAN’a göre hasta sayıları ve bulguları çapraz tablosu ve istatistiksel değerler.	70
4.21.Dilate medüller ven trombüs saptanan hastalarda evrelere göre MRV ve SWAN bulguları, hasta sayıları ve istatistiksel değerler.	71
4.22.Dilate medüller venler için kontrol grubu MRV ve SWAN’a göre hasta sayıları ve bulguları çapraz tablosu ve istatistiksel değerler	72
4.23.Yeni gelişen kollateral varlığı için trombüs saptanan hastalarda evrelere göre MRV ve SWAN bulguları, hasta sayıları ve istatistik	72
4.24.Dilate medüller venler için kontrol grubu MRV ve SWAN’a göre hasta sayıları ve bulguları çapraz tablosu ve istatistiksel değerler.	73
4.25.Hasta grupta trombüs olan taraftan ölçülen ADC bulguları,	74
4.26.Hasta grupta trombüs olan tarafın karşısından yapılan ADC	75
4.27.Hasta grubunda trombüsün olduğu taraf ve karşısından ölçümler	76

## 1. GİRİŞ

Serebral venöz trombüs (SVT) genellikle genç ve orta yaşlı bayanları daha çok etkileyen, nadir bir durumdur. Tahmin edilen yıllık insidansı 1 milyon popülasyon içinde 3-4 iken mortalite hızı yaklaşık olarak %8 olarak belirtilmektedir (1). Serebral venöz trombozun semptomları ve klinik gidişi oldukça değişkendir ve tanı koymak klinik olarak oldukça güç olabilir. Genelde en sık sağlık merkezine başvuru şikayeti %75-95 oranında baş ağrısı olup, nöbet, bilinç değişikliği, fokal nörolojik defisite kadar çok geniş klinik spektruma sahiptir. Klinik tablo var olan trombozda akut değişiklikler ya da rekanalizasyona ile değişebilir (2).

SVT'lerde kortikal, köprü ya da subependimal venlerden kaynaklı izole trombozlar; venöz infarkt yada hemorojiye neden olmakta ve tromboza sekonder parankimal değişiklikler direkt olarak tromboz lokalizasyonunu yansıtmamaktadır (3). Zamanında doğru tanı ve tedavi akut komplikasyonları, uzun dönemli sekelleri tamamen engelleyebilir (3, 4).

Manyetik rezonans tabanlı tanı yöntemleri erken tanıda primer rol oynamaktadır (4). MR venografi (MRV), SVT şüphesinin doğrulanmasında temel non-invaziv tanı yöntemidir (4). Bu yöntem, venöz sinüslerin görüntülenmesinde non-invaziv olması, iyonizan radyasyon içermemesi, 2 boyutlu (2B) ve 3 boyutlu (3B) görüntüler elde edilebilmesi ve gerektirmedikçe kontrast madde kullanılmaması gibi üstünlükleri nedeniyle Diyagnostik Serebral Anjiyografi ve BT Venografinin yerine kullanılabilir etkinliği kanıtlanmış bir görüntüleme modalitesidir. Ancak küçük venlerin değerlendirilmesinde duyarlılığı oldukça az olup SVT olan hastalarda ilk 7 günde izlenen gizli sinyal değişiklikleri izlenmeyebilir (1).

MR anjiyografi esas olarak anatomiye değil, hareket eden yapının oluşturduğu sinyali gösterir. Temelde hareketli yapılar spin eko (SE) sekansında hipointens, buna karşın gradiyent eko (GE) sekansında hiperintens olarak görülmektedir. Sinyal kontrastı, incelenen hacimdeki duran ve hareketli protonların manyetizasyon farkından elde edilir. Bu amaçla Faz Kontrast MR anjiyografi (PC-MRA) yöntemi değerlendirilmede kullanılmaktadır (5). Duyarlılık ağırlıklı görüntüleme ise; GE'nin manyetik alandaki heterojeniteye bağlı olarak gelişen sinyal kaybına duyarlı bir T2\* görüntüleme yöntemidir. Duyarlılık (Suseptibilite) ağırlıklı görüntüleme

paramanyetik ve diamanyetik duyarlılığı yüksek bir görüntüleme imkânı sunar (5-8). İlk olarak 1997’de deoksihemoglobine duyarlılığı nedeniyle “yüksek çözünürlüklü kan oksijen seviyesine dayalı venografi” olarak isimlendirilmişse de venöz yapıların değerlendirilmesi dışında da geniş klinik kullanımı olabileceği için sonradan SWI ismi verilmiştir. Firmalara göre bu isim farklılıklar göstermektedir. Bizim çalışmamızda kullanılan MR cihazında duyarlılık ağırlıklı görüntüleme sekansı; Susceptibility-Weighted-Angiography (SWAN) olarak isimlendirilmiştir (5-8). Difüzyon çalışma ise dokular arası su konsantrasyonunu gösteren T2 tabanlı bir çalışmadır.

Venöz tromboz erken tanındığında olası komplikasyonları ölümcül ciddi bir hastalıktır. Farklı klinik tablolarla karşımıza çıktığından tanısı oldukça kafa karıştırıcıdır ve erken tanısı, önlenebilir komplikasyonları nedeniyle çok önemlidir. Teknolojinin ilerlemesiyle bulunan yeni tanı yöntemleri ile venöz trombüsün önemi daha iyi anlaşılmıştır. Bu alanda yapılan çalışmalar her geçen gün artsa da hala bu konu hakkında yeterli veri elde edilememiştir.

Bu çalışmada; MRV yöntemi ile venöz trombüs tanısı konan olgularda SWAN sekansının, kanda ki deoksihemoglobin duyarlılığından yola çıkarak, trombozun deoksihemoglobin komponenti ve MRV’nin potansiyel tuzakları olan akım hızı, yönü ve varyasyonlardan etkilenmemesi nedeniyle tanıya olan katkısı araştırılacaktır. Bununla birlikte Difüzyon Ağırlıklı Görüntülerde (DAG) artmış yada azalmış su konsantrasyon farkı ile trombüsün hücresele düzeyde parankime olan etkileri tartışılacaktır.



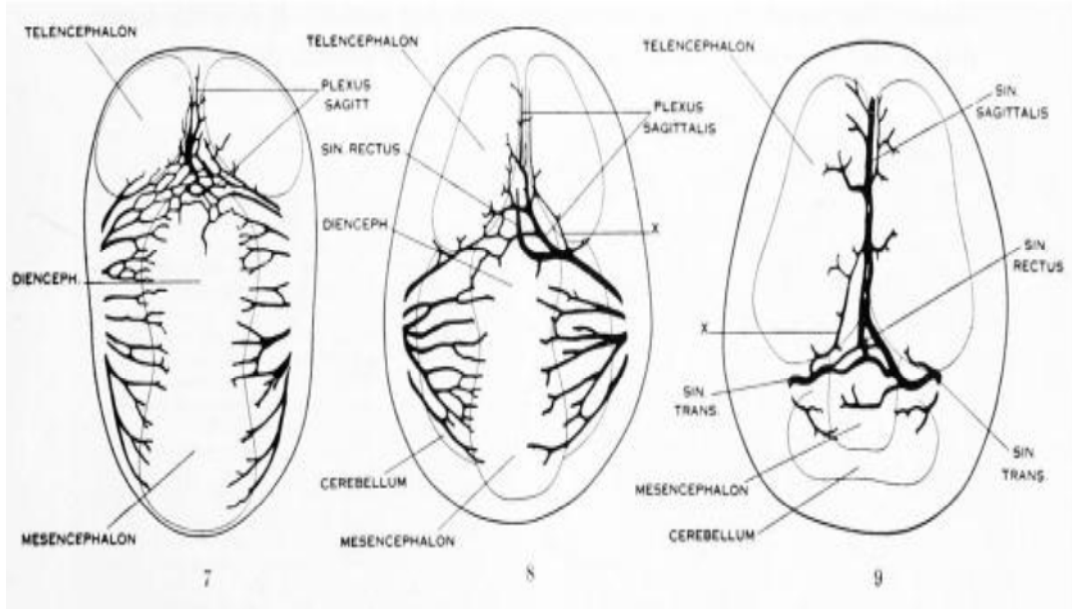
## 2. GENEL BİLGİLER

### 2.1. Serebral Venöz Sinüs Embriyolojisi

Dural sinüslerde rastlanılan varyasyonlar, sinüslerin gelişmesi sırasında ortaya çıkan embriyonik venöz kanalların birbirleriyle yaptığı anastomozlar gözönünde tutulunca daha kolay anlaşılacaktır (9). Genellikle intrakranial venlerin embriyolojik gelişimi arterlerle paralel seyir gösterir (10). Dört haftalık (CRL:5mm) embriyoda beyin prosensefalon, mezensefalon ve rhombensefalon olmak üzere üç bölgeye ayrılır. Aort ile vena kardinalisler endokart borusuna açılmaktadır. Vena kardinalis, anterior baş-boyun ve üst ekstremite bölgesinin kanını drene etmekte olup, vena kava ve kraniyal venöz sistemin temelini oluşturur. Beyin gelişiminin ilk basamağında, serebral veziküllerin oluşumu ve kıvrımlaşması başladığında, serebral vezikülleri sağdan ve soldan çevreleyen mezenkimdeki kan, vena kardinalis anteriora birbiriyle bağlantılı üç kapiller pleksus yoluyla drene olur. Ön, orta ve arka dural venöz pleksus ismi verilen bu pleksuslar vena kardinalis kraniyalise primer sinüs (vena kapitis prima) ile bağlanacaktır (9). Bu yapıların başlangıçlarını oluşturan primer sinüs; kafatası ve meninkslerin gelişmesiyle bu üç dural kapiller pleksusu oluşur.

Altı haftalık embriyoda (CRL:12mm) marjinal zondaki beyin yüzeyinde yer alan kapiller ilk vasküler trunkuslardan köken alır. Meninkslerin belirginleşmesiyle primer sinüs, yüzeysel ve derin olmak üzere iki bölüme ayrılır. Yüzeysel olanlar, sinus dura mater'i (beyin zarı olan dura mater in iki yaprağı arasında kalan toplardamar boşlukları) oluştururken, derin olanlar beynin derin venlerini meydana getirir. Anterior venöz dural pleksus; serebral hemisferlerin, orta beyin ve gözün venöz drenajını, medial venöz dural pleksus; arka beynin ön kesimini ve serebellumun bir kesiminin venöz drenajını sağlamaktadır. Posterior venöz dural pleksus ise bulbus ve medulla spinalisin servikal bölümünün üst kısmının venöz drenajını sağlamaktadır. İlerleyen zamanda prekardinal venin başlangıcını oluşturacaktır (Şekil 2,1). Bu venöz pleksusların toplayıcı gövdeleri primer sinüs ile bağlantı göstermektedir (9).

Sekiz haftalık embriyoda (CRL:23-30mm) dura mater, pia mater ve araknoid birbirinden ayrılmaya başlar (9). Kıkırdak otik kapsülün gelişmesiyle dural pleksuslar değişime uğrar ve serebral hemisferler boyunca yayılırlar. Yeni kanallar anterior, medial ve posterior pleksuslara katılır. Posterior ve medial dural pleksuslar birbirleriyle otik kapsülün posterosuperior kesiminde anastomoz yaparlar (11). Bu anastomozlar ileride sigmoid sinüsü oluşturacaktır. Primer sinüsün, trigeminal ganglion önünde kalan kısmı ise oftalmik venin açıldığı sinüs kavernoza oluştur (12). Sinüs kavernoza, kafa tabanının venöz kanını vena kardinalis anteriora, sinüs petrozus superior (SPS) ve sinüs petrozus inferior ile yollar. Vena kardinalis anterior daha sonra vena jugularisi oluşturur. Kafa tavanına yakın kısımdaki dura mater üzerinde bulunan anterior ve medial venöz pleksuslar birleşerek sagittal ve tentorial pleksusları oluşturur(9). Pleksus sagittalis, Superior Sagittal Sinüs (SSS) ve İnferior Sagittal Sinüs (İSS) taslaklarının öncüsüdür. Pleksus sagittalis'den köken alan kanalların telensefelondan başlayarak mezensefelona kısaca orta hat falks serebriye kadar anastomozu ile SSS oluşur. İlerleyen zamanda bu anastomozların birleşmesiyle İSS, Straight Sinüs(SS, Sinüs Rektus) ve büyük serebral ven oluşur. Bunlar genellikle sol transvers sinüse drene olur (11) (Şekil 2.1).



Şekil 2.1 Sagittal pleksusun üç evrelî formasyonundan SSS oluşması (13, 14).

Tentorial pleksustan; transvers sinüs (TS) ve konfluens sinüs oluşur. Serebellum ve beyin sapı geliştikçe transvers sinüs gerçek yerini almaya başlar (12). Sinüs rektus (Straight Sinüs), embriyonik tentorial pleksusun füzyonu ve reorganizasyonu sonucu oluşur. Telensefalon geliştikçe sinüs rektus aşağı yer değiştirir ve düz hale gelir (9).

Tentorial pleksusun arka dural pleksus ile bağlantıları sinüs oksipitalisi oluşturur. Marjinal sinüs ve oksipital sinüs gebeliğin üçüncü ayında izlenebilir. Dört ve beşinci aylarda oksipital sinüs kalibresi artar ve gelişim gösterir. Fetusun 6. ve 7. aylarında ekstrakraniyal alandan intrakraniyal alana artmış venöz drenaj sonucu sadece birkaç adet oksipital sinüs izlenebilir. Ayanzen ve ark.'nın bir çalışmasında, yaşları 9 günlük ile 83 yaş arasında değişen 100 vakadan sadece %10'unda OS saptanmıştır (15).

## 2.2. Serebral Venöz Sinüs Histoloji

Meninksler, beyin ve spinal kordun tamamını kaplayan sıralı bağ doku membranlarıdır. Dura mater, en dış tabakada yer alır. Onun altında araknoid tabaka mevcuttur. Pia mater ise direkt beyin ve spinal kord etrafındaki tabakadır. Pia mater, beyin ve spinal kordu besleyen damarları perivasküler bağ doku kılıfı şeklinde devam ederek kaplar. Araknoid tabakanın piaya bakan yüzü ile pia materin iç tabakasındaki trabekula, skuamöz epitel tabakası ile kaplıdır. Spinal ve kraniyal sinirlerin çevresinde araknoid ve pia mater birleşerek dura materini terk eder (16).

Araknoid ve pia, mezenşimden köken almaktadır. Erişkinde pia mater visseral parça, araknoid tabaka ise parietal parçadır. Pia mater ve araknoid arasında araknoid trabekül denilen çok sayıda konnektif dokudan oluşan lifler izlenmektedir (16).

Kraniyal kavitede; dura mater kalın bir tabaka halinde kafa kemik yapısındaki periosteum ile devamlıdır. Tanımlanan bu yapılar arasında (hem dura mater hem de periosteuma bakan yüzeyde) tek sıra halinde endotel döşelidir. Bu alan beyinden gelen venöz dönüş için kanallar olarak işlev görür ve venöz (dural ) sinüs olarak isimlendirilir. Dural sinüsler kanı temel olarak serebral venlerden internal juguler vene gönderir (16). Sinüs duvarları ince, kas yapısı içermeyen, sert fibröz dokudan oluşmaktadır (17). Vücuttaki diğer venler gibi kollabe olmazlar. Kapakçık yapısı

mevcut değildir (17, 18). Yağ doku çok nadiren içerebilirler. Subaraknoid mesafede yerleşim gösterirler. Süperfisiyel ve derin grup olmak üzere ikiye ayrılırlar. Süperfisiyel grup kortikal yüzeyin drenajını sağlarken, derin grup ise beyaz ve gri cevherin venöz dönüşünü bazal sistemlerden internal serebral venlere götürür (17). Emmiser ven yapıları, süperfisiyel ven yapıları ile bağlantılıdır. Süperfisiyel damarlar deri altında yumuşak doku içerisinde bulunmakta olup eksternal juguler sistem ile ilişkilidir (18).

### **2.3. Serebral Venöz Anatomi**

Sinovenöz hastalıklarda anatomiye anlamak fizyopatolojiye anlamak açısından oldukça önemlidir. Özellikle dural venöz sinüslerin drenaj bölgeleri ne kadar iyi anlaşılırsa radyolojik anlamda görüntüler o kadar iyi değerlendirilebilir. Çünkü venöz oklüzyon gerçekleşen hastaların yarısında parankimal değişiklikler eşlik edebilir (19).

Venöz sinüslerin temel fonksiyonu, serebral venlerden gelen kanı ve subaraknoid boşlukta bulunan (araknoid villuslardan emilen) boyun omurilik sıvısını (20) toplamaktır. Genelde toplanan kan ve BOS, boyunda bulunan internal juguler vene yollar (21).

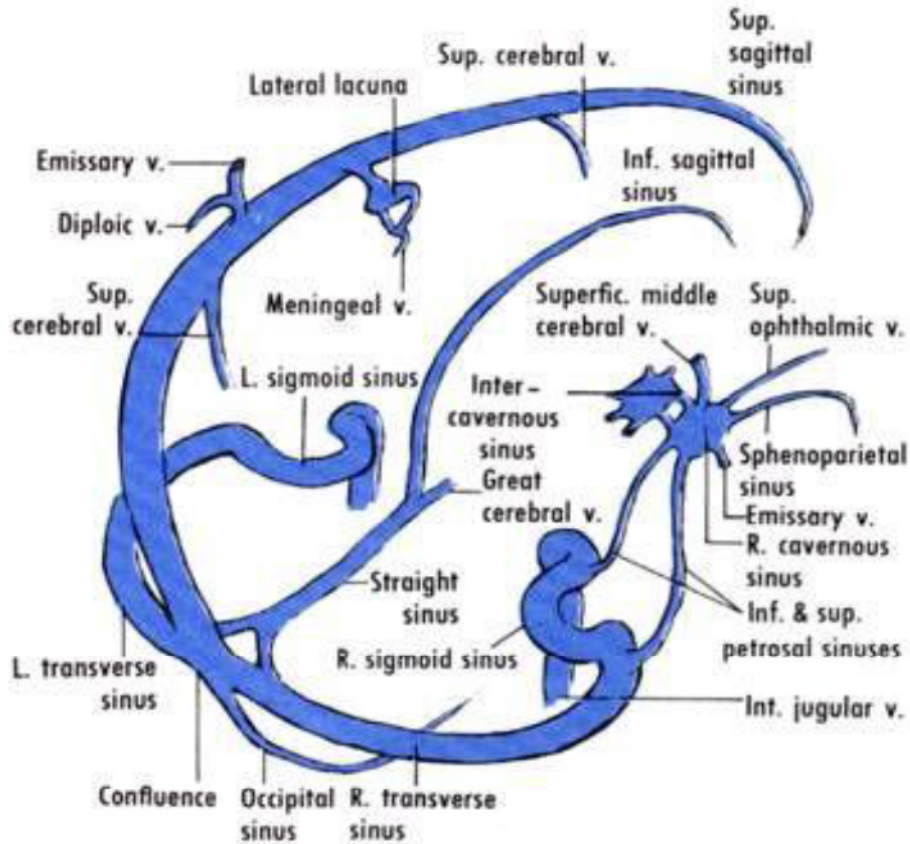
Vücutta genel olarak arter ve ven bir arada seyir gösterir. Arteriyel ve venöz vasküler yapıların sulama alanları aynıdır. Ancak beyin için bu kural geçerli değildir. Serebral venler ve dural sinüsler birbirlerinden çok farklı seyir gösterirler. Bu nedenle venöz yapıların sulama alanları, arteriyel yapıların sulama alanları ile aynı değildir. Bunun sonucu olarak; serebral dural venöz enfarktlar arteriyel enfarktlar ile karşılaştırıldığında klinik tablo, tutulum ve klinik çok daha farklı olacaktır (19).

Serebral venöz sistem; dural sinüsler, süperfisial supratentoriyal kortikal venler, derin supratentoriyal venler, posterior fossa venleri, meningeal venler olmak üzere 5 parçadan oluşur.

### 2.3.1. Dural Venöz Sinüsler

Dural venöz sinüsler; anterior ve posterosüperior grup olarak ikiye ayrılır. Posterosüperior grupta, süperior sagittal sinüs(SSS), inferior sagittal sinüs(İSS), straight sinüs(SS), konfluens sinüs (torkular herofili), sigmoid sinüs ve juguler bulb yer almaktadır. Anterior grupta; kavernöz sinüs(KS), süperior petrozal sinüs(OPS), inferior petrozal sinüs(İPS), klival venöz pleksus, sphenoparietal sinüs bulunmaktadır (Şekil2.2) (19) .

Dural sinüslerde araknoid granülasyonlar, subaraknoid boşluktan dural venöz sinüse uzanır ve diğer bir isimlendirme pacchionian granülasyonlarıdır. Bu granülasyonlarda apikal bir *cap* mevcuttur. Bu yapı dural endotel içerisine uzanır. BOS, *cap* üstündeki çok sayıda küçük kanallar aracılığıyla dural sinüslere drene olur (19). Araknoid granülasyonlar bütün sinüslerde olmakla birlikte en sık TS ve SSS'de izlenmektedir. En nadir görüldüğü yer ise KS'dür (19).



Şekil 2.2 Kranial venöz sistem şematik görünümü(22).

### **Süperior Sagital Sinüs(SSS)**

Süperior Sagital Sinüs (SSS); büyük, körvilineer tarzda kemik iç tabulaya paralel uzanan, dura ile falks serebri arasında bir vendir. Orta hatta ilerleyerek, assendan frontal venden köken alıp, posteriorda falks serebriyle birleşir. Çapı posteriora doğru gittikçe artar. Adı olmayan birçok küçük süperfisiyal kortikal venin ve kalvaryumun diploik aralığında izlenen venöz gölcüklerin (lakünler) drene olduğu yerdir. Lakünler esas olarak meningeal venlerin drenajını sağlar. En geniş oldukları bölge pariyetal ve posterior frontal bölgedir. Klinik olarak drenajını sağladığı en önemli ven, *Trolard* venidir. Genellikle *internal protuberentia oksipitalis* düzeyinde SS ile birleşip (sıklıkla orta hattan çıkarak ) CS'yi oluşturur (19).

SSS; her iki transvers sinüse dökülebilmekle birlikte %60 oranında sağ transvers sinüse drene olur (11, 23). SSS, beynin periferel yüzeyinin drenajını da sağlamaktadır (12).

Her bir kortikal ven, superior sagittal sinüse kendine özgün şekliyle katılır (24). Frontal lob anteriordan kaynaklanan venler, sinüs içindeki akım ile aynı yönde; frontal lob posteriorundan kaynaklanan venler ise sinüs içindeki akımın tersine doğru yönelim gösterirler (21, 24, 25). Oksipital ve pariyetal lobtan sinüs içerisine giren venlerin akım yönü, sinüs akımının ters yönüne doğrudur ve giriş açıları akım yönüne zıt doğrultudadır (25).

### **İnferior Sagital Sinüs(İSS)**

İnferior sagital sinüs; falks serebrinin arka yarısından veya 2/3 arka yarısından başlayarak yerleşim gösterir. İSS korpus kallosum, singulat girus üzerinde uzanır. Falksın alt serbest ucundaki orta serebral hemisfere uzanan vasküler dallar, korpus kallosum ve singulat girusun drenajını sağlar. İSS'nin posteriora doğru kalibrasyonu artar. Falkotentoriyal apekte, galen venini de alarak straight sinüs(SS) içerisinde sonlanır (12, 19, 21).

### **Straight Sinüs (Sinüs Rektus)**

Sinüs Rektus; inferior sagital sinüs ve galen veninin birleşmesiyle oluşur (21). Falkotentoriyal apekten orijin alarak posteroinferiora doğru seyir gösterir. Falks serebri, tentoryum serebelli ve komşu beyin parankiminden sayısız dal alarak bu

yapıların drenajını sağlar. SSS ve Transvers Sinüs (TS) ile birlikte Torkular herofilii (TH)(confluence sinuum, konfluens sinüs)'de sonlanır (19). TH çoğunlukla septasyonlar içerir ve *Pacchionian granülasyonu* olarak da bilinir. Sinüs içerisindeki kanallarla asimetrik olarak en sık sol transvers sinüse açılır (19, 21, 23).

Bazal ganglionlar, talamus ve hemisferdeki beyaz cevherin sentropedal olarak derin serebral vene drenajını sağlar (12). İnternal serebral ven, galen veni ve SS ile beraber beynin santral kesiminin drenajını üstlenmektedir (19, 26).

Temporal lobun mediali, unkus ve hipokampusun drenajı da derin orta serebral ven, rosental ven ile galenik sisteme gerçekleşmektedir (19).

### **Transvers Sinüs (TS)**

Lateral sinüs olarak da bilinir. Tentoryum serebelli ve kalvaryum iç tabakası arasında yer alır. Torkular herofiliden yani *protuberentia occipitalis*'den, temporal kemik petröz part posterior kesime doğru uzanır. İnfiora doğru yönelerek sigmoid sinüsü oluşturur (19) .

TS'ler sıklıkla asimetriktir (17, 19). Sıklıkla sağ TS, sola göre daha büyük izlenmektedir ve SSS drenajının büyük kısmını sağlar (19). Hipoplastik ve atretik segment varyasyonları oldukça sıktır (19). Araknoid granülasyon ve fibröz septalardan dolayı görüntülemeye dolium defektleri izlenebilmektedir (19).

Kılıç ve arkadaşlarına göre; sağ transvers sinüs, sağ sigmoid sinüs ve sağ juguler ven beynin süperfisiyal kesiminin drenajını sağlarken; sol transvers sinüs, sol sigmoid sinüs ve sol juguler ven; internal serebral ven ve galen veni aracılığı ile beynin derin kesiminin drenajını sağlar (17, 23).

### **Oksipital Sinüs (OS)**

Marjinal venöz pleksus, dura mater katları arasında yer almaktadır ve foramen magnumu çevreler. Bu sinüs küçük varyatif bir sinüs olan oksipital sinüse drene olur (12). OS; internal juguler ven, vertebral venöz pleksus ve klival venöz pleksus ile çok sayıda küçük kanal ile bağlantılıdır (12). Yaklaşık %2 olguda OS; SS yada SSS için majör drenaj kanalını oluşturur (19).

### **Sigmoid Sinüs (SS) ve Juguler Bulb**

Sigmoid sinüs (SS); tentoriyal kanalların ayrıldığı yerden başlayıp inferomediale yönelerek juguler vene drene olur (27).

Sigmoid sinüs ile vertebral pleksus, scalp venleri ve kondiler emisser venler arasında çok sayıda anastomoz mevcuttur (12). Sigmoid sinüs (SS) mastoid hücrelere çok yakın komşuluğunun bulunması orta kulak cerrahisinde büyük önem taşır (9). Dilange ve ark.'nın çalışmasında; ayakta pozisyonda internal serebral venöz pleksuslar, serebral venöz drenajın dominant yolunu oluştururken; supin pozisyonda predominant juguler bulb yoluyla internal juguler vene (28) dominant drenaj gerçekleştirilir (27 , 29).

### **Kavernöz Sinüs (KS)**

Sella tursika içerisinde uzanan, posteriorunda klivus ve petröz apeks, anteriorunda ise süperior orbital fissürün izlendiği irregüler şekilli trabeküle venöz sinüsdür. Lateralinde izlenen oldukça ince dural venöz yapı içerisinde her iki internal karotid arter ve VI. kranial siniri (abduzens sinir)'i barındırır. Lateral duvarda ise III. kranial sinir (okulomotor sinir), IV. Kranial sinir (troklear sinir) ve V. kranial sinirin (trigeminal sinir) 1 ve 2. dalı izlenmektedir (19).

Süperior, inferior oftalmik ven ve sfenoparietal sinüs kavernöz sinüse drene olur. Her iki tarafta ki kavernöz sinüsler birbirleriyle interkavernöz venöz pleksuslar yolu ile bağlantılıdır. Bu pleksuslar septalar ya da kompartmanlar halinde ayrılır. Birçok varyasyon bulunmaktadır. Lateral duvar düz ya da konkav şekilli olabilir ancak genellikle konveks sınır göstermez (19).

### **Süperior ve İnfierior Petrozal Sinüsler (SPS, İPS)**

Süperior petrozal sinüs; temporal kemiğin petröz paraçasının üst kenarına yapışan anterolateral kenarından uzanır (22). Genellikle transvers sinüsün biterek sigmoid sinüs olarak başladığı noktadan transvers sinüse açılır (11). Serebellar ven, inferior serebral ven ve timpanik venin drenajını sağlar. İnfierior petrosal sinüs ve baziller pleksus ile bağlantı kurar (11). KS'ün arka ucundan sinüs petrosusu inferior katılır. KS, vena jugularis internanın başlangıç kısmına drene olurlar (21, 22).



### **Klival Venöz Pleksus**

Dorsum sella'nın superiorundan foramen magna kadar klivus boyunca uzanan venöz kanallardır. Kavernöz sinüs ve petrosal sinüs ile foramen magnum çevresindeki suboksipital venlerin bağlantısını sağlar (19).

### **Sfenoparietal Sinüs**

Sfenoid sinüs ala minör etrafında orta kranial fossanın kenarlarını oluşturur. Mediale doğru ilerleyerek KS'nin anterior kesimine açılır. Komşu dura mater'den küçük venler, orta meningeal arterin frontal ramusundan kanı alarak kavernöz yada inferior petrozal sinüse drene eder (11, 12).

İnferolateral drenaj (perisylvian drenaj); sylvian fissürü çevreleyen parankim (frontal, parietal, temporal operkula ve insula) drenajı, süperfisiyal orta kortikal venlerle sfenoparietal ve kortikal sinüse sağlanmaktadır (12).

### **2.3.2. Süperfisiyal Kortikal Venler**

Süperfisiyal venler, serebral korteks üzerinde uzanır. Genel olarak rosental vene drene olur (23). Süperfisiyal kortikal venler superior, orta ve inferior olmak üzere üç gruba ayrılır.

Superior kortikal venler; korikal sulkusların yüzeyinde uzanan, genelde konveksiteyi takip eden, yaklaşık 8-12 arası isimlendirilmemiş vendir. Subaraknoid mesafeyi geçerek araknoid mater ve dura mater iç yüzeyini deler. SSS'e drene olur (19).

Bu venlerden en önemlisi ve en dominant olanı; Trolard venidir. Sylvian fissürden yukarı doğru çıkarak SSS'e katılır. Görüntüleme olarak MRV, BT, DSA'da spoke pattern (tekerlek teli şeklinde) sentropedal şekilde SSS'ye doğru ilerler ve sağ kenarından sinüse açılır (19).

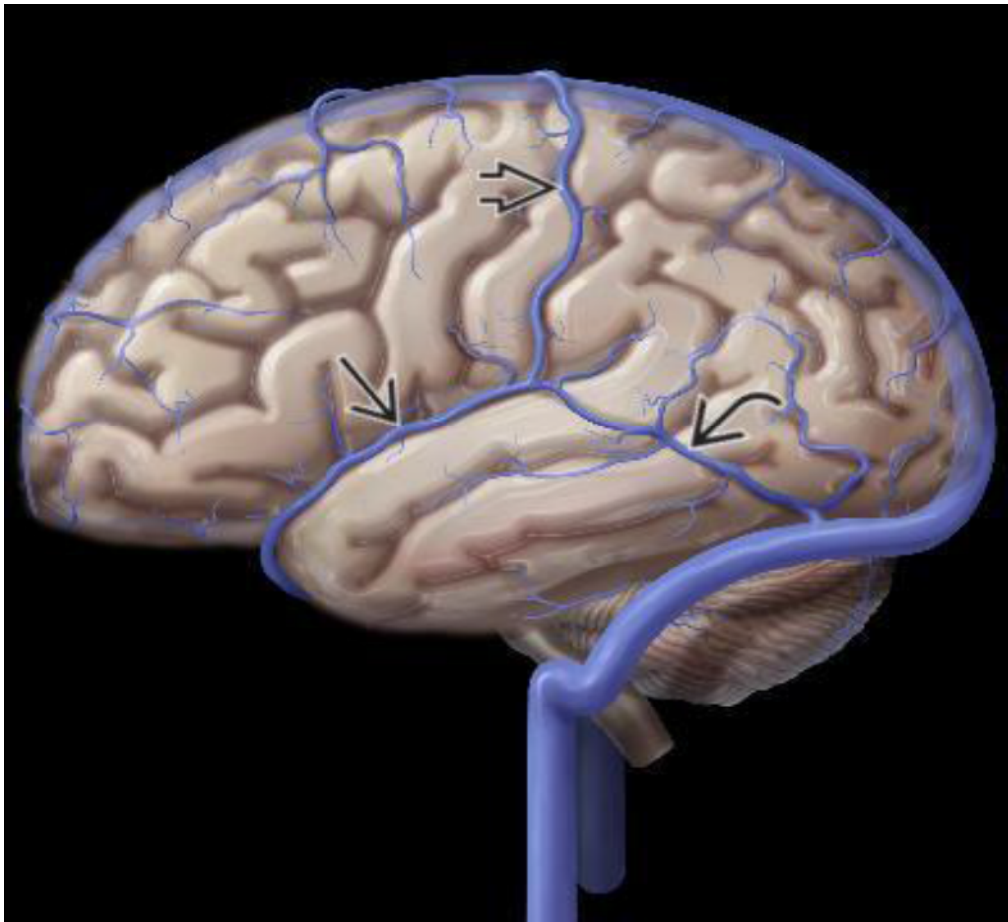
Orta kortikal venler; en göze çarpan gruptur. Sylvian fissürden başlayarak temporal, frontal ve parietal operkula boyunca ilerleyerek lateral serebral fissür üzerine uzanır (19).

Inferior kortikal venler; inferior frontal lob ve temporal kesimin yüzeyel drenajını sağlar. Derin orta serebral ven; insula, parahipokampal girus venöz kanını

toplayarak Rosenthal bazal veni ile anastamoz yapar. Rosenthal bazal veni posterosuperiora doğru ilerleyerek ambient sisterne girer ve oradan Galen veni ile birleşir (19).

Diğer bir önemli posterior anastomatik ven; Labbe venidir. İnferolaterale doğru temporalin üstünden geçerek transvers sinüse drene olur (Şekil 2,3).

Tanımlanan üç süperfisiyal anastomatik ven, yani Labbe veni, Trolard veni ve süperfisiyal orta serebral ven değişik boyutlarda izlenebilir. Birbirlerinin varlığını sürdürmede birbirlerine karşılıklı destek verirler. Bunlardan bir ya da ikisi dominant olabilir. Ancak üçüncü anastomoz veni genellikle hipoplastik ya da aplazik izlenmektedir (12).



Şekil 2.3 Yüzeysel venlerin şeması; kalın ok trolard veni, kıvrık ok Labbe veni, düz ok yüzeysel orta serebral veni göstermektedir (19).

### 2.3.3. Derin Serebral Venler

Derin serebral venler santral yapıları; bazal ganglionlar, korpus kallosum, pineal bölge, limbik sistem ve talamusun drenajını sağlar. Derin venler beyin operasyonları sırasında arterlerden daha çok anatomik landmark olarak kullanılır (30). Derin venler DSA'da en iyi geç venöz fazda görüntülenir (23). Genellikle iki adet simetrik yerleşim gösterir (24). Medüller, subependimal ve derin paramedian venler olarak üç bölümde incelenir. Kortikal venler sentrifugal olarak korteks ve subkortikal beyaz cevheri; medüller venler ise sentripedal yönde derin periventriküler beyaz cevher, bazal ganglionlar ve talamik bölgeyi drene eder (31).

Medüller venler; sayısız, küçük vasküler yapılar olarak korteksin 1-2 cm altından başlayıp beyaz cevher boyunca ventriküle uzanır ve subependimal venlerde sonlanır. Normal şartlarda ventriküllerle birleştiği yere kadar görüntüleme yöntemleriyle görüntülenemezler (23). DSA ve kontrastlı MRG'de ventriküllerle birleştiği noktada ventriküllere paralel, silik, lineer çizgilenmeler şeklinde kontrastlanma gösterir (12, 19).

Subependimal venler; ventriküler ependim altında ilerleyerek medüller venler aracılığı ile bazal ganglionların ve derin beyaz cevherin venöz drenajını sağlayan yapılardır. İki önemli subependimal ven; talamostriate ve septal vendir. Septal ven; lateral ventriküllerin frontal hornlarının çevresinden dönerek septum pellicidum boyunca posteriora, foramen Monroe arkasına doğru ilerler. Seyri sırasında korpus kallosum ve derin frontal beyaz cevherden dallar alır (19, 23). Talamostriate ven ise kaudat nükleus ve talamustan gelen dalları alarak foramen monro düzeyinde septal venle birleşerek internal serebral veni oluşturur (19, 23).

Derin paramedian venler (internal serebral ven ve Galen veni) derin serebral yapıların çoğunun drenajını sağlar. Her iki internal cerebral ven ve Rosenthal bazal veni, rostral quadrigeminal sisternde birleşerek Galen venini oluşturur (19).

Galen veni, korpus kallosum splenium altından posteriora doğru dönerek inferior sagittal sinüse sonrasında sinüs rektusu oluşturmak üzere birleşir (12, 19).

### 2.3.4. Posterior Fossa Venleri

Posterior fossa venleri; galenik grup (superior), petrozal grup(anterior) ve posterior grup olmak üzere 3 gruba ayrılır.

Galenik grup; Presantral serebellar ven, süperior vermiyan ve anterior posterior mezensefalik venden oluşur. Presantral lingula, vermis ve santral lobül arasında, dördüncü ventrikül tavanından geçerek uzanır. İnferior kollikulus arkasında sonlanarak Galen venine drene olur (19, 23).

Petrozal ven; trigeminal sinirin hemen altından süperior petrozal sinüse drene olan bir grup vendir (23). Pons, medulla ve serebellumdan sayısız dallar alır. DSA'da anteroposterior imajlarda veya koronal kontrastlı BT venografide yıldız şeklinde izlenir (12, 23).

Tentoriyal grupta en önemli ven; inferior vermiyan vendir. İnferior vermis arkasından geçerek hemisferik venleri alır ve tentoryal sinüslere drene olur (12, 23).

### 2.3.1. Meningeal Venler

Serebrumda dura materi çevreleyen venöz kanallar meningeal ven olarak adlandırılır. Arterler genellikle venlere bası yaparak onlara çift kanal görünümü verirler. Büyük meningeal venler, orta meningeal artere eşlik eder. Meningeal venler; alt kenarlarında komşu dural sinüslere, üst sınırdaki ise venöz lakunalara ve SSS'e drene olur (23).

### 2.4. Venlerin Drenaj Alanları

Serebral venler, vücut genelinden farklı olarak arterler ile birlikte seyir göstermez. Bu nedenle drenajları farklıdır. Temel olarak 4 patternde drenaj alanları periferik, santral, inferolateral ve posterolateral olmak üzere ayrılır.

Periferik (Yüzeyel) beyin kesiminin drenajı genellikle radial pattern gösterir. Orta ve üst serebral hemisfer korteks ve komşu beyaz cevherin drenajını kortikal

venler aracılığı ile sentrifugal olarak (perifere doğru) sağlanır. Kortikal venler çoğunlukla SSS'e doğru drene olur (Şekil 2.4, yeşil renkte kodlanan alan)(19).

Derin (Santral) beyin kesiminin drenajı; çekirdek (core) beyin yapıları drenajı sentropedal olarak derin serebral vene sağlanır. Bu yapılar bazal ganglionlar, ventriküller ve beyaz cevherin büyük kısmını oluşturmaktadır (19).

İnternal serebral ven, galen veni ve sinüs rektus ile beraber beynin santral kesiminin drenajını sağlar (19) (Şekil 2.4, kırmızı renkte kodlanan alan).

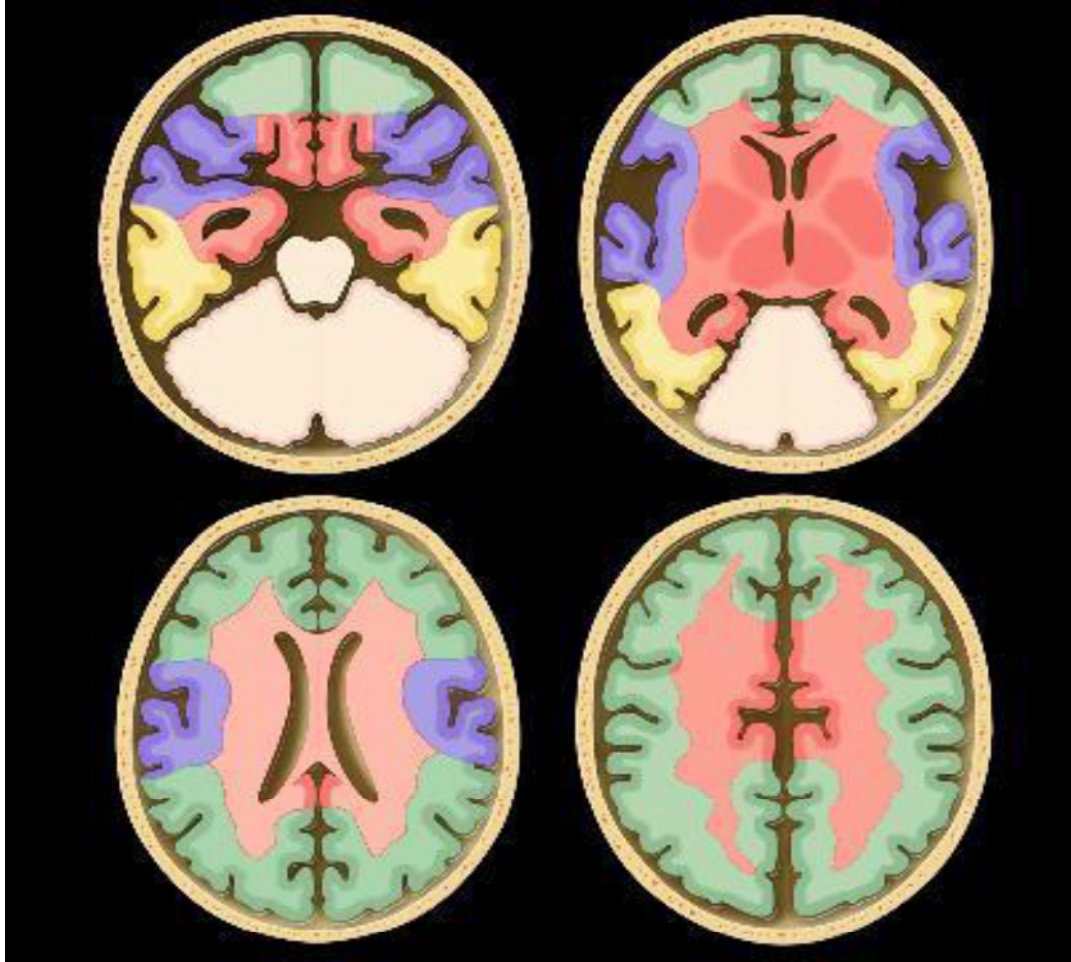
Temporal lobun medial kesimi, unkus anteromedali, hipokampusun drenajı; derin orta serebral ven, rosental ven ile galenik sisteme olmaktadır (Şekil 2.4) (19).

İnferolateral (perisylvian ) bölge drenajı; Sylvian fissürü çevreleyen parankim(perisylvian bölge); frontal, parietal ve insula ile birlikte temporal opercula drenajı yüzeyel orta serebral ven aracılığı ile sphenoparietal sinüs ve kavernöz sinüse gerçekleşir (Şekil 2.4, mor renkle kodlanan alan) (19).

Posterolateral (Temporoparietal) drenajı; temporal kemiğin posterior ve inferolateral kesimleri ve parietal lob inferioru süperior petrozal sinüs ve labbe veni aracılığı ile transvers sinüse olur (Şekil 2.4, sarı renkte kodlanan alan) (19).

Derin venöz sistem (Galen veni ve internal serebral ven, rosental ven); inferior frontal lob, bilateral bazal ganglionlar, talamus, frontal, temporal ve parietal lobda beyaz cevherin büyük kısmı, korpus kallosum drenajını sağlar. Derin sistem oklüzyonunda büyük olasılıkla primer venöz yolağın direkt talamusu drene etmesi nedeniyle önce talamus etkilenir (2).

Venöz oklüzyonlar drenaj ve anastamoz paternlerinden dolayı çok farklı klinik tablolarla gelebilir.



Şekil 2.4 Yeşil alan yüzeyel drenajı, Kırmızı alan derin venöz drenajı gösterir. Sarı alan labbe veni ve TS ile mor alan ise sfenoparietal ve kavernöz sinüs aracılığı ile drene olur (19).

## 2.5. Dural Venöz Sinüslerde Varyasyon

Venöz varyasyonların bilinmesi girişimsel işlemlerde ve tanı konulmasında oldukça önemlidir. Embriyonik yaşamda karşılıklı venöz pleksusların anastomozları ile venöz akım paternlerindeki değişiklikler sinüs varyasyonlarına neden olur. En sık varyasyonlar transvers sinüste görülür.

Normal SSS varyasyonlarında, %85 oranında orta hatta tek izlenirken, %15 oranında çift veya üçlü görülebilir (27, 32, 33). Normalde orta hat yerleşimli olup en sık posteriora sağa doğru hafif deviyasyon yaparak sağ transvers sinüse açılır (12, 19, 27). Bir çalışmada, erişkin toplulukta sağ TS çap olarak sol transvers sinüsten

hastaların %78'inden daha geniş, geri kalan %22'si ise eşit genişlikte izlenmektedir (34). SSS; normal kişilerin %20'sinde posteriora 1 cm'den fazla orta hattın sapma gösterebilir (27). SSS'nin anterior kesiminin yokluğu şeklinde varyasyonları mevcuttur. SSS; trolard ven ya da frontal ven gibi önemli süperior kortikal drenaj venlerinin birleşmesiyle posteriora kadar uzanır (20).

SSS, çoğunlukla transvers sinüse direkt dökülür. Karşı taraf TS hipoplastik ya da atrezik olabilir. SSS sıklıkla sağ transvers sinüs ile devamlılık gösterip, sol transvers sinüs straight sinüs (sinüs rektus) olarak devam eder. Bu varyasyonda torkular herofili hipoplastik olabilir ya da hiç izlenmeyebilir. Diğer bir varyasyon olan ‘‘ *high splitting* ‘‘ yüksek ayrılan SSS izlenebilir.

Widjaja ve arkadaşlarının normal çocuklarda yaptığı çalışmada %54 oranında sağ transvers sinüs, %36 sol transvers sinüs dominantken, %8 simetrik baskın ve %2 oranında hiç izlenmemiştir (33, 35).

Asimetrik juguler bulb nadir bir bulgudan çok, artık normalleşmiş bir varyasyondur. Çok sık olmayan bir diğer varyasyon ‘‘high riding juguler bulb’’ yüksek yerleşimli jugular bulb olarak tanımlanmıştır. Üst noktasında dilatasyon izlenebilir. Her iki varyantta juguler divertikül adını alır (12, 36). Orta kulak boşluğu ile komşuluğu nedeniyle kemikte dehissensten bağımsız pulsatil tinnitusa ya da dehissensle birlikte retrotimpanik bölgede vasküler kitle şeklinde izlenebilir (12, 36).

Torkular Herifili (Confluence sinuum, konfluens sinüs); SSS, SS ve transvers sinüsün bileşimi olup en önemli komponenti sağ ve sol transvers sinüstür. Sayısız varyasyon gösterebilir. %45-50 oranda her iki transvers sinüs açılabilceği gibi sağ ya da sola ayrı ayrı da açılabilir. TS'den biri agenezik yada hipoplazik olabilir. Daha nadir olarak da septalı ya da fenestrasyon gösteren torkular herofili paterni ve oksipital sinüs şeklinde izlenebilir (12).

Straight sinüs (sinüs rektus), varyasyonları oldukça sıktır. *Persistent falcine sinüs*; oldukça nadir bir varyasyon olup %2 oranında gözükür. *Persistent falcine sinüs* orta hatta İSS veya galen veni ile bağlantı kurar (19). *Persistan falcine sinüsü* olan hastaların 2/3'ünde sinüs rektus yoktur ya da rudimantedir (19).

Oksipital sinüs; her iki transvers sinüse açılabilceği gibi en sık sol transvers sinüse açılır (9). Oksipital sinüs, foramen magnum çevresindeki pleksuslarla ve pleksus venozus vertebralisle yaptığı anastomozlarla varyasyonlar gösterebilir (9).

Ayanzen ve arkadaşlarının yaptığı çalışmada, sadece 9 ay ile 83 yaş arası normal bireylerde %10 oranında oksipital sinüs izlenmiştir (15). Çocuklarda ise bu oran %18 olarak bildirilmiştir ve oksipital sinüs izlenenlerin çoğu 2 yaşından küçüktür. 9 yaşından büyük hiç vaka mevcut değildir (35). Bunun nedeni yürümeyi öğrendikten sonra venöz drenaj vertebral venöz pleksuslara doğru artarak internal juguler venlere olan akım azalacaktır. Erişkin veya genç yaşlarda oksipital sinüse olan akım azalacağından boyutları ve sayısı azalır (35, 37). Oksipital sinüslerin boyutu ve varlığı transvers sinüslerin boyutları ile sigmoid sinüsten daha yakın ilişkilidir (35, 37). Lateral sinüsler rudimanter olduğundan oksipital sinüs, lateral sinüslerin görevini üstlenir (persistan oksipital sinüs veya prominent mastoid emisser ven) (33, 37).

Yüzeyel venler normalden oldukça değişkenlik gösterir. Multiple süperfisiyal orta serebral ven en sık görünen varyasyondur. Schizensefali ve kortikal displazide malformasyon üzerinde anormal şekilde uzanır (12). Yüzeyel ve derin venöz drenaj paternlerinde görünen varyasyonlar siktir ancak gerçek anomaliler oldukça nadirdir (12). Bütün dural sinüslerde ve yüzeyel venlerde anomalilerin; konjenital malformasyonlarla, özellikle holoprosensefali, posterior fossa anomalileri gibi orta hat anomalilerinde sıklıkları artar (15).

## **2.6. SVT Hakkında Genel Bilgi**

### **2.6.1. SVT İnsidans, Etiyolojisi ve Klinik Bulgular**

Serebral venöz trombüs (SVT) ilk olarak 1825 yılında Ribes tarafından 45 yaşında 6 aydır deliryum, nöbet öyküsü olan hastanın otopsi sırasında SSS ve sol TS'de trombüs görülmesi ile ilk olarak tanımlanmıştır (38, 39). SVT bütün kraniyal vasküler hastalıkların %1-2'sinden sorumludur. Bütün inme nedenlerinin içinde %1'den daha azında neden olmaktadır (40). Çocuklarda ise yapılan çalışmalarda trombüs insidansı her 100.000 çocuktan (<18 yaş) 0.67 olup, %43'ü neonatal dönemdeki çocuklardır (40, 41). Erişkinlerde her yaşta görülebilmekle birlikte hız artışı üçüncü dekatta izlenmektedir. Erkek/kadın oranı 1.5/5'dir (40). Erişkin popülasyonda yıllık hız; 2 milyon erişkinden 3-4 vaka olarak bildirilmiştir (40, 41).



Coğrafi ya da ırklar arasında farklılık saptanmamıştır (42). Görece nadir bir hastalık olsada geniş klinik spektrumunda bulgulara neden olduğu için tanıda genellikle gecikilebilir. İnsidans hakkında ilk bilgiler 1960 yılında otopsi serilerinden yapılan çalışmalarda 12.500 otopside 16 vaka şeklinde yayınlanmıştır ki popülasyon çalışmaları ile karşılaştığında gerçek SVT sıklığının oldukça fazla olduğu görülmektedir (39, 42). Gerçek insidans oranlarının; normal popülasyonda tespit edilen oranlara göre 10 kat daha fazla olduğu tahmin edilmektedir (42). SVT en sık SSs ve TS'de izlenmektedir (43).

Trombüslerin oluşma patofizyolojisi 1856 yılında Virchow triadında 3 temel mekanizma şeklinde tanımlanmıştır. Bunlar damar duvarında endotel yaralanması, hiperkoagülasyon ve stazıdır. Endotelyal yaralanma sonrası yavaşlayan kan akımı koagülasyon süreçlerini tetikleyerek kan viskozitesini artırır. SVT için temel olarak süreç bu noktada başlar (42). Bu faktörleri hızlandıran her şey SVT nedeni olabilir. Dehidratasyon, gebelik, oral kontraseptif kullanımı, travma, enfeksiyon, kollajen vasküler hastalıklar, koagülopatiler, kalıtsal hastalıklarda serebral venöz oklüzyon gibi birçok durumda olasılık artmaktadır (Tablo 2.1). Kalıtsal olarak aktarılan trombofilik hastalıklardan en sık görülenleri; Faktör 5 Leiden mutasyonu, hiperhomosisteinemi, protein C ve S eksikliğidir (Tablo 2.1) (40, 42, 44). Tüm risk durumlarından 2 ve üstü risk durumuna sahip erişkinde %40'dan fazla SVT riski varken hiçbir risk taşımayan kişilerde SVT sıklığı %15-20 civarındadır (45). Bütün bu sayılan nedenler dışında %25 hastada hiçbir neden saptanamayabilir (2). Bazen intrakranial izlenen fraktür, sinüzit, menenjit gibi enfektif durumlarda, intrakranial hipotansiyonda, beyin vasküler yapıları ilgilendiren Behçet hastalığı gibi vaskülitlerde koagülasyon kaskadı aktive olarak SVT'ye neden olabilir (46).

SVT olan ancak birçok kollateral gelişen olgular asemptomatik olabilir. Rekanalizasyon ve kollateraller gelişmeden de birçok vakanın asemptomatik olduğu görülmüştür (15, 34). Klinik bulgular birçok şekilde karşımıza çıkabilir. Bu bulgular diğer kranial vasküler hastalıklarla kıyaslandığında oldukça farklı ve ilginç özellikler göstermektedir. Bunlardan birincisi; beyin ödemi, enfarkt ya da hemoraji arteriyel iskemide etkilenen alanlarla aynı değildir. İkincisi, parankimde karışık paternde ödem ve farklı evrelerde kan ürünleri mevcut olup ayırt edici olarak kullanılabilen difüzyon görüntüleme oldukça yanıltıcı sonuçlar verebilir. Son olarak venöz

iskemilerde hemorojik transformasyon riski oldukça yüksek olup olguların yaklaşık 1/3'ünde izlenmektedir (2).

Tablo 2.1 SVT Risk Faktörleri (47-49).

<b>PROTROMBOTİK</b>	<b>ENFEKSİYON</b>	<b>İNFLAMATUVAR</b>
Antitrombin eksikliği	Otit	Sistemik Lupus Eritomatozus
Protein C ve S eksikliği	Menenjit	Wegener Granülamatozusu
Faktör V Leiden mutasyonu	Sinüzit	Sarkoidoz
Protrombin G20210A gen mutasyonu	Sistemik enfeksiyonlar	İnflamatuvar Barsak Hastalıkları
Nefrotik sendrom	Mastoidit	Behçet Sendromu
Antifosfolipid antikor Sendrom	Aspergilloma	Diğer vaskülitler
Hiperhomositeinemi	Staph.Aureus	
Gebelik*	İntrakranial enfeksiyonlar	
Postpartum dönem*		
<b>İLAÇLAR</b>	<b>TRAVMA</b>	<b>SİSTEMİK HST</b>
Oral Kontraseptifler*	Kafa travması	Hipertroidi
Hormon Replasman Tedavisi	Juguler Ven kataterizasyonu	Diabetes Mellitus
Steroidler	Geçirilmiş operasyon	Siroz
L-Asparajinaz	Lomber Ponksiyon	Kanser
Tamoksifen		Konjenital Kalp Hastalıkları
Androjenler		
<b>DİĞER</b>	<b>HEMOTOLOJİK</b>	
Dehidratasyon*(çocuklarda sık)	Polistemi	
İdiyopatik	Myeloproliferatif Hastalık	
Sigara	Trombositemi	
	Lösemi, Lenfoma	
	Anemi (Hgb <9 gr/dl)	
	Paroksizmal Nokturnal Hemoglobinüri	
	Faktör 8 yüksekliği	

Klinik evreleme radyolojik evrelemeden farklılık gösterir (41, 45). Bulguların başlayışına göre ilk 48 saat akut (hastaların %20-30 bu evrede), 48 saat ile 30 gün arası subakut (hastaların %50-80 arası), 30 gün ve sonrası ( %10-20'si) kronik olarak evrelendirilir (3, 50, 51). Leach ve ark'nın çalışmasında evreleme ilk 7 gün akut; 7-15 gün olanlar subakut ve 15 günden sonra ise kronik dönem olarak tanımlanmıştır (1, 52). Hastaların %90'nında geliş şikayeti baş ağrısıdır (43). Baş ağrıları akut subakut, kronik herhangi bir dönemde gelebilir. Genellikle non-spesifik diffüz tip baş ağrılarıdır. Bazen gök gürültüsü şeklinde baş ağrısı (*thunderclap*), subaraknoid kanama ile karışabilir (40, 44). Fokal ya da jeneralize nöbet baş ağrısından sonra görülen en sık (tüm hastaların %40 ) bulgudur (43). Nöbet arteriyel kaynaklı

inmelerden çok daha sık venöz enfarktlarda izlenir. Lohusalık döneminde, postpartum ilk 3 haftada çok sık izlenir (53). Nöbetle gelen hastaların %76'sı postpartum dönemde kadınlardır (40, 43) . Fokal nörolojik defisitler diğer sık bulgulardandır. Bunlar santral motor ve duyuşal defisitler, afazi ve hemianopsidir (40). Hastalarda %20 ile 40 arasında intrakranial basınç artışına baęlı nonspesifik semptomlar izlenir (40). Bunlar baş ağrısı, bulantı, kusma, papil ödem olup görüntüleme de hidrosefali bulgusu izlenmez (2, 40). Diğer bulguları ise baş dönmesi, sersemlik, tinnitus veya multiple kraniyal sinir parazileri şeklinde tutulum lokalizasyonuna göre deęişebilir. Koma ya da stupor hali %15 oranında görülebilir. Bu olgularda görüntüleme de genellikle derin venöz sistem tutulumuna baęlı bilateral talamik enfarkt ya da yaygın trombüsler izlenir. Derin venöz sistem tutulumları kötü prognostik faktörlerdendir (2, 40, 54).

Trombüs tanısında labratuvar incelemelerde; D-Dimer seviyesinin normal düzeyde olması trombüsü ekarte etmekte oldukça sık kullanılır. Ancak yapılan bir çalışmada 73 SVT tanısı alan olgunun sadece %10'unda D-Dimerin negatif olması nedeniyle anlamlı sensitivite ve spesifiteye sahip olmadığı sonucuna ulaşılmıştır (43, 55). ELISA testi ile D Dimer pozitif ise SVT için düşük de olsa olma olasılığı vardır, sonucuna ulaşılabilir (44).

### **2.6.2. SVT Patofizyoloji, Komplikasyon, Tanı ve Tedavi Yaklaşımları**

Serebral Venöz Trombüslerin (SVT) patofizyolojisini anlamak oldukça önemlidir. Patofizyolojide en az 2 önemli mekanizma tariflenmiştir (56, 57). Birincisi SVT'ler parankimal disfonksiyona ya da kanamalara neden olur. Bu bir mekanizmadan çok sonuç olarak deęerlendirilebilir. İkincisinde; venlerin obstrüksiyonu ile BOS emilimi azalır ve intrakranial basınç artmaya başlar. Venöz basıncın yükselmesi ile kapiller perfüzyon basıncı azalır ve serebral kan hacmi artar. Serebral venler dilate olarak ve yeni kollateraller oluşturarak basıncı dengelemeye çalışır (38). Kollateral venler; SVT'nin erken evresinde başlayarak oklüde sinüs çevresinden kortikal venlerlerden ortaya çıkar. Kollateraller tromboze olmayan sinüse yada intermediate venlere (meningeal, emmiser ve diploik venler) drene olur. Yaygın trombozda esas kollateral sistem intermediate vendir (2). Bu sisteme rağmen

basınç düzenlenemezse artmış venöz ve kapiller basınç kan beyin bariyerini etkileyerek kan plazmasının intersitisiyel alana geçmesine neden olur. Buna sekonder venöz trombüslerde ilk görülen ödem, vazojenik ödemdir. Basınç artmaya devam ederse serebral ödem ve beraberinde venöz ve kapiller rüptür sonucu parankimal hemoroji ve/veya enfarktler izlenir. Artmış intravasküler basınç, serebral perfüzyon basıncını düşürür. *Cerebral Blood Flow* (CBF) (beyin kan akımı) azalır ve enerji metabolizması bozulur. Hücre duvarında Na<sup>+</sup>/K<sup>+</sup> ATPaz pompasının işlevinin bozulmasıyla hücre şişer ve sitotoksik ödem oluşur. (38, 43). Venöz trombüsde oluşan intrakranial basınç artışının bir diğer nedeni de; BOS'un en çok SSS'de bulunan araknoid granülasyonlarla drenajının sağlanmasıdır. SSS, TS ve juguler vende görülen trombüslerde bu alanda çoğunluğunun izlendiği araknoid granülasyonlar görevlerini yerine getiremeyeceklerinden emilim bozulur ve intrakranial basınç artar (58). Yukarıda anlatıldığı gibi intrakraniyal basınç artışına sekonder bozulmuş kapiller perfüzyon ve sitotoksik ödem, venöz enfarktlara (özellikle kortikal venlerde ve internal serebral vende olursa daha siktir) ve hemorojiye neden olurken, BOS emiliminin bozulmasına sekonder intrakranial hipertansiyon, baş ağrısı, ödem gibi bulgular görülür (44).

Serebral venöz trombüsün 3 adet subtipi mevcuttur. Birincisi dural sinüs trombozu olup en çok izlenen ve dural sinüsleri ilgilendiren tiptir. En sık SSS ve TS'yi tutar (56). Derin serebral venöz trombüs ikinci subtipidir. Yaklaşık %16 oranında görülür. İntrakranial artmış basınca sekonder bilinç değişikliğinden komaya kadar giden klinik tabloda izlenebilir ve ensefalitle karışabilir (58). Galen ven, Rosental ven ve internal serebral ven sulama alanlarını; bazal ganglion ve derin beyaz cevheri özellikle bitalamik bölgeyi ilgilendirir (2, 43, 45). Üçüncü ve son subtip; kortikal ven trombozudur. En sık SSS'e drene olan kortikal venleri ilgilendirir. İzole tipi oldukça nadirdir. Genelde sinüs trombüsü sonrası geri akım ile kortikal venler etkilenir (45). T2\* sekansları; kortikal ven trombüslerini %97 duyarlılık ile en iyi görüntüleyen MR sekansıdır. BT ve BT Anjiografinin kortikal ven trombüslerinin tanısında yeri yoktur (45).

Birçok çalışmada; SVT'nin arteriyel kaynaklı inmelerle karşılaştırıldığında çok daha benign gidişli olduğu saptanmıştır. SVT fatalite hızı %5 den az olup, %80 hasta hiçbir sekel kalmadan iyileşir (43). 1993-1994 yıllarında Amerika'da yapılan

bir çalışmada, SVT'nin komplikasyon oranları 100.000 hastada 11,6 olarak verilmiştir (42). Diğer çalışmalarda trombüs oluşuktan sonra ilk ay mortalite oranı %13 olarak bildirilmiştir. Erken dönemde %37 oranında vakada nöbet izlenir. İntrakraniyal hipertansiyon ve obstrüktif hidrosefali görülebilir (38, 59, 60). Geç dönemde gelişen en sık komplikasyon (tüm geç komplikasyonların %50 si ) persistan baş ağrısıdır. İntrakraniyal hipertansiyon nedeniyle ortaya çıkar (38). Trombotik bir zemin varlığı olduğundan diğer organlarda %7 oranında vasküler yapılarda trombüs ortaya çıkabilir. SVT; % 2-15 arası tekrar edebilir. Nöbet %5-32 arasında izlenebilirken optik atrofiye sekonder görme kaybı %1-5 arasında nöbete göre daha az oranda saptanır. Bunlar dışında dural arteriovenöz fistüller, nörofizyolojik ve nöropsikolojik sorunlar; depresyon, afazi ve abuli izlenebilir (43, 56, 61-63). Superior sagittal sinüs trombozlarında aynı taraf alt ekstremitede güçsüzlük, parapleji olabilir. Venöz enfarktlar yüksek oranda peteşiyel kanamalar yaparak araknoid boşluğa açılır ve subaraknoid kanamalara neden olabilir (49). Trombüs, juguler kanala dek uzanırsa IX, X, XI ve XII. kranial sinirleri etkiler ve juguler foramen sendromuna neden olabilir (49). Kavernoöz sinüs trombozları; kemozis, proptozis, okulomotor sinir paralizisine neden olabilir. İzole lateral sinüs trombüsleri ise sadece intrakranial basınç artışıyla oluşabilir (2, 63). Görüntülemelerde parankim ve ventriküllerde boyut farkı saptanmadan klinikte baş ağrısı görülebilir. Hastada hiçbir görüntüleme bulgusu yokken şiddetli klinik tablo ile geliyor ise kafa içi basınç artışına sekonder geliştiği düşünülmelidir (57, 63). Bu başağrıları rekanalizasyon geliştiğinde de %50 oranında devam eder (57). SVT trombotik patternleri aktive ederek %2-15 oranında tekrar edebilir. Bütün bunlara rağmen %80'den fazla oranda SVT tamamen iyileşerek nörolojik yada kognitif hasara neden olmaz (41, 64).

Kısaca serebral venöz trombüs tanısı için ani başlangıçlı baş ağrısı, nöbet, nörolojik defisitler gelişmiş ancak arteriyel dağılımla bulgular uyumsuzsa, Bilgisayarlı Tomografi(BT)' de görüntüleme büyük oranda normal ve diğer görüntüleme yöntemleriyle multiple skleroz gibi demyelinizan hastalıklar ekarte edilmişse ek olarak hastada trombüs gelişimi için risk faktörleri var ise tanıdan şüphelenilir. T2\* sekans ve MRV ile SVT tanısı doğrulanır. Major bir kontrendikasyon yoksa intravenöz heparin ya da subkutan düşük molekül ağırlıklı heparin tedavisine başlanmalıdır (49). Heparin rekanalizasyonu artırır ve trombüsün

büyümesini önler. Beraberinde oluşan diğer trombotik süreçlerin (derin ven trombozu, pulmoner emboli, vb) oluşumunu engeller. Bununla birlikte hemorojik enfarkt riskini arttırabilir. Bir çalışmada SVT izlenen vakalarda heparinin kullanılmadığı grupta kullanılan gruba göre ölüm oranları çok daha fazladır (44). Eğer hastada nörolojik bulgular geriler ve durum stabilleşirse etiyolojiye göre 3 ay, 6 ay veya ömür boyu olmak üzere oral antikoagülanlara geçilir. Hastada intravenöz heparin veya düşük molekül ağırlıklı heparine yanıt yoksa hasta durumu instabilleşip bilinç kaybı ve komaya kadar nörolojik detorsiyon izlenirse görüntüleme yöntemlerine başvurulur. Bulgular intrakraniyal hipertansiyona bağlı ise dekompresyon cerrahisi düşünülebilir. Görüntülemeye durumu açıklayacak bulgu izlenmediyse endovasküler tedaviler düşünülmelidir (38). Endovasküler tedavide sinüs içerisine ürokinaz gibi trombolitik bir enzim vererek ya da aspirasyon ile mekanik olarak trombüsü çıkartmak gibi metodlar uygulanabilir (49). Rekanalizasyon sonrası intrakraniyal hipertansiyon devam ederse oral asetozalamid ya da belli aralıklarla yapılacak lomber ponksiyon ile semptomlar gerileyebilir (49).

### 2.6.3. Çocuklarda Serebral Venöz Trombüs

Avrupa'da yaklaşık olarak her yıl bir milyon erişkinden 3-4 vaka çocuklarda ise 7 vakada serebral venöz trombüs olduğu bildirilmiştir (28). Kanada verilerine göre her yıl 100.000 çocuktan 0.67'sinde SVT izlenmiştir (65). Bu oran erişkinlerle kıyaslandığında daha fazladır. Erişkinlerde kadın erkek oranı yaklaşık olarak 3/1'ken çocuklarda kadın erkek oranı eşittir (50). SVT en sık %43 oranında neonatallerde izlenir. Çocuk hastaların tamamında %54'ü 1 yaşından küçük infantlardan oluşur. Çocuklarda klinik olarak en sık (nonatallerin yaklaşık %71 inde) nöbet izlenmektedir (65).

Risk faktörleri çocuklarda yaşla ile ilgilidir. SVT en sık neonatallerde görüldüğünden en sık nedenler doğum sırasında kalvaryal kemiklerin dural sinüslere travması, plasentadan geçen anneye ait antifosfolipidlerin tromboza olan yatkınlığı arttırması, karaciğerde antikoagülan proteinlerin üretiminin yetersiz olması, doğumdan sonraki ilk hafta dehidratasyona yatkınlığın artmasıdır (44, 66). Neonatallerde doğum sonrası en sık neden ise hipoksik iskemik ensefelopatidir (44,

48, 65, 67). İsveç'te yapılan bir çalışmada SVT olan çocukların %33'ünde mastoidit tespit edilmiştir. Bu nedenle bazı merkezler mastoidit olan çocuklara kranial görüntülemeyi rutin olarak çalışmaktadırlar (66). SVT olan infantlarda talamik ve punktat beyaz cevher lezyonları daha sık izlenmektedir (19).

Transfontanel US; yenidoğan ve ilk 1 yaş içerisinde anterior ve posterior fontanelden yapılır. En iyi superior sagittal sinüsü gösterir. Doppler inceleme tanıda oldukça yararlıdır. Derin venöz sistem trombüsleri görüntülenemeyebilir (44, 66).

Tedavide neonatal dönemdeki vakalarda özellikle hastalığın akut evresinde heparin ve düşük molekül ağırlıklı heparinin kullanımı hiçbir klavuz tarafından önerilmemektedir. Ancak birçok yayında intrakranial hemorajilere neden olmadığına yönelik bilgiler de mevcuttur. Çocuklarda SVT'nin ilk 28 gününde düşük molekül ağırlıklı heparinin kullanılması 28 günden sonra ise K vitamin antagonistleri veya düşük molekül ağırlıklı heparin 3-6 ay süre ile kullanılabilirliği söylenmektedir. Akut dönemdeki ilk 28 günde mutlaka yeni enfekt ve hematoma oluşumu açısından yakın görüntüleme takibi yapılmalıdır. Altta yatan enfeksiyon, dehidratasyon gibi nedenler mutlaka tedavi edilmelidir (44).

## **2.7. Serebral Venöz Trombüslerin Görüntülenmesi**

Serebral venöz yapıların değerlendirilmesinde teknoloji ilerledikçe görüntüleme araçlarının tanıdaki önemi artmaktadır (34).

Her görüntüleme yöntemi farklı sensitivite ve spesifite değerlerine sahiptir. Hangi hastada hangi görüntüleme yönteminin seçileceği oldukça önemlidir.

Çalışmanın bu bölümünde serebral venöz sinüs değerlendirmesinde sık kullanılan görüntüleme yöntemleri ve SVT bulguları hakkında kısaca bilgi verilecektir.

### **2.7.1. Diyagnostik Serebral Anjiyografi**

SVT'nin altın standart tanı yöntemi Diyagnostik Serebral Anjiyografi incelemesidir. En son kesin tanıyı güvenilir bir şekilde koyar (68). Ancak pratik

yaşamda çok nadir olarak DSA tetkikine ihtiyaç duyulur. Sadece tanı değil tedavide de trombolitik madde enjeksiyonu ya da pıhtının mekanik yoldan çıkarılması DSA ile mümkündür (45).

Anjiyografi'nin SVT tanısında sinüs oklüzyonu sonucu kontrast maddenin venöz fazda dolumu gerçekleşmez yada sinüs içerisinde dolum defekti izlenir. Kortikal, fasiyal ve skalp venlerinde genişleme olabilir. Özellikle hipoplazi, varyasyon ve yavaş akımda MRV ve BT incelemenin tanı koyamadığı durumlarda venöz faz ile tanı kesinleştirilir. Akut SVT ya da kortikal venlerde oklüzyon var ise serebral akım gecikir ancak trombüs her zaman vizüalize edilemeyebilir. Normalde kontrast madde enjeksiyonundan 4-5 saniye sonra dolum olurken venöz sistem opasifikasyonu 7- 8 saniyeye kadar gecikebilir. Bu durumda dural veya kortikal ven trombüslerinden şüphelenmek gerekir (38, 44, 68, 69).

Direk Serebral Venografi tetkiki ise bir mikrokater ile internal juguler venden kontrast madde vererek beyin venöz yapılarını görüntülemektir. En sık kullanım amacı endovasküler tedavi prosedürlerinin uygulanmasıdır. Trombüs, venöz sistem içerisinde tam ya da kısmi olarak tıkaçıcı şekilde dolum defektine neden olur. Tam tıkadığı komplet trombüsler “*cupping*” görüntüsüne neden olur. Parankimde vasküler konjesyon bulguları ve kortikal kollateraller izlenir buna “*corkscrew*” damar bulgusu denir (45, 69).

Direk serebral venografi tetkikinde direkt olarak venöz basınç ölçülebilir ve venöz hipertansiyon tanınabilir. Normal venöz sinüs basıncı <10 mm H<sub>2</sub>O iken bu değer üstünde olması olasılıkla bir trombüse sekonder basınç artışı şeklinde yorumlanabilir (38, 44).

### 2.7.2. Bilgisayarlı Tomografi

Bilgisayarlı Tomografi; 1978 yılında Buonanno ve Kingsley tarafından serebral sinovenöz oklüzyonlarda ilk kez kullanılmıştır (70, 71). Birçok çalışma; SVT olgularında BT görüntülerinin %20 ile %30 olguda anormal izlendiğini göstermektedir (31, 38, 53, 68).

Kontrastsız BT incelemede SVT bulgularından “dens cord bulgusu”; tromboze kortikal venlerin dens olarak izlenmesidir. Oldukça nadir görülür. Bunlar



dışında dens transvers sinüs, dens juguler ven veya dens triangle şeklinde de isimlendirilebilir. Transvers sinüs trombüsü BT incelemede subdural hematoma gibi görülebilir ve yanlış tanı alabilir (68).

Çocuklarda diffüz serebral ödem, demyelinizasyon, subdural hematoma ve yüksek hematokrit düzeyi olan hastalarda sinüsler normalden dens görülür ve BT’de trombüs ile karışabilir (33, 41). BT incelemede SVT’de izlenebilen indirekt bulgular; trombüse sekonder gelişebilecek arteriyel dağılıma uymayan hemorojik ya da nonhemorojik enfarkt, subdural ya da subaraknoid kanama, diffüz serebral ödem gibi parankimal lezyonlardır (68).

Kontrastlı BT incelemede, kontrastlanan SSS içerisinde kontrastlanmayan trombüsün izlenmesine boş delta bulgusu denir. Boş delta bulgusu; hem SVT’nin hem de venöz enfarkt için sınırlı duyarlılığa sahip olmakla birlikte tanı koydurucudur (72). BT anjiyografiler oldukça duyarlı tetkiklerdir. Ancak iyonize radyasyona maruziyet , kontrast madde kullanımı , kortikal ve derin venlerde düşük hassasiyet göstermesi nedeniyle MRV ve MR’dan sonra kullanılacak yöntemlerdendir (44).

Genellikle baş ağrısı ve diğer nonspesifik klinik bulgularda ilk tercih edilen görüntüleme yöntemi BT’dir. İlk tercih nedeni olmasının nedeni genellikle altta yatan diğer patolojilerin (iskemi, hemorojik, kitle vb.) ekartasyonu içindir.

### 2.7.3. Manyetik Rezonans Görüntüleme

Manyetik rezonansda rutin kullanılan FLAIR, T2, T1 sekansları dışında kanın değerlendirilmesinde T2\* ve *Gradient Recall Echo* (GRE) görüntüleri oldukça sık kullanılmaktadır (73).

GRE sekans gittikçe kullanımı artan görece yeni MR görüntüleme yöntemidir. İlk bulunduğu anda, kanın yıkım ürünlerine duyarlı olan bu sekans özellikle akut subaraknoid kanama ve parankimal hematoma saptamaya yönelik kullanılmıştır (74). Daha sonra bu sekansla arteriyel enfarktlarda intrarteriyel trombüsün yerinin belirlenebileceği gösterilmiştir (75).

Kan, MR incelemede kullanılan sekanslara göre farklı sinyal özellikleri göstermektedir. Kan spin-eko sekanslarda hipointens, GRE’de ise hiperintens olarak izlenmektedir. Eritrosit içerisindeki demir oksidasyonu ve hemoglobin

oksijenizasyon farklılığı nedeniyle hemoglobinin zamana göre oluşan kan elemanlarının paramanyetik etkileriyle farklı sinyal özellikleri gösterir (76, 77). Hemoglobin formasyonları duyarlılık ağırlıklı görüntülemelerde ayrıntılı olarak anlatılacaktır. Bu farklılık nedeniyle serebral venöz trombusun yaklaşık üç evrede zamanla görüntüleme özellikleri değişir. (2, 33, 54, 78). Venöz trombusun görüntülemeye izointens olduğu dönemde beyin parankiminde %30'un üstünde olguda MR görüntülemeye bulgu izlenmez (63).

Akut Evre (0-5 Gün); trombusun ilk 5 gün içerisindeki halidir. Eritrosit içerisindeki deoksihemoglobin trombus içerisinde T1 ve T2 Ağırlıklı Görüntülerde (AG) hipointens sinyal verir (2). En sık normal flow void ile karışır ve tanı koymak oldukça zorlaşır (77). MR'da SVT'den etkilenen damarda *flow void* izlenmemektedir (54, 63, 72, 78). Kontrastlı MR venografiler ve BT venografiler bu evrede trombusu saptayabilir (2).

Subakut Evre (5-15 Gün Arası); trombusun erken dönemden geç döneme doğru kaydığı ara dönemdir. Ekstrasellüler methemoglobin daha baskındır. Bu nedenle T1 ve T2 AG'lerde trombus hiperintens olarak izlenir. Hem T2 hem T1 AG'lerde sinyal anormal olduğu için SVT tanısı %55 oranında en çok bu evrede yakalanır (2, 77). *Subtle sign*; kortikal ve derin intrakranial venlerin SVT varlığında T1 AG'lerde hiperintens olarak izlenmesi şeklinde tanımlanır. Subakut evrenin bir bulgusudur (54, 78, 79).

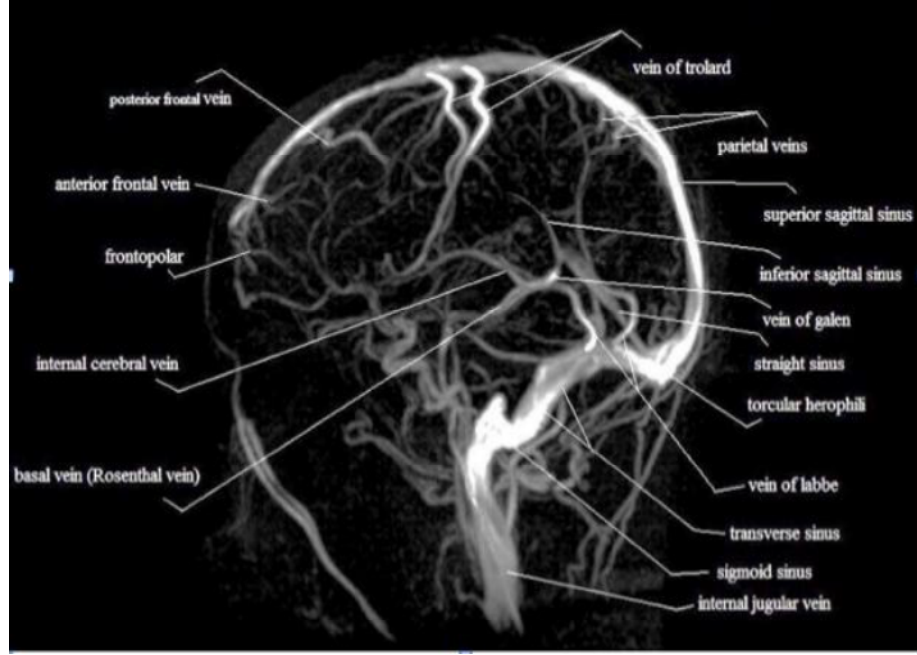
Kronik evre (15 günden sonra); rekanalizasyonun olduğu evredir. Bu nedenle trombusun tanınması oldukça zordur. SVT tanısı alan hastaların %15'i kronik dönem SVT tanısı almıştır (2). Rekanalizasyon tam olarak tamamlanmadığında trombus T2 AG'lerde izo-hiperintens, T1 AG'lerde ise izo-hiperintens olmak üzere çok çeşitli sinyal özellikleri göstermektedir (2, 44). Bu evrede trombusun sinyal intensitesi heterojendir ve tanı koyması oldukça zordur. Kronik venöz trombusun heterojen sinyal intensitesi, normal yavaş venöz akıma bağlı sinyal kaybı ile karışabilir (54, 78, 79). Kronik intraparakranial hemorajiler ile kronik venöz trombozun en önemli farkı trombusda hemosiderinin depolanmamasıdır. Trombus lizisi ile akım yeniden düzenlenir ve hemosiderin depolanmaz (68).

MR inceleme trombuslara neden olan intrakraniyal olayların saptanmasında kullanılabilir. Travmaya bağlı hemorajilerin görüntülenmesinde, menenjit ensefalit,

sinüzit gibi enfeksiyonların (mantar enfeksiyonlarının) tanınmasında kullanılır. İntrakraniyal hipotansiyonda, venöz sistemde staza bağlı koagülasyon kaskadı aktive olarak tromboza neden olabilir. İntrakraniyal hipotansiyonun görüntüleme bulguları, hafifçe ezilmiş mezensefelo-diensefalik bileşke, konveks hipofiz, küçük ventriküler sistem, pakimeninkslerde kesintisiz kalınlaşma, subdural koleksiyon, anormal düzgün sınırlı, dolgun venöz yapılar ile tanınabilir (46). SVT olgularından Manyetik Rezonans Görüntüleme (MRG) özellikle izole kortikal venöz trombüslerin saptanmasında oldukça duyarlıdır (46).

#### 2.7.4. MR Anjiyografi (MRA)

MR Anjiyografide temel prensip şu şekildedir. Kanın spin eko sekansında  $90^\circ$  ve arkasından  $180^\circ$  RF pulsusu verilir. Her iki RF pulsusu arasındaki zaman diliminde  $180^\circ$  RF pulsundan sadece kesite yeni gelen kan etkileneceğinden sinyalsizdir ve bu görünüme flow void denir (80, 81). Spin eko tetkiklerinde ve Fast spine ekoda flow void, kesit kalınlığı ince veya uzun TE seçildiği zaman daha belirgin hale gelecektir. Çünkü her iki durumda da hareketli kanın kesit dışına çıkması daha kolay olacaktır (80-82). MRA görüntülerin oluşmasında spin eko görüntülerde izlenen kanın hipointens sinyali ile bu sinyale zıt, kanın hiperintens olarak izlendiği GRE görüntüler birlikte kullanılmalıdır (81, 82). MRA'da amaç akıma bağlı sinyal artışıyla kanın da sinyalini arttırmaktır (80, 81). Akımda çevre yapılarla izlenen kontrast farkını daha belirgin hale getirmek amacıyla kesit içerisine giren protonları baskılamak için ayrı bir RF pulsunun kullanıldığı presatürasyon, defazing ya da pre-inversyon gradiyentleri gibi teknikler mevcuttur (80-82). Avantajları ve dezavantajları olsada her iki MR Venografi tetkiki (TOF-MRV, PC-MRV) venöz anatomiyi görüntülemeye kullanılır (Şekil 2.5) (83).



Şekil 2.5 MR Venografi ile dural sinüs anatomisi (44)

### TOF- MRA

TOF (Time of flight), longitudinal manyetizasyondaki akıma bağlı ortaya çıkan değişiklikleri temel alan bir tekniktir (81).

GRE sekansta  $180^\circ$  puls kullanılmadan, TR kısa tutularak çok sayıda RF pulsu uygulanarak kesit içerisindeki tüm protonlar satüre olmaları sağlanır. Ancak akan kan ile birlikte kesite yeni giren kan protonları satüre olmayacaklarından, sabit duran dokulardan düşük sinyal alınmasına rağmen vasküler yapılardan yüksek sinyal alınır (80). Bu teknik akıma bağlı kontrastlanma olarak da bilinir. Uygulama 2D (2 boyutlu) ve 3D (3 boyutlu) olarak yapılabilir (80). İlk kullanılan en basit tekniktir. Bu teknikte sabit dokulara art arda verilen pulsularla sabit dokular satüre edilerek, kan gibi hareketli protonlardan yüksek sinyal elde edilir. Buna bağlı yavaş kan akımında vasküler yapılar hiperintens izlenir. Bu teknik hareket artefaktlarına minimal duyarlıdır ve vasküler yapılarda çok yönlü akım olduğunda sinyal alınamamaktadır. Bu nedenle görüntüler Minimum İensity Projection (MIP) ile kesite dik gelen görüntülerle yani venöz sistemde koronal görüntülerle değerlendirilmelidir. 3D'de belli bir alandaki dokulara art arda puls verilerek o alandaki bütün dokular satüre olur bu nedenle yeni gelen kan protonları satüre olacağından yavaş akımda sinyal kaybı

yaşanır. Bu yöntem hareket artefaktlarına daha az duyarlıdır (80-82). SVT’de TOF - MRV görüntüleme direkt bulgular sinüs içerisinde izlenen tipik yüksek sinyalinin izlenmemesi (aplastik ya da hipoplastik özellikte olmadan) ya da sinyalin rekanalizasyon sonrası azalıp düzensiz (saçaklanmış) izlenmesiyle indirekt bulgular kollateral formasyonu gelişmesi, derin medüller venlerde yüksek sinyal ya da ememesidir (68). Bunun dışında yavaş akım, sinüs içerisinde farklı akım formasyonları, sinüs aplazisi ya da hipoplazisinde araknoid granülasyonda sinyal alınamayıp yanlış SVT tanısı konabilir (49).

### **Faz Kontrast MR Venografi (PC- MRV)**

Faz kontrast MRV (Phase Contrast MR Venografi) (PC –MRV) hareketli spin üzerinde uyarılarak kazanılan faz değişikliği akan kan yapısını çevre dokudan ayırır. Oluşan defazisite (faz şifti) faz kontrast yönteminin temelini oluşturur. Bu teknikte duran spinlere, (+) ve (-) yönde bipolar gradiyent uygulanırsa, ilk gradiyent uygulandığında faz şifti akım nedeniyle hızlanır ve defaze olur. İkinci gradiyente tekrar refaze olur. Hareketli spinlerde ikinci gradiyente kanın hareket etmesi nedeniyle tam olarak ilk gradiyent kompanse edilemez ve faz farkı oluşur. Bu yöntem kanın kantitatif akım hızı ve yönü bilgisini verebilir. Hız ne kadar fazlaysa sinyal o kadar güçlü olur (81). PC-MRV operatör bağımlı bir tekniktir (35, 38).

PC-MRV yönteminde akan kan çevre dokudan çok net ayırt edilebilmektedir. Arka planı mükemmel baskılaması, kan akım hızı ve yönünü tahmin etmesi en büyük avantajlarıdır. Uzun görüntüleme zamanı, damar içi girdap akım ve intravoksel faz şifti sinyal kaybına (TOF-MRV yöntemine göre) daha hassas olması dezavantajlarıdır (15, 35). Acquisition zamanı uzun olduğundan hareket artefaktlarına daha duyarlıdır. Bu nedenle akımdan ve sinüs içindeki akım yönü farklılıklarından daha az etkilenir (83). Serebral venöz akım için yapılan çalışmalar göstermiştir ki PC- MRV inceleme güvenilir, hızlı bir şekilde venöz akım bilgisini verebilmekte, arteriyel ve BOS akımı ile arasındaki etkileşimi gösterebilmektedir (83, 84).

SVT tanısında göreceli olarak gold standart MRV ve MR’da T2\* gradiyent eko sekanslardır (44).

### **Kontrastlı MR Venografi**

Kompleks akım paterni olan alanlarda sinyal alımı normalden daha zor olacağından kontrastlı görüntülemeler TOF sinyalini arttıracak ve anatomik ayrıntıyı çok daha iyi gösterecektir (35).

Kronik dönemde rekanalize akımları nonvasküler alanları ve rekanalize olmayan yerleri en iyi gösterdiği için kronik SVT tanısında en iyi yöntem; kontrastlı MR venografidir (85, 86).

Kontrastlı MR venografi yöntemleri her geçen gün gelişmektedir. *Elliptik Centric Ordering* kontrastlı MR venografi intravenöz gadolinyumun paramanyetik etkisiyle T1 kısalmasına neden olarak pozitif intravasküler kontrastlanma sağlar. Küçük damarların (özellikle kortikal venlerin) çok daha iyi görüntülenmesine olanak tanır. Yapılan bir çalışmada dural venözlerin görüntülenmesinde belirgin olarak flow gapleri azaltmış, TOF-MRV ve Gd- MRV ile kıyaslandığında dural ve kortikal venlerin görüntülenmesinde oldukça üstündür (87). 2D TOF, kontrastlı ve MP-RAGE sekansları (yüksek uzaysal rezolüsyona sahip normal intrakranial sistemi görüntülemek için bir sekans) kıyaslandığında venöz sistemi görüntülemeye üstün olduğu görülmüştür. Yeni çalışılan bir diğer sekans ise *4 D Time Resolved Contrast Kinetics MRI* (TRICKS) yöntemi venöz sinüs değerlendirmesinde kontrastlı MRV ve 2D TOF-MRV'ye göre oldukça üstündür (3, 4, 88).

### **2.7.5. Perfüzyon ve Spektroskopik İnceleme**

Perfüzyon görüntüleme kontrast madden enjeksiyonundan sonra ultra hızlı MR teknikleri ile kontrast maddenin beyine geçişini ve kan akımını değerlendiren bir tetkiktir (33). Perfüzyon ağırlıklı görüntülemenin serebral hemodinamik parametreleri; *mean transit time* (MTT), ortalama geçen kan ve CBF ile değerlendirilir. Serbral venöz trombüslü olgulara özellikle difüzyon görüntülemelerle birlikte perfüzyon değerlendirmesi oldukça yararlı olacaktır (68). CBF ve ADC'de hiçbir değişiklik olmadan MTT uzamış ise bu penumbra gibi geri dönüşümlü bir durumu işaret eder (89). Uzamış MTT, yüksek ADC ve CBF ise geri dönüşümsüz, azalmış CBF ise geri dönüşlü hasarı gösterir (68). Tromboze sinüslerde normal ADC

değerleri ve relatif olarak normal CBF durumunda MTT yükselmiştir (89). Tedavi ya da rekanalizasyondan sonra perfüzyon değerlerinin düzeldiği görülmüştür (89, 90).

ASL (Arterial Spin Labelling) görüntüler ise non-invaziv MRI tekniği olup kontrast madde vermeden CBF’i ölçer. İşaretlenmiş su molekülleri arter içerisinde kontrast madde görevi görür. ASL’de venlerde trombüs varlığında azalmış perfüzyon izlenir (33) .

Diğer bir ileri MR metodu olan spektroskopi ile ilgili trombüs tanısı için oldukça az çalışma mevcuttur. Derin venöz sistem tutulumu ve talamusta geniş ödemi olan bir hastada N-asetilaspartat düzeyi normal iken hafif düzeyli laktat piki izlenmiştir. Ancak benzer şekilde arteriyel enfarktlarda da aynı durum rapor edildiğinden venöz ve arteriyel kaynaklı enfarktlar spektroskopiyle ayırt edilemez (2).

## **2.8. Suseptibilite Ağırlıklı Görüntüleme**

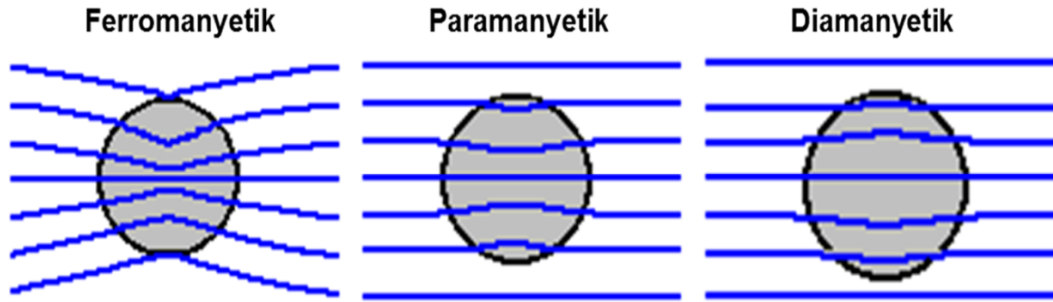
### **2.8.1. Suseptibilite Ağırlıklı Görüntüleme Tekniği**

Suseptibilite (duyarlılık) Ağırlıklı Görüntüleme (86); yüksek rezolüsyonlu magnitud ve faz bilgisi içeren T2 \* ağırlıklı gradiyent eko sekansıdır (86).

Duyarlılık ağırlıklı görüntüleme ilk olarak 1990’lı yıllarda Reichenbach tarafından tanımlanmıştır. İlk tanımlandığında manyetik duyarlılık farklılıklarına dayanarak görüntüleme yapıp “High resolution blood oxygen level- dependent venography (BOLD)” olarak adlandırılmıştır (91, 92). Haacke’nin çalışmasında ilk olarak Siemens marka cihazda Susceptibility Weighted Imaging (66) olarak adlandırılmıştır (93, 94). Bu sekans dışında farklı cihazlarda farklı isimlerle adlandırılır (66).

Manyetik alan içerisindeki her madde manyetik alanda distorsiyon ya da inhomojenite yapar. Manyetik alan geçirgenlikleri (bağıl manyetik geçirgenlik) boşluktan büyük olduğu için manyetik alan akımını iyi ileten, geçirgenliği yüksek dokular paramanyetik ya da ferromanyetik (aynı yönde), manyetik alan akımını daha az iletenler diamanyetik maddeler olarak adlandırılır (Şekil 2.6) (93). Normalde MR sinyali insan vücudundaki H<sup>+</sup> protonlarından elde edilir. Ancak H<sup>+</sup> protonları

etrafındaki makromoleküllerden etkilenir. Örnek olarak saf sudaki T1 ve T2 değerleri eşit iken beyinde T1, T2'den 10-20 kez daha uzundur. Bunun nedeni moleküller arasındaki güçlü manyetik etkileşimdir ve manyetik etkileşimin sebeplerinden biri makromoleküller içerisindeki paramanyetik maddelerdir (95).



Şekil 2.6 Manyetik alana etkileşen maddelerin manyetik alana etki biçimleri(96).

Sadece mikroskopik manyetik çevre inhomojenitesine bağlı meydana gelen transvers relaksasyon T2, hem magnet inhomojenitesi hem de mikroskopik manyetik çevreye bağlı relaksasyon ise T2\* olarak adlandırılır (80). Paramanyetik maddeler SAG'lerde olduğu gibi T2\*'de de defazisiteye bağlı sinyal değişikliğine neden olmaktadır. Bu etkiye manyetik suseptibilite etkisi denir (74, 97).

Faz (*phase*) aynı frekastaki sinüzoidal dalgalar arası açı farkına denir. Longitudinal manyetizasyon RF pulsu ile transvers manyetizasyona çevrilir. Protonlar aynı fazda presesyon (protonların spin hareketinde dönme momenti) yapar ve birbirleriyle etkileşerek defaze olur. Bu faz bilgisine *magnitude* bilgisinin eklenmesiyle suseptibilite ağırlıklı görüntü oluşur (94, 98). MR görüntülerde piksellerin faz değeri belirli bir aralıkta değişir. Gerçek faz değerleri bu aralıktan yukarıdaysa artefaktlar oluşacaktır. Faz filtrelemeyle magnitud görüntülerde farklılık göstermeyen kalsifikasyon, paramanyetik ve diamanyetik görüntüler birbirinden ayrılır (93, 99, 100).

Özetlersek; her doku ve protonu manyetik alana farklı fazlarda farklı yanıt verir. Faz farklılıklarına verilen farklı cevaplar dokuların lokal manyetik duyarlılıklarını gösterir (93). Faz farklılıklarının daha iyi görünmesi için ana manyetik alana ait etkinin çıkarılması gereklidir. SAG, faz ve magnitude imajların



uygun filtrelenmesi ile uygun kombinasyonundan oluşan ve T2 AG'leri ve duyarlılık farklılığına ait bilgileri biraraya getiren 3D Gradyent Recall Eko sekansıdır (100).

Suseptibilite ağırlıklı görüntüler yüksek manyetik alan gücü ya da düşük manyetik alanda uzun TE gerektirir (3T için 20 msn). Flip Angel (FA)(dokunu net manyetik vektöründeki sapma açısı) ne kadar düşük olursa BOS o kadar siyaha yakın izlenir. FA yüksek seçilirse BOS o kadar beyaza yakın olacaktır.

Hemoglobin kanın primer oksijen taşıyıcısıdır. Globin denen 4 parça protein kompozisyonudur ve her globin ünitesi Hem molekülü ve ona bağlı Fe<sup>+2</sup> atomu ile bir adet porfirin halkası içerir. Oksijen, Fe atomuna bağlanarak Hem'de konfigürasyon değişikliğine neden olur. Hiçbir elektron açıkta kalmadığından Oksihemoglobin diyamanyetik özelliktedir. Arter içerisinde oldukça yüksek oksijen saturasyonundan venöz sisteme geçtiğinde Hem oksijeninin büyük kısmını vermeye başlayarak deoksihemoglobin formasyonu alır. Fe molekülünden ayrılan oksijen nedeniyle açıkta bir elektron bulunmaktadır. Bu nedenle deoksi-hemoglobin paramanyetik etkili bir moleküldür. Hemoglobinin üçüncü hali methemoglobindir. Deoksihemoglobindeki Fe<sup>+2</sup>, okside olarak Fe<sup>+3</sup> yani methemoglobin oluşur. Su ile arasında etkileşimle eritrosit içerisinde deoksihemoglobinin methemoglobine dönüşmemesi için NADPH ile indirgenme uygulanır. Eğer NADPH sistemi çalışmaz ise methemoglobin üretilir. Methemoglobin, deoksi-hemoglobine göre daha az stabil bir moleküldür. Bu molekülde suseptibilite etkisi mevcuttur. En son olarak makrofajlar ekstrasellüler hemoglobin ve hemoglobin yıkım ürünlerini fagosite ederler. Hemosiderin ile birlikte ağır demir laden proteinleri yüksek paramanyetik etkiye sahiptir. Dokulardaki diyamanyetik ya da paramanyetik etkiler uzaysal varyasyonlarla faz şiftine neden olur. Kan dokuya göre arteriyel kanda diyamanyetik, venöz kanda deoksiheoglobin ile paramanyetik olabilir (8). *Phase(faz)* görüntüler kan ve kan ürünlerini örnek olarak deoksihemoglobini (paramanyetik) ve kalsifikasyonu (diyamanyetik) sırasıyla hiper- hipointens olarak çevre dokudan ayırt edebilir.

Dokudaki kan dışında önemli duyarlılık kaynaklarından biri non-hem Fe'dir. Genellikle ferritin şeklinde izlenir. Yaş ilerledikçe Fe depositleri de artar özellikle Parkinson ve Alzheimer hastalığında demir depozitleri duyarlılık ağırlıklı sekanslarda tespit edilebilir. Kalsiyum, non-hem Fe kadar etkili olmasada diyamanyetik bir

molekül olup lokal manyetik alanda ölçülebilir suseptibilite değişikliği yapar (8, 101).

### **2.8.2. Suseptibilite Ağırlıklı Görüntülemenin Klinik Kullanımı**

Venöz yapıların görüntülenmesinde paramanyetik deoksijene venöz kan iki etki yaratır. Birincisi T2\* kısalır ve damar ile çevre yapılar arasında faz farkı yaratır. İkincisiyse venöz kandaki duyarlılık ile sinüs içerisinde kütleli manyetik duyarlılık faz şifti oluşturur. Çevre doku ile venöz yapılar ayrılır (8). Deoksihemoglobinin intrinsik kontrast madde gibi davranarak damarları görünür hale getirir.

SVT'de serebral venöz kan akımının azalmasıyla deoksihemoglobinin miktarı artar ve SAG'lerde saptanabilir (2, 74). Trombüs içerisinde oksijene ya da deoksijene hemoglobinin dışında demirin oksidasyon durumları da vardır. Trombüsün sinyalini temelde bu iki komponent etkiler ve pıhtıyı görünür hale getirir (1).

SAG hemorajilerin intrakranial ve ekstrakranial olanları dahil hepsine oldukça duyarlıdır. İskemi ve enfarktlerde hemorajik transformasyonu saptamada da oldukça duyarlıdır. Tedavi sırasında çıkabilecek mikrohemorajileri tanımda oldukça hassas bir yöntemdir (100). SAG vasküler, kavernöz ve arteriyovenöz malformasyonlarda, kapiller talenjektazirde spin eko sekanslarda birbirinden ayırmada kalsifikasyon ve hemorajik paterni (çiçeklenme "blooming" artefaktı verir) net bir şekilde ayırt edebilir (7, 102, 103).

Multiple sklerozda (MS) bazı çalışmalar derin gri cevherde daha fazla Fe birikimi olduğu ve akut evredeki plaklarda mikrohemorajik odakların olduğu bildirilmiştir. SAG ile MS hastalarında bu alanlar saptanabilir. Bazı çalışmalarda gadolinyum enjeksiyonu sonrası meydana gelen faz şifti ile kronik ve akut plakların ayrılacağı savunulmaktadır (99).

Serebral amiloid anjiopatide yaşlanma ile birlikte arteriollerde amiloid birikimi görülür. Özellikle subkortikal bölgede multiple sayıda fokal milimetrik hemorajik odaklar izlenmektedir. MR ile saptanmayan küçük sinyal değişiklikleri SAG ile saptanabilir (73, 97).

SAG kalsifikasyon ve hemorojileri ayırt edebildiği için tümörlerde kalsifikasyon yavaş büyümeyi, hemorojiye artmış vasküleriteyi gösterdiğinden prognozunu belirlemede önemli bilgiler verebilir (104).

Beyin ölümünde diffüz prominent medüller venlerin görünür hale gelmesi ciddi iskemik hasarlanma anlamına gelir ve SAG ile tespit edilebilir (104, 105).

Hipoksik iskemik ensefelopatiye hipointens intramedüller venlerin görüntülenmesi beyinde iskeminin şiddetini gösterebilir (105).


Travmada parankimal, epidural ve subdural hemorojiyi tespit edeceğinden ilk olarak kullanılacak sekanslardan biridir. Tong ve ark.'nın yaptığı çalışmada diffüz aksonal hasarda izlenen hemorojik lezyonlarını sayısı, boyutu ve dağılımını göstermede T2\* sekanslara göre 3-6 kat duyarlıdır (104).

SAG günümüzde çalışmaların artarak devam ettiği ve her geçen gün klinikte kullanımını yaygınlaşan bir tetkiktir.

## 2.9. Difüzyon Ağırlıklı MR Görüntüleme (DAG)

### 2.9.1. Difüzyon Görüntüleme Tekniği

DAG farklı nedenlerden dolayı değişen, dokular arası su konsantrasyon farkına duyarlı, görüntü kontrastı suyun mikroskobik hareketine dayanan eko planar görüntüleme tekniğidir. Difüzyon moleküllerin yüksek konsantrasyondan düşük konsantrasyona rasgele dağılmasıdır. Bu harekete Brownian hareketi denir (106). Hücre membranı arasında taşınan madenin büyüklüğüne difüzyon katsayısı (*diffusion coefficient*) denir. Dokularda bu *apparent* yani görünür difüzyon katsayısı (ADC) olarak tanımlanır. Difüzyon iki şekilde gerçekleşir. İzotropik yani moleküller her yöne doğru, rasgele ya da myelinize beyaz cevherde fiberlerin hizasına doğru olacağı gibi bir yöne daha fazla yani anizotropik olabilir (Şekil 2.7) (28, 107). Şekil 2.7'de izotropik yani rasgele dağılım şematik olarak gösterilirken diğer şemada moleküllerin belli bir yöne olan hareketini gösteren anizotropik dağılım izlenmektedir.



Şekil 2.7 İzotropik ve anizotropik difüzyon

DAG'da görüntü elde etmek için T2 ağırlıklı sekansa birbirine eşit ancak ters yönde iki gradiyent  $180^\circ$  RF (radyofrekans) pulsundan önce ve sonra uygulanır. Birinci gradiyent protonların dephase olmasını sağlarken ikinci gradiyent ise rephase olmasını sağlayarak T2 sinyalinde difüzyon katsayısı ile orantılı azalma sağlar (106, 107). Hareketli protonlar belirgin T2'de sinyal kaybı gösterirken, hareketsiz protonların T2 sinyal kaybı belirgin değildir. Uygulanan gradiyent şiddetine “b değeri” denir. “b” değeri arttıkça sinyal kaybı artar. Her bir b değeri ve buna karşılık gelen sinyal intensitesinin oluşturduğu linner grafiğin negatif eğimi ADC değerini verir. ADC değerinin verebilmek için en az iki farklı b değeri olmalıdır. Bu büyüklüğe eşit sinyal intensitede oluşan görüntü ADC haritasıdır. Her bir piksel difüzyon büyüklüğünü (ADC değerini) gösterir. ADC değeri difüzyon yönünden bağımsızdır (108).

Difüzyon, suseptibilite etkisine duyarlı bir tetkiktir. Ayrıca T2 parlama etkisi DAG'de sıklıkla izlenir. Normalde difüzyon kısıtlayan lezyonlar DAG'de hiperintens, ADC'de hipointens, difüzyonu hızlı alanlarsa DAG'de hipointens ancak ADC'de hiperintens izlenir. T2 parlama etkisinde T2'de zaten hiperintens görünen lezyonlar DAG'de de parlar. ADC'de sinyal kaybı olmamasıyla difüzyon kısıtlayan lezyonlardan ayrılır (108, 109).

Normal parankim beyaz cevher ADC değeri  $0.78-0.91 \times 10^{-3}$  mm<sup>2</sup>/sn iken BOS'un normal ADC değeri  $3,05-4.75 \times 10^{-3}$  mm<sup>2</sup>/sn'dir. Gri beyaz cevher arasında ADC'de kontrast farkı yoktur (110).

### 2.9.2. Difüzyon Görüntülemenin Klinik Kullanımı

Difüzyon Ağırlıklı Görüntüleme (DAG) birbirinden farklı iki ödem çeşidi olan vazojenik ve sitotoksik ödemi ayırmak, doku canlılığını tespit etmek, subklinik anormalliklerin ve kurtarılabilecek canlı dokuyu tayin etmek için kullanılan görüntüleme yöntemidir (110).

Oksihemoglobin DAG'de hiperintens, ADC'de hipointens olup eritrosit içerisindeki relatif suyun kısıtlanmasını gösteriyor olabilir. Ekstrasellüler methemoglobin, yüksek ADC değerine sahip olup suyun ekstrasellüler alana geçişinin hızlandığını gösterir. Ekstrasellüler methemoglobin T2 zamanını uzattığından DAG'de hiperintensdir. Hematom da deoksihemoglobin, methemoglobin ve hemosiderin içerdiğinden dolayı duyarlılık (suseptibilite) etkisine bağlı T2'de ve DAG'da düşük sinyalli ve ADC değerleri baskın komponente göre değişkendir (109, 111).

Difüzyon Ağırlıklı Görüntüleme vazojenik ve sitotoksik ödemi oldukça yüksek hassasiyette ayırabilir. Arteriyel kaynaklı inmelere arteriyel sirkülasyonun bozulmasıyla iskemik hücrelerin nekrozu ve geri dönüşümsüz hasar hücre kaybına izlenmektedir. Şişmiş hücrelerde bozulmuş zar kanalları ile sitotoksik ödem izlenir (68). ADC (azalması), geri dönüşümsüz hasarı gösteren prognostik bir faktördür. Venöz kaynaklı enfarktlarda azda olsa akım kollaterallerle sağlanmaktadır. Sinüsler içerisindeki basıncın artmasıyla plazma, ekstrasellüler alana geçerek vazojenik ödeme neden olur ve ADC değeri artar (68). Venöz enfarktlarda vazojenik ödem paterniyle birlikte sitotoksik ödem komponentin de mevcuttur (112).

Intrakranial kitlelerde, epidermoid ve araknoid kistlerin ayırt edilmesinde kullanılır. Epidermoid kistte DAG'de sinyal araknoid kist ile benzer hipointens iken ADC görüntülerde hiperintens olarak izlenmektedir (109, 111, 113).

Radyoterapiye yanıt değerlendirmede, tümör sellülaritesi varlığında, difüzyon kısıtlama olacağından rezidü ve radyasyon nekrozunu ayırmada sıkça kullanılır (113).

Çocuklarda hipoksik iskemik ensefelapati olgularında erken dönemde difüzyon kısıtlaması izlenir. Burada izlenen sitotoksik ödem doku reversibilitesini gösterir (111).

Beyin apselerinde beyin içi kistik nekrotik tümörler ile ayrımı DAG ile gerçekleştirilir. Püy genellikle ölü ve canlı nötrofilleri, bakteri ve nekrotik dokuyu içerir. Bu nedenle yüksek vizkosite ve hipersellülarite nedeniyle DAG'de hiperintens, ADC'de hipointens olarak izlenir (109, 111).

Creutzfeldt-Jakob Hastalığında (CJH) korteks ve bazal ganglionlarda hiperintens lezyonlar mevcuttur. Değişken olsada hastaların bir kısmında ADC değerlerinin düştüğü izlenmiştir (114). CJH, demans ve myoklonik hareketler izlenmekte olup DAG'ler Alzheimer hastalığı ile ayırıcı tanısını yapabilir (109).

Travmadan sonra en sık vazojenik ödem paterni görülse de diffüz aksonal hasarlanmada ADC erken dönemde kısıtlama gösterir. Genellikle hemorojiler gerçek sinyali maskeler (111).

Demyelinizan hastalıklarda vazojenik ödem ve demiyelinizasyona bağlı difüzyon artışı veya kısıtlaması gösterebilir. Konik dönemde gliosis ve nöron kaybı nedeniyle ADC değerleri artarken akut plaklarda ADC hipointens olabilir (111, 113).

### 3. GEREÇ VE YÖNTEM

#### 3.1. Hasta Popülasyonu

Hastalar 40 günlük yeni doğandan 71 yaşına kadar Radyoloji kliniğine; Dahiliye, Nöroloji, Beyin Cerrahi, Pediatrik Yoğun bakım ve Nöroloji klinik ve poliklinikleri tarafından serebral venöz trombüs şüphesi ile MR, MR Venografi istemiyle gönderilen 2013 Ağustos ayından 2016 Ocak ayına kadar tüm hastalar büyük oranda retrospektif olarak incelendi.

PACS sisteminde yapılan taramada, anahtar sözcükler olarak “serebral venöz trombüs”, “dural sinüs trombozu” yazılarak bulunan vakalar çalışmaya alındı. Raporda şüphe belirtilen, tetkik kalitesi yetersiz, herhangi bir nedenle SWAN sekansı çalışılmayan ya da ileri tetkik önerilen olgular çalışmaya dahil edilmedi. Bu hastaların bazıları daha önce SVT tanısı alarak görüntüleme takibine alınan hastalardı.

Bulguların başlangıcı Hastane HIS sisteminden kontrol edilerek, görüntülemenin yapıldığı gün ile hastaneye başvuru tarihi baz alınarak değerlendirildi. SVT tanısı klinik ve MR görüntüleme bulgularına göre kondu (85). Bazı çalışmalarda MR sinyalinin evrelere göre tanımlamasında klinik bulguların başlangıcıyla 0-7 gün olanlara akut, 7-15 gün olanlar subakut ve 15 günden sonra ise kronik dönem olarak tanımlanmıştır (1, 52). Bu nedenle çalışmamızda MR sinyal özellikleri ile birlikte klinik olarak şikayetlerin başlangıcı baz alınarak; 0-7 gün arası olanlar akut, 7-15 gün arası olanlar subakut ve 15 günden sonrası kronik dönem olarak değerlendirildi.

Travma ya da enfarkt nedeniyle sinüsleri oklüde olan vakalar hasta ya da kontrol grubuna dahil edilmedi.

Çocuk hastalar; yenidoğan, pediatri enfeksiyon ve hematoloji servislerinden primer malignitesi nedeniyle kemoterapi kullanan yada koagülasyon bozukluğu olan olgulardan oluşturuldu. Ayrıca daha az olarak koagülasyon bozukluğu sonradan ortaya çıkan ve ilk semptomları papil ödem, nöbet ve bilinç değişikliği olan 18 yaşından küçük, SVT saptanan vakalardı.

Kontrol grubu 3 Tesla MR cihazında MRV ve SWAN çalışılan, MRV’de ve diğer tetkiklerde trombüs lehine bulgu izlenmeyen 1070 hastadan randomize olarak seçildi.

Çalışma için Eskişehir Osmangazi Üniversitesi Etik Kurul onayı, akademik kurul onayı ile birlikte 2 Kasım 2015 tarihli yazı ile alındı. Etik kurul onayından sonra çalışmaya dahil edilen hastalardan gönüllü rıza onam formu alınarak, sözel olarak da gerekli açıklamalar yapıldı. Çekim sırasında intravenöz ya da oral kontrast madde kullanılmadı.

### **3.2. MRG Cihaz ve Sekans Özellikleri**

Tüm çekimler 3 Tesla (T) Manyetik Rezonans Görüntüleme (MRG) cihazında (General Electric Healthcare, Milwaukee, WI) 24 kanallı head coil (GEM suite, GE Healthcare; USA) kullanılarak yapıldı. Çekimler supin pozisyonda gerçekleştirildi. Hastalara SWAN (*suseptibility weighted angiography*), Phase-Contrast (PC) MRV görüntüleri ve  $b=0$  ve  $b=1000$   $sn/mm^2$  kullanılarak bilgisayar yazılımı ile ADC harita görüntüleri oluşturuldu. PACS (Picture archiving and communication system) sistemine tüm görüntüler gönderildi. Çalışmaya dâhil edilen PC- MRV, SWAN ve ADC görüntülerin bazı parametreleri Tablo 3.1’de verilmiştir.



Tablo 3.1 SWAN, PC-MRV ve ADC sekans parametreleri

PARAMETRELER	PC-MRV	SWAN	ADC
TR(Repetition time)	11,7	60	8360(Auto TR)
TE(Echo time)	0,90	25	75
Flip Angle	8	25	20
Band Geniřliđi	25,00	62,50	166,7
Acceleration Time	3	2	2
Kesit Kalınlıđı	1,2	2,2	4,5
Frekans	320	384	160
Faz	224	224	192
Frekans FOV(Field of view)	24,0	20,0	22,0
Faz FOV	0,90	0,80	1,0

Difüzyon görüntüler oluşturulurken her bir kesit için  $b=0 \text{ mm}^2/\text{sn}$  ve  $b=1000 \text{ mm}^2/\text{sn}$  olan iki farklı  $b$  değeri kullanıldı. Difüzyon gradientleri birbirine dik 3 ayrı yönde (x,y,z) uygulandı ve bilgisayar yazılımı ile ADC değerleri otomatik hesaplandı. PC- MRV incelemede vasküler hız  $15 \text{ cm}/\text{sn}$  olarak belirlendi. Görüntüler bu hız değeri baz alınarak elde edildi.

### 3.3. MR Görüntülerinin Deđerlendirilmesi

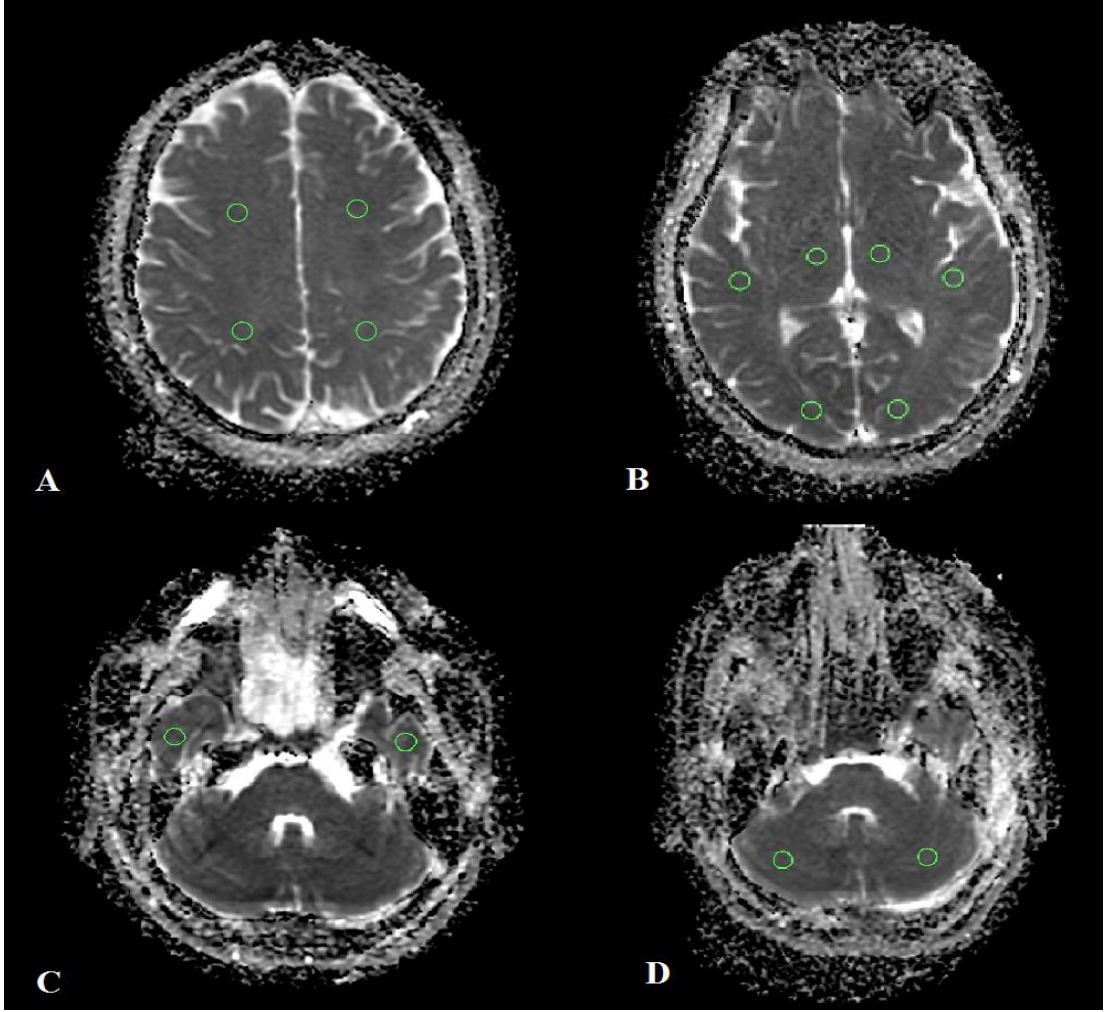
MR Venografi görüntüleri ham veriler (data source) ve MIP (*Maximum Intensity Projection*) görüntüler olmak üzere aksiyel, koronal ve sagittal görüntülerde SVT tanısı için deđerlendirilmiştir.

Sistemde birden çok görüntüsü olan takip hastalarının ilk tanı konulduğunda çekilen tetkikleri gözönüne alınmıştır ve diđer görüntüler çalışma dıřı bırakılmıştır.

Deđerlendirmede HOROS v2.0.0 programı kullanılarak ham veriler MRV için  $1 \text{ mm}$ , MIP görüntüler  $10 \text{ mm}$  kalınlıkta rekonstrükte edilmiştir. SWAN görüntüler venöz yapıların deđerlendirilmesinde  $10 \text{ mm}$  kalınlıkta MinIP (*Minimum*

*Intensity Projection*) ve sinyal farklılıklarını değerlendirmede 10 mm kalınlıkta MIP görüntüler kullanılmıştır.

Difüzyon görüntülerden elde edilen ADC haritalarında venlerin drenaj alanlarına göre belirlenmiş en az 3, en fazla 6 olmak üzere ortalama 5 alandan her iki hemisfer yarısı ayna görüntüleri dahil olmak üzere ortalama 10 ölçüm yapılmıştır. Kullanılan ROİ alanı kontrol ve hasta gruplarında aynı olmak üzere genişlik 7,8 mm, yükseklik 7,3 mm ve toplam alan 45,05 mm<sup>2</sup> dir. Kontrol grubunda sağ ve sol hemisfer olmak üzere toplam 10 ölçüm yapılmış ortalama değer normal aralık olarak kabul edilmiştir. Hasta grubundaysa her ölçüm patolojinin dominant olduğu taraf ve karşı hemisferde bire bir simetriklerinden en az 3 en fazla 6 olmak üzere ortalama 5 ve toplamda 10 ölçüm yapılmıştır. Bu alanlar sentrum semiovale düzeyinde anterior ve posterior kesimden, sylvian fissür inferiordan ve oksipital lob subkortikal beyaz cevherden, bazal ganglionlar düzeyinden, serebellumdan ve inferior temporal lob bölgelerinden Şekil 3,1’de gösterildiği gibidir. Sentrum semiovaleden yapılan ölçüm, kontrol grubundaki olgularda subkortikal beyaz cevherde tek ROİ santralize edilerek yapılmıştır. Kanama alanı ya da venöz hemorojik enfarktı olan hastalarda ortalama ADC değerinin istatistiksel sonuçları yanlış etkilememesi için bu alanlardan ölçüm yapılmamıştır. Kontrol grubundan elde edilen ortalama ADC değerleri ve standart sapmalarıyla normal ADC aralığı belirlenmiştir. Hasta olan olgularda bu aralık kullanılarak ölçülen değerler kategorik olarak; artmış, normal ya da azalmış ADC değeri olarak sınırlandırılmıştır. Bu sınıflandırma yapılırken patolojinin olduğu hemisfer, her iki hemisferin etkilendiği durumda ise etkilenen bölgeler ile etkilenmeyen bölgeler veya karşı hemisfer değerlendirilmiş ve birbirleriyle karşılaştırılarak istatistiksel analizler yapılmıştır.



Şekil 3.1 Hastalarda yapılan ADC ölçüm lokalizasyonları; A’da sentrum semiovale, B’de sylvian fissür, bazal ganglionlar ve oksipital lob subkortikal beyaz Cevherden, C derin temporal lob, D’de ise bilateral serebellumdan Yapılan ölçümlerin yerlerini göstermektedir.

Çalışmada değerlendirilen sinüsler sırasıyla süperior sagittal sinüs anterior ve posterior kesimleri, her iki transvers sinüs, sigmoid sinüs, juguler bulb, sinüs rektus, galen veni, internal serebral ven, sfenoparietal sinüs ve kortikal venler sağ ve sol olmak üzere incelenmiştir.

MRV ve SWAN değerlendirmesinde 4 puan ile görüntüler her sinüs için ayrı ayrı değerlendirilmiştir. MRV’de “0” değeri parlak olarak izlenen normal damar sinyalini, “1” puan düzensiz, ince ancak parlak sinyali, “2” puan azalmış sinyali yada damarın en fazla üçte birini tutan total yada kısmi sinyal defektini, “3” puan ise ven segmenti boyunca izlenen total sinyal kaybını göstermektedir. SWAN’da “0”

puan MinIP görüntülerde tama yakın sinyalsiz vasküler segmenti tanımlayıp normaldir. “1” puan incelmış, düzensiz ancak sinyalde değişiklik izlenmeyen segmenti, “2” puan artmış sinyal değişikliğini gösterir. Bu sinyal değişikliği puanlandırılması MIP görüntülerde zigomatik ark hizasında cilt altı yağ doku ile vasküler yapı sinyali karşılaştırılarak yapılmıştır. Sinyal içerisinde, yağ doku ile eş veya daha yüksek sinyal var ise “3” puan, artmış ancak yağ sinyali kadar parlak değilse segment “2” puan olarak puanlandırılmıştır.

Tüm SVT saptanan olgularda SVT komşuluğunda izlenen genişlemiş medüller venler ve yeni gelişimli kollateral varlığı MRV ve SWAN görüntülerde ayrı ayrı değerlendirilmiştir.

Retrospektif yapılan incelemede hastanın MRV bulguları ile birlikte MR bulguları, klinik, eşlik eden predispozan faktörlerle beraber değerlendirilmiştir ve bu şekilde SVT tanısı konmuştur. Sadece 2 hastada dış merkezde yapılan DSA ile SVT kesinleştirilmiş sonrasında üçüncü basamak sağlık kuruluşu olan üniversite hastanesine sevk edilmiştir. Değerlendirmede MRV incelemede aplastik ve hipoplastik sinüslerde görülen ancak SVT olan olgularda görülmeyen sinüsten alınan yüksek akım sinyalinin alınmaması ve rekanalizasyon sonrası silik şekilde izlenen azalmış akım sinyali SVT tanısı için direkt bulgu olarak kabul edilmiştir (115). İndirekt bulgular ise ekstrakraniyal dural kollateral varlığı, derin medüller venlerde göze çarpan tipik olmayan sinyal artışı, emissar venlerin görüntülenmesi ve intrakraniyal basınç artışı bulgularıdır (115). MR sekanslarında intralüminal trombozu temsil edebilecek FLAIR, T1 ya da T2 sekanslarda hiper-izointens sinyal değişikliklerinden birden fazla bulgusu olan vakalarla akut ve subakut evredeki vakaların tanı kesinliği artmıştır. Bu bulgular ışığında ve klinikten gelen ön tanı ile birlikte hastalar SVT tanısını MR ve MR Venografi ile almışlardır. Bu nedenle çalışmada gold standart MR venografi olarak kullanılmıştır.

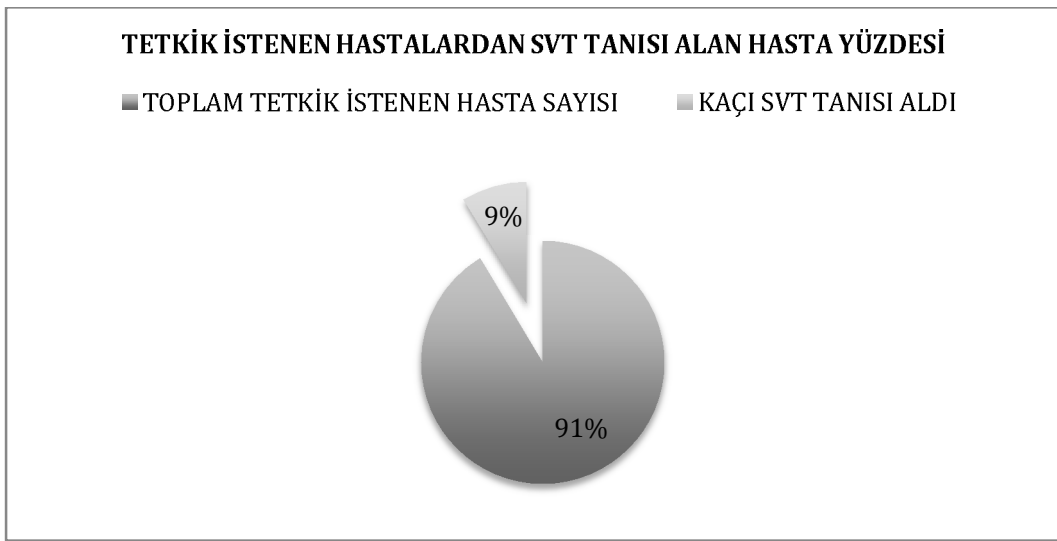
### 3.4. İstatistiksel Analiz

Veriler SPSS 21,0 (SPSS Inc, Chicago, IL, USA) ile Windows tabanlı bilgisayar sisteminde değerlendirildi. Kategorik veriler sayı ve yüzde, sayısal veriler ortalama ve standart sapma değerleri ile sunulmuştur. Yüzde dağılımlı tablolarda

satır yüzdeleri verilmiştir. Verilerin normal dağılıma uygunluğunun araştırılmasında Shapiro Wilk's testinden yararlanılmıştır. MRV ve SWAN verileri normal dağılım göstermediğinden oluşturulan çapraz tabloların analizinde Pearson Ki-Kare analizi kullanılmıştır. İstatiksel önemlilik için  $p \leq 0,05$  değeri kriter olarak kullanılmıştır. P değeri 0,05'den küçük elde edilirse istatistiksel olarak anlamlıdır, yorumu yapılmıştır.

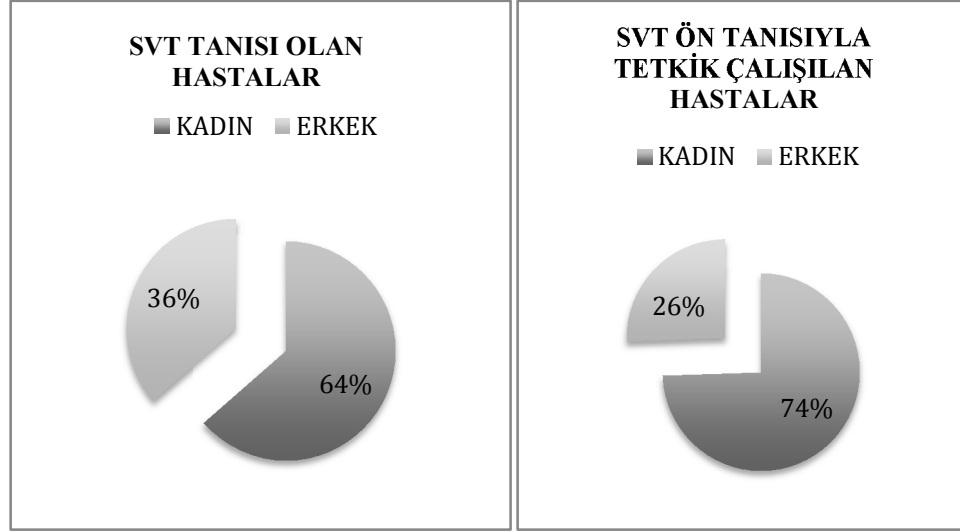
#### 4. BULGULAR

Toplam 1196 (890 kadın, 306 erkek) hastaya 2012 Ağustos ayından Ocak 2016'ya kadar SVT ön tanısı ile MRV ve MR tetkikleri çalışılmıştır. Kontrol ve yeni tanı olmak üzere bu hastalardan 113 tanesine SVT tanısı konmuştur. SVT tanısı konan 113 hastadan 6 tanesi teknik yetersizlik, SWAN sekansı çalışılmaması nedeniyle çalışma dışı bırakılmıştır. Toplam 107 hasta çalışmaya dahil edilmiştir. Çalışmaya katılan hastaların sayısı ve yüzdeleri Şekil 4,1 de gösterilmiştir.



Şekil 4.1 Çalışma boyunca tetkik istenen hastalarda SVT raporlanan hasta yüzdesi

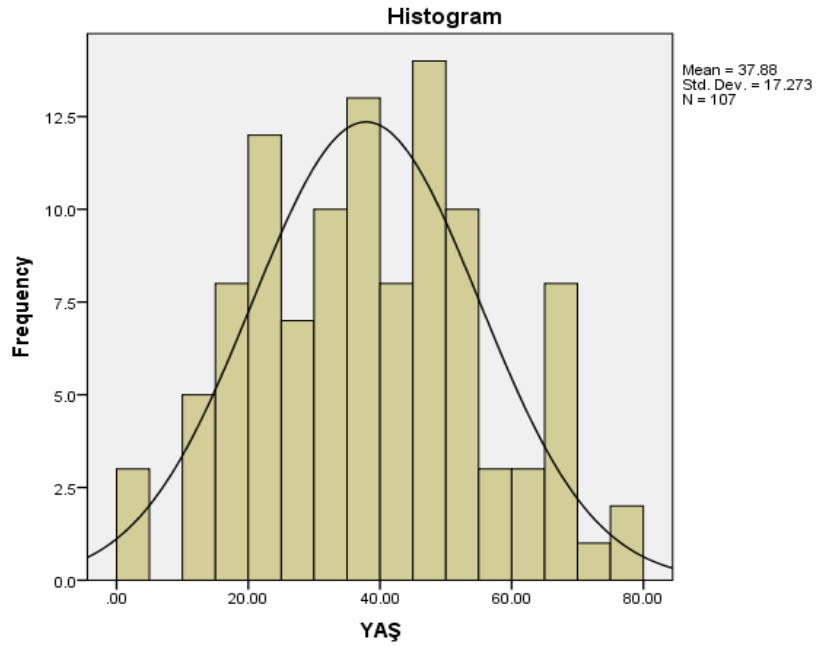
Çalışmaya dahil edilenlerin büyük bir kısmı baş ağrısı ön tanısıyla kliniğe başvurmuştur. Daha nadir olarak papil ödem, genel durum bozukluğu, baş dönmesi ve nöbet şikâyetleri bulunan hastalar mevcuttur. Bunlar arasında Behçet hastalığı, Faktör 5 Leiden mutasyonu, prematür doğum öyküsü, L- Asparajinaz kullanımı olan, kadın popülasyonda postpartum dönemde ya da son trimester gebeliği olan ve oral kontraseptif kullanan kadın vakalar mevcuttur. Hem SVT'den şüphelenilen hem de SVT tanısı olan hastalarda kadınların erkeklere oranı yaklaşık 3 olarak bulunmuştur. SVT tanısı alan 107 hastadan 68 kadın, 39'u erkektir (Şekil 4,2).



Şekil 4.2 Tüm SVT çalışılan ve SVT tanısı alan hastaların kadın erkek yüzdeleri

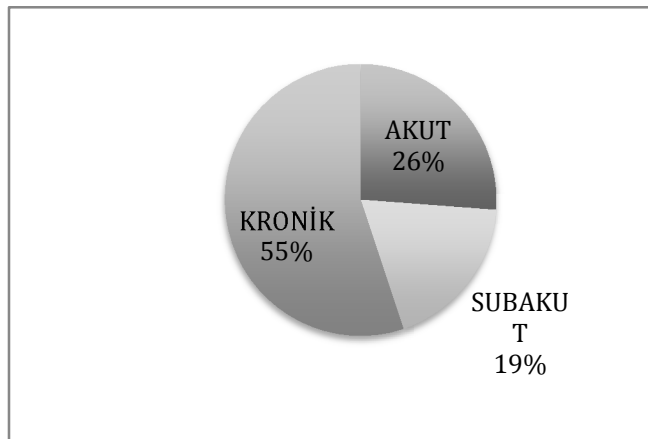
Bunlar dışında çalışmaya katılanların çoğu orta yaş grubunda erişkinler olup ortalama yaş hasta grupta  $37,88 \pm 17,2$ 'dir. Hasta ve kontrol grubunda ki olgularda ortalama yaş  $39,00 \pm 15,7$  olarak bulunmuştur. Hasta grubunda oluşturulan yaş histogram grafiği Şekil 4.3'de gösterilmektedir.

Çalışmaya katılan 14 hasta, 18 yaş altında çocuk hastalardır. Trombüs saptanan çocuklarda MTHFR homozigot gen mutasyonu, herediter sferositoz, trombositopeni, Faktör 7 eksikliği, Takayasu vaskülit, RH uyumsuzluğu ve menenjit hikayesi mevcuttur. 16 yaşında olan bir kız olguda OKS kullanımı sonrası trombüs izlenmiştir. Çocuklarda trombüs saptanan olgularda ortalama yaş 13 bulunmuştur. Bunlardan 7 tanesi kronik, 6 tanesi akut, 1 tanesi ise subakut dönemde trombüs tanısı almıştır. Galen veni ve sfenopariyetal ven tutulumu gibi nadir olgular çocuk yaş grubunda görülmektedir. Bu vakalar dışında trombüs lokalizasyonları ve görüntüleme bulguları açısından çocuk yaş grubu ile erişkinler kıyaslandığında anlamlı bir farklılık saptanmamıştır.



Şekil 4.3 Hasta grupta yaş sıklığı histogram grafiği

Bütün tetkik istenen vakalar içerisinde daha önce tanı alıp takipte olan hastalarla birlikte akut, subakut dönem lezyonlar da mevcuttur. Bizim çalışmamızda akut (A) dönem tanı alan 28, subakut (SA) dönem 20 ve kronik (K) dönem 59 olgu SVT tanısı almıştır (Şekil4.4).



Şekil 4.4 SVT olan hastalarında evrelerin yüzdeleri

Çalışmada trombüs saptanan 107 hastanın 15 venöz segment toplamda 1605 segment olmak üzere tek tek değerlendirilmiştir. Değerlendirilen segmentlerde galen veni, internal serebral ven ve sinüs rektus derin venöz sistem içerisinde, SSS ise



anterior ve posterior dallarıyla tek bir segment olarak istatistiksel çalışmalar yapılmış ve 8 venöz segment olarak hesaplanmıştır. Bu durumda istatistiksel değerlendirme toplam 856 segmentte yapılmış olup 14 tanesinde SSS, 66 tanesinde sol TS, 24 tanesinde sol SS, 15 tanesinde sol juguler ven, 30 tanesinde sağ TS, 18 tanesinde sağ SS, 13 tanesinde sağ juguler ven, 5 tanesinde derin serebral venöz sistem ve 10 tanesinde kortikal venlerde olmak üzere toplam 195 venöz sinüs segmentinde trombüs görünümü saptanmıştır. Bu segmentlerin tutulumu evrelerine göre kaç tanesinde hangi segmentte hangi evre tutulumunun olduğu Tablo 4.1’de yüzde ve sayılar şeklinde verilmiştir. Aşağıda verilen tablolar ve ki-kare analizlerin yorumlanması bu tablo üzerindeki değerler ile yapılmıştır.

Tablo 4.1 Hasta grubunda izlenen trombüs evre ve lokalizasyonları.

HASTALIK BÖLGESİ	TUTULUM SAYISI	A	SA	K
Süperior Sagital Sinüs	14(%7,1)	9	1	4
Sol Transvers Sinüs	66(%33,8)	13	9	44
Sol Sigmoid Sinüs	24(%12,3)	8	5	11
Sol Juguler Ven	15(%7,6)	5	5	5
Sağ Transvers Sinüs	30(%15,3)	10	7	13
Sağ Sigmoid Sinüs	18(%9,2)	9	5	4
Sağ Juguler Ven	13(%6,6)	9	2	2
Derin Venöz Yapılar	5(%2,5)	1	2	2
Kortikal Venler	10(%5)	6	0	4
TOPLAM	195(%100,00)	70	36	89

Yapılan ADC ölçümlerinde kontrol grubu değerleri, sağ ve sol olarak ortalama ölçümleri ve standart deviasyonu hesaplanıp normal değer aralığı en düşük ve en yüksekteki değerler baz alınarak gösterilmiştir. Ortalama, minimum ve maksimum değerler standart deviasyon ile birlikte Tablo 4.2’de gösterilmiştir. ADC değerleri sonunda “ $10^{-3} \text{ mm}^2/\text{sn}$ ” ekleri tabloda gösterilmemiştir. Tablodaki bütün

değerlerin sonunda değerlendirmemiz ve sonuçlar bölümlerinde “ $10^{-3}$  mm<sup>2</sup>/sn” eklenmiştir.

Tablo 4.2 Kontrol grubundan elde edilen ortalama ve standart deviyasyon

İSTATİSTİK	NORMAL_ADC	NORM_ADC2
Kontrol Grubu	200	200
Ortalama	0,7399	0,7615
Ortanca	0,7400	0,7600
Std. Deviasyon	0,03692	0,03909
Minimum Değer	0,66	0,65
Maksimum Değer	0,88	0,90

Hasta grubunda, tabloda bulunan bu değerler patolojinin olduğu taraf ve karşı taraf olmak üzere, normal aralıktaki değerlerle karşılaştırılmıştır. SSS gibi venöz sinüslerde bu sinüslerin etkilediği drenaj bölgeleri her iki tarafta olduğundan etkilenen drenaj bölgeleri ve diğer bölgelerden ölçümler yapılmıştır. Kontrol grubundan elde edilen sonuçlara göre ADC sağ tarafta  $0,77- 0,70 \times 10^{-3}$  mm<sup>2</sup>/sn iken sol tarafta  $0,80- 0,73 \times 10^{-3}$  mm<sup>2</sup>/sn aralığı olarak saptanmıştır. Burada en düşük ve en yüksek sınır değerler kullanılarak normal aralık  $0,80- 0,70 \times 10^{-3}$  mm<sup>2</sup>/sn olarak belirlenmiştir. Hasta grubunda ki olgular bu değerler baz alınarak karşılaştırılmıştır. Normal değerler altında, arasında ya da üstünde şeklinde veriler sırasıyla “0”, “1”, “2” numaralarıyla kategorik hale getirilmiş ve Pearson’s Ki-Kare istatistiksel analizleri yapılmıştır.

#### 4.1. İstatistiksel Analiz Sonuçları

Yapılan analizlerde hastaların evrelerine göre elde edilen tablolarda ilk tablo altındaki dipnotta “0”, “1”, “2”, “3” puanları açıklanmıştır ve diğer tablolar da bu açıklama üzerindeki bilgilerle yapılandırılmıştır. Kontrol grubunda, hangi vasküler segmentin kaç puan aldığı tablolar halinde gösterilmiştir. MRV ve SWAN’da bu bulguların çapraz tablosu ve ki-kare değerleri verilmiştir. Her damar segmenti, kollateral varlığı ya da medüller ven varlığı ile yokluğu evrelere göre hasta

grubu ve kontrol grubunda tabolarla açıklanmıştır. İstatistiksel veriler evrelere göre MRV, SWAN değerleri ayrıca MRV ve SWAN bulgularının birbirleriyle olan ilişkisi her bir segment için ki-kare ( $X^2$ ) ve p değerleri tablolarının altında belirtilmiştir. Yen gelişen kollateraller ve medüller ven dilatasyonu benzer şekilde MRV ve SWAN’da evrelere göre ve birbirleriyle olan ilişkisi karşılaştırılmış ki-kare analizleri sunulmuştur. Bu kısımda veriler var- yok şeklinde kategorize edilmiş ve istatistiksel hesaplamalar yapılmıştır.

#### 4.1.1. Süperior Sagital Sinüs (SSS)

Süperior Sagital Sinüs (SSS)’de toplam 17 olguda trombüs görülmüş olup hasta grupta SSS’nin MRV’de normal olduğu olguların %100’ü SWAN’da normal olarak izlenmiştir. 17 olgunun 16 tanesinde MRV incelemede FG ya da incelenen segmentin tamamında sinyal kaybı (2 ve 3 puan) izlenmektedir. Üç olguda ise SSS segmenti normal olmasına rağmen sinyal değişikliği olmaksızın normalden ince ya da düzensiz izlenmiştir.

Kronik olup parsiyel rekanalize olan hastalardan (MRV’de 2 ile puanlanan olgular) %80’i SWAN’da normal damar sinyalinde ancak ince ya da düzensiz seyir gösterip “1” olarak puanlandırılmıştır. %20’si ise MRV ile uygun korelasyon göstermektedir (Tablo 4.3).

Subakut dönemde başvuran olgularda SSS etkilenen 2 hastadan 1 tanesi SWAN’da hiperintens sinyal vermiş, diğerleri normal sinyalde ancak düzensiz (1 puan) izlenmiştir. SWAN’da parlak sinyal veren 1 olgu, geliş dönemine göre erken subakut evrededir (Tablo 4.3).

Akut dönemde izlenen olgulardan yalnızca 9 tanesinde SSS’nin anterior veya posterior segmentini etkilemiştir. Etkilenen olguların tamamında MRV incelemede segmentin tamamında ya da bir kısmında sinyal izlenmemiştir ve “2” ya da “3” puan almıştır. Hiç sinyal alınmayan 6 olgudan 5 tanesinde SWAN’da zigomatik ark komşuluğunda yağ doku ile kıyaslandığında hiperintens, 1 tanesinde yağ doku ile izointens ya da hipotens ancak yüksek sinyalde izlenmektedir. Üç vakada MRV ve SWAN bulguları korele olup SWAN’da yüksek sinyal (2 puan) izlenmektedir.

Tablo 4.3 SSS'ün trombüs saptanan hastalarda evrelere göre MRV ve SWAN bulguları değer tablosu ve istatistiksel değerler.

Hasta Grubu	AKUT		SUBAKUT		KRONİK		TOPLAM	
	MRV	SWAN	MRV	SWAN	MRV	SWAN	MRV	SWAN
0	18	18	18	18	52	52	88	88
1	1	1	0	1	2	4	3	6
2	3	4	2	0	5	2	8	7
3	6	5	0	1	0	1	6	7
TOP	28	28	20	20	59	59	107	
İstatistiksel analiz	MRV $X^2$ 24,788; SWAN $X^2$ 19,360; MRV ve SWAN $X^2$ 19,360 P<0,05							

Kontrol grubunda MRV'de normal saptanan hastaların %99'u SWAN'da normal olarak izlenmektedir. SSS'de anterior kesimde hipoplazi izlenen hastaların çoğu MRV'de saptanabilmiştir. Ancak bunlardan 1 tanesi SWAN'da normalden yüksek sinyalde (2 puan) izlenmiştir. MRV'de sinyal alınan ancak düzensiz izlenen segmentler, SWAN'da da benzer şekilde izlenmektedir (Tablo 4,4).

Heri iki grupta da hastaların evrelerine göre ve kontrol grubunda grupların birbiri arasında yapılan analizle Pearson's Ki-kare testinde p değeri 0,00'dır. P<0,05 olduğundan istatistiksel olarak anlamlıdır.

Tablo 4.4 SSS için kontrol grubu MRV ve SWAN'a göre hasta sayıları ve bulguları, çapraz tablosu ve istatistiksel değerler.

Kontrol Grubu	MRV					TOPLAM
		0	1	2	3	
SWAN	0	198(%99)	-	-	-	198
	1	-	1	-	-	1
	2	-	1	-	-	1
	3	-	-	-	-	-
	TOP	198	2	-	-	200
	İstatistiksel analiz	X <sup>2</sup> : 299,495 P:0.000; <0.05				

#### 4.1.2. Sağ Transvers Sinüs (TS)

Serebral venöz trombüsü olan ancak sağ TS'ü etkilenmeyen toplam 77 hasta vardır. Bunlarda 75 tanesinde hem MRV hem de SWAN normal ("0" puan) olarak izlenmektedir. MRV'de sinyali düzenli 1 hasta, SWAN'da hafif düzensiz ve ince (1 puan) izlenmektedir.

Sağ TS'de tutulum olan vakalarda akut evrede 10 olgu mevcuttur. Bunların 9 (%99) tanesinde SWAN'da zigomatik ark komşuluğunda adipoz dokuya eş sinyal değişiklikleri göstermektedir ve "3" ile puanlandırılmıştır. Yalnızca 1 tanesi "2" ile puanlandırılmış olup sinyali daha zayıf ancak görece yüksektir. Bu vakalarda MRV'de %60 oranla bu segmentte sinyal izlenmemiştir. Akut evredeki hastaların %100'ünde SWAN'da (2 ve 3 puan) hiperintens sinyal mevcuttur.

Subakut dönem hastalarda hiçbir olgu SWAN'da "3" değeri almamıştır. Subakut dönemde sağ transvers sinüs tutulumu 7 olguda olup sadece 2'si erken subakut dönemde lümeninde hafif hiperintens sinyal mevcuttur (2 puan). Geri kalan segmentlerde normal sinyal izlenmektedir ancak düzensizdir (1 puan).

Trombüs olan hastalarda SWAN için p değeri  $<0.05$  olup istatistiksel olarak anlamlıdır ancak MRV için evrelere göre bulgulara bakıldığında p değeri 0,05'den büyüktür (Tablo 4.5).

Kronik dönem trombüslü hastalardan %78'inde (46 vaka) sağ TS tutulumu yoktur. Her iki sekansta normal sinyal (0 puan) izlenmektedir. Sağ TS'de tutulumu olan kronik dönem hastalarda ise yalnızca 2 vaka "2" puan almış kalan olgular çoğunlukla "1" puan ile normal sinyalde ancak düzensiz izlenmektedir (Tablo 4.5).

Tablo 4.5 Sağ TS'de trombüs saptanan hastalarda evrelere göre MRV ve SWAN bulguları, hasta sayıları ve istatistiksel değerler.

Hasta Grubu	AKUT		SUBAKUT		KRONİK		TOPLAM	
	MRV	SWAN	MRV	SWAN	MRV	SWAN	MRV	SWAN
0	17	16	13	13	46	46	76	75
1	3	1	2	5	3	11	8	17
2	2	2	2	2	4	2	8	6
3	6	9	3	0	6	0	15	9
TOP	28	28	20	20	59	59	107	
İstatistiksel analiz	MRV $X^2$ 7,865; SWAN $X^2$ 33,312; MRV ve SWAN birbirleriyle $X^2$ 60,891 MRV p:0,548 p>0,05; SWAN için p<0,05 MRV ve SWAN için p<0,05							

Kontrol grubunda %95 oranında MRV ve SWAN'da tüm hastalar normal olarak izlenmiştir. Ancak 5 olguda (%2,5) MRV 0'dan farklı değer alan olgular (MRV'de 1 ve 2 puan) SWAN'da "0" değeri almıştır. MRV ve SWAN'da birbirleriyle aynı değeri iki olguda (%1) izlenmektedir. Bu olgular hem MRV hem de SWAN'da "1" ve "2" değeri almıştır (Tablo 4.6).

Tablo 4.6 Sağ TS için kontrol grubu MRV ve SWAN'a göre hasta sayıları ve bulguları çapraz tablosu ve istatistiksel değerler.

Kontrol Grubu	MRV					TOPLAM
		0	1	2	3	
SWAN	0	190(%95)	1	4	-	195
	1	1(%0,5)	1	-	-	2
	2	2(%1)	-	1	-	3
	3	-	-	-	-	-
	TOP	193	2(%1)	5(%2,5)	-	200
	İstatistiksel analiz	X <sup>2</sup> 299,495 P:0.000; <0.05				

#### 4.1.3. Sağ Sigmoid Sinüs

Sigmoid Sinüs (SS) tutulumu izlenmeyen tüm segmentler %100 oranında her iki sekansta bulgular koreledir. Trombüs saptanan hastalarda sağ sigmoid sinüsü tutmayan 88 olgu hem MRV'de hem SWAN'da "0" değeri almıştır ve normal olarak değerlendirilmiştir.(Tablo 4,7).

Akut evrede izlenen 9 olgudan 9'unda MRV'de segment boyunca sinyal izlenmemiştir (3 puan). SWAN sekansta bu olgulardan 7 tanesi "3" puan gerisi "2" puan olmak üzere hepsinde yüksek sinyal mevcuttur.

MRV'de düzensiz ancak sinyali alınan (1 puan) olgularda trombüslü vakalara benzer SWAN'da yüksek sinyal mevcuttur. Bu vakaların hepsi SWAN'da "2" değeri almıştır. Bu tek olguda komşuluğunda ki transvers sinüs içerisinde akut trombüs mevcuttur.

Subakut dönemde izlenen hastaların çoğu "1" ve "2" değeri almış olup MRV ve SWAN sekanslar birbirleriyle korele olarak aynı değeri almıştır (Tablo 4,7).

Kronik dönem 4 olgudan 1 tanesi MRV den "0" almış olup aynı segment SWAN'dan "2" puan almıştır. Diğer kronik dönem olgularda hepsinde MRV'de dolum defekti izlenmiş olup SWAN'da "1" puan almıştır (Tablo 4,7).

Tablo 4.7 Sağ SS'de trombüs saptanan hastalarda evrelere göre MRV ve SWAN bulguları, hasta sayıları ve istatistiksel değerler.

Hasta Grubu	AKUT		SUBAKUT		KRONİK		TOPLAM	
	MRV	SWAN	MRV	SWAN	MRV	SWAN	MRV	SWAN
0	18	18	15	15	55	55	88	88
1	1	0	3	3	0	3	4	6
2	0	3	2	2	3	1	5	6
3	9	7	0	0	1	0	10	7
TOP	28	28	20	20	59	59	107	
İstatistiksel analiz	MRV $X^2$ 35,713; SWAN $X^2$ 36,925; MRV ve SWAN birbirleriyle $X^2$ 170,308 MRV $p < 0,05$ ; SWAN için $p < 0,05$ MRV ve SWAN için $p < 0,05$							

Kontrol grubu olgularında %99,5 oranında hastaların tamamı beklendiği gibi hem MRV'de hem de SWAN'da "0" değeri almıştır. Sadece 1 vakada sağ SS de hiç sinyal izlenmemesine rağmen SWAN da düzensiz ancak normal sinyalde (1 puan) izlenmiştir (Tablo4.8).

MRV ve SWAN'ın evrelere göre ve birbirleriyle olan Pearson's Ki-Kare analizlerinde  $p < 0,05$  olup istatistiksel olarak anlamlı bulunmuştur. Kontrol grubunda çapraz tablo 2x2 olduğundan p değeri hesaplanamamıştır.



Tablo 4.8 Sağ SS için kontrol grubu MRV ve SWAN'a göre hasta sayıları ve bulguları çapraz tablosu ve istatistiksel veriler.

Kontrol Grubu	MRV				TOPLAM	
		0	1	2		3
SWAN	0	199(%99,5)	-	-	-	199
	1	-	-	-	1(%0,5)	1
	2	-	-	-	-	-
	3	-	-	-	-	-
	TOP	199	-	-	1(%0,5)	200
	İstatistiksel analiz	X <sup>2</sup> : 200,000 P değeri tablo 2x2 olduğundan verilemedi.				

#### 4.1.4. Sağ Juguler Ven

SVT olan vakalardan 95'inde sağ juguler ven normaldir. MRV ve SWAN'da hepsi normal (0 değeri) olarak izlenmektedir (Tablo 4,9).

Sağ JV'de trombüs saptanan olguların 9 tanesi akut, 2 tanesi subakut, 2 tanesi de kronik dönemdedir. Akut evrede olan olguların 9'unda da MRV değerlendirmede "3" puan almış ve SWAN'da bunların 6'sında yüksek sinyal mevcuttur. Ancak zigomatik ark komşuluğundaki yağ dokudan eşit ya da daha yüksek sinyalli (3 puan) izlenen 2 vaka vardır. 1 vakada akut trombüs olmasına rağmen hiç sinyal artışı izlenmemiştir (Tablo 4.9).

Subakut dönemde izlenen 2 olguda SWAN'da yüksek sinyal izlenmemiştir (Tablo 4.9).

Kronik dönemde izlenen 2 vakada, 1 hasta SWAN sekansta yüksek sinyal göstermektedir (2 puan). Diğer vaka da ise MRV ile uyumlu normal sinyalde ancak düzensiz olarak tanımlanmıştır (1 puan).

Tablo 4.9 Sağ JV'de trombüs saptanan hastalarda evrelere göre MRV ve SWAN bulguları, hasta sayıları ve istatistiksel değerler.

Hasta Grubu	AKUT		SUBAKUT		KRONİK		TOPLAM	
	MRV	SWAN	MRV	SWAN	MRV	SWAN	MRV	SWAN
0	19	19	19	19	57	57	95	95
1	0	1	0	1	0	1	0	3
2	0	6	1	0	1	1	2	7
3	9	2	0	0	1	0	10	2
TOP	28	28	20	20	59	59	107	
İstatistiksel analiz	<p>MRV <math>X^2</math> 30,965; SWAN <math>X^2</math> 35,713; MRV ve SWAN birbirleriyle <math>X^2</math> 200.000</p> <p>MRV <math>p &lt; 0,05</math>; SWAN için <math>p &lt; 0,05</math></p> <p>MRV ve SWAN için 2x2 çapraz tablo olduğundan hesaplanmadı.</p>							

Kontrol grubunda beklendiği gibi %99,5 oranında MRV ve SWAN normal sinyalde değerlendirilmiştir. Vakalardan bir tanesinde MRV'de sinyal izlenmemiş olmakla birlikte SWAN'da bu segment görülmüş ancak normalden ince olduğu saptanmıştır (Tablo 4.10).

MRV ve SWAN'ın evrelere ve birbirlerine göre olan Pearson's Ki- Kare analizlerinde  $p < 0,05$  olup istatistiksel olarak anlamlı bulunmuştur. Kontrol grubunda çapraz tablo 2x2 olduğundan p değeri hesaplanamamıştır.

Tablo 4.10 Sağ JV için kontrol grubu MRV ve SWAN'a göre hasta sayıları ve bulguları çapraz tablosu ve istatistiksel değerler.

Kontrol Grubu	MRV					TOPLAM
		0	1	2	3	
SWAN	0	199(%99,5)	-	-	-	199
	1	-	-	-	1(%0,5)	1
	2	-	-	-	-	-
	3	-	-	-	-	-
	TOP	199	-	-	1(%0,5)	200
	İstatistiksel analiz	X <sup>2</sup> :200,000 P değeri tablo2x2 olduğundan verilemedi.				

#### 4.1.5. Sol Transvers Sinüs

SVT olan vakalarda sol transvers sinüste (TS) trombüs saptanmayan 44 olgu mevcuttur. Bunlardan 41 tanesi hem SWAN'da hem MRV sekansta normal izlenmiştir (0 puan). MRV'de sinyali hiç izlenmeyen ve "3" puan alan 3 hasta, SWAN sekansta normal kalınlıkta izlenmiş ya da SWAN'da vasküler segment izlenmemiştir. Bu nedenle 1 vaka aplazik olarak değerlendirilmiştir.

Akut dönem SVT olarak değerlendirilen 13 olgudan 9 tanesinde trombüs lokalizasyonunda SWAN'da yüksek sinyal (2 puan) mevcuttur. Bir tanesinde ise SWAN'da yağ dokudan daha yüksek sinyal izlenmektedir ve "3" puan almıştır.

Subakut dönemde 9 olgu mevcuttur. Bu olguların tamamı MRV'de en çok "3" en az "1" puan almıştır. "3" puan alan 4 vaka; "2" puan alan 3 vaka; "1" puan alan 1 vaka mevcuttur. Bunun nedeni olasılıkla geç subakut dönemde rekanalize akım olabilir ve tansısı komşu damarda izlenen trombüs ile konulmuştur. SWAN sekansta 9 hasta içinden 7 vaka "2" puan almıştır. SWAN'da "3" puan alan bir vaka erken subakut dönemde değerlendirilmiştir.

Kronik vakalarda, 44 vakanın 41'inde MRV ve SWAN'da benzer sinyal intensitesinde izlenmektedir. Sadece 1 tanesinde SWAN'da yağ dokuya eş ya da

hipertansiyon sinyali mevcuttur (3 puan). 3 vakada MRV’de kronik trombüs desteklemesine rağmen SWAN’da sinyal değişikliği izlenmemiştir.

Tablo 4.11 Sol TS’de trombüs saptanan hastalarda evrelere göre MRV ve SWAN bulguları, hasta sayıları ve istatistiksel değerler.

Hasta Grubu	AKUT		SUBAKUT		KRONİK		TOPLAM	
	MRV	SWAN	MRV	SWAN	MRV	SWAN	MRV	SWAN
0	15	15	12	11	15	18	42	44
1	4	3	1	1	9	32	14	36
2	5	9	3	7	13	8	21	24
3	4	1	4	1	22	1	30	3
TOP	28	28	20	20	59	59	107	
İstatistiksel analiz	<p>MRV <math>X^2</math> 14,947; SWAN <math>X^2</math> 29,402; MRV ve SWAN birbirleriyle <math>X^2</math> 97,437  MRV p:0,092 p&gt;0,05; SWAN için p&lt;0,05  MRV ve SWAN için p&lt;0,05</p>							

Kontrol grubunda %90 MRV ve SWAN normal olarak değerlendirilmiştir. Altı tanesi “3” olmak üzere toplam 14 hasta MRV’de 0’dan farklı değer almıştır. MRV’de normal olup SWAN’da 0’dan farklı puan alan 3 vaka mevcuttur (Tablo4.12).

Hasta grubunda ve kontrol grubunda MRV, trombüslü olan hastaların bazılarında normal sinyalde izlenmiş olup Pearson’s ki-kare analizinde p değeri 0,092’dir ( 0,05 den büyük). MRV ve evrelerin birbirleriyle olan ilişkisi istatistiksel olarak anlamlı değildir. SWAN’ın evreleriyle ve MRV ile SWAN’ın birbirleriyle olan ilişkisi istatistiksel olarak anlamlı olup p değerleri 0,05 ‘den küçüktür.

Kontrol grubunda, hastalar %90 oranında birbirleriyle uyumlu olarak değerlendirilmiştir. Bu grupta Pearson’s Ki- Kare analizinde p değeri 0,000 olup 0,05’den küçüktür. İstatistiksel olarak anlamlı değerlendirilmiştir (Tablo 4.12).

Tablo 4.12 Sol TS için kontrol grubu MRV ve SWAN'a göre hasta sayıları, bulguları çapraz tablosu ve istatistiksel veriler.

Kontrol Grubu	MRV					TOPLAM
		0	1	2	3	
SWAN	0	180(%90)	1	7	6	194
	1	1	1	1	-	3
	2	1	-	1	-	2
	3	1	-	-	-	1
	TOP	183	2	9	6	200
	İstatistiksel analiz	X <sup>2</sup> :48,694 P:0.000; <0.05				

#### 4.1.6. Sol Sigmoid Sinüs

Trombüs saptatan olgulardan 83 tanesinde sol sigmoid sinüste trombüs izlenmemektedir. MRV incelemenin tamamında normal olarak değerlendirilmiştir. SWAN'da ise MRV'de normal olarak tanımlanan 2 hasta normal sinyalde ancak düzensiz olarak izlenmektedir (1 puan). Bu 2 vaka kronik dönem trombüsü olan olgulardır. Kronik dönemde olup SWAN'da 3 puan alan diğer bir açıdan yüksek sinyalde izlenen hiçbir segment yoktur (Tablo 4.13).

Akut dönemde izlenen 8 hastadan 6 tanesinde SWAN'da yüksek sinyal izlenmektedir. Akut vakalarda %75 oranda trombüsde sinyal artışı izlenmiştir. Ancak 2 tane vakada sinyal artışı eşlik etmemiş ve SWAN'da kontürel düzensizlik dikkati çekmektedir (Tablo 4.13).

Subakut dönemde izlenen 5 vakadan ikisinde "3" ve "2" puan olmak üzere yüksek sinyal izlenmiştir. SWAN'da diğer subakut vakalarsa 0 dan farklı değer almışlardır. SWAN'da 1 ve 2 puan alanların tamamı erken dönem subakut trombüs saptanan vakalardır (Tablo 4.13).

Tablo 4.13 Sol SS’de trombüs saptanan hastalarda evrelere göre MRV ve SWAN bulguları, hasta sayıları ve istatistiksel değerler.

Hasta Grubu	AKUT		SUBAKUT		KRONİK		TOPLAM	
	MRV	SWAN	MRV	SWAN	MRV	SWAN	MRV	SWAN
0	20	20	15	15	48	50	83	85
1	2	2	0	1	1	5	3	8
2	1	3	2	3	6	4	9	10
3	5	3	3	1	4	0	11	3
TOP	28	28	20	20	59	59	107	
İstatistiksel analiz	MRV $X^2$ 7,865; SWAN $X^2$ 8,018; MRV ve SWAN birbirleriyle $X^2$ 132.432 MRV p:0,738 p>0,05; SWAN için p:0,738 p>0,05 MRV ve SWAN için p<0,05							

Akut, subakut ve kronik dönem izlenen trombüslerle SWAN ve MRV sekansının evrelere göre ilişkisi Pearson’s ki-kare analizinde p değeri 0,05 den büyük olduğu için istatistiksel olarak anlamlı değildir. Ancak MRV ve SWAN kendi içlerinde birbirleriyle ilişkisi istatistiksel olarak anlamlı olup p değeri 0,05’den küçüktür.

Kontrol grubunda olup hastalar %99 oranında SWAN ve MRV’de normal olarak değerlendirilmişlerdir. Yalnızca 2 vakada, %1 oranında MRV normal olmasına rağmen SWAN’da sinyal artışı (2 puan) saptanmıştır ve beklenen bir bulgu değildir. İstatistiksel olarak Pearson’s Ki-kare analizinde tek değişken (MRV’de normal (0 puan) olduğundan) p değeri hesaplanamamıştır (Tablo 4.14).

Tablo 4.14 Sol SS için kontrol grubu MRV ve SWAN'a göre hasta sayıları ve bulguları çapraz tablosu ve istatistiksel değerler.

Kontrol Grubu	MRV					TOPLAM
		0	1	2	3	
SWAN	0	198(%99)	-	-	-	198
	1	-	-	-	-	-
	2	2(%1)	-	-	-	2
	3	-	-	-	-	-
	TOP	200	-	-	-	200
	İstatistiksel analiz	MRV de sadece tek değişken olduğundan ki-kare değeri hesaplanamamıştır.				

#### 4.1.7. Sol Juguler Ven

SVT olan vakaların 92 tanesinde sol JV normal olup MRV ve SWAN da normal (0 puan) olarak izlenmektedir. Bir tane vakada MRV'de sinyal olmamasına rağmen SWAN'da vasküler yapı sınırları net olarak seçilebilmiştir. Komşu segmentte bu alanda kronik trombüs izlenmekte olup bu nedenle bu alanda da kronik trombüs olduğu kanısına varılmış ve eski incelemelerinde burada geçirilmiş trombüs olduğu doğrulanmıştır.

Akut dönemde bulunan vakalar toplam 5 tane olup 3'ünde sinüs MRV'de düzensiz, 2 tanesinde ise hiç sinyal izlenmemektedir. Bu vakalardan 4'ünde SWAN'da sinyal artışı mevcuttur.

Subakut vakaların tamamında FG mevcuttur yada damar sinyali izlenmemektedir. Bu vakalardan 1 tanesinde SWAN'da sinyal artışı bulguya eşlik etmemiş ve vasküler segment düzensizdir. Diğerlerinde SWAN bulguları akut dönem hastalarla benzer olarak izlenmektedir (Tablo 4.15).

Kronik dönemde izlenen bir hasta (yukarıda açıklanmıştır) dışında diğer segmentlerde iki hastada SWAN'da sinyal artışı (2 puan) izlenmektedir. Bunun dışında diğer 2 vakada beklendiği gibi "1" değerini almıştır (Tablo4.15).

Tablo 4.15 Sol JV’de trombüs saptanan hastalarda evrelere göre MRV ve SWAN bulguları, hasta sayıları ve istatistiksel değerler.

Hasta Grubu	AKUT		SUBAKUT		KRONİK		TOPLAM	
	MRV	SWAN	MRV	SWAN	MRV	SWAN	MRV	SWAN
0	23	23	15	15	54	55	92	93
1	2	1	0	1	0	2	2	4
2	0	3	2	3	1	2	3	7
3	3	1	3	1	4	0	10	2
TOP	28	28	20	20	59	59	107	
İstatistiksel analiz	MRV $X^2$ 15,228; SWAN $X^2$ 8,407; MRV ve SWAN birbirleriyle $X^2$ 111,315 MRV p:0,085 p>0,05; SWAN için p: 0,494 p>0,05 MRV ve SWAN için p<0,05							

Kontrol grubunda vakaların tamamı normal sinyalde izlenmiş olup her vakada MRV ve SWAN’da ‘0’ değeri almıştır ve normal sinüs olarak değerlendirilmiştir.

İstatistiksel olarak Pearson’s ki-kare analizinde MRV’nin hastalık evreleriyle olan ilişkisi ve SWAN’ın hasta grupta evrelerle ilişkisi için yapılan analizde p değeri 0,05’den büyüktür. Ancak akut ve subakut dönemdeki hastalara ayrı ayrı bakıldığında bu dönemdeki hastalarla SWAN’ın ilişkili olduğu görülmüştür. MRV ve SWAN bulgularını evreden bağımsız hasta grupla karşılaştırdığımızda p değeri 0,05’ten büyük olup istatistiksel olarak anlamsız bulunmuştur (Tablo 4.15)

Kontrol grubunda tüm vakalar her iki sekansta ‘0’ değeri aldığından tek değişken olması nedeniyle ki-kare analizi yapılamamış ve bir ‘p değeri’ elde edilememiştir(Tablo 4.16).



Tablo 4.16 Sol JV için kontrol grubu MRV ve SWAN'a göre hasta sayıları ve bulguları çapraz tablosu ve istatistiksel değerler.

Kontrol Grubu	MRV				TOPLAM	
		0	1	2		3
SWAN	0	200(%100)	-	-	-	200
	TOP	200	-	-	-	200
İstatistiksel analiz	MRV de sadece tek değişken olduğundan ki-kare değeri hesaplanamamıştır.					

#### 4.1.8. Derin Venöz Yapılar

Derin venöz yapılar internal serebral ven, sinüs rektus, galen veni olarak tanımlanmıştır. Vakalar içerisinde 1 adet sfenoparietal sinüs trombüsü istatistiksel verilerin analizi sırasında bu gruba eklenmiştir. Akut galen veni trombüsü olan 2 vakada MRV'de sinyalsiz ya da dolum defekti şeklinde izlenmekte olup SWAN sekansında buradaki yapılar net olarak ayırt edilememiştir. Akut bir vakada izlenebildiği kadarıyla hafif sinyal artışı mevcuttur.

Subakut vakalarda MRV'de izlenen 0'dan farklı iki değer, SWAN'la korelasyon göstermektedir. Subakut vakalardan hiçbiri SWAN ve MRV'de 3 değerini almamıştır (Tablo 4.17).

Tablo 4.17 Derin venöz yapılarında trombüs saptanan hastalarda evrelere göre MRV ve SWAN bulguları, hasta sayıları ve istatistiksel değerler.

Hasta Grubu	AKUT		SUBAKUT		KRONİK		TOPLAM	
	MRV	SWAN	MRV	SWAN	MRV	SWAN	MRV	SWAN
0	27	27	18	18	57	57	102	103
1	0	0	1	1	0	1	1	1
2	0	1	1	1	1	1	2	3
3	1	0	0	0	1	0	2	0
TOP	28	28	20	20	59	59	107	
İstatistiksel analiz	MRV $X^2$ 15,397; SWAN $X^2$ 10,714; MRV ve SWAN birbirleriyle $X^2$ 133,231 MRV p:0,548 p>0,05; SWAN için p:0,081 p>0,05 MRV ve SWAN için p<0,05							

Kronik evrede olan hastalarda “2” ve “3” değerini alan hastalar SWAN’da sırasıyla “1” ve “2” değerini almıştır.

İstatistiksel olarak MRV ve SWAN değerlerinin evrelere göre karşılaştırılmasında p değerleri 0,05’den büyük olup, anlamsızdır. MRV ve SWAN’ın birbirleri ile ilişkili çapraz tablosunda yapılan ki-kare analizlerinde p değeri 0,05’den küçük olup istatistiksel olarak anlamlıdır.

Kontrol grubu olgularında MRV ve SWAN aynı değeri alıp bütün olgularda “0” yani normal olarak değerlendirilmiştir. Tek değişken olduğundan Pearson’s ki- kare analizleri yapılamamıştır.

Tablo 4.18 Derin venöz yapılar için kontrol grubu MRV ve SWAN'a göre hasta sayıları ve bulguları çapraz tablosu ve istatistiksel değerler.

Kontrol Grubu	MRV					TOPLAM
		0	1	2	3	
SWAN	0	200(%100)	-	-	-	200
	TOP	200	-	-	-	200
İstatistiksel analiz	MRV de sadece tek değişken olduğundan ki-kare değeri hesaplanamamıştır.					

#### 4.1.9. Kortikal venler

Tablo 4.19 Kortikal venler'de trombüs saptanan hastalarda evrelere göre MRV ve SWAN bulguları, hasta sayıları ve istatistiksel değerler.

Hasta Grubu	AKUT		SUBAKUT		KRONİK		TOPLAM	
	MRV	SWAN	MRV	SWAN	MRV	SWAN	MRV	SWAN
0	22	22	20	20	55	55	97	97
1	0	1	0	0	0	1	0	2
2	2	4	0	0	4	2	6	6
3	4	1	0	0	0	1	4	2
TOP	28	28	20	20	59	59	107	
İstatistiksel analiz	MRV $X^2$ 13,356; SWAN $X^2$ 7,721; MRV ve SWAN birbirleriyle $X^2$ 109,972 MRV p:0,038 p<0,05; SWAN için p:0,562 p>0,05 MRV ve SWAN için p<0,05							

Trombüslü olgularda 97 vakada kortikal ven tutulumu yoktur. SWAN ile MRV'de normal (0 puan) değerlendirilmişlerdir. Hiçbir olgu MRV'de "1" değeri almamıştır.

Akut evrede olup MRV’de FG (‘‘2’’ deęeri) ya da segmentte sinyal kaybı (3 deęeri) olan 6 vakadan 5’inde SWAN’da sinyal artışı (2 ve 3 puan) izlenmiştir. Bir vakada ise kontür düzensizliği olup sinyal kaybı mevcut değildir (Tablo 4.19).

Subakut olan vakalarda kortikal ven tutulumu tespit edilmemiştir. Vakalarda çoęunluęuna eşlik eden SSS trombüsü vardır. Yalnız 1 vakada izole kortikal ven tutulumu saptanmıştır (Tablo 4.19).

Kronik vakalarda, 6 hastada çoęunlukla (4 tanesinde) ‘‘2’’ deęeri almış olup, yüksek sinyalde veya düzensiz sinyalde izlenen birer vaka mevcuttur (Tablo 4.19).

Kontrol grubunda; bütün kortikal venler hem SWAN’da hem MRV’de saptanabilmişlerdir bu nedenle istatistiksel olarak tek deęişken olduğundan p deęerleri hesaplanmamıştır.

MRV’nin evrelere göre ve trombüslü olgularda SWAN ile yapılan ki-kare analizlerinde p deęeri 0,05’ten küçük olup istatistiksel olarak anlamlıdır. SWAN ile evrelere yapılan ki-kare analizlerde p deęeri 0,05’ten büyük olup istatistiksel olarak anlamsız deęerlendirilmiştir.

Tablo 4.20 Kortikal venler için kontrol grubu MRV ve SWAN’a göre hasta sayıları ve bulguları çapraz tablosu ve istatistiksel deęerler.

Kontrol Grubu	MRV					TOPLAM
		0	1	2	3	
SWAN	0	200(%100)	-	-	-	200
	TOP	200	-	-	-	200
İstatistiksel analiz	MRV de sadece tek deęişken olduğundan ki-kare deęeri hesaplanamamıştır.					

#### 4.1.10. Dilate Medüller Ven Yapıları

Dilate medüller venöz yapılar genelde akut veya subakut evrede izlenen trombüsün göstergesi bir bulgudur. Kronik vakalarda, yerterince rekanalizasyon gerçekleşmez ise devam edebilir.

Tablo 4.21 Dilate medüller ven trombüs saptanan hastalarda evrelere göre MRV ve SWAN bulguları, hasta sayıları ve istatistiksel değerler.

Hasta Grubu	AKUT		SUBAKUT		KRONİK		TOPLAM	
	MRV	SWAN	MRV	SWAN	MRV	SWAN	MRV	SWAN
VAR	4	17	1	9	3	23	8	49
YOK	24	11	19	11	56	36	99	58
TOP	28	28	20	20	59	59	107	
İstatistiksel analiz	MRV $X^2$ 2,852; SWAN 6,391; MRV ve SWAN birbirleriyle $X^2$ 2,971 MRV ve SWAN için $p>0,05$							

Akut evrede ki vakalarda MRV’de dilate medüller venleri izlenen 4 hasta dışında SWAN’da 13 hastada daha dilate medüller ven izlenmiştir (Tablo 4.21). Dilate kortikal venleri belirlemede SWAN MRV’ye göre çok daha hassas bir sekanstır.

Subakut ve kronik evrede MRV’de 1 hastada dilate medüller ven varlığı izlenirken SWAN’da yaklaşık 6 katı daha fazla olguda genişlemiş medüller venler saptanmıştır.

Kontrol grubundaysa beklendiği gibi hiçbir olguda dilate medüller ven izlenmemiştir.

Tablo 4.22 Dilate medüller venler için kontrol grubu MRV ve SWAN'a göre hasta sayıları ve bulguları çapraz tablosu ve istatistiksel değerler

Kontrol Grubu	MRV			TOPLAM
		VAR	YOK	
SWAN	VAR	-	-	-
	YOK	-	200	200
	TOP	-	200	200
İstatistiksel Analiz	MRV ve SWAN'da tek değişken olduğundan ki-kare değeri hesaplanamamıştır.			

#### 4.1.11. Yeni Gelişen Kollateral Venler

Tablo 4.23 Yeni gelişen kollateral varlığı için trombüs saptanan hastalarda evrelere göre MRV ve SWAN bulguları, hasta sayıları ve istatistiksel değerler.

Hasta Grubu	AKUT		SUBAKUT		KRONİK		TOPLAM	
	MRV	SWAN	MRV	SWAN	MRV	SWAN	MRV	SWAN
VAR	2	2	8	6	39	41	49	49
YOK	26	26	12	14	20	18	58	58
TOP	28	28	20	20	59	59	107	
İstatistiksel analiz	MRV ile SWAN için her ikisinde hastalarda evrelere göre p:0,000; p<0,05							

Kollateral varlığı genelde kronik dönem hastalarda trombüs için bir kompensasyon mekanizmasıdır. Akut vakalarda izlenen iki olguda kronik dönemde izlenen ve takipte gelen hastalarda akut ataklar şeklinde izlenmiştir.

Yeni gelişen kollateral varlığında MRV ve SWAN'da evrelere göre yaklaşık olarak her iki sekansta benzer sonuçlar vermiştir. Subakut trombüste 2 olguda, kronik

trombüste 2 olguda SWAN kollateralleri daha çok oranda “Var” demiştir. Bu oranlarla MRV ve SWAN sekansının evrelere göre hastalarda yeni gelişen kollateral varlığını saptamada p değeri 0,05’ten küçüktür ve istatistiksel olarak anlamlıdır.

Kontrol grubunda ise beklendiği gibi hiçbir olguda dilate medüller ven izlenmemiştir (Tablo 4.24). İstatistiksel veriler Pearson’s Ki kare analizi ile bütün değerler her iki sekansta da “Yok” şeklinde değer aldığından yapılamamış ve bir “p değeri” hesaplanamamıştır (Tablo 4.24).

Tablo 4.24 Dilate medüller venler için kontrol grubu MRV ve SWAN’a göre hasta sayıları ve bulguları çapraz tablosu ve istatistiksel değerler.

Kontrol Grubu	MRV			TOPLAM
		VAR	YOK	
SWAN				
	VAR	-	-	-
	YOK	-	200	200
	TOP	-	200	200
İstatistiksel Analiz	MRV ve SWAN’da tek değişken olduğundan ki-kare değeri hesaplanamamıştır.			

#### 4.1.12. Difüzyon (ADC) Değerlerinin Gruplarda Karşılaştırılması

Kontrol grubunda 200 hastadan elde edilen sonuçlara göre ADC sağ tarafta 0,77- 0,70 x 10<sup>-3</sup> mm<sup>2</sup>/sn iken sol tarafta 0,80- 0,73 x 10<sup>-3</sup> mm<sup>2</sup>/sn olarak saptanmıştır. Bunda en düşük ve en yüksek sınır değerler kullanılarak normal aralık 0,8- 0,7 x 10<sup>-3</sup> mm<sup>2</sup>/sn olarak belirlenmiştir (bkz Tablo 4.2). Hasta grubu bu değerler baz alınarak normal değerler arasında, altında ya da üstünde olmak üzere kategorik olarak sınıflandırılmıştır. Bunlara sırasıyla “0” normal değer aralığının altında; “1” normal değerler arasında; “2” normal değer aralığının üstünde şeklinde kategorilendirilmiştir.

Venöz drenaj bölgelerinde trombüsün izlendiği tarafta ve tek sinüslerde her iki tarafında drenajı sağlandığı için etkilenen bölgelerden ölçümler

yapılmıştır. Buna göre öncelikle trombüsün olduğu bölge ya da taraftan yapılan ölçümlerle hastalığın evreleri karşılaştırılmıştır (Tablo 4.25).

Tablo 4.25 Hasta grupta trombüs olan taraftan ölçülen ADC bulguları, hasta sayıları ve istatistiksel değerler.

Trombüsün Olduğu Taraf yada Bölge	TROMBÜS EVRELERİ		
	AKUT	SUBAKUT	KRONİK
Normal aralığın üstünde	16(%57)	5(%25)	10(%16)
Normal aralıkta	9(%32)	10(%50)	44(%74)
Normal aralığın altında	3(%11)	5(%25)	5(%10)
TOPLAM	28	20	59
İstatistiksel Analiz	$X^2:20,976; p:0,002 p<0,05$		

Trombüsün olduğu tarafta akut olguların %57'sinde ADC değerleri normal aralığın üstünde bulunmuştur. Subakutlarda %27, kronik dönemdeyse %16 oranında normal aralığın üstünde ADC değerleri ölçülmüştür. Kronik dönemdeki olguların çoğunda (%74 ) ADC değerleri normal aralıktadır. Her iki grupta en az yüzdeyle ADC değerleri normal aralığın altında değerler almıştır. Akut hastalarda normal aralığın altında ADC değeri alan vakalarda çoğunlukla venöz enfarkt alanı izlenmektedir. Subakut vakalarda, normal aralığın altında ve üstünde ADC değeri alan vakalar %25 olup, eşit orandadır.

Trombüsün bulunduğu tarafın karşı tarafında ise; tüm evrelerde; akutta %57, subakutta %60, kronikte ise %73 olmak üzere ADC değerleri normal aralık içerisinde bulunmaktadır. Akut evrede izlenen %25 vakada ADC normal aralığın üstünde bulunmuştur. Subakut vakalarda; trombüsün olduğu taraftaki değerler ile kıyaslandığında karşı taraftaki normal aralığın üstünde ve altında değer alanların 3 katı kadardır. Kronik dönemdeki vakaların çoğu normal aralıktaki değerleri almış



olup trombüsün olduğu tarafla kıyaslandığında anlamlı fark izlenmemiştir (Tablo 4.26).

İstatistiksel analizde; beklendiği gibi trombüsün olduğu tarafta parankimde ölçülen ADC değerleri ile trombüs evreleri arasında p değeri 0,05 den küçük olup, istatistiksel olarak anlamlıdır. Trombüsün izlendiği bölgenin karşısı veya tutulan segmentin drene etmediği diğer bölgelerden yapılan ADC ölçümleri ile evrelerin değerlendirilmesinde p değeri 0,05 den küçüktür ve istatistiksel olarak anlamlı değildir.

Tablo 4.26 Hasta grupta trombüs olan tarafın karşısından yapılan ADC ölçümleri, hasta sayıları ve istatistiksel değerler

Trombüsün Olduğu Tarafın Dışında Kalan Alan yada Bölge	TROMBÜS EVRELERİ		
	AKUT	SUBAKUT	KRONİK
Normal aralığın üstünde	10(%35)	6(%30)	10(%17)
Normal aralıkta	16(%57)	12(%60)	43(%73)
Normal aralığın altında	2(%7)	2(%10)	6(%10)
TOPLAM	28	20	59
İstatistiksel Analiz	$X^2:5,150; p:0,525 p>0,05$		

ADC ölçümleri ile hasta ve kontrol grubu kıyaslandığında kontrol grubunda trombüsün olduğu tarafta %87 oranda değerler normal aralıkta ölçülmüştür. Kontrol grubunda sağ ve sol olmak üzere her olgu toplam iki kereden 400 kez ölçüm yapılmıştır. Kontrol grubundan elde edilen ortalama değerler Tablo 4.27'deki gibidir. Hasta grupta kontrol grubundan elde edilen değerlerle trombüsün olduğu tarafta ki değerler kıyaslandığında yaklaşık 2 kat daha fazla olguda ADC değeri normalin üstünde bir değerde ölçülmüştür. Kontrol grubunda toplam %5 vakada ADC değeri normal aralığın üstünde ölçülmüş iken hasta grupta trombüsün olduğu tarafta %29, karşı tarafta ise %24 vakada yüksek olarak bulunmuştur.

Normal aralıkta ölçülen ADC değerlerinin yüzdesi trombüsün olduğu bölgede %59, karşı tarafta ya da tutulum olmayan bölgede ise %66 olarak ölçülmüştür. Normal aralığın altında ölçülen ADC grubunda ise hasta grupta her iki tarafta sağda %12, solda %10 ölçülmüş olup birbirleri arasında anlamlı fark izlenmemiştir (Tablo 4.27).

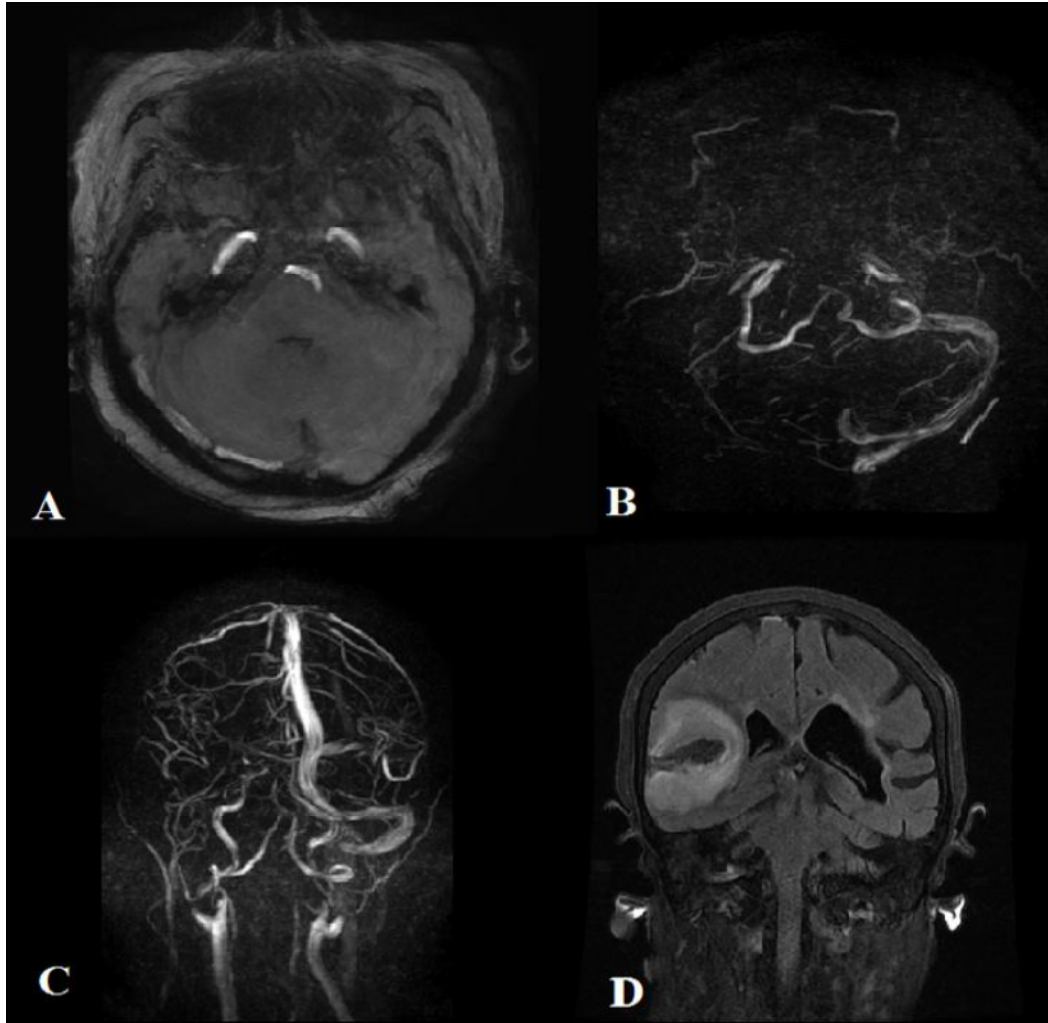
İstatistiksel olarak, her iki grupta hasta ve kontrol grubu ile ADC değerlerinin Pearson's Ki-Kare analizlerinde p değeri 0,00 olup 0,05'ten küçüktür ve istatistiksel olarak anlamlı bulunmuştur (Tablo 4.27).

Tablo 4.27 Hasta grubunda trombüsün olduğu taraf ve karşısından yapılan ölçümle kontrol grubunun karşılaştırılması ve Pearson's ki kare analiz değerleri

ADC ölçümleri	Trombüsün olduğu taraf		Karşı yada tutulum olmayan taraf	
	HASTA GRUBU	KONTROL GRUBU	HASTA GRUBU	KONTROL GRUBU
Normal aralığın üstünde	31(%29)	19(%5)	26(%24)	19(%5)
Normal aralıkta	63(%59)	348(%87)	71(%66)	348(%87)
Normal aralığın altında	13(%12)	33(%8)	10(%10)	33(%8)
TOPLAM	107	400	107	400
İstatistiksel Analiz	$X^2:43,569$ ; $p:0,000$ $p<0,05$		$X^2:13,712$ ; $p:0,001$ $p<0,05$	

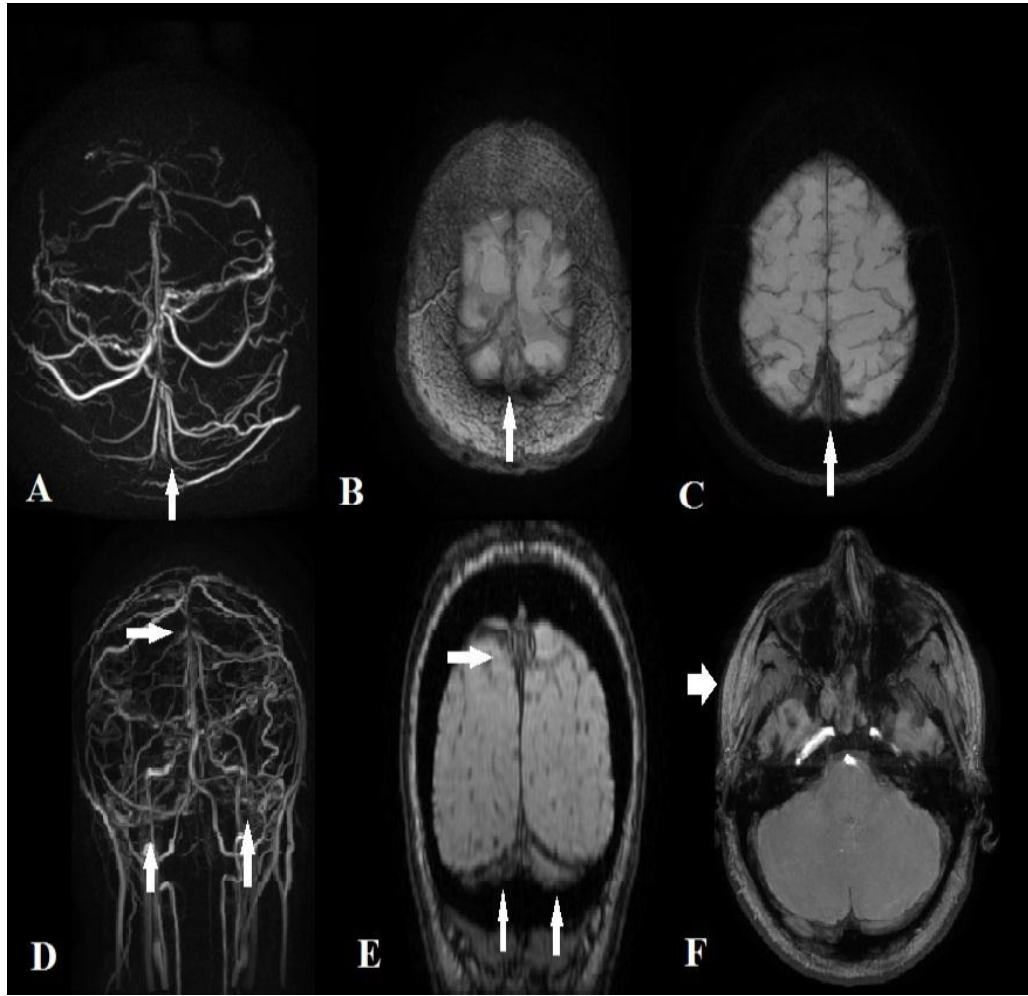
## Olgu Örnekleri

Olgu 1: 75 yaşında kadın hasta meme kanseri nedeniyle tedavi aldığı sırada baş ağrısı, sol alt ekstremitede güçsüzlük ve konuşma bozukluğu ile acil servise başvurdu. Yapılan bilgisayarlı tomografi incelemede enfarkt alanı izlenen olguda enfarkt alanının arter besleme alanından farklı olması ve hemorojik alanların izlenmesi nedeniyle SVT düşünülerek MRV ve kranial MR incelemeleri yapıldı.



Şekil 4.28 Sağ transvers, juguler ve sigmoid sinüste MRV de sinyal izlenmemiştir(B). SWAN'da bu segmentler hiperintens(A) MRV de koronal görüntülerde sinyalsiz segmentler izlenmektedir(C). Akut SVT'e sekonder venöz enfarkt izlenmektedir.

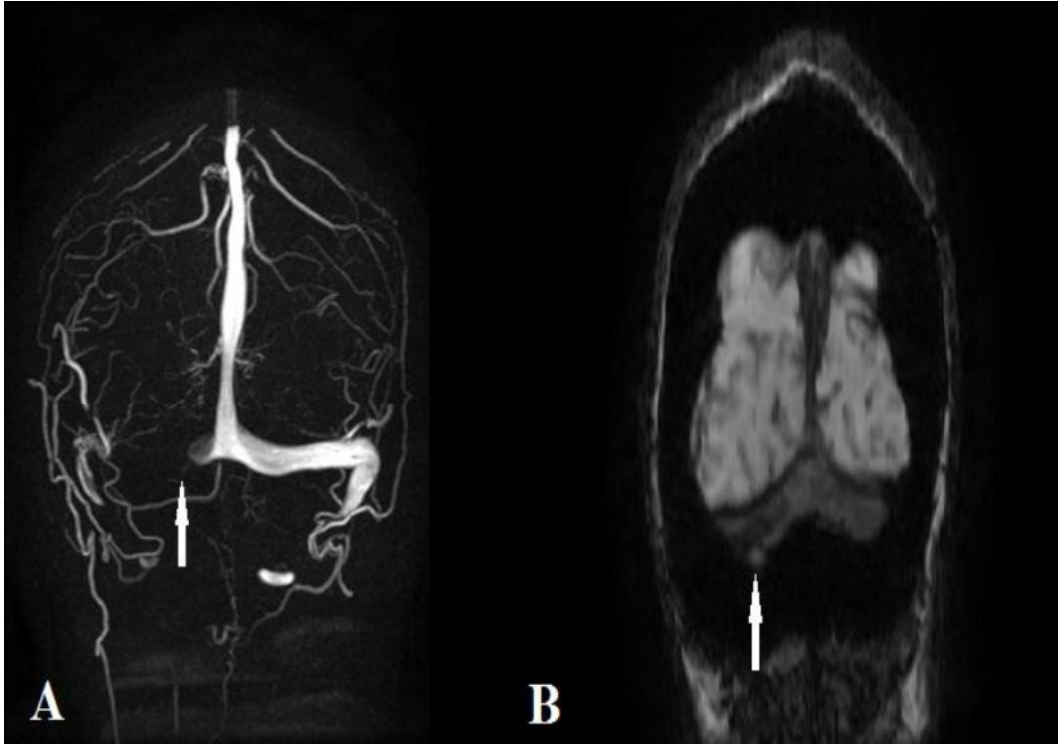
Olgu 2: 35 yaşında kadın olguda oral kontraseptif kullanım öyküsü mevcuttu. Kardiyovasküler cerrahiye bacakta şişlik ve kızarıklık şikâyeti ile başvurdu. Yapılan Doppler ultrason incelemede derin ven trombozu saptandı. İki haftadır süren baş ağrısı ve başta dolgunluk hissi olduğunu belirtmesi üzerine çekilen MRV’de trombüs saptanmıştır. (Şekil 4.6).



Şekil 4.29 SSS, Trolard veni, Kortikal ven ve TS’de MRV’de sinyal mevcut değildir.

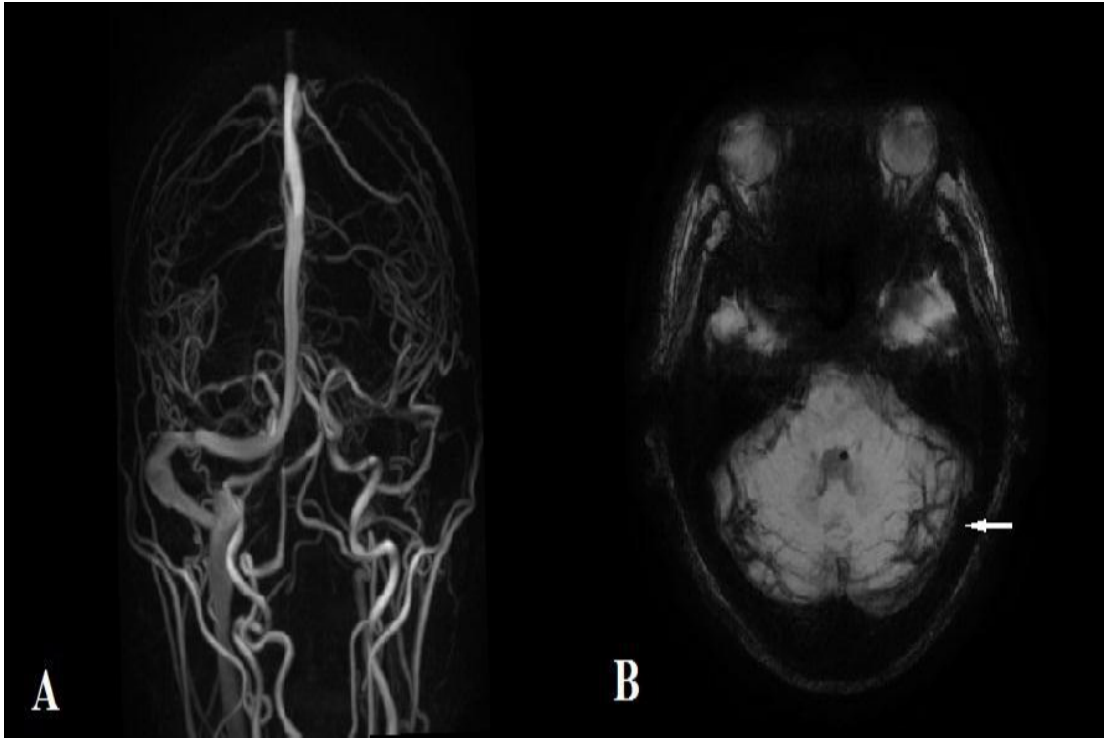
(A,D). SWAN sekanslarda sinyali tanımlamak için MIP görüntüler (B), veni tanımlamak için ise MinP görüntüler (C) kullanılmıştır. MIP Görüntülerde trombüs izlenen sinüslerde sinyal heterojen olup Hafif sinyal artışı mevcuttur. Sinyal artışı zigomatik ark Komşuluğundaki yağ doku ile kıyaslandığında (F kalın ok) çalışmada ‘2’ puan ile tanımlanmıştır (F).

Olgu 3: 37 yaşında erkek hasta Behçet hastalığı nedeniyle Romatoloji takibindeyken sağ vücut yarısında güçsüzlük ve denge kaybı ile acil servise başvurmuştur. Akut enfarkt geçirmesi üzerine kontrollerinde konuşma sekeli olan hastanın konuşma güclüğü ve bacakta şişlik olması nedeniyle semptomların başladıktan bir hafta sonra yapılan MRV ve kranial MR inceleme ile sağ TS'de trombus ve sağ bacakta kronik derin ven trombozu saptanmıştır.



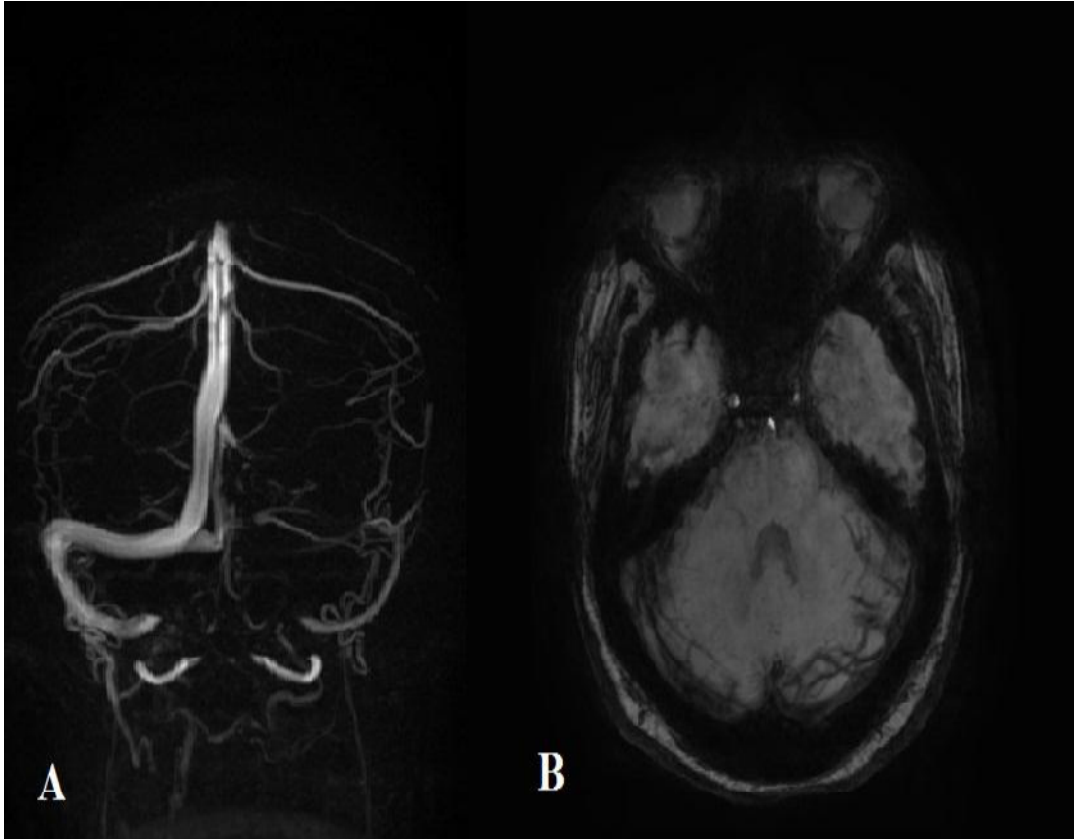Şekil 4.30 MRV'de sağ TS de sinyal alınmazken (A), SWAN'da bu alanda sinüs izlenmektedir ve trombus içerisinde sinüse göre daha hipointes izlendi(B).

Olgu 4: 5 yaşında erkek hasta iki kere acile 3 gün arayla hayatının en şiddetli baş ağrısı şikâyeti ile başvurdu. Sonrasında Nöroloji polikliniğinden elektif şartlarda istenen MRV ve kranial MR incelemede sol transvers sinüste yeni gelişen kollateraller ve sol TS'de sinyal defekti izlendi. Hasta bu dönemde şikâyetlerinin azaldığı ancak baş ağrısının devam ettiğini belirtildi. Bulgularla birlikte subakut trombüs lehine değerlendirilmiştir.



Şekil 4.31 Subakut dönemde izlenen SVT olgusunda MRV de sol TS, SS, JV'de sinyal izlenmemektedir (A). SWAN'da ise bu bölgede genişlemeye başlamış kollateraller ve düzensiz ancak normal sinüsle benzer sinyalde venöz segment izlenmektedir(B).

Olgu 5: 49 yaşında kadın olgu herhangi bir ilaç kullanım öyküsü yoktu. Nöroloji polikliniğine ilaç kullanımı ile geçmeyen, hayatının en şiddetli baş ağrısı olmamakla birlikte birkaç aydır devam eden, dirençli baş ağrısı şikayeti ile başvurdu. Özgeçmişinde ve soygeçmişinde belirgin özellik olmayan olguya çekilen MR ve MRV incelemede sol TS, SS, JV'de sinyal izlenmemiş olup MRV ve SWAN'da belirginleşmiş kollateral dallar mevcuttur.



Şekil 4.32 Sol TS ve SS'de izlenen trombüs (A) MRV de sinyal defekti şeklinde izlenmektedir. Çevresinde gelişen kollateral yapılar (B) mevcuttur. MRV'de sol sigmoid sinüs çevresinde vasküler yapılarda kalabalıklaşma, kollateral lehine Değerlendirilirken(A), SWAN görüntülerde kollateraller MRV'ye göre daha belirgin olarak izlenmektedir.(B).

## 5. TARTIŞMA

Serbral venöz tromboz; serebrovasküler hastalıklardan biri olup rölatif olarak nadir ancak hayatı tehdit edici, çok değişik klinik tablolarla gelebilecek bir hastalıktır (2). Tüm stroke nedenlerinin yaklaşık %1'ini oluşturmaktadır (19). Klinik spektrumun çok geniş olması ve görüntüleme özellikleri nedeniyle tanı koymak oldukça zordur. Görüntüleme araçları, teknolojinin gelişmesiyle ve yoğun bakımlarda trombojenik ilaç ve aletlerin kullanılmasının yaygınlaşması nedeniyle gittikçe bu hastalığın sıklığı ve hekimler arasında farkındalığı da artmıştır. SVT'lerin akut dönemde erken tanısı tedavi edilmediği takdirde komplikasyon risklerinin ve bu komplikasyonların ciddiyetinin artması nedeniyle önemlidir (2).

Çalışmamızda kliniklerden SVT ön tanısıyla gönderilen olgulara Saposnik ve ark. nın çalışmasında tanımlanan algoritmaya benzer bir algoritmayla yaklaşmıştır. Bu algoritmada ilk diyagnostik tetkik T2\* sekansların olduğu MR inceleme ve MRV tetkikidir (44). İlk incelemede SVT lehine bulgu izlenmezse diğer hastalıklar (arteriyel enfarkt, postepidural baş ağrısı (epidural anestezi sonrası), gök gürültüsü şeklinde "thunderclap" baş ağrısı, migren, menenjit, idiyopatik intrakraniyal hipertansiyon ve hipotansiyon, geçici iskemik atak, beyin apsesi, neoplazmlar) ekarte edilir (44, 48). Subaraknoid kanama klinik olarak karışabileceğinden BT ile ilk değerlendirme diğer kitle, ödem gibi durumların ekartasyonu için de kullanılabilir (69). Bu algoritmayla SVT tanısı konduktan sonra uygun tedavi başlanır.

Saposnik ve ark.'nın çalışmasına benzer şekilde kliniklerden gelen MRV istemlerinde en sık baş ağrısı, baş dönmesi, papil ödem, nöbet, bilinç değişikliği, venöz enfarkt sonucu konuşma güçlüğü, hemiplejiler, intrakranial basınç artışı bulguları mevcuttur (44). Bu bulgulara eşlik eden MTHFR mutasyonu, Behçet gibi romatolojik hastalıklar, oral kontraseptif ve malignitelere bağlı kemoteropatik ilaçların kullanımı gibi risk faktörleri nedeniyle olgularda SVT düşünülmüştür. Kliniğimizde; 2 yıl içerisinde 1196 adet MRV tetkik istemi yapılmıştır. MRV istenen hastalarda 338 tanesi erkek hasta iken büyük çoğunluğu kadın hastalardan şüphelenilmiştir. Bunun nedeni kadınlarda SVT sıklığının gebelik (özellikle son trimesterde), laktasyon döneminde ve oral kontraseptif kullanımında (%70'den fazla vakada) artıyor olmasıdır (40, 41).



SVT görece nadir bir hastalık olmakla birlikte önemi her geçen gün daha çok anlaşılmaktadır. Kliniğe başvuruların çoğu semptomlar başladıktan sonra ilk 15 günde olmaktadır. İlk 7 gün oldukça önemli olmakla birlikte klinik nedeniyle birçok hastalıkla karışmaktadır. Ortalama tanı koyma aralığı 3 ile 16 gün arasındadır (61). Bizim çalışmamızda akut dönem saptanan olgular genellikle baş ağrısı dışında papil ödem, nöbet semptomlarıyla birlikte eşlik eden MTHFR homozigot mutasyonu olan, Faktör 7 eksikliği, Behçet hastalığı gibi predisposan hastalıkları olan vakalardır. Çalışmamızda olguların saptanma süresi diğer çalışmalarla benzer olarak ilk bir hafta ile 15 gün arasındadır. Bununla birlikte olgularımızın çoğunluğu kronik dönemde izlenen SVT olgularıdır. Klinikten gelen başvuruların yoğunluğu ve tanının sıklıkla ilk akla gelen ön tanıları içerisinde olmaması diğer hastalıkların ekarte edilmek istenmesi, labratuvar ve diğer tetkiklerin belli süreler alması nedeniyle görüntüleme ilk 15 günden sonra daha sık olmak üzere genellikle bulgular başladıktan 1 ay ve sonrasında yapılmıştır. Bu nedenle çalışmamızda olguların çoğunluğunu kronik dönem, geçirilmiş trombüslü vakalar oluşturmaktadır. Bazı vakalarda kompanzasyon mekanizmalarının devreye girmesiyle bulgular kendiliğinden gerilemiş sonraki dönemde rekanalize trombus ya da kollateraller ile kompanse sinüs başka nedenlerle çalışılan görüntüleme tetkiklerinde insidental olarak saptanmıştır. Çalışmamızda kronik dönem olguların önemli bir kesimini bu vakalar oluşturmaktadır. Bu nedenlerden dolayı olgularımızın çoğunda DSA inceleme yapılmasına gerek görülmemiştir.

Çalışmada SVT ön tanısı ile gelen ve SVT saptanan olguların çoğu kadındır. SVT şüphesi olan vakalarda kadın/erkek oranı 2,8 iken SVT tanısı alanlarda 1,7'dir. Literatürde SVT olan olgularda kadın/erkek oranı 2,7-3'tür (40). Çalışmada literatür ile benzer kadın/erkek oranı bulunmuştur. Hasta grubunda ortalama yaş 39 olup literatür verilerinde benzer en sık orta yaş dönemi kadın erişkinlerde SVT sık bulunmuştur.

Serebral venöz trombus görece nadir bir hastalık olmakla birlikte erişkin popülasyonda yıllık hızı 2 milyon erişkinden 3-4 vakadır (40, 41). Ancak 1960 yılında 12.500 otopsi vakasında 16 vaka saptanarak aslında sıklığının tahmin edildiğinden fazla olduğu sanılmaktadır (39, 42). İstenilen tetkik sayısı göz önüne alındığında çalışmamızda literatür verileriyle kıyaslandığında oldukça fazla oranda

trombüs tanısı konulmuştur. Bunun en büyük nedenlerinden biri üniversitemizde klinikte önceden trombüs geçiren vakaların takip protokolüne alınmasıdır ve bu hastalar da çalışmaya dahil edilmiştir. Bir diğer nedense çalışmada tanı için büyük oranda PC- MRV tetkiki ve diğer görüntüleme bulguları ile konulmuştur. Yaygın olarak kullanılan TOF ve PC- MRV'ler protonların hız haritalarını çıkararak yada ansature taze kanı parlak görüntüleyerek kan çevre parankimden ayrı izlenir (97). MRV'de belli bir hızın altındaki akım hızlarında, yavaş akım paternine bağlı sinyal kayıpları izlenmektedir. (34). Bu nedenle görüntüler hastanın kliniği ve diğer MR görüntüleme bulguları ile beraber değerlendirilmiştir. Hastalara sonrasında DSA yapılmadığından varyasyon, hipoplaziye yavaş akım eşlik ettiğinden bazı vakalar yanlış pozitif tanı almış olabilir. Bu nedenle tetkiklerde ilk çalışma baz alınıp, MR incelemede sinyal void özellikleriyle beraber değerlendirilerek yanlış pozitif sonuçlar azaltılmaya çalışılmıştır.

Tüm olgularımızda hasta ve kontrol grubunun tamamı öncelikle MRV ile değerlendirilmiştir. Tüm kontrol grubu olgularında büyük oranda normal olan vasküler segmentler MRV'de de normal sinyalde izlenmektedir. Ancak her iki transvers sinüs ve süperior sagittal sinüste daha sık olmak üzere MRV'de bazı bölgelerde FG ve/veya oklüzyon olmasına rağmen SWAN'da bu alanlar normal sinyalde vizüalize edilebilmektedir. Böylece MRV'de yanlış pozitif sonuçlara neden olan hipoplazi- aplazi yada araknoid granülasyonlar SWAN'da ayırt edilebilir. MRV yavaş akım, araknoid granülasyon ve hipoplazi-aplazi durumlarında mutlaka bir başka görüntüleme yöntemi ya da klinik ile konfirmasyon gerektirir (74).

Tüm olgular koronal sagittal ve aksiyel olmak üzere üç düzlemde değerlendirilmiştir. Post-processing işlemler sırasında aslında hipoplazik olan damar segmentlerinin vüzealize edilemeyerek yanlış pozitif sonuçlar verdiği, SSS'de sık görülen araknoid granülasyon gibi duvarda dolun defekti yaratan nedenlerde koronal görüntülerin sinyal kayıplarını azalttığı izlenmiştir. Buna benzer literatür verilerinde birçok çalışma da damar duvarına paralel akımda, damarın uzun aksı düzlem olarak alındığında artifisiyel sinyal kayıpları olacağından, dural sinüslerde akımın anteriordan posteriora torkular herofiliye doğru olması nedeniyle koronal görüntüler (akıma dik düzlemde çalışılmış görüntüler) ile değerlendirme yapılması gerektiği vurgulanmıştır (15, 34, 35, 78). Akım görüntü alanına paralelse daha çok artefakt

izlenir. Ancak dik eksen düzlem olarak alındığında sinyal kayıpları yaşanmayacaktır. Bu nedenle MRV görüntüleri üç boyutlu olarak yani koronal, sagittal ve aksiyel değerlendirilmelidir. Koronal görüntülerin sinüsler içerisinde akım paterninin anteriordan posteriora olması nedeniyle çok daha duyarlı olduğu unutulmamalıdır (15, 34, 35, 78).

Ayanzen ve ark.'nin çalışmasında olguların %31'inde TS içerisinde *flow gap* (FG)(akımda izlenen düzensizlikler) izlenirken çoğunluğunun SVT ile karıştığı bildirilmiştir. FG'lerin çoğu %90 non dominant sinüste, %10 ise kodominant sinüste izlenmiştir (15, 78). Bizim çalışmamızda kontrol grubunda olan vakalarda en sık transvers sinüste solda daha çok olmak üzere trombüs izlenmeden MRV'de FG izlenmiştir. Bu vakaların çoğunda SWAN'da FG olan alanlar normalden ince ancak normal sinyalde izlenmektedir. Bu nedenle SWAN, trombüs şüphesi olan olgularda MRV incelemede yavaş akıma ve araknoid granülasyonlara sekonder yanlış pozitif sonuçları önleyebilir. Yavaş akımın en büyük sebebi varyasyonlardır. Eğer SWAN sekansta damar segmenti vizüalize edilebiliyor, düzgün kontürde ve eşlik eden sinyal değişikliği yoksa o segmentte hipoplazi buna sekonder yavaş akım düşünülmelidir. Bir çalışmaya göre yapılan ölçümlerde normal hastalarda her iki transvers sinüs MR venografide 3 mm'den daha küçük izlenmemiştir (34). Eğer 3 mm'den daha küçük çapta, dominant TS'de parsiyel FG, her iki transvers sinüste distal ya da orta kesimde oval FG varsa MRV'de kan akımına dik alınan görüntülerde akım yoksa sinüs anormaldir denilebilir (34). Çalışmamızda kontrol grubunda izlenen olgularda varyatif değerlendirilen olguların tamamı Manara ve ark.'nın çalışmasında elde edilen veriler üzerinden değerlendirilerek buna göre trombüs yoktur kanısına varılmıştır.

Bütün görüntüleme yöntemleri için bazı SVT tanısında bazı tuzaklar mevcut olup bilinmesi önemlidir. Sinüsler içerisinde bulunan araknoid granülasyonlar yanlış SVT tanısına neden olabilir (50, 58). Tümör invazyonu ya da tümör kompresyonu SVT'yi taklit edebileceği gibi SVT'nin nedeni de olabilir (50). Benzer şekilde enfeksiyonlar en sık çocuk olgularda ağırlıklı olarak mastoid hücrelerde SVT'ye neden olabilir ya da SVT ile benzer görüntüleme özelliklerinde olabilir. Vakalar içerisinde izlenen bir olguda travma nedeniyle SVT ve hematoma beraber izlenmektedir. Hipoplazi ve aplazi dural sinüslerin değerlendirilmesinde en önemli

tuzaklardan biridir (50, 78). En çok transvers sinüste izlenir. TOF MR incelemede %31 oranında non dominant sinüste *flow gap* (FG) (akım defektleri izlenebilir. TOF-MRV inceleminin en önemli yanlış pozitif nedenidir (15, 35). Bu nedenle her iki transvers sinüsde yapılan istatistiksel analizlerde eşlik eden varyasyonların MRV sinyalini değiştirmesi nedeniyle olguların evresine göre yapılan analizlerde p değeri 0,05'den yüksek bulunarak istatistiksel olarak anlamsız değerlendirilmiştir. Kontrol grubunda ise benzer şekilde her iki transvers sinüs değerlendirmesi MRV'de en çok sinyal farklılığının izlendiği damar segmentleri olmuştur. SWAN sekans ise hem kontrol hem hasta grubunda MRV'ye oranda varyasyonlardan çok daha az etkilenmiştir. Bunun nedeni SWAN'ın akım temelli değil sinüs içerisindeki duyarlılık yaratan maddelerden etkilenerek sinyal üretmesidir. MRV'de kontrol grubundaki vakalarda hipoplazinin ve araknoid granülasyonlara bağlı yanlış pozitif sonuçlar izlenmemesi için bazı görüntülerde çeşitli youmlara gidilebilir. Örneğin; görüntülemeye juguler ven hipoplazik ise aynı taraf dural sinüs hipoplazik olabilir (50). Bir başka neden nadir olsa da parankimal herniyasyondur (116). Prevelansı yaklaşık olarak %0.32 olup parankim kendisini çevreleyen BOS ile birlikte sinüs ya da kalvaryum içerisine en sık transvers ve oksipital sinüs içerisine beyin posteroinferior kısmı herniye olur (116). Bizim çalışmamızda hiçbir vakada herniyasyon ve buna sekonder psödotrombüs görünümü izlenmemiştir. Literatürde bahsedilen bu tuzaklar nedeniyle MR ve MRV'de mutlaka GRE veya T2\* sekanslar ile birlikte değerlendirmede kullanılmalıdır (68). Bu tekniklere alternatif SWAN sekansı oldukça yararlı olacaktır. Çalışmamızda elde edilen sonuçlara göre MRV ile kıyaslandığında SWAN sekansı istatistiksel olarak anlamlı şekilde tüm vasküler segmentler için MRV ile uyumlu sonuçlar vermiştir. Bununla birlikte kollateral varlığı ve dilate medüller venlerin değerlendirmesinde MRV'ye göre hasta grupta çok daha fazla oranda doğru sonuç vermiştir.

Çalışmamızda kullandığımız teknik PC-MRV ile birlikte SWAN sekansıdır. Çalışmanın asıl amacı suseptibilite ağırlıklı görüntülerden biri olan SWAN sekansının trombüslü hastalarda evrelerine göre hangi bulguları vereceği ve MRV ile kıyaslandığında birbirleriyle olan ilişkilerini değerlendirmektir. Bu anlamda literatürdeki ilk çalışma olacaktır.

Birçok çalışmada SVT olan vakaları suseptibilite ağırlıklı görüntülerde değerlendirilmiştir ancak sinüsler içerisindeki sinyal özellikleri ile birlikte trombus evreleri karşılaştırılmamıştır. Bunun doğru şekilde tanınması trombusun erken tanı ve tedavisinde oldukça önemlidir. Çalışmamızda kullanılan SWAN sekansı SAG'lerin farklı bir formasyonudur. Daha iyi anlatabilmek için önce SAG'lerin nasıl oluştuğunu anlamak gerekir. Her doku manyetik alanda farklı cevaplar verir (100). Konvansiyonel incelemede her dokunun manyetik alana verdiği farklı fazlarda yanıt gözardı edilir. Suseptibilite ağırlıklı görüntülerde manyetik duyarlılığa neden olan hemosiderin, ferritin ve kalsiyum gibi maddeler faz görüntülerde belirgin olarak izlenir. Bunu daha belirgin hale getirebilmek için magnitüde görüntüler filtrelenir. "Magnitüde" ve "Phase" görüntülerin uygun filtrelenmesi ve kombinasyonu ile SAG oluşur (101). SAG'da "phase" ve "magnitüde" görüntüler post processing işlemlerle rekonstrükte edilerek minimal intensiy projection (mIP) yapılabilir. Rezolüsyon artırılır ancak "blooming" çiçeklenme artefaktı azalarak gri beyaz cevher BOS kontrastı azalır (8, 101). SAG'lerde venöz kan içerisindeki deoksihemoglobin T2\* kısaltarak faz farkına neden olur. Uzun TE zamanı aynı zamanda arteri de venden ayırt etmemizi sağlar (92).

SWAN, suseptibilite ağırlıklı görüntülemeye daha yeni bir tekniktir. Her duyarlılık tabanlı sekans kullanıldığı cihaza göre farklı isimlendirilir. SWAN (*Suseptibility Weighted Angiography*), General Electric (GE) marka MR cihazlarda kullanılan sekans ismidir ve suseptibilite ağırlıklı anjiyografi veya T2\* ağırlıklı anjiyografi şeklinde de adlandırılabilir (117). Üç boyutlu (3D) multi- gradiyent eko MR sekansıdır (117). SAG'in aksine sadece "magnitüde" sinyalini kullanır. Kısa ekolar TOF etkisinden sorumlu iken MIP ile reformat edilir. Uzun eko zamanı, suseptibilite etkisinden sorumludur ve MinIP ile reformat edilir. Farklı eko zamanlarının kombinasyonu ile oluşturulan SWAN görüntüler hem suseptibilite hem TOF etkisinin bir kombinasyonudur (94, 118). Çalışmamızda değerlendirdiğimiz SWAN sekansı ve bu sekansın temelini oluşturan T2\* AG'ler intravenöz sinüs içerisindeki pıhtıyı görüntüleyebilir. Suseptibilite ağırlıklı görüntüler pıhtıyı diğer MR sekanslarına göre çok daha yüksek kolay görüntüleyebilirler (74, 119). MRV'de trombusların artefaktlardan ayrılmasında suseptibilite ağırlıklı görüntüler kullanılmıştır (74). SAG görüntülerden farklı olarak SWAN sekansında kısa eko

zamanı TOF etkisini arttırarak MIP görüntülerde görünür hale gelir. Uzun eko zamanıysa suseptibilite etkisini arttırarak MinIP görüntülerde tanımlanır (118). Bu nedenle çalışmadaki tüm görüntüler MIP ve MinIP görüntülerde değerlendirilmiştir. Trombüs sinyali ve içerisinde izlenen trombüsten bağımsız deoksi-hemoglobin gibi duyarlılık etkileri MinIP görüntülerde, kollateral varlığının değerlendirilmesi ve medüller venlerde genişlik izlenmesi, aplazi ve hipoplazi gibi durumlarda SWAN görüntüler MIP yapılarak vasküler segmentler değerlendirilmiştir. SWAN sekansa hem TOF hem de T2\* AG görüntülerde suseptibilite etkilerinden elde edilen verilerin kullanılması SAG'lerle kıyaslandığında bir avantajdır. SWAN dışı diğer SAG'ler de faz maskeleyen olmaması nedeniyle venöz sinyal azalırken, SWAN'da venlerde daha yüksek sinyal izlenir ve bazı çalışmalarda özellikle SWAN arteriyovenöz malformasyon gibi venöz ve arteriyel yapıların birarada değerlendirildiği patolojilerde, SWI (*suseptibility weighted imaging*) sekansa çok daha yüksek performansta tanı konulmasına yardımcıdır (118). SWAN ile ilgili çalışmalarda; akım ya da pulsasyonla ilişkili faz şifti ve artefaktlar SWAN'da izlenmemiştir. Akım kompanzasyon gradientleri SWAN'ın bu artefaktlara olan duyarlılığını azaltır. Pulsasyon ile ilişkili artefaktları SWAN sekansa farklı TE zamanları ile önlemektedir (94). Tüm bu nedenlerden dolayı SWAN venöz trombüslerin tanısında hem TOF etkisi hem de suseptibilite etkisinden yararlanması nedeniyle oldukça etkilidir ve diğer SAG sekansları ile kıyaslandığında daha yararlıdır.

Trombüs bulunduğu damar ve evreye göre görüntülemeye farklı sinyal paternlerinde izlenebilmektedir. Bunun en önemli nedeni trombüsün içerisinde ya da tuzaklanmış eritrositlerdeki demir oksidasyon evreleri ve hemoglobin oksijenasyon farklılıklarıdır. Trombüsün GRE görüntülerde değerlendirilmesiyle ilgili birçok çalışma mevcuttur. GRE sekanslarda trombüsün evrelerine göre değerlendirilmesi ile ilgili yalnızca birkaç çalışma vardır (1, 120). Bizim çalışmamız SWAN sekansı ile trombüsün evrelerine göre bulguların değerlendirildiği ilk tetkiktir. SWAN üç boyutlu (3D) multi eko -gradient eko MR sekansıdır. GRE sekanslar ile trombüsün evreleri değerlendirilen Leach ve ark.'nın çalışmasında MR sinyalinin evrelere göre tanımlanmasında klinik bulguların başlayışı ile klinik trombüs yaşı 0-7 gün olanlara akut, 7-15 gün olanlar subakut ve 15 günden sonra ise kronik dönem olarak

tanımlanmıştır (1, 52). Çalışmamızda bu çalışmada ki kullanılan parametreler ve trombüs yaşları temel alınarak değerlendirmemizi yaptık.

Trombüs akut evreden kronik evreye kadar hemoglobin ve demirin oksidasyon ve oksijenasyon farklılıklarına göre farklı suseptibilite etkileri ve farklı sinyal özellikleri göstermektedir. SWAN'da bulgularımızı tartışmadan önce bu evreleri anlamak gerekir. Oksihemoglobin diyamanyetik bir molekülken, deoksihemoglobin paramanyetik bir moleküldür ve MR incelemede sinyal kayıplarına neden olur (121). Trombüs varlığında intravasküler kan staza bağlı vasküler yapı içerisinde göllenir ve eritrosit içerisinde tuzaklanmış paramanyetik deoksihemoglobin, damar içi kontrast madde görevi görür (122, 123). Subakut fazda (7-14 gün arasında) trombüs hyalinize oldukça ekstrasellüler methemoglobin miktarı artar. Bu olay T1 ve T2 AG'lerde yüksek sinyale neden olur. Süreç ilerledikçe intrasellüler hemoglobin miktarı da artarak T2 AG'lerde düşük intensitede görüntüler ortaya çıkarır. Kronik dönemde vaskülarizasyon ve kollateral daların gelişimiyle T1 AG'lerde hiperintensite kaybolur, T2 AG'lerde hiperintensite ortaya çıkar (1). Bunun en büyük nedeni vasküler sistem içerisinde makrofaj aktivasyonu ile trombüs organize olarak, kan yıkım ürünleri bu evrede dolaşımdan temizlenir. Bu nedenle kanamaların aksine hemosiderin etkisi trombüste belirgin değildir (1, 58). Paramanyetik etki gösteren deoksihemoglobin, intrasellüler methemoglobin ve hemosiderin duyarlılık ağırlıklı sekanslarda spin eko sekanslara göre daha kolay saptanır.

Serebral venöz trombüslerin (SVT) MR incelemede sinyal intensiteleri hemoglobin ürünlerinin paramanyetik etkilerine göre değişir. Temelde iki temel trombüs formasyonu mevcuttur. Bunlardan biri beyaz trombüs denilen trombosit kombinasyonundan oluşmuş arteriyel sistemden rüptüre olabilen veya ateromatöz plaklardan köken alan trombüsdür. Genel olarak hemoglobin komponenti daha az olup, fibrin ağırlıklıdır. Bu nedenle T2,T1, FLAIR sekanslarında hiperintens olarak izlenir (76, 124). Suseptibilite sekanslarında bu trombüs izointens ya da hiperintens olarak izlenir. Kırmızı trombüs, eritrositlerden köken alan yoğun şekilde fibrin ve eritrosit içeren düşük basınçlı sistem (kardiyak ve venöz sistem) içerisinde ki trombüslerdir. Kırmızı trombüs yapısı serebral venlerde izlenen trombüs yapısı olup oluşum mekanizması yavaş akımla koagülasyon kaskadının aktive olması şeklinde açıklanır (1, 124). Duyarlılık sekansları kırmızı trombüsleri görüntülemeye daha

duyarlı tetkiklerdir (73). Sonuç olarak, SWAN venöz sistemde görülen kırmızı trombüsleri göstermede daha hassastır. Özellikle akut ve subakut dönemde dural venöz trombüsleri saptamada eritrosit içi deoksihemoglobin ve methemoglobin komponentin nedeniyle çok daha kolay görüntülenebilmektedir (6, 120).

Çalışmamızda bu bilgiler ışığında akut ve erken dönem subakut trombüsleri saptamada SWAN sekansı ile çok daha erken, venografi tetkiki yapılmadan spine eko sekanslarla birlikte SWAN trombüsünü saptayabileceğimiz ve sinyal özelliğine göre trombüs yaşını belirleyebileceğimiz hipotezi üzerine planlamamızı yaptık. Çalışmamızda saptanan trombüsler en çok solda olmak üzere transvers sinüs ve sigmoid sinüste izlenmektedir. Bu sinüsleri juguler ven, süperior sagital sinüs ve kortikal venler takip etmektedir. Derin venöz tutulum oranı oldukça nadirdir ve prognozları diğer sinüs tutulumlarına göre oldukça kötüdür. Diğer çalışmalarda yaygın trombozlar en sık transvers ve sigmoid sinüste izlenirken komplet rekanalizasyon, antikoagülan tedaviyle SSS'de, transvers sinüs (TS) ve sigmoid sinüste (SS) sıklıkla izlenmiştir (125, 126). Bu nedenle çalışmamızda rekanalizasyon ile birlikte kronik dönem trombüsler daha çok saptanmış , en sık TS, SS ve SSS'de izlenmiştir.

Çalışmamızda Superior Sagital Sinüs (SSS) içerisinde akut dönemde izlenen tüm olgular SWAN'da yüksek sinyalde izlenmiştir. Subakut dönemde izlenen vakalar trombüsün evresine göre içerisindeki deoksihemoglobin ve ilerleyen zamanda methemoglobin ve deoksihemoglobin komponentine göre daha farklı sinyalde intensiteler izlenmiştir. Kronik evrede normal sinyal izlenen segmentlerden farklı olarak bir vakada anterior SSS içerisinde SWAN sekansta yüksek sinyal mevcuttur. PC- MRV'de yavaş akımda sinyal kaybı olabilir. MRV'de, anterior SSS varyasyonu, sinüs atrezisi ya da hipoplazisi yanlış SVT tanısı alabilir (68, 78). SSS anterior kesimi ile birlikte sol SS ve juguler ven içerisinde birer vakada trombüs olmamasına rağmen yağ doku intensitesinden daha düşük olmakla birlikte yüksek sinyal alanları izlenmektedir. Özellikle kronik ya da geçirilmiş trombüs olan vakalarda SSS, sağ juguler ven ve sol TS'de MRV incelemede sinyali olmayan ya da düzensiz izlenen segmentte yer yer SWAN sekansta yüksek sinyal izlenmiştir. Bunun nedeninin SWAN sekansında TOF etkisine bağlı yavaş akım nedeniyle olduğu düşünülmüştür. SSS içerisindeki kortikal ven akımı ya da ters akıma bağlı yanıltıcı



görüntüleri önlemek için SWAN'da ve MRV'de koronal, aksiyel ve sagittal görüntüler dahil olmak üzere üç ekseninde mutlaka değerlendirilme yapılmalıdır (7).

Transvers sinüste akut trombüs olan olgularda sağda tamamı, solda ise büyük kısmında olmak üzere tromboze segmentler duyarlılık ağırlıklı görüntülerde yüksek sinyalde izlenmektedir. Sol taraftaki vakaların tamamında akut evrede ki trombüslerin tamamında yüksek sinyal izlenmemesinin en büyük nedeninin sol TS, SS ve JV'de varyasyonların sık ya da dominansinin karşı tarafta baskın olması olduğu düşünülmüştür. Bu durumda bu venlerde akımı yanlış değerlendirilmiş ve bu nedenle SWAN'da yüksek sinyal izlenmemiş olabilir. Solda SWAN ile evreler arasında istatistiksel analizlerde anlamlı değerler çıkmamasının en büyük nedeni öncelikle non dominansinin bu kesimde baskın olması ve varyasyonların solda bulgulara eşlik etmesi olduğu kanısına varılmıştır (50). Sol transvers sinüs kronik dönem trombüslerinde bir vakada SWAN'da yüksek sinyaller izlenmektedir. Bunun en büyük nedeninin kemik yapıların duyarlılık artefaktlarına sekonder normal yada kronik trombüslü vakalarda SWAN'da yüksek sinyalde izlenmesi olduğu düşünülmüştür (1, 120). Bu istisnalar dışında akut ve subakut evrelerin tamamında özellikle subakut dönemde erken dönem trombüs içerisindeki deoksi-hemoglobin komponentine bağlı olarak sigmoid sinüs, transvers sinüs ve juguler vende SWAN'da yüksek sinyal izlenmektedir. Başka bir çalışmada bizim çalışmamıza benzer akut ve subakut trombüslü vakalarda sağ sigmoid sinüs, juguler vende trombüs içerisindeki deoksihemoglobin ve methemoglobin komponentine bağlı SWAN'da istatistiksel olarak anlamlı değerlerde yüksek sinyal izlenmektedir (121). Ancak sol transvers sinüs, sağ juguler vende bazı akut ve subakut trombüste istatistiksel olarak anlamlı bozacak kadar çok vakada SWAN'da sinyal armamıştır. Bunun nedeni özellikle transvers sinüste, sigmoid sinüs ve juguler vende daha çok olmak üzere kalvariye kemik yapılardan kaynaklı suseptibilite artefaktları olduğu belirtilmiştir (1, 120).

Subakut trombüslerin akut ve kronik dönem trombüslerden farkı, erken ve geç dönem olmalarına göre deoksihemoglobin ve methemoglobin komponentlerinin değişmesidir. Subakut venöz trombüslerde SWAN sekansta ekstrasellüler methemoglobin artışı nedeniyle sinyal artar. Bu durumda bazen arterde artmış sinyal ile ven trombüsü karışabilir. Ek olarak MR Venografide de sinüs içerisinde subakut

dönemde MIP görüntülerde trombüs parlayabilir ve normal değerlendirilebilir (2). Her iki durumda da SWAN sekans'ta artmış kortikal ven ve arter sinyalini yüksek uzaysal rezolüsyona sahip görüntülerde multiplanar reformat yaparak ayırt edebiliriz (1, 118). Subakut evrede olan vakaların çoğu hemen hemen tüm segmentlerde SWAN sekansta birbirinden farklı sinyal vermiş olup bu durum farklı dönemlerde olan trombüslerin hem akut hem de kronik dönem kan komponentleri içerisinde barındırmasından dolayı olduğunu düşündürmüştür.

Galen veni başta olmak üzere derin venöz venlerin trombüsü oldukça nadirdir (45). Yalnızca iki adet vaka mevcut olup bunlarda birinde SWAN'da sinyal artışı saptanabilmiştir ( $p<0,05$ ). Ancak bu kadar az vaka üzerinden SWAN ve ADC bulguları hakkında yorum yapmak yanlış olacaktır.

Çalışmamızda kortikal venlerde trombüs trolard veni her vakada dahil olmamak üzere SSS tutulumu olan tüm vakalarda mevcuttur. Yalnızca bir vakada izole kortikal ven trombüsü izlenmektedir. Kortikal venlerin hepsinde akut vakalar dışında SWAN'da yüksek sinyal izlenmemektedir. Bir çalışmaya göre SWAN galen veni dışında küçük venöz yapıları özellikle kortikal venleri değerlendirmede MRV sekansı ile kıyaslandığında oldukça üstündür ve yüksek rezolüsyonda görüntülenebilir (5, 118).

Sinüslerin genel olarak vizüalize edilerek değerlendirilmesinde inferior sagittal sinüs dışında MRV ile kıyaslandığında SWAN sekansının belirgin farkı yoktur. Bir çalışmada inferior sagittal sinüsün vizüalizasyonunda SWAN sekansının MRV'ye göre belirgin üstün olduğu tespit edilmiştir (5). Ancak bizim çalışmamızda hiçbir vakada inferior sagittal sinüs trombüsü izlenmediğinden bu yoruma gidilememiştir. Kronik vakalarda kortikal venlerin değerlendirilmesi oldukça yararlıdır. SSS trombüslü olgularda MRV'de izlenmeyen ancak SWAN sekansta yüksek sinyalde bu nedenle olasılıkla komşu venden trombüs uzanımı olduğu düşünülen görünüm ve sinyal artışı izlenmektedir. Diğer çalışmalarında gösterdiği gibi kortikal venlerin değerlendirilmesinde MRV'den üstün olduğu sonucuna varılmıştır (127).

Dilate medüller venöz yapılar genelde oklüde olan venöz yapıların sonrasında çevre medüller venlerde angorjman ile genişlemeler şeklinde izlenir. Venöz trombüslerin sekonder göstergesidir. Trombüs yaşı ilerledikçe drenajı diğer küçük

vasküler yapılar üstlenmeye başlar ve kollateraller gelişir (58). Deoksijenize kan paramanyetik etkiye sahiptir bu nedenle paramanyetik maddelere duyarlı T2\*, SWI ve SWAN görüntülerde medüller venler en iyi gösterilir (19). Duyarlılık ağırlıklı görüntüleme akut ve erken akut dönem SVT tanınmasında indirekt olarak lokal kortikal ve medüller venlerde dilatasyonu ve mikrokanamaları oldukça iyi gösterir (79). Diğer çalışmalarla birlikte bizim çalışmamızda akut ve subakut dönem trombüslerin tanınmasında suseptibilite ağırlıklı görüntülerin oldukça hassas olduğunu gösterilmiştir (34). Bununla birlikte kronik dönem trombüslerin saptamadaki duyarlılığının yeterli olmadığı ancak daha fazla çalışma yapılması gerekliliğine dair görüşler mevcuttur (74). Bizim çalışmamızda özellikle bazı akut vakalarda belirginleşmiş kollateral yapıların izlenmesinin en önemli nedeni kronik zeminde rekanalize olan hastaların takiplerinde hiperkoagülasyon zemininde (Faktör 5 Leinden mutasyonu, Protein C eksikliği, Behçet hastalığı ve yetersiz antikoagülasyon tedavisi vb.) akut ataklar geçirmesidir. Bu vakalarda akut atakların olduğu düşünülen bölgelerde yüksek sinyal mevcuttur. Ancak bu hastalara diyagnostik anjiyografi yapılmadığından bu konu hakkında ileri bir yorum yapılmamış ve hastalar, kronik vakalar arasında çalışmaya dahil olmuştur.

Tüm kronik vakalar temel alındığında rekanalize akım olsun olmasın çok büyük oranda kollateraller SWAN sekansta MRV'den daha iyi saptanmıştır. Rekanalizasyon bulguları, MRV incelemede sinyal devamlılığında bozulma, sinyal alınamaması, sinyal kontüründe düzensizlik, çok sayıda sinüs içerisinde kanallar, dural kollaterallerle tam olmayan rekanalizasyondur (125). Leach ve ark'nın çalışmasına göre kronik rekanalize parsiyel trombüs Gd-MRV'de kontrastlanır. T2 AG'lerde sinyal void izlenirken, kontrastlı T1 AG'lerdeyse sinyal mevcuttur. PC-MRV'de kollateral dallar ve rekanalize sinüs izlenir (58). SWAN'da ise bazı vakalar dışında rekanalize akımlar venöz segmentte sinyal değişikliği olmadan normal ven yapılarının sinyali ile eş intensitede izlenebilmektedir.

Kısaca; diğer araştırmalara ve bizim çalışmamıza göre, sinüs trombozu sonucu ortaya çıkan venöz staz ve kollateral yavaş akım MRV ve SWAN sekansta SWAN daha hassas olmak üzere görüntülenebilir. Trombüsün içinde deoksihemoglobin artışı duyarlılık sekanslarında daha hipointens, SWAN'da MIP görüntülerde daha hiperintens izlenerek dokular arası sinyal farkıyla saptanabilir. Hemorojik venöz

enfarktlar parankimal hemoroji şeklinde SWAN'da izlenir ve bazı vakalarda SVT tanısını akla getirerek tanıya yardımcı olabilir (73, 128).

Sinüsler içerisinde ki venöz gölcükler ve lakunalar, dura materden SSS içerisine uzanır. Araknoid villuslar bu lakunalardan taban ve duvarlarına SSS en sık olmak üzere SS ve TS'e doğru projekte olurlar (12). Genellikle MRV'de *flow gap* (FG)(akımda izlenen düzensizlikler) nedenlerinden biri araknoid granülasyonlardır. Araknoid granülasyon trombüslerden, düzgün sınırlı, anterior yerleşimli ve sinüsde trianguler şekilli FG'e neden olmasıyla tanınır (34). SSS, SS ve TS içerisinde kronik dönem vakalarda en sık flow gap (FG) şeklinde parsiyel trombüs lehine alanlar mevcuttur. Çalışmamızda hastaların hikâyeleri ve semptomları ile birlikte yeni tanı ve takip hastalarında değerlendirme yapılmıştır. Kronik dönem hastalarımızın çoğunda tanı MRV inceleme temel alınarak konulmuştur ve MR incelemede patoloji mevcut değildir. Olgularda yeni tanı kronik dönem rekanalize trombüs olan en sık sağ ve sol transvers sinüs, sol sigmoid sinüste olan olgularda SWAN'da düzensiz izlenenler ancak sinyali normal venöz yapılar izlenmektedir. Bu alanlar dışında SWAN'da yüksek sinyalli alanların izlediği kronik trombüs mevcuttur. Sayılan sinüslerde MRV bulguları ve trombüs yaşına göre karşılaştırma istatistiksel olarak anlamsızdır ( $p<0,05$ ). Bu olgularda kronik evrede SWAN'da yüksek sinyal izlenmesinin nedeni, lakunalar içerisinde venöz gölcükler ve/veya araknoid granülasyonda venöz staz ve bu yapılar içerisindeki farklı deoksihemoglobin ve methemoglobin oranları nedeniyle yüksek sinyal izlenmiş olabilir. Bu durum SWAN sekansıyla trombüs yaşının belirlenmesi açısından güvenilirliğini azaltmaktadır.

MRV transvers sinüs atrezilerin prevalansını normalden fazla tahmin edebilir. Bir çalışmada MR venografi sağ ve sol TS atrezisini sırasıyla %20 ve %4 olarak gösterirken, bir başka çalışmada DSA incelemede transvers sinüs için bu yüzdelerin sağda %2, solda %0,5 olduğu gösterilmiştir (129, 130). Kontrol grubunda her iki transvers sinüs, superior sagittal sinüste MRV tetkikinde daha fazla izlenen %1-%2,5 arasında değişen sıklıkta, FG tarzında dolun defektleri ve düzensiz ince segmentler mevcuttur. MRV'de her iki transvers sinüste (solda daha sık), daha az oranda SS ve SSS'de hipoplazi-aplazi lehine değerlendirilen segmentler SWAN'da normal, MRV'de FG ya da düzensiz olan alanlar hem hasta hem kontrol grupta bazı vakalarda yüksek sinyalde izlenmesi araknoid granülasyonlara sekonder

değerlendirilmiştir. Aplazi ve/veya hipoplazi durumunda SWAN tanıya daha yüksek oranda yardımcı olmakla birlikte venöz gölcükler yada araknoid granülasyonlar varlığında yanlış pozitif sonuç verebilir. Varyasyonlarda genel olarak eşlik eden kollateral veya parankimal hemoroji izlenmez (12). Susceptibilite AG'ler ve T2\* sekanslar intraserebral kanamlara en duyarlı MR sekansıdır (74). Non-tromboze hipoplastik sinüsler duyarlılık görüntülemeye anormal sinyal bulgusu vermez (38). Bu özellikten yararlanarak çalışmada ki kontrol grubunda sağ transvers sinüs, sağ juguler ven, en sık sol transvers sinüs daha nadir superior sagittal sinüs içerisinde MRV ile dolmuş defekti izlenen yada sinüs içerisinde sinyal alınmayan segmentleri normalden ince ancak düzgün olarak SWAN sekansının TOF etkisiyle (MIP görüntülerde) uygun şekilde tanımlanmış, hipoplazi ya da non-dominansi olarak değerlendirilmiştir. Bu vakalarda özellikle SWAN'da sağ juguler ven ve sigmoid sinüste izlenen yüksek sinyal, sigmoid sinüs yapısının normalde kıvrık ince olması nedeniyle akım hızlarında farklılıkların SWAN'daki TOF etkisiyle açıklanabilir.

Çalışmamızın bir diğer komponentiyse parankimden yapılan difüzyon ölçümüdür. Bu çalışmada bütün vakalar kontrol grubuyla birlikte tek tek belli bölgeler temel alınarak değerlendirilmiştir. Çalışmada istatistik programında ROC eğrisi belli bir sınır rakamı, üstünde ya da altında ki rakamlar temel alınarak analiz yapıldığından bizim çalışmamızda kullanılamamıştır. Çünkü ADC değerlerinin yüksek olması T2 parlama etkisin, düşük olması ise difüzyon kısıtlamayı göstermektedir. Bunlardan her iki sonuçta ayrı ayrı çalışmada yol göstericidir. Kontrol grubundan elde edilen verilerle bulunan en geniş normal aralık temel alınarak ortalamalar bu aralığın altında, üstünde veya aralıkta şeklinde kategorilendirilmiştir. Normal aralık dışındaki kategoriler içerisinde, normal aralığa çok yakın neredeyse içinde ancak küçük rakamlarla aralık dışında kalmış vakalar bulunmaktadır. Bu nedenle çalışma içerisindeki yüzdelerin büyük oranda gerçek yüzdeleri yansıtmadığını ve normal aralıkta bu çalışmada bulunduğu çok daha fazla olgunun olduğunu düşünmekteyiz. Bununla birlikte elde ettiğimiz veriler oransal ve istatistiksel anlamda tamamıyla gerçek yüzdeleri yansıtmasa da difüzyon incelemede trombüsün, evrelerine göre parankimi etkilemesinde yol göstericidir.

Serebral venöz trombüsün parankim ve sinüs içerisinde ADC bulguları ve prognozları ile ilgili birçok çalışma mevcuttur. Bunlardan bir tanesi Favrole ve

ark.'nın sinüsler içerisinde izlenen difüzyon ve rekanalizasyona olan etkilerini inceledikleri çalışmadır. Bu çalışmada büyük sinüslerde izlenen trombüste ADC değerleri büyük oranda artmış olup parankimde veya etkilenen sinüsde difüzyon kısıtlaması izlenen intravasküler pıhtılarda rekanalizasyon daha nadirdir, şeklinde sonuçlara ulaşmışlardır (131). Bunun açıklamasında ise normalde hematolarda erken dönemde intakt eritrositin distansyonunu kaybetmesi, osmotik çevrenin değişmesi, pıhtının retraksiyonu ile ekstrasellüler alana doğru geçişi ADC sinyalinde artmaya neden olur. Buna benzer mekanizma intravasküler pıhtılarda da mevcut olup subakut dönemde intrasellüler methemoglobinin paramanyetik etkisiyle pıhtıda ADC değerleri azalır (110). Ancak pıhtının içerisindeki diğer komponentler fibrin dokusu, eritrosit yoğunluğu gibi faktörler kişiden kişiye değişeceği düşünülürse sinüs içerisinde ADC değerlendirmesi çok güvenilir olmayabilir. Bizim çalışmamızda bu nedenle sinüs içerisinde trombüs ölçümü yapılmamıştır.

Çalışmamızda, ağırlıklı olarak parankim içerisinde evrelere göre trombüsün parankime olan etkileri araştırılmıştır. ADC görüntülerden elde edilen verilerin patofizyoloji ve prognoz hakkında bilgi verdiği konusunda bazı çalışmalar mevcuttur (72). Bu çalışmalarda elde edilen bulgular şu şekildedir. Deneysel olarak yapılan bir çalışmada, hayvanlarda SVT oluşturulmuştur. Vazojenik ödemin, sitotoksik ödem takip ettiği ve 48 saat içerisinde azalarak, ADC değerlerinin normale döndüğü görülmüştür (112). Ancak insan beyinde SVT'nin zamansal süreci bilinemediğinden farklı ADC değerleri ve ödem parametrelerinin ikisinde aynı dönemde olduğu düşünülen olgularda izlenmiştir. ADC değerlerinin vakada baskın olan sitotoksik ya da vazojenik ödem karakterine bağlı değiştiği düşünülmüştür. Bu çalışmada bir vakada ADC, SVT olmasına rağmen normal sınırlarda değerlendirilmiştir (132). Vazojenik ödem, sitotoksik ödem ayrımı difüzyon ağırlıklı görüntülerle yapılabilir. Bu nedenle birçok kraniyal patolojide ADC değeri oldukça önemli bir bulgudur (46). Bir başka çalışmada, ADC değeri ağırlıklı olarak sitotoksik ödeme bağlı olarak azalmış, en sık ise heterojen sinyal değişiklikleri görülmüştür. Heterojen sinyal değişikliklerinin görüldüğü alanda ADC sinyali, vazojenik ve sitotoksik ödem komponentinin bir arada olması nedeniyle normal ya da artmış olarak izlenmektedir. Trombüslü olgularda en nadir difüzyon kısıtlaması izlenmiş olup takip görüntülerde T2 AG'lerde başka lezyon izlenmemiştir (63). Çalışmalardan

elde edilen verilerde trombüsün yaşına bağlı olarak ADC değerlerinin artabileceği bildirilmiştir (131).

Bizim çalışmamızda ADC değerleri akut evredeki olgularda büyük oranda normal aralığın üstünde izlenmektedir. Bunun nedeninin öncelikle vazojenik ödem komponenti nedeniyle olduğu düşünülmüştür. Bir kaç akut vakada ADC değeri azalmış, difüzyon kısıtlaması göstermektedir. Difüzyon kısıtlaması öncelikle SVT'ye sekonder non hemorojik venöz enfarktlara sekonderdir.

Subakut vakalarda olgular ağırlıklı normal aralıkta izlenmiştir ve aralık dışı olgular normal aralığın altında ve üstünde eşit dağılım göstermektedir. Kronik olguların büyük çoğunluğu normal aralıkta dağılım göstermektedir. Normal aralık dışındakilerin çok büyük bir çoğunluğu çok küçük farklarla aralık dışında kategorilenmiştir. Trombüsün olduğu taraf ağırlıklı olarak etkilenmiş olup büyük sinüs tutulumlarında özellikle araknoid granülasyonların çok olduğu SSS ve TS trombülerinde artmış venöz kappiller basınç kan beyin bariyerini etkileyerek kan plazmasının intersisitisyel alana geçmesine neden olacağından vazojenik ödem oluşur ve BOS basıncını artırır (63). Bu durumda akut ve subakut dönemde parankimde ADC değerlerinin artması beklenen bir bulgudur. Trombüs olan taraf ve olmayan taraf şeklinde yapılan analizlerde ise bulguların benzer çıkması bu patofizyolojik mekanizma ve büyük sinüslerin parankimde çift taraflı drenaj yapması nedeniyle olduğu sonucuna varılmıştır.

Venöz enfarktta hücrelerde zar kanallarının işlevi azalarak, arteriyel enfarktta izlenen benzer mekanizmayla NA-K-ATPaz kanallarının bozulmasıyla hücre sel şişme izlenir. Ancak geri dönüşsüz hasar mevcut değildir. Bu nedenle arteriyel kaynaklı enfarktlar gibi venöz enfarktlarda ADC prognostik bir gösterge değildir (132). Ancak Manzione ve ark'nın yaptığı çalışmada kantitatif olarak ADC verileri ölçülmüş ve ADC'de belli bir eşik değer altında kalıcı nörolojik hasar için prognostik rol oynayabileceği ve hastalara çok daha agresif tedavi uygulanması gerektiği belirtilmiştir. Bu çalışmada ayrıca tromboliz yapılan hastalarda difüzyon bulgularının çok hızlı regrese olduğu gösterilmiştir (133). Venöz enfarktlarda sıklıkla hemorojik transformasyon izlendiğinden, kan ürünleri ADC değerlerini baskılar. Bu nedenle hemoroji var ise ADC güvenilir bir bulgu değildir (132). Çalışmamızda hemoroji var olan vakalarda ADC değerleri ölçülmemiş, bu alanlar çalışma dışı bırakılmıştır. Non-

hemorajik alanda ADC yüksekliği ya da normal olması iyi prognozu, ADC değerinin düşük olması ise prognozun daha kötü olabileceğini gösterebilir (72). Ancak bu çalışmada hastaların çoğunluğu yeni tanı olmadığından ve bazı vakaların takipleri aynı merkezde olmadığından ADC ölçümleri-prognoz karşılaştırılması yapılmamıştır.

Çalışmada, çocuklarda elde ettiğimiz SWAN ve ADC değerleri açısından erişkinler ile kıyaslandığında belirgin bir farklılık izlenmemiştir. Çocuklarda erişkinlerde olduğu gibi altın standart MRV ve MR'da T2\* gradiyent eko sekanstır. Ancak çocuklarda MRV'nin yeri tartışmalıdır (44). Wagner ve ark.'larının yaptığı çalışmada MR sekansları ve Difüzyon Ağırlıklı görüntülerin (DAG)'in istatistiksel olarak anlamlı duyarlılıkta olmadığı ve sinyal intensiteleri ve trombus yaşının korelasyon sağlamadığını belirtmişlerdir (20). Bizim bu yorumu yapmamız erişkin ile kıyaslandığında daha az çocuk olgumuz olduğundan mümkün değildir. Çocuk olgularda özellikle ilk tanı olarak BT inceleme kullanıldığında, akut dönemde trombus dens izlenmektedir. Ancak dehidratasyonda ve çocuklardaki görece yüksek hematokrit nedeniyle yanlış pozitif sonuçlar verebilir (33). Erişkin hastada olduğu gibi ilk tercih tomografik incele olsa da radyasyonun uzun süreli zararları düşünüldüğünde birçok klinikte yapılabiliyorsa ilk olarak MRV ve MR inceleme yapılmalıdır. Bizim çalışmamızda çocuklarda ilk görüntüleme tetkiki olarak bazı vakalarda bilgisayarlı tomografi kullanılsada ağırlıklı MRV tetkiki yapılmıştır.

Erişkin ve genç erişkinlerin tersine TS en çok etkilenen sinüs değildir. SS(%85), SSS (%65) infantlarda en sık tutulan sinüslerdir (2). Bizim çalışmamızda çocuk olgularda yaş aralığı 10 yaşından büyük olup, onlarında çoğunluğu 15 yaş ve üstü genç adölesanlardır. Sadece 2 vaka infant dönemde olup transvers sinüs tutulumu mevcuttur. Sfenopariyetal sinüs tutulumu olan tek vakamız çocuk yaş grubundadır. Bunun dışında transvers sinüs tutulum sıklığı erişkinler kadar yüksek olmasa da mevcuttur. En sık tutulum lokalizasyonu SS ve SSS'dür ve literatür bulgularıyla benzer değerlendirilmiştir. Çocuk vakaların çoğunluğunda trombositopeni, Kleppeil Feil sendromu, MTHFR 1292 homozigot gen mutasyonu, herediter sferositoz, Faktör 7 eksikliği, steroid kullanımı, vaskülit gibi risk faktörleri beraberinde bulunmaktadır.



Çalışmamızda bazı kısıtlayıcı faktörler mevcuttur. Bunlardan en önemlisi dış merkezde DSA yapılarak gelen iki olgu dışında hiç bir olguda altın standart yöntem olan DSA ile değerlendirme yapılmamasıdır. SVT tanısında altın standart DSA incelemesidir. İnvaziv bir yöntem olması, %5'den az sıklıkta nörolojik komplikasyonların gelişebilmesi, kontrast madde kullanılması ve radyasyon maruziyeti nedeniyle çok sık kullanılmaz (68). Klinikte en sık kullanılan ve göreceli altın standart tanı yöntemi 2 boyutlu(2D) MRV ve MR'da T2\* gradiyent eko sekansıdır (44).

Çalışmada, trombüs evreleriyle klinik ve MR bulguları karşılaştırılmış, SWAN sekanstaki bulgular buna göre yorumlanmıştır. Klinik zamanlama için literatürde birden fazla standart zaman aralığı mevcuttur. Idbaih ve ark.'nın çalışmasında trombüs evreleri nörolojik semptomların başlamasından ilk 48 saat akut, 48 saat ile 1 ay arası subakut ve 1 aydan fazlası kronik olarak evrelendirilmiştir (77). Leach ve ark.'ı ise klinik trombüs yaşı için ilk 7 günü akut, 7-14 gün arasını subakut ve 15 günden sonrasını kronik olarak saptamıştır (2). Çalışmamızda trombüsün komponentlerine ve kliniğe göre daha doğru sonuçlar verdiğini düşündüğümüz Leach ve ark.'nın evrelendirilmesi kullanılmış olup SVT'de kliniğin çok farklı olması nedeniyle trombüs yaşının karar verilmesi oldukça zor olmuştur. Ancak genellikle baş ağrısı, nöbet gibi kesin bulgular olması nedeniyle bizim verilerimizin doğruluk oranının yüksek olduğunu düşünmekteyiz.

Çalışmada özellikle TS ve SSS içerisinde izlenen araknoid granülasyonlar ve FG yanlış pozitif sonuçlar verebilir. MRV tetkiki temel alındığında özellikle rekanalize kronik dönem trombüs normalden fazla olguda yanlış pozitif olarak saptanmış olabilir.

ADC bulgularımızın değerlendirilmesinde kontrol grubundan elde edilen değerler, hasta grubunda belli bir aralık belirlenerek bu aralığın altında ve üstünde kalan alanların ROC eğrisi verilmek istenmiştir. Ancak istatistik yazılımı bunu sağlamamakta bu ölçümler için verilen değerler yalnızca üstünde ya da altında şeklinde hesaplanabilmektedir. Altında veya üstünde olan değerlerden biri ölçüm dışı bırakılmak zorundadır. Düşük ya da yüksek ADC değerlerinin her birinin tanıda ayrı öneminin bulunması bizi kategorik bir sınıflandırmaya gitmek zorunda bırakmıştır. Normal belirlenen aralık içerisinde olmayan vakalardan bazıları çok küçük (0,01-

$0,1 \times 10^{-3} \text{ mm}^2/\text{sn}$ ) farkla normalin altında ya da üstünde değerlendirilmiş olabilir. Bu kategorilendirme nedeniyle olması gerekenden daha az oranda veriler normal aralıkta olup, normal dışı bulgular relatif olarak fazla olarak istatistiksel analizler yapılmıştır. Ancak evrelere göre trombusün parankimi değerlendirmesi ve oranları hakkında tamamen doğru sonucu yansıtmada önemli bilgiler vermektedir.

Çalışmamızın diğer önemli bir eksikliği şudur ki serebral venöz trombuslerin tanısında, yapılan bir çok yeni çalışmada kontrastlı MR Venografi incelemelerinin daha duyarlı olduğu gösterilmiştir. Bu konuda bir çok yeni sekans çalışması mevcuttur (85). Kronik dönemde rekanalize akımları, non-vasküler ve rekanalize olmayan alanları en iyi şekilde gösterdiği için kronik SVT'leri en iyi saptayan yöntem, kontrastlı MR venografidir (86). Bu tetkik hem kontrastlanan organize trombusleri hem de rekanalize akımları en iyi şekilde gösterir (58). Özellikle *elliptic centric ordering* kontrastlı MRV'lerin serebral venöz değerlendirmede MRV'ye olan üstünlüğü açıktır. Ancak rekanalize olmuş ya da kapiller tarafından drene edilen trombuslü sinüslerde bazen yanlış negatif sonuçlar bildirilmiştir (86, 134). Kontrastlı MR Venografi uygulaması dural sinüslerin değerlendirmesinde yeni altın standart yöntemler olarak bildirilse de yeni tetkikler olması, teknik açıdan operatörlerin çekim ile ilgili yeterli deneyime sahip olmaması ve kontrast madde kullanımı gerektirdiğinden bizim merkezimizde dahil olmak üzere kullanımı yeterince yaygınlaşmamıştır (3, 4, 88). SVT gelişmesinde gebelik bir risk faktörü olup kontrast madde kullanımı tanıda sensitivite ve spesifiteyi arttırsa da özellikle tüm popülasyonda olduğu gibi gebelerde daha fazla oranda nefrojenik sistemik fibrozis riskini arttırdığından kesinlikle kullanılmalıdır (34). Nefrojenik sistemik fibrozis çok sık görülmesede kontrastlı tetkikler için öncelikle kontrastsız sekanslarda artefaktlar tanınarak gerekli tecrübe arttırılmalı ve tanıya gidilebilmelidir (34). Uygun hasta seçimi ve ideal şartlarda bu çalışma kontrastlı MRV yöntemleriyle birlikte SVT'li hastalarda SWAN bulguları tekrar araştırılmalıdır.

## 6. SONUÇ VE ÖNERİLER

Serebral venöz trombüs son yıllarda teknolojinin de ilerlemesiyle önemi daha çok anlaşılan bir hastalıktır. Çok farklı klinik tablolarda ortaya çıkmasıyla tanısı zor ve erken tanınmadığında uygun tedavinin gecikmesiyle ölümcül olabilir. Tüm vasküler hastalıklarda olduğu gibi SVT'nin de altın standart tanı yöntemi DSA'dır. Ancak DSA invaziv bir işlem olması, kontrast madde kullanılması nedeniyle rutinde çok kullanılmaz. Klinik tanıda en sık kullanılan yöntem MRV ve konvansiyonel MR incelemelerdir. Konvansiyonel MR incelemelerden T2\* tabanlı görüntüleme yöntemleri kan ürünlerine duyarlı bu nedenle vasküler lezyonlarda oldukça sık kullanılan sekansdır. Her geçen gün yeni GRE tabanlı MR sekansları klinikte kullanılmaya başlanmıştır. Bunlardan biri olan SWAN son yıllarda suseptibilite ağırlıklı görüntülerin kullanılması ile geliştirilen 3D (boyutlu) gradient eko sekansdır. SAG'ler her cihazda farklı isimlendirilmiş olup bizim çalışmada GE marka cihazda SWAN sekansı ile değerlendirilmeler yapılmıştır. Diğer ismi Suseptibilite ağırlıklı anjiyografi olan bu sekans, küçük venöz yapıların ve daha büyük sinüsleri homojen ve kesintisiz şekilde görüntüleyebilmesi ve bazı durumlarda MRV tetkikinden daha üstün bir görüntüleme imkanı sağlaması nedeniyle operasyon öncesi cerrahlara anatomiye anlamada büyük destek olmaktadır (5). Bununla birlikte deoksihemoglobin, ferritin, hemosiderin ve kalsiyumun paramanyetik etkileriyle hemoroji, kalsifikasyonu oldukça hassas bir şekilde saptayarak tanıda yol gösterebilir. Literatürde, SAG'lerin SVT tanısında kullanılmasıyla ilgili az da olsa çalışmalar mevcuttur. Ancak trombüs yaşı tayininde SAG'lerin tanıya katkılarını değerlendiren bir çalışma bulunmamaktadır. Çalışmamızda trombüsün yaş tayininde ve SVT tanısında SWAN sekansının tanıya olan katkıları araştırılmıştır. SVT olgularında hangi tedavilerin uygulandığı, tedaviye yanıt ve prognoz takibi yapılmamıştır.

Merkezimizde SVT olgularına rutin görüntüleme takibi yapıldığından popülasyon oranına göre oldukça geniş bir örnekleme değerlendirme yapılmıştır. SVT'lerin epidemiyolojik sonuçları diğer literatür verileriyle benzer olarak bulunmuştur. Buna göre çalışmada SVT sırayla en sık sol transvers sinüs, sağ transvers sinüs, sol sigmoid sinüs ve sağ sigmoid sinüste izlenmiştir.

SVT olan olgularda etkilenen segmentte trombus yaşı erkense (akut dönemde trombusün deoksihemoglobin komponenti baskınlaşır. Deoksihemoglobin paramanyetik olup SWAN'da duyarlılık sekanslarında daha hiperintens olarak izlenir. SWAN sekansının bir diğer özelliği hem TOF etkisinin hem de suseptibilite bilgisini beraber verebilmesidir. Sol yapılar haricinde SWAN sekansta trombus yaşı arttıkça trombus sinyali de artmaktadır. Sol yapılarda akut evredeki trombus büyük oranda yüksek sinyalde izlenmekle birlikte olasılıkla kemik artefaktlarına sekonder kronik dönem olgularda sinyal artmıştır. Bu nedenle SWAN'ın duyarlılığı özellikle sol lateral sinüslerde azalmıştır.

Subakut evrede, deoksihemoglobinle birlikte ekstrasellüler methemoglobin komponentinin de devreye girmesiyle sinyal daha heterojen olarak izlenmiştir. Subakut evrede olan vakaların çoğu hemen hemen tüm segmentlerde SWAN'da birbirinden farklı sinyalde izlenmiştir. Bu durum trombusün hem akut hem de kronik dönem kan komponentleri içerisinde barındırmasından dolayı olduğu düşünülmüştür. Trombus evresi kronikleştikçe vücutta makrofajların aktive edilmesiyle kan komponentleri dolaşımdan temizlenmeye başlar ve SWAN'da ayırt edici sinyal farklılıkları saptanamaz. Ancak trombusün sekonder bulguları olan venöz staz ve kollateral yavaş akım MRV ve SWAN sekansta SWAN'da daha hassas olmak üzere görüntülenmiştir. Sonuç olarak, hasta grupta kollateral ve dilate medüller venlerin varlığında SWAN sekansı MRV'ye göre çok daha fazla oranda doğru sonuç vermiştir ve veriler istatistiksel olarak anlamlı bulunmuştur. Trombusle birlikte gelişebilecek parankimal lezyonlar kapiller hasara bağlı hemorojilere neden olabilir. Bu lezyonların saptanmasında da SWAN çok daha hassastır. SVT düşünülmeyen hastalarda da SWAN'da saptanan hemorojik venöz enfarkt SVT tanısını akla getirerek tanıya yardımcı olabilir (73, 128). Kontrol grubunda bazı vakalarda hipoplazi varlığında SWAN sekansta sinüs kontürleri düzgün ve normal sinyalde izlenmiştir. MRV'de tanısal tuzak olarak tanımlanan aplazi ve/veya hipoplaziyi SWAN'da normal sinyalde izlenmekte olup tanıya yardımcı sekanstır. Ancak venöz gölcükler ya da araknoid granülasyonlar varlığında yanlış pozitif sonuçlar verebilir.

Çalışmada kronik dönemdeki olgulardan bazılarında ve kontrol grubundaki birkaç olguda trombus izlenmemesine rağmen SWAN sekansta yüksek sinyal mevcuttur. Bu sinyaller en sık SSS ve TS'lerde izlenmektedir. Bunun nedeninin

lakunalar içerisinde venöz gölcükler ve/veya araknoid granülasyonda venöz staz olması, bu yapılar içerisindeki farklı deoksihemoglobin ve methemoglobin oranları nedeniyle SWAN'da sinyalin artmasıdır. Bunun dışında SSS anterior kesimi ile birlikte sol SS ve juguler ven içerisinde birer vakada olasılıkla hipoplaziye bağlı trombüs olmamasına rağmen SWAN'da yüksek sinyal alanları izlenmektedir. Bu durumun SWAN sekansında TOF etkisine bağlı, yavaş akımın sinyali etkilemesi nedeniyle olduğu düşünülmüştür. Tüm bu bulgular, SWAN sekansı ile trombüs yaşının belirlenmesi açısından güvenilirliği azaltmaktadır.

Çalışmanın difüzyon komponentindeyse trombüsün olduğu tarafta tutulan sinüsün drenaj bölgelerinde kontrol grubuyla kıyaslandığında istatistiksel olarak anlamlı olmamakla birlikte ADC oranlarının arttığı görülmüştür. Olasılıkla nedeni deneysel çalışmalarda saptandığı üzere venöz trombüste staza bağlı Na-K ATPaz pompasının işlevinin bozularak hücresel düzeyde ödem göstermesidir. Ancak insanlarda bu evre hangi zaman aralığında bilinmediğinden tanı için klinik kullanımı kısıtlıdır. SVT'ye bağlı venöz enfarktta ise difüzyon kısıtlaması izlenmektedir ancak enfarkta hemorojik komponent dahil olursa difüzyon parametreleri bozulacağından ölçüm sonuçları göz ardı edilmelidir.

Sonuç olarak;

1- Diğer araştırmalara ve bizim çalışmamıza göre, sinüs trombozu sonucu ortaya çıkan venöz staz ve kollateral yavaş akım MRV ve SWAN sekansında SWAN'da daha hassas olmak üzere görüntülenebilir.

2- Trombüsün içinde deoksihemoglobin artışı duyarlılık sekanslarında daha hipointens, SWAN'da MIP görüntülerde daha hiperintens izlenerek dokular arası sinyal farkıyla saptanabilir. SVT tanısında MR ve MRV'de mutlaka GRE veya T2\* sekanslar değerlendirmede birlikte kullanılmalıdır (68). Bu tekniklere alternatif SWAN sekansı oldukça yararlı olup çalışmamızda elde edilen sonuçlara göre MRV ile kıyaslandığında SWAN sekansı istatistiksel olarak anlamlı şekilde tüm vasküler segmentler için MRV ile uyumlu sonuçlar vermiştir.

3- SWAN venöz sistemde görülen kırmızı trombüsleri göstermede daha hassastır. Özellikle akut ve subakut dönemde dural venöz trombüsleri saptamada eritrosit içi deoksihemoglobin ve methemoglobin komponenti nedeniyle çok daha kolay görüntülenebilmektedir (6, 120).

4- SSS'deki gibi içerisinde ki kortikal ven akımı ya da ters akıma bağlı yanıltıcı görüntüleri önlemek için SWAN'da ve MRV'de koronal, aksiyel ve sagittal olmak üzere görüntüler mutlaka üç ekseninde değerlendirilmelidir (7).

5- Kontrastlı MR Venografi uygulaması dural sinüslerin değerlendirmesinde yeni altın standart olarak tanımlansada teknik açıdan operatör bağımlı olması, henüz çekim ile ilgili yeterli tecrübeye sahip olunmaması ve kontrast madde kullanımı gerektirdiğinden bizim merkezimizde de dahil olmak üzere kullanımı henüz yeterince yaygınlaşmamıştır. Ayrıca SVT'lerin mutlak altın standart tanı yöntemi DSA incelemidir. Bu nedenle kontrastlı MRV ve DSA ile SVT saptanmış olgularda evreleriyle birlikte SWAN sekans bulgularını araştırmak için çalışma tekrar edilebilir.

**KAYNAKLAR**

1. Leach JL, Strub WM, Gaskill-Shibley MF. Cerebral venous thrombus signal intensity and susceptibility effects on gradient recalled-echo MR imaging. *AJNR Am J Neuroradiol.* 2007;28(5):940-5.
2. Leach JL, Fortuna RB, Jones BV, Gaskill-Shibley MF. Imaging of cerebral venous thrombosis: current techniques, spectrum of findings, and diagnostic pitfalls. *Radiographics.* 2006;26 Suppl 1:S19-41; discussion S2-3.
3. Lettau M, Laible M, Barrows RJ, Heiland S, Bendszus M, Hahnel S. 3-T contrast-enhanced MR angiography with parallel imaging in cerebral venous and sinus thrombosis. *J Neuroradiol.* 2011;38(5):275-82.
4. Meckel S, Reisinger C, Bremerich J, Damm D, Wolbers M, Engelter S, et al. Cerebral venous thrombosis: diagnostic accuracy of combined, dynamic and static, contrast-enhanced 4D MR venography. *AJNR Am J Neuroradiol.* 2010;31(3):527-35.
5. Boeckh-Behrens T, Lutz J, Lummel N, Burke M, Wesemann T, Schopf V, et al. Susceptibility-weighted angiography (SWAN) of cerebral veins and arteries compared to TOF-MRA. *Eur J Radiol.* 2012;81(6):1238-45.
6. Chen L, Zhang J, Wang QX, Peng L, Luo X, Zhu WZ, et al. Enhanced susceptibility-weighted angiography (ESWAN) of cerebral arteries and veins at 1.5 Tesla. *Br J Radiol.* 2014;87(1039):20130486.
7. Ong BC, Stuckey SL. Susceptibility weighted imaging: a pictorial review. *J Med Imaging Radiat Oncol.* 2010;54(5):435-49.
8. Sehgal V, Delproposito Z, Haacke EM, Tong KA, Wycliffe N, Kido DK, et al. Clinical applications of neuroimaging with susceptibility-weighted imaging. *J Magn Reson Imaging.* 2005;22(4):439-50.
9. Ed. Cireli LÖ. Cerebral ven ve ven sinuslarının embriyolojisi ve varyasyonları. *Erciyes Üniversitesi Tıp Fakültesi Ayın Kitabı.* 1992(69):13-20.

10. Peter H MGY. Cerebral Angiography. 2nd Completely Revised Edition ed.1982.
11. Elliott L. Mancall DGB. Gray's Clinical Neuroanatomy The Anatomic Basis for Clinical Neuroscience. Philedelphia,PA2011. 63-4 p.
12. Osborn AG. Diagnostic Cerebral Angiography. 2nd edition ed1999. 447 p.
13. Streeter EC. Mediaeval Libraries of Medicine. 500 A. D. To 1500 A. D. Bull Med Libr Assoc. 1921;10(3):15-20.
14. Streeter GL. The developmental alterations in the vascular system of the brain of the human embryo: Carnegie Institution of Washington; 1918.
15. Ayanzen RH, Bird CR, Keller PJ, McCully FJ, Theobald MR, Heiserman JE. Cerebral MR venography: normal anatomy and potential diagnostic pitfalls. AJNR Am J Neuroradiol. 2000;21(1):74-8.
16. Pawlina W. Histology aText And Atlas. 7. edt. ed2015. 1003 p.
17. Kilic T, Akakin A. Anatomy of cerebral veins and sinuses. Front Neurol Neurosci. 2008;23:4-15.
18. Caldemeyer KS, Mathews VP, Azzarelli B, Smith RR. The jugular foramen: a review of anatomy, masses, and imaging characteristics. Radiographics. 1997;17(5):1123-39.
19. Osborn AG. Osborn's Brain Imaging, Pathology and Anatomy. 1 ed. amirsys, editor. canada Amirsys; 2013 2013. 1272 p.
20. Wagner MW, Bosemani T, Oshmyansky A, Poretti A, Huisman TA. Neuroimaging findings in pediatric cerebral sinovenous thrombosis. Child's Nervous System. 2015;31(5):705-12.
21. Snell RS. The Menings of the Brain and Spinal Cord. In: Snell RS, editor. Clinical Neuroanatomy. 1. USA: Wolters Kluwwer; 2010. p. 432-5.
22. Moore KL, Dalley AF, Agur AM. Clinically oriented anatomy: Lippincott Williams & Wilkins; 2013. 832-58 p.
23. Caso V, Agnelli G, Paciaroni M. Handbook on cerebral venous thrombosis: Karger Medical and Scientific Publishers; 2008.



24. Cure JK, Van Tassel P, Smith MT. Normal and variant anatomy of the dural venous sinuses. *Semin Ultrasound CT MR*. 1994;15(6):499-519.
25. Oka K, Rhoton AL, Jr., Barry M, Rodriguez R. Microsurgical anatomy of the superficial veins of the cerebrum. *Neurosurgery*. 1985;17(5):711-48.
26. Valery N, Kornienko INP. *Diagnostic Neuroradiology* 2009.
27. Curé JK, Van Tassel P, Smith MT, editors. Normal and variant anatomy of the dural venous sinuses. *Seminars in Ultrasound, CT and MRI*; 1994: Elsevier.
28. Bydder G, Rutherford M, Hajnal J. How to perform diffusion-weighted imaging. *Child's Nervous System*. 2001;17(4-5):195-201.
29. Dilenge D, Perey B. An Angiographic Study of the Meningorachidian Venous System 1. *Radiology*. 1973;108(2):333-7.
30. Ono M, Rhoton Jr AL, Peace D, Rodriguez RJ. Microsurgical anatomy of the deep venous system of the brain. *Neurosurgery*. 1984;15(5):621-57.
31. Anxionnat R, Blanchet B, Dormont D, Bracard S, Chiras J, Maillard S, et al. Present status of computerized tomography and angiography in the diagnosis of cerebral thrombophlebitis cavernous sinus thrombosis excluded. *Journal of neuroradiology Journal de neuroradiologie*. 1994;21(2):59-71.
32. Lasjaunias P, Rodesch G, Ter Brugge K, Taylor W. Arterial and venous angioarchitecture of cerebral AVM in adults. *Rivista di Neuroradiologia*. 1994;7(4 suppl):35-59.
33. Carducci C, Colafati GS, Figà-Talamanca L, Longo D, Lunardi T, Randisi F, et al. Cerebral sinovenous thrombosis (CSVT) in children: what the pediatric radiologists need to know. *La radiologia medica*. 2016;121(5):329-41.
34. Manara R, Mardari R, Ermani M, Severino M, Santelli L, Carollo C. Transverse dural sinuses: incidence of anatomical variants and flow artefacts with 2D time-of-flight MR venography at 1 Tesla. *La radiologia medica*. 2010;115(2):326-38.

35. Widjaja E, Griffiths PD. Intracranial MR venography in children: normal anatomy and variations. *AJNR Am J Neuroradiol.* 2004;25(9):1557-62.
36. Vachata P, Petrovicky P, Sames M. An anatomical and radiological study of the high jugular bulb on high-resolution CT scans and alcohol-fixed skulls of adults. *J Clin Neurosci.* 2010;17(4):473-8.
37. Dora F, Zileli T. Common variations of the lateral and occipital sinuses at the confluens sinuum. *Neuroradiology.* 1980;20(1):23-7.
38. Atanassova PA, Massaldjieva RI, Chalakova NT, Dimitrov BD. Cerebral venous sinus thrombosis-diagnostic strategies and prognostic models: a review. 2012.
39. Kalbak R WA. *Cerebral Venous Thrombosis.* Oxford University Press, London. 1967;1.
40. Einhäupl K, Stam J, Bousser MG, De Bruijn S, Ferro J, Martinelli I, et al. EFNS guideline on the treatment of cerebral venous and sinus thrombosis in adult patients. *European Journal of Neurology.* 2010;17(10):1229-35.
41. Hartel M, Kluczevska E, Gancarczyk-Urlik E, Pierzchała K, Bień K, Zastawnik A. Cerebral venous sinus thrombosis. *Phlebology.* 2014:0268355514526712.
42. Agnelli G, Verso M. Epidemiology of cerebral vein and sinus thrombosis. *Handbook on Cerebral Venous Thrombosis.* 23: Karger Publishers; 2007. p. 16-22.
43. Ferro JM, Canhão P, Stam J, Bousser M-G, Barinagarrementeria F, Investigators I. Prognosis of cerebral vein and dural sinus thrombosis results of the international study on cerebral vein and dural sinus thrombosis (ISCVT). *Stroke.* 2004;35(3):664-70.
44. Saposnik G, Barinagarrementeria F, Brown RD, Bushnell CD, Cucchiara B, Cushman M, et al. Diagnosis and management of cerebral venous thrombosis a statement for healthcare professionals from the American Heart Association/American Stroke Association. *Stroke.* 2011;42(4):1158-92.

45. Linn J, Bruckmann H. Cerebral venous and dural sinus thrombosis\* : state-of-the-art imaging. *Clin Neuroradiol*. 2010;20(1):25-37.
46. Bonneville F. Imaging of cerebral venous thrombosis. *Diagnostic and interventional imaging*. 2014;95(12):1145-50.
47. Stam J. Thrombosis of the cerebral veins and sinuses. *New England Journal of Medicine*. 2005;352(17):1791-8.
48. Star M, Flaster M. Advances and controversies in the management of cerebral venous thrombosis. *Neurologic clinics*. 2013;31(3):765-83.
49. Sasidharan P. Cerebral vein thrombosis misdiagnosed and mismanaged. *Thrombosis*. 2012;2012.
50. Poon CS, Chang JK, Swarnkar A, Johnson MH, Wasenko J. Radiologic diagnosis of cerebral venous thrombosis: pictorial review. *AJR Am J Roentgenol*. 2007;189(6 Suppl):S64-75.
51. Paciaroni M, Palmerini F, Bogousslavsky J. Clinical presentations of cerebral vein and sinus thrombosis. *Handbook on Cerebral Venous Thrombosis*. 23: Karger Publishers; 2007. p. 77-88.
52. Hinman JM, Provenzale JM. Hypointense thrombus on T2-weighted MR imaging: a potential pitfall in the diagnosis of dural sinus thrombosis. *European journal of radiology*. 2002;41(2):147-52.
53. Kısabay A, Çakıroğlu E, Selçuki D. Serebral Venöz Trombozlar: Bir Olgu Serisi ve Literatür Derlemesi. *Turkish Journal of Medical & Surgical Intensive Care Medicine/Dahili ve Cerrahi Bilimler Yogun Bakim Dergisi*. 2015;6(2).
54. Boukobza M, Crassard I, Bousser M, Chabriat H. MR imaging features of isolated cortical vein thrombosis: diagnosis and follow-up. *American Journal of Neuroradiology*. 2009;30(2):344-8.
55. Crassard I, Soria C, Tzourio C, Woimant F, Drouet L, Ducros A, et al. A Negative D-Dimer Assay Does Not Rule Out Cerebral Venous Thrombosis A Series of Seventy-Three Patients. *Stroke*. 2005;36(8):1716-9.

56. Ferro JM, Bacelar-Nicolau H, Rodrigues T, Bacelar-Nicolau L, Canhão P, Crassard I, et al. Risk score to predict the outcome of patients with cerebral vein and dural sinus thrombosis. *Cerebrovascular Diseases*. 2009;28(1):39-44.
57. Putaala J, Hiltunen S, Salonen O, Kaste M, Tatlisumak T. Recanalization and its correlation to outcome after cerebral venous thrombosis. *Journal of the neurological sciences*. 2010;292(1):11-5.
58. Leach J, Meyer K, Jones B, Tomsick T. Large arachnoid granulations involving the dorsal superior sagittal sinus: findings on MR imaging and MR venography. *American Journal of Neuroradiology*. 2008;29(7):1335-9.
59. Filippidis A, Kapsalaki E, Patramani G, Fountas KN. Cerebral venous sinus thrombosis: review of the demographics, pathophysiology, current diagnosis, and treatment. *Neurosurgical focus*. 2009;27(5):E3.
60. Appenzeller S, Zeller CB, Annichino-Bizzachi JM, Costallat LT, Deus-Silva L, Voetsch B, et al. Cerebral venous thrombosis: influence of risk factors and imaging findings on prognosis. *Clinical neurology and neurosurgery*. 2005;107(5):371-8.
61. Ferro JM, Canhão P, Stam J, Bousser M-G, Barinagarrementeria F, Massaro A, et al. Delay in the Diagnosis of Cerebral Vein and Dural Sinus Thrombosis Influence on Outcome. *Stroke*. 2009;40(9):3133-8.
62. Ferro J, Canhão P. Complications of cerebral vein and sinus thrombosis. *Handbook on Cerebral Venous Thrombosis*. 23: Karger Publishers; 2007. p. 161-71.
63. Bousser M-G, Ferro JM. Cerebral venous thrombosis: an update. *The Lancet Neurology*. 2007;6(2):162-70.
64. Martinelli I, Bucciarelli P, Passamonti SM, Battaglioli T, Previtali E, Mannucci PM. Long-term evaluation of the risk of recurrence after cerebral sinus-venous thrombosis. *Circulation*. 2010;121(25):2740-6.

65. deVeber G, Andrew M, Adams C, Bjornson B, Booth F, Buckley DJ, et al. Cerebral sinovenous thrombosis in children. *New England Journal of Medicine*. 2001;345(6):417-23.
66. Grunt S, Wingeier K, Wehrli E, Boltshauser E, Capone A, Fluss J, et al. Cerebral sinus venous thrombosis in Swiss children. *Dev Med Child Neurol*. 2010;52(12):1145-50.
67. Lolli V, Molinari F, Pruvo J-P, Ares GS. Radiological and clinical features of cerebral sinovenous thrombosis in newborns and older children. *Journal of Neuroradiology*. 2016.
68. Wasay M, Azeemuddin M. Neuroimaging of cerebral venous thrombosis. *Journal of Neuroimaging*. 2005;15(2):118-28.
69. Bousser M-G. Cerebral venous thrombosis: diagnosis and management. *Journal of neurology*. 2000;247(4):252-8.
70. Buonanno FS, Moody DM, Ball MR, Laster DW. Computed cranial tomographic findings in cerebral sinovenous occlusion. *Journal of computer assisted tomography*. 1978;2(3):281-90.
71. Kingsley D, Kendall B, Moseley I. Superior sagittal sinus thrombosis: an evaluation of the changes demonstrated on computed tomography. *Journal of Neurology, Neurosurgery & Psychiatry*. 1978;41(12):1065-8.
72. Lovblad KO, Bassetti C, Schneider J, Guzman R, El-Koussy M, Remonda L, et al. Diffusion-weighted mr in cerebral venous thrombosis. *Cerebrovasc Dis*. 2001;11(3):169-76.
73. Tsui YK, Tsai FY, Hasso AN, Greensite F, Nguyen BV. Susceptibility-weighted imaging for differential diagnosis of cerebral vascular pathology: a pictorial review. *J Neurol Sci*. 2009;287(1-2):7-16.
74. Selim M, Fink J, Linfante I, Kumar S, Schlaug G, Caplan LR. Diagnosis of cerebral venous thrombosis with echo-planar T2\*-weighted magnetic resonance imaging. *Arch Neurol*. 2002;59(6):1021-6.

75. Schellinger PD, Chalela JA, Kang D-W, Latour LL, Warach S. Diagnostic and prognostic value of early MR Imaging vessel signs in hyperacute stroke patients imaged < 3 hours and treated with recombinant tissue plasminogen activator. *American journal of neuroradiology*. 2005;26(3):618-24.
76. Hu X, Ge Z, Zee C, Gong X. Differentiation of white and red thrombus with magnetic resonance imaging: a phantom study. *Chinese medical journal*. 2012;125(11):1889-92.
77. Idbaih A, Boukobza M, Crassard I, Porcher R, Bousser M-G, Chabriat H. MRI of clot in cerebral venous thrombosis high diagnostic value of susceptibility-weighted images. *Stroke*. 2006;37(4):991-5.
78. Provenzale JM, Joseph GJ, Barboriak DP. Dural sinus thrombosis: findings on CT and MR imaging and diagnostic pitfalls. *AJR American journal of roentgenology*. 1998;170(3):777-83.
79. Hedlund GL. Cerebral sinovenous thrombosis in pediatric practice. *Pediatric radiology*. 2013;43(2):173-88.
80. Konez O. Manyetik Rezonans Görüntüleme Temel Bilgiler. 1995
81. Tuncel E. Klinik radyoloji: Nobel ve Güneş Tıp Kitabevleri; 2002.
82. Arslanoğlu A. Temel MRG Fiziği ve Görüntü Oluşumu.
83. Liauw L, van Buchem MA, Spilt A, de Bruïne FT, van den Berg R, Hermans J, et al. MR Angiography of the Intracranial Venous System 1. *Radiology*. 2000;214(3):678-82.
84. ElSankari S, Czosnyka M, Lehmann P, Meyer M-E, Deramond H, Balédent O. Cerebral blood and CSF flow patterns in patients diagnosed for cerebral venous thrombosis-an observational study. *Journal of clinical imaging science*. 2012;2(1):41.
85. Dormont D, Anxionnat R, Evrard S, Louaille C, Chiras J, Marsault C. MRI in cerebral venous thrombosis. *Journal of neuroradiology Journal de neuroradiologie*. 1994;21(2):81-99.

86. Dormont D, Sag K, Biondi A, Wechsler B, Marsault C. Gadolinium-enhanced MR of chronic dural sinus thrombosis. *American journal of neuroradiology*. 1995;16(6):1347-52.
87. Farb RI, Scott JN, Willinsky RA, Montanera WJ, Wright GA, terBrugge KG. Intracranial Venous System: Gadolinium-enhanced Three-dimensional MR Venography with Auto-triggered Elliptic Centric-ordered Sequence—Initial Experience 1. *Radiology*. 2003;226(1):203-9.
88. Yiğit H, Turan A, Ergün E, Koşar P, Koşar U. Time-resolved MR angiography of the intracranial venous system: an alternative MR venography technique. *European radiology*. 2012;22(5):980-9.
89. Doege CA, Tavakolian R, Kerskens CM, Romero BI, Lehmann R, Einhüpl KM, et al. Perfusion and diffusion magnetic resonance imaging in human cerebral venous thrombosis. *Journal of neurology*. 2001;248(7):564-71.
90. Lin N, Wong AK, Lipinski LJ, Mokin M, Siddiqui AH. Reversible changes in diffusion-and perfusion-based imaging in cerebral venous sinus thrombosis. *Journal of neurointerventional surgery*. 2016;8(2):e6-e.
91. Reichenbach JR, Essig M, Haacke EM, Lee BC, Przetak C, Kaiser WA, et al. High-resolution venography of the brain using magnetic resonance imaging. *Magnetic Resonance Materials in Physics, Biology and Medicine*. 1998;6(1):62-9.
92. Thomas B, Somasundaram S, Thamburaj K, Kesavadas C, Gupta AK, Bodhey NK, et al. Clinical applications of susceptibility weighted MR imaging of the brain—a pictorial review. *Neuroradiology*. 2008;50(2):105-16.
93. Haacke EM, Mittal S, Wu Z, Neelavalli J, Cheng Y-C. Susceptibility-weighted imaging: technical aspects and clinical applications, part 1. *American Journal of Neuroradiology*. 2009;30(1):19-30.
94. Haacke EM, Xu Y, Cheng YCN, Reichenbach JR. Susceptibility weighted imaging (SWI). *Magnetic resonance in medicine*. 2004;52(3):612-8.

95. Mathur-De Vre R. Biomedical implications of the relaxation behaviour of water related to NMR imaging. *The British journal of radiology*. 1984;57(683):955-76.
96. Aydın Ö. Glial Tümörlerin Susceptibility Weighted Imaging (SWI) Tekniği Kullanılarak Gradelendirilmesi, Perfüzyon ve Patolojik Grade ile Karşılaştırılması: Uludağ Üniversitesi Tıp Fakültesi 2014.
97. Thomas B, Somasundaram S, Thamburaj K, Kesavadas C, Gupta AK, Bodhey NK, et al. Clinical applications of susceptibility weighted MR imaging of the brain - a pictorial review. *Neuroradiology*. 2008;50(2):105-16.
98. Hood MN, Ho VB, Smirniotopoulos JG, Szumowski J. Chemical shift: the artifact and clinical tool revisited. *Radiographics*. 1999;19(2):357-71.
99. Mittal S, Wu Z, Neelavalli J, Haacke EM. Susceptibility-weighted imaging: technical aspects and clinical applications, part 2. *American Journal of neuroradiology*. 2009;30(2):232-52.
100. Sarsılmaz A. Susceptibility (Manyetik Duyarlılık) Manyetik Rezonans Görüntüleme ve Uygulamaları. *Türkiye Klinikleri Journal of Radiology Special Topics*. 2014;7(2):112-6.
101. Kawabori M, Kuroda S, Kudo K, Terae S, Kaneda M, Nakayama N, et al. Susceptibility-Weighted Magnetic Resonance Imaging Detects Impaired Cerebral Hemodynamics in the Superior Sagittal Sinus Thrombosis-Case Report. *Neurologia medico-chirurgica*. 2009;49(6):248-51.
102. George U, Jolappara M, Kesavadas C, Gupta AK. Susceptibility-weighted imaging in the evaluation of brain arteriovenous malformations. *Neurology India*. 2010;58(4):608.
103. Pendharkar HS, Thomas B, Gupta AK. Susceptibility-weighted imaging in capillary telangiectasia. *Neurology India*. 2010;58(4):618.
104. Tong K, Ashwal S, Obenaus A, Nickerson J, Kido D, Haacke E. Susceptibility-weighted MR imaging: a review of clinical applications in children. *American Journal of Neuroradiology*. 2008;29(1):9-17.



105. Meoded A, Poretti A, Northington F, Tekes A, Intrapromkul J, Huisman T. Susceptibility weighted imaging of the neonatal brain. *Clinical radiology*. 2012;67(8):793-801.
106. Bammer R. Basic principles of diffusion-weighted imaging. *European journal of radiology*. 2003;45(3):169-84.
107. Luypaert R, Boujraf S, Sourbron S, Osteaux M. Diffusion and perfusion MRI: basic physics. *European journal of radiology*. 2001;38(1):19-27.
108. Schaefer PW, Grant PE, Gonzalez RG. Diffusion-weighted MR imaging of the brain 1. *Radiology*. 2000;217(2):331-45.
109. Schaefer PW. Applications of DWI in clinical neurology. *Journal of the neurological sciences*. 2001;186:S25-S35.
110. Chu K, Kang D-W, Yoon B-W, Roh J-K. Diffusion-weighted magnetic resonance in cerebral venous thrombosis. *Archives of neurology*. 2001;58(10):1569-76.
111. Moritani T, Shrier DA, Numaguchi Y, Takase Y, Takahashi C, Wang HZ, et al. Diffusion-weighted echo-planar MR imaging: clinical applications and pitfalls. A pictorial essay. *Clinical imaging*. 2000;24(4):181-92.
112. Röther J, Waggie K, van Bruggen N, de Crespigny AJ, Moseley ME. Experimental cerebral venous thrombosis: evaluation using magnetic resonance imaging. *Journal of Cerebral Blood Flow & Metabolism*. 1996;16(6):1353-61.
113. Gezer NS. Difüzyon Ağırlıklı Görüntüleme ve Santral Sinir Sistemi Hastalıklarındaki Yeri. *Türkiye Klinikleri Journal of Radiology Special Topics*. 2014;7(2):66-74.
114. Demaerel P, Heiner L, Robberecht W, Sciot R, Wilms G. Diffusion-weighted MRI in sporadic Creutzfeldt-Jakob disease. *Neurology*. 1999;52(1):205-.
115. Khandelwal N, Agarwal A, Kochhar R, Bapuraj J, Singh P, Prabhakar S, et al. Comparison of CT venography with MR venography in cerebral

- sinovenous thrombosis. *American Journal of Roentgenology*. 2006;187(6):1637-43.
116. Battal B, Castillo M. Brain herniations into the dural venous sinuses or calvarium: MRI of a recently recognized entity. *The neuroradiology journal*. 2014;27(1):55-62.
  117. Li L. Quantitative Comparison of Susceptibility-weighted Imaging Methods for Detection of Differences in Deep Grey Matter in Multiple Sclerosis. *Journal of Undergraduate Research in Alberta*. 2012;2(1):13.
  118. Hodel J, Blanc R, Rodallec M, Guillonnet A, Gerber S, Pistocchi S, et al. Susceptibility-weighted angiography for the detection of high-flow intracranial vascular lesions: preliminary study. *European radiology*. 2013;23(4):1122-30.
  119. Selim M, Caplan LR. Radiological diagnosis of cerebral venous thrombosis. *Front Neurol Neurosci*. 2008;23:96-111.
  120. Altinkaya N, Demir S, Alkan O, Tan M. Diagnostic value of T2\*-weighted gradient-echo MRI for segmental evaluation in cerebral venous sinus thrombosis. *Clinical imaging*. 2015;39(1):15-9.
  121. Reichenbach JR, Venkatesan R, Schillinger DJ, Kido DK, Haacke EM. Small vessels in the human brain: MR venography with deoxyhemoglobin as an intrinsic contrast agent. *Radiology*. 1997;204(1):272-7.
  122. Reichenbach JR, Barth M, Haacke EM, Klarhöfer M, Kaiser WA, Moser E. High-resolution MR venography at 3.0 Tesla. *Journal of computer assisted tomography*. 2000;24(6):949-57.
  123. Kaya D, Tanısında YEVST. MRG'de Gradient Eko Sekansının Önemi. *ACU Sağlık Bil Derg*. 2011;2:57-60.
  124. Yang Q, Duan J, Fan Z, Qu X, Xie Y, Nguyen C, et al. Early detection and quantification of cerebral venous thrombosis by magnetic resonance black-blood thrombus imaging. *Stroke*. 2016;47(2):404-9.

125. Baumgartner R, Studer A, Arnold M, Georgiadis D. Recanalisation of cerebral venous thrombosis. *Journal of Neurology, Neurosurgery & Psychiatry*. 2003;74(4):459-61.
126. Herweh C, Griebe M, Geisbüsch C, Szabo K, Neumaier- Probst E, Hennerici M, et al. Frequency and temporal profile of recanalization after cerebral vein and sinus thrombosis. *European journal of neurology*. 2015.
127. Linn J, Michl S, Katja B, Pfefferkorn T, Wiesmann M, Hartz S, et al. Cortical vein thrombosis: the diagnostic value of different imaging modalities. *Neuroradiology*. 2010;52(10):899-911.
128. Hingwala D, Kesavadas C, Thomas B, Kapilamoorthy TR. Clinical utility of susceptibility-weighted imaging in vascular diseases of the brain. *Neurology India*. 2010;58(4):602.
129. Alper F, Kantarci M, Dane S, Gumustekin K, Onbas O, Durur I. Importance of anatomical asymmetries of transverse sinuses: an MR venographic study. *Cerebrovascular Diseases*. 2004;18(3):236-9.
130. Durgun B, Ilgit E, Cizmeli M, Atasever A. Evaluation by angiography of the lateral dominance of the drainage of the dural venous sinuses. *Surgical and Radiologic Anatomy*. 1993;15(2):125-30.
131. Favrole P, Guichard J-P, Crassard I, Bousser M-G, Chabriat H. Diffusion-weighted imaging of intravascular clots in cerebral venous thrombosis. *Stroke*. 2004;35(1):99-103.
132. Ducreux D, Oppenheim C, Vandamme X, Dormont D, Samson Y, Rancurel G, et al. Diffusion-weighted imaging patterns of brain damage associated with cerebral venous thrombosis. *American journal of neuroradiology*. 2001;22(2):261-8.
133. Manzione J, Newman GC, Shapiro A, Santo-Ocampo R. Diffusion-and perfusion-weighted MR imaging of dural sinus thrombosis. *American journal of neuroradiology*. 2000;21(1):68-73.
134. Provenzale JM, Kranz PG. Dural sinus thrombosis: sources of error in image interpretation. *American Journal of Roentgenology*. 2011;196(1):23-31.

