T.C.
ESKİŞEHİR OSMANGAZİ ÜNİVERSİTESİ
DİŞ HEKİMLİĞİ FAKÜLTESİ

ÇENELERDE GÖRÜLEN PERİFERAL DEV HÜCRELİ GRANÜLOMALAR İLE PERİFERAL OSSİFİYE FİBROMALARIN STROMAL İNFLAMATUAR SİTOKİN EKSPRESYONLARININ İMMÜNOHİSTOKİMYASAL OLARAK DEĞERLENDİRİLMESİ

Ömer EKİCİ

Ağız, Diş ve Çene Cerrahisi Anabilim Dalı
Uzmanlık Tezi

Tez Danışmanı
Prof. Dr. Sinan AY

ESKİŞEHİR
2016

T.C.
ESKİŞEHİR OSMANGAZİ ÜNİVERSİTESİ
DİŞ HEKİMLİĞİ FAKÜLTESİ

ÇENELERDE GÖRÜLEN PERİFERAL DEV HÜCRELİ GRANÜLOMALAR İLE PERİFERAL OSSİFİYE FİBROMALARIN STROMAL İNFLAMATUAR SİTOKİN EKSPRESYONLARININ İMMÜNOHİSTOKİMYASAL OLARAK DEĞERLENDİRİLMESİ

Ömer EKİCİ

Ağız, Diş ve Çene Cerrahisi Anabilim Dalı
Uzmanlık Tezi

Tez Danışmanı
Prof. Dr. Sinan AY

'Bu tez, Eskişehir Osmangazi Üniversitesi Bilimsel Araştırma Projeleri Komisyonu tarafından 2015-769 proje numarası ile desteklenmiştir.'

ESKİŞEHİR
2016

T.C.
ESKİŞEHİR OSMANGAZİ ÜNİVERSİTESİ
DİŞ HEKİMLİĞİ FAKÜLTESİ
AĞIZ, DİŞ VE ÇENE CERRAHİSİANABİLİM DALI

ÇENELERDE GÖRÜLEN PERİFERAL DEV HÜCRELİ GRANÜLOMALAR İLE PERİFERAL OSSİFİYE FİBROMALARIN STROMAL İNFLAMATUAR SİTOKİN EKSPRESYONLARININ İMMÜNOHİSTOKİMYASAL OLARAK DEĞERLENDİRİLMESİ

Ömer EKİCİ

Tez Savunma Tarihi :01.12.2016

Tez Danışmanı :Prof. Dr. Sinan AY (Eskişehir Osmangazi Üniversitesi, Diş Hekimliği Fakültesi, ADÇ. Cerrahisi AD.)

Jüri Üyesi :Yrd. Doç. Dr. Ömür DERECİ (Eskişehir Osmangazi Üniversitesi, Diş Hekimliği Fakültesi, ADÇ. Cerrahisi AD.)

Jüri Üyesi :Yrd. Doç. Dr. Alper SİNDEL (Akdeniz Üniversitesi, Diş Hekimliği Fakültesi, ADÇ. Cerrahisi AD.)

Onay

Bu çalışma yukarıdaki jüri tarafından **Uzmanlık Tezi** olarak kabul edilmiştir.

Prof. Dr. İlhami Ünlüoğlu
Dekan Vekili

Uzmanlık Tezi
ESKİŞEHİR - 2016

UZMANLIK TEZİ BEYANNAMESİ

Uzmanlık tezi olarak sunduğum "**ÇENELERDE GÖRÜLEN PERİFERAL DEV HÜCRELİ GRANÜLOMALAR İLE PERİFERAL OSSİFİYE FİBROMALARIN STROMAL İNFLAMATUAR SİTOKİN EKSPRESYONLARININ İMMÜNOHİSTOKİMYASAL OLARAK DEĞERLENDİRİLMESİ**" başlıklı araştırmayı danışmanım **Prof. Dr. Sinan AY**' ın rehberlik ve sorumluluğunda tamamladığımı; çalışma protokolü ve süresince bilimsel araştırma ve etik kurallara uygun davrandığımı, verilerin tarafımdan toplandığını, örneklerin tarafımca hazırlandığını; deney, analiz ve görüntüleme işlemlerinin ilgili laboratuvar ve görüntüleme merkezinde tarafımca yapıldığını/yaptırıldığını, tez metnini hazırlarken kaynakçanın eksiksiz olarak gösterildiğini, tezin yazım kılavuzu kurallarına uygun olarak hazırlandığını ve belirtilen hususların aksinin ortaya çıkması durumunda her türlü yasal sonucu kabul ettiğimi beyan ederim.

Ömer EKİCİ

İÇİNDEKİLER

TEŞEKKÜR ..... **iii**

ÖZET ..... **iv**

ABSTRACT ..... **v**

SİMGELER VE KISALTMALAR DİZİNİ ..... **vi**

ŞEKİLLER DİZİNİ ..... **viii**

TABLOLAR DİZİNİ ..... **ix**

1. GİRİŞ **1**

2. GENEL BİLGİLER **6**

2.1.Çenelerde Görülen Periferal Dev Hücreli Granüloma ve Periferal Ossifiye Fibromalar 6

2.1.1. Periferal Dev Hücreli Granülomalar 6

2.1.2. Periferal Ossifiye Fibromalar 9

2.2. Pro-inflamatuar Sitokinler 11

2.2.1.İnterlökin-1 (IL-1) 13

2.2.2.İnterlökin 6 (IL-6) 15

2.2.3.Tümör Nekrozis Faktör-alfa (TNF-α) 17

2.2.4.İnterlökin 17 (IL-17) 19

2.3. PDHG ve POF Lezyonlarının Histopatogenezi 22

2.3.1.PDHG ve POF 'un Patogenezi ve Muhtemel Mekanizmalar 22

2.3.2. PDHG ve POF' un Patogenezinde Sitokinlerle Birlikte Rol Alan Medyatörler 26

3. MATERYAL VE METOT **33**

3.1. Çalışma Grubu 33

3.2. Örneklerin Toplanması 33

3. 3. İmmünohistokimyasal İnceleme 34

3.3.1. İmmünohistokimyasal Boyama 34

3.3.2. İmmünreaktivitenin Değerlendirilmesi 35

3.4. İstatistiksel Analiz 36

4. BULGULAR 37

4.1. Klinik Bulgular 37

4.1.1. Periferal Dev Hücreli Granüloma Olgularının Klinik Özellikleri 37

3.1.2. Periferal Ossifiye Fibroma Olgularının Klinik Özellikleri 39

4.2. Histolojik Bulgular 41

4.2.1. PDHG ve POF Olgularının Ortalama Immunoreaktivite Skorları 41

4.2.2. PDHG Olgularında Çok Çekirdekli Dev Hücreler ve İğsi Stromal

Hücrelerde İnflamatuar Sitokin Ekspresyonu 42

4.2.3. PDHG ve POF Olgularında Stromal Hücrelerde İnflamatuar

Sitokin Ekspresyonu 47

5. TARTIŞMA 53

6. SONUÇ VE ÖNERİLER.....65

KAYNAKLAR 67

EKLER 88

EK1. ÖZGEÇMİŞ 88

EK2. ETİK KURUL ONAY FORMU 89

TEŞEKKÜR

Uzmanlık eğitimi ve tez çalışmalarımda her zaman bana yol gösteren Ağız, Diş ve Çene Cerrahisi Anabilim Dalı öğretim üyesi değerli hocam Yrd. Doç. Dr. Ömür DERECİ'ye,

Tezimin histopatolojik incelemelerinde tüm imkânlarını sunan ve yardımlarını hiç esirgemeyen hocalarım Eskişehir Osmangazi Üniversitesi, Tıp Fakültesi, Patoloji Anabilim Dalı Başkanı Sayın Prof. Dr. Özgül PAŞAOĞLU'na ve Sayın Prof. Dr. Mustafa Fuat AÇIKALIN'a,

Tezimin istatistiksel analiz kısmında yardımcı olan Eskişehir Osmangazi Üniversitesi, Tıp Fakültesi, Biyoistatistik Anabilim Dalı Arş. Gör. Merve SEVİNÇ'e,

Ağız, Diş ve Çene Cerrahisi Anabilim Dalındaki asistan arkadaşlarıma, hemşirelerimize ve personelimize,

Tez çalışmama maddi destek veren Eskişehir Osmangazi Üniversitesi Rektörlüğü, Bilimsel Araştırmalar Projesi (BAP) Koordinatörlüğüne,

Uzmanlık eğitimi süresince en zor günlerimde her zaman yanımda olan aileme ve kardeşime sonsuz teşekkürlerimi borç bilirim.

Ömer EKİCİ

ÖZET

Çenelerde Görülen Periferal Dev Hücreli Granülomalar ile Periferal Ossifiye Fibromaların Stromal İnflamatuar Sitokin Ekspresyonlarının İmmünohistokimyasal Olarak Değerlendirilmesi

Amaç: Bu çalışmanın amacı PDHG ve POF lezyonlarında IL-1, IL-6, IL-17 ve TNF-α sitokin ekspresyonlarının immünohistokimyasal olarak incelenmesi ve aralarında fark olup olmadığının araştırılmasıdır.

Materyal ve Metot: Retrospektif bir yöntemle yürütülen bu çalışmaya 2013-2015 yılları arasında Eskişehir Osmangazi Üniversitesi Diş Hekimliği Fakültesi, Ağız, Diş ve Çene Cerrahisi Anabilim Dalında tedavi edilmiş ve patolojik incelemeleri Eskişehir Osmangazi Üniversitesi Tıp Fakültesi, Patoloji Anabilim Dalında yapılmış 20 periferal dev hücreli granüloma ve 20 periferal ossifiye fibroma hastası dâhil edilmiştir. Bu hastaların lezyonlarından alınan biyopsilerden elde edilen preparatlarda IL-1, IL-6, IL-17 ve TNF-α antikorları immünohistokimyasal olarak incelenmiştir.

Bulgular: Çalışma bulgularına göre PDHG lezyonlarında dev hücrelerde stromal hücrelere göre IL-6 ve TNF-α düzeyleri daha yüksek bulunmuştur. PDHG ile POF olguları karşılaştırıldığında ise IL-1 ve IL-6 ekspresyonu bakımından her iki lezyon arasında anlamlı düzeyde bir farklılık olmadığı, TNF-α ekspresyonunun PDHG lezyonlarında, IL-17 ekspresyonunun ise POF lezyonlarında daha yüksek olduğu görülmüştür.

Sonuç: Bu çalışma sonuçları IL-1, IL-6, IL-17 ve TNF-α'nın hem PDHG hem de POF lezyonlarının etyopatogenezlerinde rol oynadıklarını göstermekte ve bu lezyonların gelişiminde proinflamatuar sitokinlerin pozitif sinerjik rolünü ortaya koymaktadır.

Anahtar Kelimeler: İmmünohistokimya, İnflamatuar sitokin, Periferal dev hücreli granüloma, Periferal ossifiye fibroma.

ABSTRACT

Immunohistochemical Evaluation of the Expression of Stromal Inflammatory Cytokines in Peripheral Ossifying Fibromas and Peripheral Giant Cell Granulomas of the Jaws

Aim: The objective of this study is to immunohistochemically examine IL-1, IL-6, IL-17 and TNF-α cytokine expressions in PDHG and POF lesions as well as to detect whether there is a difference among them, or not.

Material and Methods: This retrospectively conducted study includes 20 peripheral ossifying fibromas and 20 peripheral giant cell granuloma patients, who were treated in the Department of Oral and Maxillofacial Surgery of the Faculty of Dentistry in Eskişehir Osmangazi University and whose pathological examinations were performed at the Department of Pathology of the Faculty of Medicine in Eskişehir Osmangazi University in the years between 2013 and 2015. IL-1, IL-6, IL-17 and TNF-α antibodies were immunohistochemically examined in the preparates obtained from the biopsies taken from the lesions of these patients.

Results: According to the findings of this research, in the giant cells in PDHG lesions the amount of IL-6 and TNF-α expressions was found higher than that in stromal cells. Comparing the facts of PDHG to those of POF, it was observed that there was not a significant difference between two lesions in terms of IL-1 and IL-6 expressions; the amount of TNF-α expression was significantly higher in PDHG lesions and the amount of IL-17 expression was significantly higher in POF lesions.

Conclusion: The results of this study indicate that IL-1, IL-6, IL-17 and TNF-α are involved in the etiopathogenezis of both PDHG and POF lesions and reveals the positive synergic role of proinflammatory cytokines in the growth of these lesions.

Key Words: Immunohistochemistry, Inflammatory cytokine, Peripheral giant cell granuloma, Peripheral ossifying fibroma.

SİMGELER VE KISALTMALAR DİZİNİ

ACTH	:Adrenokortikotropik hormon
ark	:Arkadaşları
BAP	: Bilimsel araştırmalar projesi
bFGF	:Temel fibroblast büyüme faktörü
CCL20	: Kemokin (C-C motif) ligand 20
COX	:Siklooksijenaz
CRP	:C-reaktif protein
dh	:Dev hücre
DHG	:Dev hücreli granüloma
DHT	:Dev hücreli tümör
GM-CSF	:Granülosit makrofaj koloni stimüle edici faktör
HGFs	:İnsan gingival fibroblastları
hPDLCs	:İnsan periodontal ligament hücreleri
IFN	:İnterferon
IL	:İnterlökin
IRS	:İmmünoreaktivite skoru
LIF	:Lösemi inhibitör faktörü
MAP	:Mitojen aktive edici protein
MAPK	:Mitojen aktive edici protein kinaz
MCP-1	:Monosit kemotaktik protein 1
M-CSF	:Makrofaj koloni stimüle edici faktör
MMP	:Matriks metalloproteinaz
MMPs	:Matriks metalloproteinazlar

MVC	:Mikrovasküler sayım
NFATc-1	:Aktive edilmiş T hücre nükleer faktörü, sitoplazmik 1
NF-κB	:Nükleer faktör kappa B
OPG	:Osteoprotegerin
OSM	:Onkostatin M
p38 MAPK	:p38 mitojen ile aktive edilmiş protein kinaz
PDGF	:Platelet kaynaklı büyüme faktörü
PDHG	:Periferal dev hücreli granüloma
PDL	:Periodontal ligament
PGE2	:Prostoglandin E2
POF	:Periferal ossifiye fibroma
PTH	:Paratroid hormon
RA	:Romatoid artrit
RANK	:Nükleer faktör kappa B reseptör aktivatörü
RANKL	:Nükleer faktör kappa B reseptör aktivatörü ligandı
SDHG	:Santral dev hücreli granüloma
sh	:Stromal hücre
s IL-6R	:Çözünür interlökin-6 reseptörü
SOF	:Santral ossifiye fibroma
TGF-β	:Transforme edici büyüme faktörü beta
Th	:T helper
TNF-α	: Tümör nekroz faktörü alfa
TNFR1	:Tümör nekroz faktör reseptörü 1
TRAF6	:Faktör 6 ile ilişkili tümör nekroz faktör reseptörü
VEGF	:Vasküler endotelyal büyüme faktörü

ŞEKİLLER DİZİNİ

Şekil No **Sayfa No**

Şekil 2.1. Proinflamatuar sitokinler ve diğer medyatörlerin RANKL'ı etkileyerek kemik rezorbsiyonunu stimülasyonu ve inhibisyonu 25

Şekil 4.1. Periferal dev hücreli granüloma olgusunda IL-1β ile dev hücreler ve stromal hücrelerde yaygın ve kuvvetli pozitiflik (x400) 43

Şekil 4.2. Periferal dev hücreli granüloma olgusunda IL-6 ile dev hücrelerde zayıf pozitiflik mevcut olup stromal hücreler negatiftir (x400) 45

Şekil 4.3. Periferal dev hücreli granüloma olgusunda IL-17 ile dev hücrelerde ve stromal hücrelerin bir kısmında zayıf-orta şiddette ekspresyon (x400) 45

Şekil 4.4. Periferal dev hücreli granüloma olgusunda TNF-αile dev hücrelerde zayıf-orta şiddette,stromal hücrelerin bir kısmında zayıf pozitiflik (x400).....46

Şekil 4.5. Periferal ossifiye fibroma olgusunda IL-1βile mezenşimal hücrelerde yaygın ve kuvvetli ekspresyon (x400) 49

Şekil 4.6. Periferal ossifiye fibroma olgusunda IL-6 ile mezenşimal hücrelerin bir kısmında zayıf –orta şiddette pozitiflik (x400) 49

Şekil 4.7. Periferal ossifiye fibroma olgusunda IL-17 ile mezenşimal hücrelerin bir kısmında zayıf-orta şiddette ekspresyon (x400) 50

Şekil 4.8. Periferal ossifiye fibroma olgusunda TNF-α ile seyrek mezenşimal hücrede zayıf ekspresyon (x400) 51

TABLOLAR DİZİNİ

Tablo No **Sayfa No**

Tablo 3.1. İmmünoreaktivite skoru hesaplaması için örnek tablo 36

Tablo 4.1. PDHG olgularının klinik bilgileri ve ön tanıları 38

Tablo 4.2. POF olgularının klinik bilgileri ve ön tanıları 40

Tablo 4.3. PDHG olgularının ortalama immünoreaktivite skorları 41

Tablo 4.4. POF olgularının ortalama immünoreaktivite skorları 42

Tablo 4.5. PDHG olgularında dev hücrelerde ve iğsi stromal hücrelerde İRS medyan değerleri 44

Tablo 4.6. PDHG olgularında dev hücre ve iğsi stromal hücre sitokin ekspresyonu Mann-Whitney U testi sonuçları 47

Tablo 4.7. PDGH ve POF olgularında iğsi stromal hücreler IRSmedyan değerleri.....48

Tablo 4.8. PDHG ve POF olgularında stromal hücre sitokin ekspresyonu Mann-Whitney U testi sonuçları.....51

1. GİRİŞ

Ağızda görülen reaktif lezyonlar ağız, diş ve çene cerrahisinin günlük pratiğinde en sık karşılaşılankonulardan birisidir. Reaktif lezyonlar kronik irritasyonlara karşı cevap olarak bağ dokusunun aşırı proliferasyonu ile karakterizedirler.[1] Bu lezyonlararasında oral kavitede görülenler içinde fibroepitelyal hiperplazi, pyojenik granüloma (PG), periferal ossifiye fibroma (POF) ve periferal dev hücreli granüloma (PDHG) sayılabilir.

Fokal proliferatif lezyonlar yaygın olarak gingiva üzerinde ortaya çıkarlar. Bu büyümeler neoplastik karakterden çok reaktif özellik gösterir. Bu lezyonların çoğu minör travma, ya da kronik irritasyon gibi etyolojik faktörler nedeniyle oluşan reaktif kronik inflamatuar hiperplazilerdir.[2] Bu lezyonlar kemik içinde ise "santral lezyonlar", kemik dışı bölümlerde ve gingiva gibi yumuşak dokularda ise "periferal lezyonlar" terimi kullanılır.

Ağızda görülen reaktif lezyonlar içinde pyojenik granüloma, periferal dev hücreli granüloma ve periferal ossifiye fibroma birbirine benzer klinik özellikler gösteren ve birbirleriyle en çok karışan lezyonlardır. Bu üç lezyon yaygın olarak dişetinde ya da alveol kretinde ortaya çıkar ve çoğunlukla periost ya da periodontal ligamentten köken alırlar. Bu lezyonlar kötü ağız hijyeni ve kronik irritasyon zemininde ortaya çıkarlar. Kadınların daha sık etkilenmesi östrojen ve progestron gibi hormonal etkiler ile ilişkili olabileceğini düşündürmektedir. Lezyonlar genel olarak dişetinde ağrısız kitle şeklindedirler ve bazen travma ile birlikte kanamaya eğilim gösterirler. PDGH ve POF lezyonların patogenezinde travma ve enfeksiyon sorumlu tutulsa da lezyonların etyopatogenezi hala tam olarak aydınlatılamamıştır.

PDHG ve POF lezyonları benzer etyolojik ve klinik özellikler gösterse de histopatolojik özellikleri birbirinden farklıdır. Histolojik olarak PDHG' lerde çok çekirdekli dev hücreler fibroblastik stroma boyunca hakim olan hücrelerdir ve sıklıkla hemoraji alanlarına lokalize olmuşlardır. Dev hücreler mononükleer makrofajların bir alt ünitesinden köken alırlar ve zamanla olgun dev hücrelerine dönüşürler.[3] PDHG' nin patogenezinde makrofajların proliferasyonu ile birlikte osteoklastların aktivasyonunun artması sonucu kemik rezorbsiyonlarına neden olunduğuna inanılmaktadır.[4] POF ise histopatolojik olarak stratifiye squamoz epitelle kaplı, fibroblastlar, fibrositler, fibriller stroma ve bazı vakalarda çok çekirdekli dev hücrelerin bulunduğu mineralize alanlardan oluşmuş aşırı hücresel bağ dokusu kitle şeklinde kendini gösterir.[5] POF'un yaygın olarak periodontal ligament hücrelerindeki inflamatuar hiperplaziden köken aldığına inanılmaktadır. Periostun ve periodontal ligamentin kronik irritasyonu bağ dokusunda metaplaziye neden olmakta bu da kemik formasyonu ve distrofik kalsifikasyonla sonuçlanabilmektedir.[6] Her iki lezyonda da akut ve kronik inflamatuar hücre birikimleri sıklıkla görülmektedir.

PDGH ve POF lezyonlarının gelişiminin inflamatuar reaktif bir hiperplazi olması nedeniyle araştırmalar çoğunlukla bu lezyonlardaki inflamasyon olaylarına yönelmiştir. İnflamasyon vücudun savunma mekanizmasıdır ve organizma inflamasyona neden olan etkeni yok etmeye, ortamdan uzaklaştırmaya yada sınırlamaya çalışarak hasar gören dokuyu tamir etmeye çalışmaktadır. Fakat artmış reaktif inflamatuar yanıt komplikasyon olarak organ ve dokularda yetmezliğe, bozulmalara ya da aşırı büyümelere neden olabilmektedir. İnflamasyon vasküler ve hücresel yanıtları içerir ve bu yanıtın oluşmasında birçok kimyasal medyatör rol alır.[7] İnflamasyonda rolü olan bu moleküllerden biri de sitokinler olup bazıları pro-inflamatuar, bazıları da anti-inflamatuar olarak etki gösterirler.

Pro-inflamatuar sitokinlerin en önemlileri IL-1β, IL-6 ve tümör nekroz faktörü-alfa (tümör nekrozis faktör alfa-TNF-α)' dır. TNF-α, IL-6 ve IL-1β' nın osteolitik lezyonlarda ve patolojik kemik rezorbsiyonlarındaki rolü kanıtlanmıştır.[8-10,13,14] Bu sitokinler, uzun kemiklerin dev hücreli tümörlerinde in-vivo ve in-vitro bazı çalışmalar ile çeşitli metotlar kullanılarak araştırılmıştır.[9] TNF-αekspresyonu aynı zamanda çenelerinde dev hücreli tümör bulunan hastalarda çalışılmıştır. De Souza ve ark.[10] çenelerinde santral dev hücreli lezyon bulunan hastaların dolaşımdaki lenfosit ve monositlerinde TNF-αekspresyonunu araştırdıkları çalışmalarında TNF-α ekspresyonunun CD4 T hücrelerinde arttığını, CD68 monositlerde azaldığını bulmuşlardır.

2010 yılından sonra çenelerde görülen dev hücreli granülomalarda inflamatuar sitokin ekspresyonunu araştırmaya yönelik yapılan çalışmalar giderek artmaya başlamıştır. Amaral ve ark.[11] çenelerde görülen 5 periferal, 5 santral ve 1 cherubizm vakasında TNF-α ve aktive edilmiş T hücre nükleer faktörü, sitoplazmik 1 (nuclear factor of aktivated T cells-NFATc1) ekspresyonunu araştırdıkları çalışmada çenelerde görülen bu lezyonlarda osteoklastların terminal farklılaşması için temel yazılım olan NFATc1 transkripsiyonunun arttığını ortaya koymuşlardır. Yine aynı yıl Syrio ve ark.[12] çenelerde 7'si periferal ve 6'sı santral olmak üzere 13 dev hücreli lezyonda anti-inflamatuar özellik gösteren IL-10' un ekspresyonunu araştırdıkları çalışmada IL-10' un oral dev hücreli granülomaların gelişimi ile ilişkili patolojik süreçleri inhibe ettiği görülmüştür. 2012 yılında Matos ve ark.[13] çenelerde 20 periferal ve 20 santral dev hücreli lezyonda TNF-α ve transforme edici büyüme faktörü-beta (transforming growth factor beta-TGF-β) ekspresyonu ile ilgili yaptıkları çalışma dev hücreli lezyonlarda TGF-β ile TNF-α' nın karşılıklı etkileşimlerinin osteoklastogenezis ve kemik rezorbsiyonunda önemli olabileceğini göstermişlerdir. Yine aynı yıl Papanicolaou ve

ark.[14] daha büyük bir çalışma grubunda çenelerin periferal ve santral dev hücreli lezyonlarında çok çekirdekli dev hücreler ile stromal iğsi hücrelerde ilk kez IL-1β, IL-6 ve TNF-α ekspresyonunu ortaya koymuşlardır. Onların yaptığı çalışmada TNF-α, IL-6 ve IL-1β ekspresyonu çenelerin periferal ve santral dev hücreli tümörlerinde immünohistokimyasal olarak incelenmiş hem periferal hem de santral dev hücreli granülomalarda TNF-α, IL-6 ve IL-1β ekspresyonu dev hücrelerde stromal hücrelere göre önemli şekilde yüksek bulunmuştur. Yapılan tüm bu çalışmalar periferal dev hücreli lezyonların gelişimindeki patolojik süreçlerde pro-inflamatuar sitokinlerin varlığını ve rolünü göstermiştir. PDHG ile benzer etyopatogeneze sahip POF lezyonlarında pro-inflamatuar sitokinlerin ekspresyonu ile ilgili literatürde herhangi bir çalışmaya rastlanmamıştır. Bu çalışma çenelerde görülen POF lezyonlarında pro-inflamatuar sitokinlerin ekspresyonunu araştıran ilk çalışma olması bakımından önemlidir.

PDHG ve POF lezyonları periodontal ligamentten köken alan lezyonlardır ve bu lezyonların etiyolojisinde periodontal inflamasyon esas rolü oynamaktadır. Son dönemde periodontal inflamasyonda rol oynayan IL-17 ile ilgili çok önemli çalışmalar yapılmıştır. IL-17 başlıca T helper 17 (Th17) hücrelerden salgılanan ve periodontitisin patogenezinde rolü kanıtlanan pro-inflamatuar bir sitokindir. IL-17 seviyeleri periodontitisli hastaların serum, tükrük ve dişeti oluğu sıvısında yüksek bulunmuştur.

IL-17A serum düzeyi agresif periodontitisli hastalarda klinik olarak ataşman kaybı ile ilişkili olarak gösterilmiştir.[15] Periodontal tedaviden sonra hem dişeti oluğunda hemde serumda IL-17A düzeyi önemli ölçüde azalmıştır.[16] IL-17' nin aynı zamanda kemik rezorbsiyonunda da önemli rol oynadığı görülmüştür. IL-17' nin IL-6' yı indükleyerek insan periodontal ligament hücrelerinin üretimini ve osteogenezisi stimüle ettiği görülmüştür. Danping Lin ve ark.[17] yaptıkları çalışma IL-17' nin insan periodontal

ligamentlerinde nükleer faktör kappa B reseptör aktivatörüligandı (receptor activator for nuclear factor κB ligand-RANKL) ekspresyonunu artırdığını, osteoprotegerin (OPG) ekspresyonunu azalttığını göstermişlerdir. Yan Wu ve ark.[18] yaptıkları çalışmada IL-17A' nın varlığında insan periodontal ligament fibroblastlarının göçü önemli derecede arttığı görülmüştür. Beklen ve ark.[19] nın çalışmasında IL-17' nin sinovyal fibroblastlarda ve gingival fibroblastlarla IL-6 ve IL-8 sekresyonunu stimule ettiği görülmüştür. IL-17 aynı zamanda sinovyal fibroblastlarla matriks metalloproteazların (MMPs) üretimini uyarmakta ve böylece periodontal ligamentlerde ekstrasellüler matriksin bozulmasını arttırabilmektedir.

Periodontal ligamentte ve diğer periodontal dokularda varlığı ve rolü birçok çalışma ile gösterilen IL-17' nin çenelerde görülen PDHG ve POF lezyonlarında ekspresyonunun immünohistokimyasal olarak ortaya konulması bu lezyonların patogenezinde bu sitokinin rolünün ve muhtemel mekanizmaların aydınlatılmasına katkı sağlayacaktır.

Bu çalışmanın amacı PDHG ve POF lezyonlarında IL-1, IL-6, IL-17 ve TNF-α sitokin ekspresyonlarının immünohistokimyasal olarak incelenmesi ve aralarında fark olup olmadığının araştırılmasıdır. Bu çalışmadan elde edilecek sonuçların PDHG ve POF lezyonlarının etyopatogenezinin aydınlatılmasına ve böylelikle bu lezyonların tedavisinde yeni ilaçların ve yöntemlerin geliştirilmesine katkı sunması beklenilmektedir.

2.GENEL BİLGİLER

2.1.Çenelerde Görülen Periferal Dev Hücreli Granüloma ve Periferal Ossifiye Fibromalar

Periferal dev hücreli granüloma (PDHG) ve periferal ossifiye fibromalar (POF) çoğunlukla dişetinde ortaya çıkan oral kavitenin reaktif inflamatuar hiperplazileridir. Bu lezyonlar genelde periost ya da periodontal ligamentle ilişkili olup, kötü ağız hijyeni ve kronik irritasyon zemininde ortaya çıkarlar. Her iki lezyonda neoplastik özellikten çok reaktif özellik gösterir.

2.1.1. Periferal Dev Hücreli Granülomalar

Dev hücreli granülomalar (DHG) travma ve inflamasyon sonrasında oluşan non-neoplastik lokal hiperplastik lezyonlardır. DHG periost, bağ dokusu ya da periodontal ligament kökenli bir lezyon olup, dişeti dokusunun zedelenmeye karşı verdiği hiperplastik, reperatif bağ doku cevabıdır.[20]

DHG ilk olarak 1953 yılında Jaffe[21] tarafından çene kemiklerinin dev hücreli reperatif granülomu olarak tanımlanmıştır. Jaffe çenelerin DHG' unu uzun kemiklerin dev hücreli tümörlerinden (DHT) klinik ve histolojik davranışlarının farklılığı temelinde ayırmış, DHG' un bir neoplazm olmadığını, daha ziyade yaralanmalara karşı reaktif bir cevap olduğunu göstermiş ve bu yüzden de "dev hücreli reperatif granüloma" terimini kullanmıştır.

DHG'lar periferal ve santral olarak sınıflandırılabilir. Santral dev hücreli granülomalar (SDHG) kemik içi yerleşimli iken, periferal dev hücreli granülomalar (PDHG) alveol kreti çevresinde ve dişetinde periferal yerleşimli olarak görülür.

PDHG oral dokularda sınırlı, tümör benzeri gingival-mukozal büyüme şeklinde gözlenir. PDHG daha çok 40-60 yaşları arasında, daha sık olarak kadınlarda ve maksilladan ziyade mandibulada görülme eğilimindedir.[22] PDHG ağızda dişeti ve alveolar kretin periostundan köken alarak gelişim göstermektedir.

PDHG etiyolojisi tam bilinmemesine rağmen reaktif hiperplastik bir lezyon olarak düşünülür. Patogenezisinde makrofajların proliferasyonu ile ilişkili olarak osteoklastların aktivasyonunun artması ile kemik rezorbsiyonlarına neden olduğu düşünülmektedir.[4] Etyolojisi tam olarak bilinmese de kötü oral hijyen zemininde iritan ve travmatik faktörlerle ilişkili olduğu düşünülmektedir.[23] Periodontal cepler, travmatik diş çekimleri, periodontal cerrahi, malpoze dişler, hatalı protezler ve restorasyonlar, diş taşı, dental plak, gıda birikimi, ortodontik tedavi, hormonal değişimler ve hiperparatiroidizm PDHG' nin oluşmasına neden olan faktörlerdendir.

PDHG' nin klinik görünümü genelde küçük, sınırlı, koyu kırmızı renkli, karaciğer dokusuna benzeyen bir odağa sahip, saplı veya sapsız olabilen, dişeti ve alveol kreti üzerinde yerleşmiş, ağrısız ve kanamalı bir lezyon şeklindedir.[24] Yüzeyi mor-kırmızı renkte mukoza ile örtülüdür ve ülsere olabilir. Birlikte olduğu dişlerde yer değişimine ve sallanmaya neden olabilir. Dişsiz alveollerde ise altındaki kemik dokusunda kavite tarzında çöküntü görülebilir.[25] Bazen alttaki kemikte yüzeysel rezorbsiyona neden olabilir. Lezyonlar genellikle asemptomatiktir ve hastalar travma ile birlikte dişetinde kanama ve ağrı şikayeti ile başvurmaktadır.[26]

PDHG' ler makroskopik olarak genellikle 0.5-1.5 cm çapta lezyonlardır.[20] Kfir ve ark[27] PDHG lezyonlarının %94'ünün 1.5 cm'den küçük olduğunu belirtmişlerdir. Literatürde 5 cm'den büyük PDHG vakası bildirilmiştir. Lezyonların büyük boyutlara ulaşmasına kronik travmaya uzun süreli maruz kalması ve kötü oral hijyenin neden olduğu düşünülmektedir.[28]

PDHG' lerin radyografik bulguları non spesifiktir, nadiren bazı vakalarda radyografide kemikte yüzeysel erozyon görülebilmektedir.

Reaktif nitelikteki lezyon klinik olarak periferal ossifiye fibroma, pyojenik granüloma, fibroma ve periferal yerleşimli odontojenik tümörler ile karışabilir.[25] Ancak histopatolojik inceleme ile kesin tanıya gidilebilir. Nadir de olsa PDHG' ler hiperparatiroidizmin oral belirtisi olarak görülebilir. Brown tümörden histopatolojik inceleme ile ayırım yapmak imkânsızdır ancak hiperparatiroidizm laboratuar bulguları ile dışlanabilir.

PDHG' lerin histopatolojisinde, fibrohistiositik oval iğsi mezenşimal hücreler ile osteoklast tipi multinükleer dev hücreler görülür. Bu hücrelerde mitotik aktivite izlenir. Lezyon içinde kanama, hemosiderin pigment birikimi, distrofik kalsifikasyon ve ossifiye doku bulunabilir.[25] Özellikle lezyonun periferal kısmında olmak üzere lezyon içinde çok sayıda kanama odağı bulunur. Kanama odakları zamanla hemosiderin pigment depozitleri oluşturmaktadır. Lezyonun üzerini kaplayan mukozal doku ülsere olabilir. Dev hücre proliferasyonu ile mukozal dokuyu birbirinden genellikle yoğun bir bağ dokusu tabakası ayırmaktadır. Akut ve kronik inflamatuar hücre birikimleri sıklıkla görülmektedir. Lezyon içinde bölgesel reaktif kemik üretimi ve distrofik kalsifikasyonlar da görülebilmektedir.[29] Distrofik kalsifikasyon ve metaplastik ossifikasyon özellikle lezyonun periferinde sık görülür.[30]

Çok çekirdekli dev hücreler fibroblastik stroma boyunca hakim olan hücrelerdir ve sıklıkla hemoraji alanlarına lokalize olmuşlardır. Dev hücreler mononükleer makrofajların bir alt ünitesinden köken almaktadırlar. Bu mononükleer prekürsör hücreler osteoblast benzeri iğsi şekilli hücrelerin çoğalmasının etkisi altında olgun dev hücrelere farklılaşırlar.[3]

PDHG’ nin tedavisi lezyonun çevre yumuşak dokulardan bir miktar sağlam sınırları da içine alacak şekilde eksizyonu ve ilgili bölgenin küretajıdır. Bununla beraber lezyona sebep olduğu düşünülen lokal etyolojik faktörlerin elimine edilmesi nüks olasılığını azaltmak için çok önemlidir.[23] Lezyonun komşuluğundaki dişlerin kök yüzeylerinin düzeltilmesi ve dental plağın uzaklaştırılması lezyonun tekrarlama olasılığını azaltmaktadır. Periodontal ligament tutulumunun olduğu durumlarda lezyonla ilişkili dişlerin çekimi gerekebilir. Sonuç olarak iyi bir periodontal tedavi ve cerrahi yaklaşım ile lezyonun tekrar oluşması önlenebilmektedir.[31] PDHG' lerdenüks nadirdir ve literatürde nüks oranı %5-11 olarak bildirilmektedir.[32] Malin transformasyon ise hiç bildirilmemiştir.

2.1.2. Periferal Ossifiye Fibromalar

Periferal ossifiye fibromalar (POF) kemik, sement benzeri materyal ve distrofik kalsifikasyonlar gibi bir veya daha fazla mineralize doku içerebilen hücresel fibroblastik dokudan oluşmuş gingival büyümelerdir.[33] POF neoplastik karakterden çok reaktif özellikler taşıyan, iyi huylu, yavaş büyüyen, lokalize bir fibroosseöz lezyondur.[34]

Ossifiye fibromalardan santral ossifiye fibroma (SOF) endosteumdan köken alıp kemik içindeki medullar alanda genişlerken, POF periodontal ligament hücrelerinden köken alır.[35] Bu patolojinin ilk tanımlanması 1844 yılında Shepherd ve ark.[36] tarafından alveolar ekzostoz olarak yapılmıştır; daha sonra 1972 de Eversol ve Rovin "periferal ossifiye fibroma" terimini önermiştir.[32]

POF' un etiyolojisi tam anlaşılamamıştır. Bu alandaki çalışmalar sonucunda iki teori ileri sürülmüştür: İlk teori, bu lezyonun pyojenik granülomun kalsifikasyonuyla oluştuğudur. İkinci teoriye göre ise, periodontal ligament hücrelerindeki inflamatuar

hiperplaziden köken almaktadır.[37] POF' un gingiva ve periodontal ligamentle yakın ilişkide olarak ortaya çıkması nedeniyle ikinci teori oldukça yaygın şekilde kabul görmüştür. Üstelik POF kalsifiye zengin oksitalan matriks lifleri içermesi de bunun kanıtıdır. POF'daki inflamatuar reaksiyon plak ve dental restorasyonlar gibi irritasyon faktörleri tarafından neden olan lokal travmalar nedeniyle sekonder olarak da oluşur.[38] Periostun ve periodontal ligamentin kronik irritasyonu bağ dokusunda metaplaziye neden olur, bu da kemik formasyonu ve distrofik kalsifikasyonla sonuçlanır.[6]

Klinik olarak POF iyi sınırlı yavaş büyüyen 2cm' nin altında gingival kitledir ve interdental papil bölgesine yerleşmiş olarak görülür.[39] Tabanı saplı ya da sapsız olabilir, rengi gingiva renginde ya da daha açık renktedir ve yüzeyi ülserasyon gösterebilir. Bazı vakalarda diş migrasyonu ve interdental kemik yıkımı rapor edilmiştir.[34] POF için literatürde 6 cm ve 9 cm çapında lezyonlar kaydedilmesine rağmen genellikle 1.5 cm' den küçük çaptadır.[40] POF vakalarının %60' tan fazlası maksiller kemikte, bunların %50'si de ön bölgededir.[41] Her yaşta görülebilen bu lezyon sıklıkla genç erişkinlerde, 2. ve 3. dekatlarda ve daha çok kadınlarda ortaya çıkar.[40] Kadınlarda, erkeklere göre yaklaşık 2-4 kat daha fazla görülür ve genellikle 25-35 yaşlar arasında rastlanır.[42]

POF vakaların büyük çoğunluğunda röntgende alttaki kemikte gözle görülür bir belirti yoktur. Bununla birlikte ender olarak kemikte yüzeysel bir erozyon görülebilir. Ayrıca POF' a bağlı diş migrasyonu ihtimali rapor edilmiştir.[43]

Histopatolojik olarak lezyon stratifiye squamoz epitelle kaplı, fibroblastlar, fibrositler, fibriller stroma ve bazı vakalarda çok çekirdekli dev hücrelerin bulunduğu mineralize alanlardan oluşmuş aşırı hücresel bağ dokusu kitle şeklinde kendini gösterir. Mineralizasyon kemik, sement benzeri materyal ve distrofik kalsifikasyondan oluşabilir. Distrofik kalsifikasyon ülsere lezyonlarda erken dönemde görülebilir, oysa daha eski ve

olgun ülsere olmayan lezyonlarda iyi şekillenmiş kemik ve sement benzeri materyal görülür.[5]

Lezyon klinik ve histolojik olarak en çok periferal dev hücreli granüloma ve pyojenik granülomaya benzer. Ayrıca makroskopik görünümü, irritasyon fibromu ve periferal yerleşimli odontojenik tümörler ile karıştırılabilir.[25] POF' un kesin tanısı biyopsi örneğinin histolojik değerlendirilmesi ile yapılır.

POF' un tedavi seçimi hem periodontal ligamenti hem de etkilenmiş periostal komponenti içerecek şekilde periferal ve derin kenarlarla birlikte lokal rezeksiyondur. İlave olarak bakteriyel plak ve diş taşı gibi lokal etyolojik faktörlerin elimine edilmesi gerekir.[44] Dental migrasyondan sekonder kemik rezorbsiyonuna kadar vakalar rapor edilmesine rağmen POF' la ilişkili dişler genel olarak mobil değildir. Komşu dişin çekimi genellikle gerekli olarak düşünülmez.[39]

POF' un rekürrens oranı reaktif lezyon olduğu için yüksektir. Rekürrens oranının %8.9'dan %20'lere kadar değişiklik gösterdiği rapor edilmiştir.[45] Başlangıçta çıkarılmasının tam yapılmaması, tekrarlanan yaralanmalar ve lokal iritasyonun varlığı başlıca rekürrens nedenleridir. İlk rekürrens için ortalama zaman aralığı 12 aydır.[45]

2.2. Pro-inflamatuar Sitokinler

Çeşitli hücre tipleri tarafından üretilen ve salgılanan polipeptidler olan sitokinler, inflamasyon, hücre büyümesi, iyileşmesi ve yaralanmaya karşı sistemik yanıtı da içine alan bağışıklık ve inflamatuar olayları düzenlerler. Sitokinler hormona benzemekle birlikte tam olarak hormon da değildirler.[46] Lenfositlerin meydana getirdiği sitokinlere lenfokin, monositlerin meydana getirdiği sitokinlere ise monokin denir.

Sitokinler hücre bölünmesi ve farklılaşmasının kontrolü, hematopoez ve bağışıklık sisteminin düzenlenmesi, yaraların iyileşmesi, kemik formasyonu ve hücresel metabolizmanın değiştirilmesi gibi biyolojik olaylarda rol oynamaktadır.[47]

Sitokinlerin hedef hücreleri salındıkları hücre (otokrin etki), yakınındaki hücre (parakrin etki) veya dolaşıma girmiş sitokinlerle uyarılan uzaktaki bir hücredir (endokrin etki). Sitokinler genellikle depo edilmezler ve üretimleri yeni gen transkripsiyonuyla başlatılır.[48] Sitokinler birçok farklı hücre tiplerine etki ederler. Bu özelliğe "pleiotropizm" denir. Sitokinlerin aynı hedef hücrede farklı birçok etkileri vardır. Sitokin etkinliği genellikle gerektiğinden fazladır. Sitokinler genellikle diğer sitokinlerin fonksiyonlarını etkilerler. İki sitokin birbirini antagonize eder veya additif etki gösterebilir ya da bazı durumlarda sinerjik etki gösterebilirler.[49]

Lökositler arasındaki haberleşmeyi düzenlemede görev yapan monositler, doku makrofajları ve lenfositler tarafından üretilen moleküllere 1979 yılında İsviçre'de yapılan II. Uluslararası Lenfokin kongresinde "İnterlökin" adı verilmiştir.[50]

Sitokinlerin sınıflaması, gösterdikleri biyolojik etkinlikle ilişkilendirildiği için karışıklık yaratıcı olabilir. Sınıflamada standardizasyona rağmen daha önce saptanmış sitokinlerin isimleri yerleştiği için değiştirilmiştir. Benzer moleküle sahip iki ana grup olduğu söylenebilir. Bunlar pro-inflamatuar ve anti-inflamatuar sitokinlerdir.[51]

İnflamasyon yapan enfeksiyon hastalıkları, otoimmün hastalıklar, tümoral, vasküler hastalıklar ve travma gibi nedenlere bağlı olarak ortaya çıkan doku hastalıklarının makrofajları uyarması bu hücrelerden IL-1, IL-6 ve TNF-α gibi pro-inflamatuar sitokinlerin sentezlenip salınmasına neden olur.[52]

2.2.1. İnterlökin-1 (IL-1)

İnterlökin-1 (IL-1) iki farklı proteinden meydanagelmekte olup bunlar IL-1α ve IL-1β' dır. İkinci kromozom üzerinde iki ayrı gen tarafından meydana getirilen IL-1αve IL-1β' nın antijenikyapıları farklı olmalarına rağmen biyolojik aktiviteleri ve etkinlikleri aynıdır. Monositler hem IL-1α hem de IL-1β yapmalarına rağmen daha çok IL-1β yaparlar buna karşılık keratinositler daha çok IL-1α yaparlar.[53]

IL-1 organizmada hemen hemen bütün hücreler tarafından yapılmakla birlikte daha çok makrofajlar, keratinositler, endotel hücreleri, düz kas hücreleri, dendritik hücreler, fibroblastlar ve nötrofillerde yapılmaktadır. T lenfositlerini uyaran ajanlar aynı zamanda makrofajları da uyararak IL-1 oluşmasına neden olabilirler.[54]

IL-1 hücreler üzerinde daha çok koruyucu etkiye sahiptir ve bu etki kemik üzerinde daha belirgindir. IL-1 T hücrelerinden IL-2 salgılanmasını ve bu hücrelerin yüzeyinde IL-2 reseptörlerinin sayısını arttırarak da T hücrelerinin çoğalmasını sağlar. IL-1 antijen sunan hücrelerin kapasitesini arttırır; B lenfositleri üzerindeki etkileri ile B lenfositlerinin proliferasyonunu, immünglobülin sentezini ve hücre yüzeyinde immünglobülin reseptörlerinin sayısını arttırmaktadır. IL-1 lokal nötrofil infiltrasyonuna, gecikmiş tipte hücresel hassasiyete, fibroplazi ve anjiyogenezise neden olur.[55]

IL-1 daha yüksek miktarlarda salgılandığında kan dolaşımına girer ve endokrin etkiler gösterir. IL-1 ve TNF hipotalamusa etki ederek ateş, hepatositlere etki ederek de akut faz proteinlerin yapılmasına neden olmaktadır. IL-1 hipotalamusa etki ederek kortikotrop salgılatıcı faktörün salınmasına neden olur; bu da adrenal kortekse etki ederek steroidlerin salınımını sağlar ve steroidler de IL-1 ve TNF' nin salınımını inhibe eder. Böylece IL-1' in negatif feed-back etkisi ortaya çıkar.[56] Bu özellik TNF ve IL-6' da da mevcuttur.

IL-1 ve TNF osteoklastik aktiviteyi uyararak kemiğin yenilenmesine neden olurken aynı zamanda osteoblastlardan alkalin fosfatazın salınımını arttırırlar. IL-1, fibroblast ve sinovyal hücrelerin proliferasyonunu arttırıcı etki gösterir.[57] IL-1 epitel hücrelerinin proliferasyonunu, tip IV kollajen ve interferon beta yapımını arttırır ve bu etkisi ile de antiviral etki gösterir.[58]

IL-1 romatoid artrit, septik şok, periodontitis, malignite, asbestoz, tüberküloz ve AIDS'de hastalığın aktivitesi ile ilişkili olmakla birlikte akut pankreatitte multiorgan yetmezliğinin fizyopatolojisinden sorumlu tutulmaktadır. IL-1'in tüberkülozda ve inflamatuar barsak hastalıklarında epitelyal hücrelerden akut faz proteinlerinin ve sitokinlerin üretimini artırdığı gösterilmiştir.[59] Çözünür IL-1 reseptörü hematopoezin stimülasyonunda, radyasyonun öldürücü dozlarına karşı korunmada ve kanser hücrelerinin büyümesinin durdurulmasında anti-inflamatuar ve immünosupresif tedavi için geliştirilmiştir.[60]

Pro-inflamatuar sitokinlerden olan IL-1' in periodontitisin patojenik sürecinde önemli bir rol oynadığı rapor edilmiştir.[61] IL-1 hem immün hem de inflamatuar cevabı düzenleme yeteneğine sahip multifonksiyonel bir sitokindir. IL-1α ve IL-1β seviyesi periodontitisli hastaların dişeti oluğu sıvısında yüksek bulunmuştur. IL-1β periodontal dokularda en çok bulunan sitokindir.[62]

IL-1' in osteoklastları hedef alarak kemik yıkımıyla sonuçlanan osteogenezisi uyarması iyi bilinmektedir. IL-1β' nın osteoklastlar üzerindeki etkisi in-vitro olarak incelenmiş ve IL-1β' nın osteoklastların olgunlaşmış formlarını artırdığı kadar rezorptif kapasitesini de artırdığı bulunmuştur.[8]

Periodontal ligament hücreleri zengin kollajen doku içeren periodontal ligamentin en baskın hücreleridir ve IL-1β konsantrasyonu periodontal dokularda bu alanlarda artmaktadır. Ayrıca matriks metalloproteinaz-1 (MMP-1) ve matriks

metalloproteinaz-2 (MMP-2)' yi artırarak ataşman kaybına yol açan periodontal ligament kollajenlerinin yıkımına yol açabilmektedir.[63]

İnsan gingiva fibroblastları (HGFs) yapışık dişeti dokusunda bol bulunan hücrelerdir ve inflamasyonlu gingivada inflamasyonun kontrolünde önemli rol oynamaktadır.[64] HGF' lerin inflamatuar sitokinleri artırararak verdiği cevaplar, periodontitisin gelişimine katkıda bulunmak olarak düşünülmektedir.[65] Shunsuke ve ark[66] inflamasyonla ilişkili moleküllerin düzenlenmesinde IL-1β ve IL-6/sIL-6R' nin HGF' lerde sinerjik etki gösterdiğini ve IL-1β' nın HGF' lerde IL-6' nın sekresyonunu önemli düzeyde artırdığını rapor etmişlerdir.

2.2.2. İnterlökin 6 (IL-6)

İnterlökin 6 (IL-6) ilk olarak preaktivasyon halindeki normal insan lenfositleri ve Epstein-Barr virüsünce transformasyona uğratılmış B lenfositler tarafından immünglobülin salgılatan bir faktör olarak tanımlanmış ve "B lenfosit uyarıcı faktör-2" olarak adlandırılmıştır.

IL-6, 26 kd ağırlığında olup 184 aminoasitten oluşur. Başlıca T ve B lenfositler, monositler, fibroblastlar, keratinositler, endotelyal hücreler, astrositler, kemik iliği stromal hücreleri ve mezenşimal hücreler tarafından sentez edilir. Lenfosit, monosit, mesane ve akciğer hücreleri tarafından oluşturulabildiği gibi kardiyak miksoma, myeloma ve hipernefroma gibi tümör hücrelerince de oluşturabilmektedir.[67]

IL-6, akut yangısal yanıtta C-reaktif protein (CRP), α1-antikimotripsin, α asit glikoprotein, fibrinojen, haptoglobin, C1 esteraz inhibitör gibi çeşitli akut faz proteinlerinin üretimini artırırken, pre-albümin, albümin, transferin ve retinol bağlayıcı protein üretimini ise azaltır. IL-6, prostoglandin E2'ye bağımlı bir mekanizma yoluyla ateşe neden olur.[68]

IL-6'nın hipofiz bezinden adrenokortikotropik hormon (ACTH) ve böbreküstü bezinden glukokortikosteroidlerin salınmasına neden olduğu, B lenfositlerden immünglobülin üretimini artırdığı, granülosit makrofaj koloni stimüle edici faktör (granulocyte macrophage colony stimulating factor-GM-CSF) ile sinerjik etki yaparak hematopoietik progenitör hücrelerin granülositlere dönüşümünde önemli bir rol üstlendiği, beyin serotonin ve triptofan metabolizmasını artırdığı, bunun yanında IL-2 üretimi ve IL-2 reseptörlerinin etkinliğini artırdığı kaydedilmektedir.[69]

IL-6 nötrofil ve makrofajların olgunlaşmasını ve sitotoksik T lenfositler ile natürel killer (NK) hücrelerin farklılaşmasını sağlar. Nöron farklılaşması ve gelişiminde önemli bir rol üstlenir ve dopamin sentezini düzenler. Osteoklastların sayı ve fonksiyonunu artırarak kemik erimesine neden olur.[70]

IL-6 birçok pro-inflamatuar özelliğe sahiptir, lenfositlerde adezyon moleküllerinin ve kemokinlerin üretimini stimüle eder,[71] karaciğer hücrelerinde akut faz proteinlerini uyarır,[72] kanda nötrofil sayısını artırır. Ayrıca romatoid artritli (RA) hastaların kanında ve synovial sıvılarında IL-6' nın seviyesinin arttığı gözlemlenmiştir.[73] Genel olarak IL-6 RA ve periodontitisin patogenezinde büyük rol oynayan multifaktöriyel bir sitokin olarak iyi bilinmektedir.[64]

IL-6 yaralanma ve enfeksiyonlara karşı konak savunmasının majör medyatörüdür. O aynı zamanda osteoklastları aktive eder ve kemik rezorbsiyonuna neden olur.[74] IL-6 osteoblast ve synovial hücrelerden türeyen RANKL' ın salınımını artırarak osteoklastogenezisi indirekt olarak da artırabilir.[75]

IL-6, IL-1 ve TNF-α' nın biyolojik aktivitelerini eş zamanlı olarak artırır. Örneğin Nakahara ve ark.[76] nın raporuna göre IL-1 ve TNF-α' nın sinovyal fibroblastlardan vasküler endotelyal büyüme faktörü (vascular endothelial growth factor -VEGF) üretimini uyarması, IL-6 tarafından artırılmaktadır. Üstelik Kawashiri ve ark.[77]

bu proinflamatuar sitokinlerin RA' li hastaların sinovyal hücrelerinden kemokin (C-C motif) ligand 20 (CCL20) üretimini sinerjik olarak artırdıklarını rapor etmişlerdir. Nishikawa ve ark.[78] IL-6' nın IL-1 ile sinerjik olarak karaciğer hücrelerinden CRP üretimini indüklediğini rapor etmiştir.

Matriks metalloproteinaz (MMP) kartilaj ve kemik yıkımında önemli bir rol oynamaktadır. IL-1 ve IL-6 synovial hücrelerden ve kondrositlerden matriks metalloproteinazların (MMPs) üretimini indüklemesi iyi bilinmektedir.[79] Hashizume ve ark.[80] IL-6' nın MMP-1, MMP-3 ve MMP-13' ün üretimini uyardığını rapor etmişlerdir. Suzuki ve ark.[81] çözünür IL-6 reseptörlerinin (soluble Interleukin 6 receptor-s IL-6R) sinerjik olarak IL-1 ile birlikte synovial hücrelerden MMP üretimini stimüle ettiğini göstermişlerdir.

Shibata ve ark.[82] nın yaptığı çalışmanın bulguları IL-6' nın MMP-1 üretimini direkt etkilediğini göstermiştir. Bu çalışmaya göre IL-6, IL-1β' nın MMP-1 üretimi üzerindeki etkisini artırmaktadır. Bu muhtemelen IL-6, IL-1β' nın MMP-1 üzerindeki sinerjik etkisiyle periodontal ligamentlerin yıkımını desteklemesi şeklindedir.

2.2.3. Tümör Nekroz Faktörü-alfa (TNF-α)

Tümör Nekroz Faktörü (TNF) inflamatuar patoloji esnasında meydana gelen olayların bir kısmına aracılık eden bir sitokindir. TNF moleküler ağırlığı yaklaşık 17.000 kDa/monomer olan trimerik bir proteindir.[83]

TNF' nin TNF-α ve lenfotoksin-alfa olarak da bilinen TNF-β olmak üzere iki farklı tipi vardır. Hücre yüzeyi yapısı açısından birbirine benzeyen iki farklı TNF reseptörü vardır: TNF reseptör-1 ve TNF reseptör-2. Bu reseptörler farklı sitoplazmik kısımlara sahiptirler ve bunun sonucu olarak farklı uyarılarla aktif hale gelirler. Deneysel kanıtlar, TNF' nin mikrobiyal patojenlere karşı dirençte rol oynadığını

göstermiştir.[86] TNF indüksiyonu, kemotaktik sitokinler olarak rol oynayan kemokinler ve prostoglandinleri üreten siklooksijenazlar gibi sekonder medyatörlerin üretimini uyarır.[84]

TNF-α, makrofajlar ve monositler tarafından üretilen ve "kaşektin" olarak da bilinen bir polipeptid sitokindir. TNF-α çeşitli hücre popülasyonları üzerinde iltihabi ve immün düzenleyici olarak etki gösterir.[85]

TNF-αaktive monositler, makrofajlar ve daha az çoğunlukla aktive T hücreler, B hücreler, mast hücreleri, fibroblast, keratinosit, Kupffer hücreleri, düz kas sinovyal örtü hücreleri ve bazofil gibi birçok hücre tipinden salgılanmaktadır. TNF-αüretimi IL-10, TGF-β, prostoglandin E2, siklosporin A, deksametazon, ibuprofen, metilprednizalon ve pentoksifilin tarafından inhibe edilir.[60]

TNF-α immüno-inflamatuar reaksiyonlarda düşük konsantrasyonlarda lokal etki gösteren güçlü parakrin ve otokrin düzenleyicidir. O aynı zamanda birçok hücre tipinde büyüme ve farklılaşmayı düzenler. Çalışmalar TNF-α' nın akut inflamasyonda ve antitümoral immünitede en önemli sitokin olduğunu göstermektedir. TNF-α nötrofil ve endotel hücrelerini uyararak adezyon ve kemotaksisi yönetir.[60]

TNF-α inflamatuar ve immün süreçlerle ilgili ana sitokinlerden birisi olarak görülmektedir. TNF-α hücrelerle karşılıklı etkileşim içine girerek ya da pleiotropik tarzda etkileyerek, inflamasyonun artması ve kemik rezorbsiyonunda farklı hücre tiplerinde ve dokularında etkilerde bulunarak inflamasyon ve sitotoksisite de anahtar rol oynar.[86]

Periodonsiyumda birçok kaynaktan üretilebilen TNF-α, dişeti fibroblastlarını da içerecek şekilde fibroblastları uyararak doku yıkımından sorumlu bir enzim olan kollejenaz üretimini ve kemik rezorbsiyonunu stimüle eder.[87]

TNF-α in-vitro ve in-vivo kemik rezorbsiyonunun etkili stimülatörüdür[88] ve matür osteoklastlar içerisinde osteoklast prekürsörlerinin farklılaşmasını artırır.[89] Bu sitokin hem osteoklastların farklılaşması ve olgunlaşmasında doğrudan hem de kemik matriksini etkileyerek dolaylı yoldan etkiler. Bununla birlikte TNF-α kemik rezorbsiyonunda tek başına değildir, IL-1 ve RANKL kemik rezorbsiyonuyla ilişkili inflamasyon alanında bol bulunur. Ayrıca nükleer faktör kappa B reseptör aktivatörü(receptor activator for nuclear factor κB- RANK) ve TNF receptor 1 (TNFR1) arasında kombine sinyallerin sonucunda TNF-α tarafından osteogenezisin uyarıldığı gösterilmiştir.[90]

2.2.4. İnterlökin 17(IL-17)

IL-17 ise başlıca CD (+4) ve CD (+8) T lenfositler tarafından sekrete edilen bir sitokindir. CD4 T lenfositlerinde klonlanmıştır ve 155 aminoasit içerir.[91] IL-17 sitokin ailesi içinde 6 üye vardır: IL-17A (yaygın olarak IL-17 olarak anılır), IL-17B, IL-17C, IL-17D, IL-17E (IL-25 olarak da bilinir) ve IL-17F. Bu üyeler içinde IL-17A ve IL-17F' nin biyoloik fonksiyonları en iyi anlaşılmıştır. Bu iki sitokin güçlü homolog etkiye sahiptir.[92] Fonksiyonel olarak IL-17A ve IL-17F pro-inflamatuar cevabı düzenlerler.[93] IL-17B, IL-17C ve IL-17D' nin pro-inflamatuar sitokinlerin üretimini indüklediği görülmüştür fakat onların biyolojik fonksiyonları büyük oranda bilinmez.[94]

IL-17A ve IL-17F pro-inflamatuar sitokin, antipatojenik peptid ve kemokin salınımını indükleyerek immünolojik fonksiyonları düzenler. IL-17A ve IL-17F' nin S. aureus' a karşı savunmada fonksiyonu büyüktür, çünkü yalnızca bu iki sitokin eksik olduğu zaman hayvanlar bu bakteriye karşı daha hassas olmaktadırlar.[93]

Birçok tip patojenin invazyonuna karşı konak savunmasında önemli olmasına rağmen, düzensiz IL-17A ve IL-17F üretimi pro-inflamatuar sitokinlerin aşırı üretimi ve

otoimmünite ve doku hasarına yol açan kronik inflamasyonla sonuçlanır. IL-17 ailesi sitokinleri multipl skleroz, romatoid artrit, inflamatuar barsak hastalığı ve psöriazis gibi birçok otoimmün hastalıklarla ilişkilidir.[95]

IL-17A romatoid artritli (RA) hastaların sinovyumunda ve sinovyal sıvılarında saptanmıştır.[96] RA'li hayvan modelleri kullanılarak yapılan birçokçalışma IL-17A' nın bu hastalığın ilerlemesinde anahtar rolü olduğunu göstermiştir. Hastalıktan sonra IL-17' nin blokajı kemik ve kartilaj erozyonunu etkili bir şekilde önlemekte ve klinik semptomların şiddetini azaltmaktadır.[97]

IL-17'nin, fibroblastlar, endotel hücreleri ve epitel hücrelerinde IL-6, IL-8, granülosit makrofaj koloni stimüle edici faktör (GM-CSF) ve PGE2 üretimini artırdığı ve hücre içi adezyon molekül-1'in hücre yüzeyinde etkinleşmesine neden olduğu da kaydedilmektedir.[98]

IL-17A başlangıçta T helper 17 (Th17) hücrelerinden salınan bir stokin olarak tanımlanmıştır. Bununla birlikte sonraki çalışmalar CD (+4) ve CD (+8) T hücreleri, natürel killer hücreler, nötrofiller, eozinofiller, mast hücreleri ve makrofajları içeren diğer çeşitli hücrelerin IL-17A kaynağı olarak tanımlamıştır.[99] Th17 hücreleri periodontitisli hastaların gingival dokusunda saptanmış[100] ve IL-17 infiltrasyonunun inflamasyonun şiddeti ile ilişkili hücreleri ürettiği görülmüştür.[101]

Önceki çalışmalar IL-17 ailesinin serum, tükrük ve dişeti oluğu sıvısındaki düzeyi ile periodontitis arasındaki ilişkiyi klinik olarak araştırmışlar ve özellikle de IL-17A üzerine odaklanmışlardır. IL-17B, IL-17C, IL-17D, IL-17F ve IL-17A/F tüm çalışmalarda proinflamatuar fonksiyona sahip olarak rapor edilmişlerdir.[99]

IL-17 seviyeleri çözünür dokularda, periodontitisli hastaların serum, tükrük ve dişeti oluğu sıvısında yükselmiştir. İlginç olarak IL-17A serum düzeyi agresif periodontitisli hastalarda klinik olarak ataşman kaybı ile ilişkili olarak gösterilmiştir.[15]

Üstelik periodontitisli hastaların hem dişeti oluğu sıvısında IL-17A'nın seviyesi hem de agresif periodontitisli hastalarda serumda IL-17A' nın seviyesi periodontal tedaviden sonra azalmıştır.[16] Bu yüzden bu bilgiler IL-17A' nın periodontitisin patogenezinde rol oynadığını göstermiştir.

Son yıllarda birçok çalışma IL-17 ' nin aynı zamanda kemik rezorbsiyonunda da önemli rol oynadığını göstermiştir. Moon ve ark.[102] IL-17' nin IL-32 ile birlikte sinerjik olarak romatoid artritte kemik yıkımını artırdığını rapor etmiştir. Bunun yanında IL-17' nin osteoblastlarda, synovial hücrelerde ve mezenşimal kök hücrelerinde IL-1, PGE2, TNF-αve RANKL' ı indükleyerek indirekt olarak osteoklast farklılaşmasını artırdığı görülmüştür.[103] Hayashi ve ark.[104] IL-17 ve IL-17R' nin deneysel diş hareketleri boyunca periodontal ligamentte (PDL) saptandığını rapor etmiştir. Bu çalışma aynı zamanda IL-17' nin IL-6' yı indükleyerek insan periodontal ligament hücrelerinin (hPDLCs) üretimini ve osteo/odontokaltogenezisi stimule ettiğini göstermiştir.

IL-17A, endometrial stroma hücreleri, hava yolu epitel hücreleri, kardiyak fibroblast hücreleri gibi çeşitli yapıdaki hücrelerin çoğalmasını ve göçünü uyarır.[105] Huang ve ark.[103] IL-17A' nın insan kemik iliğinden türetilen mezenşimal kök hücrelerin çoğalması ve osteoblast farklılaşmasını stimule edebildiğini rapor etmiştir. PDL fibroblastları bir dizi kollajen matriks tiplerinin tamir ve bakımına katılmaktadır. Yan Wu ve ark.[18] yaptıkları çalışmada IL-17A' nın varlığında PDL fibroblastlarının göçü önemli derecede artmaktadır. Bu çalışmaya göre IL-17A' nın periodontal yara iyileşmesini düzenlemesi PDL fibroblastlarının proliferasyonundan daha çok migrasyonuyla kontrol ederek yapmaktadır. IL-17A, PDL fibroblastlarındaki IL-17 reseptörleri aracılığıyla p38 mitojen aktive edici protein kinaz (MAPK) ve nükleer faktör- kappa B (NF-κB) yolağının aktivasyonuyla MMP-1 ekspresyonunu indüklemektedir ve bu hücre göçünün artmasıyla sonuçlanmaktadır.

IL-17 aynı zamanda inflamatuar kök rezorbsiyonunu uyaran önemli bir medyatördür.[106] IL-17' nin periodontal ligament ve alveoler kemik rezorbsiyonunun remodelasyonunu düzenleyerek ortodontik diş hareketinde önemli bir rol oynadığı beklenmektedir. IL-17 ve IL-17R proteinleri ortodontik zorlanmaya maruz kalan farelerin periodontal ligament dokularında saptanmıştır. Ortodontik zorlanmaya maruz kalan periodontal ligament dokularında aynı zamanda Th17 hücreleri belirmiştir.[104]

IL-17' nin sinovyal fibroblastlarda ve gingival fibroblastlarla IL-6 ve IL-8 sekresyonunu stimüle ettiği görülmüştür.[19] IL-17 aynı zamanda synovial fibroblastlarla MMP-1 ve MMP-3'ün üretimini uyarmaktadır. Bu raporlar göstermektedir ki mekanik streslere cevap olarak IL-17 üretimi, proinflamatuar sitokinlerin üretimini ve periodontal ligamentlerde ekstrasellüler matriksin bozulmasını artırabilmektedir.

2.3. PDHG ve POF Lezyonlarının Histopatogenezi

2.3.1. PDHG ve POF' un Patogenezi ve Muhtemel Mekanizmalar

PDHG ve POF lezyonlarının histoptolojisi hala tam olarak açıklanamamıştır. Dev hücreli lezyonlarda bu alanda yapılan yenilikçi çalışmalar, osteoklastlara benzer özelliklere sahip çok çekirdekli dev hücrelere, kemik rezorbsiyonuna, kalsitonine karşı yanıtlara, osteoklastlara yapışık özel monoklonal antikorlara ve tartara dirençli asit fosfatazlara yoğunlaşmıştır.[107]

Osteoklast hücreleri için en iyi belirteçin kalsitonin reseptörleri olduğu ilk olarak 1999 yılında Pogrel ve ark.[108] nınçalışmalarında dev hücreli lezyonlarda bu reseptörlerin izole edilmesi ile ortaya konulmuş ve daha sonra bununla ilgili birçok seri çalışma yapılmıştır.[109-112]

Mononükleer hücre popülasyonunda yapılan ultrastrüktürel ve immünolojik temelli çalışmalarda 2007 yılında Vered ve ark.[109] myofibroblastları tanımlanmıştır.

Gerek dev hücreli lezyonlarda gerekse periferal ossifiye fibromalarda myofibroblastlar lezyonun en önemli ayrılmaz bileşenidir. Myofibroblastlar bu lezyonlarda daima bol olarak bulunmaktadır. Bu lezyonlarda myofibroblastların ortaya çıkması ile ilgili olası iki kaynak gösterilmiştir. Birincisi kemik iliğinin farklılaşmamış mezenşimal iğsi hücreleridir. Bu farklılaşmamış mezenşimal iğsi hücreler osteoblastlara, fibroblastlara ve histiositlere olduğu kadar myofibroblastlarada farklılaşmaktadır. İkinci kaynak ise tam farklılaşmamış makrofajlardır.

Kanıtlar myofibroblast fenotipindeki hücrelerin durağan olmadığını, onların sırasıyla inflamatuar sitokinler, TNF-α ve RANKL' ın stimülasyonu ile osteoblast benzeri fenotip kazanabileceğini göstermiştir.[110] Bu lezyonlarda myofibroblastların önemi lezyonların biyolojik davranışı içinde agresifliğini artırması ile direkt ilişkili olarak görülmesinde yatmaktadır.[111] Fakat myofibroblastların yoğunluğunun artması ile dev hücreli lezyonların agresifliği arasında direk ilişki olmadığı kanıtlanmıştır.[111] Bununla birlikte bu hücrelerin kaynağının (hem kemik iliği hem de makrofajlar) agresifliğin artmasındaki oynayabileceği rol de tam açık değildir.

Mikroskobik bulgular dev hücreli lezyonların birçok kan damarı, bol kırmızı kan hücreleri, damar duvarına bitişik dev hücreler barındırması nedeniyle zengin vasküler yapıya sahip olduğunu göstermiştir. Yine POF lezyonları da hücreden zengin yoğun fibroblastik bağ dokusundan oluşmuş olup her iki lezyon da mezenşimal bir içeriğe sahiptir. Her iki reaktif lezyonun büyümesi ve lezyon altında kemik rezorbsiyonları izlenmesi nedeniyle bu lezyonların patogenezinin açıklanmasında anjiyogenezis ve osteoklastogenezis olayları üzerinde durulmaktadır.[112]

Anjiyogenezis Süreci

Kan damarları oluşmadan önce yeni kapillerlerin gelişmesi anjiyogenezis olarak adlandırılır. Anjiyogenezis embriyonik gelişim ve yara iyileşmesi gibi fizyolojik

durumlar içinde fazlaca kontrollü bir fenomendir. Buna karşın tümör büyümesi ve ilerlemesi, osteoporoz, RA ve periodontitis gibi doku ve kemik yıkımıyla ilişkili iskeletsel inflamatuar bozukluklar gibi patolojik durumlarda anjiyogenezis kontrolsüz olur. Bunun hayati önemi anjiyogenezisin bazı faktörler tarafından yönetilmesidir; şimdiye kadar en bilineni vasküler endotelyal büyüme faktörü (VEGF) ve temel fibroblast büyüme faktörü (bFGF)' dür.[113]

Son dönemlerde dev hücreli lezyonlarda VEGF ve bFGF' nin immüno-histokimyasal ekspresyonu çalışmalarıyla anjiyogenezisin büyüklüğü analiz edilmiştir. Çalışma sonuçları anjiyo-genetik faktörler için az sayıda kan damarının pozitif olması nedeniyle anjiyo-genetik aktivitenin bu lezyonlarda düşük olduğunu göstermiştir. Bununla birlikte VEGF ve bFGF için mononükleer hücreler ve dev hücrelerin dikkate değer sayısı pozitif bulunmuştur. Bu gözlemin altında yatan gerçek şudur ki, potent anjiyogenik faktörler olan VEGF ve bFGF' nin esas rolü osteoklast formasyonu sürecinde oynadığı görülmüştür.[112]

Osteoklastogenezis Süreci

Normal fizyolojik durumlarda kemik yapımı ve kemik yıkımı arasında denge vardır, inflamatuar durumlarda bu denge bozulur.

Osteoklastlar kemik rezorbsiyonundan sorumlu hücrelerdir ve bu hücrelerin aktivasyonu ve farklılaşması için bazı proteinler gerekir. Osteoklastlar çeşitli lokal ve sistemik faktörlerin altında hematopoietik dokudan kaynak alarak türeyen hücrelerdir. Osteoklastogenezis içindeki faktörler; osteoklast farklılaştıran faktör, makrofaj koloni stimüle edici faktör (M-CSF), VEGF ve TNF-α' dır.[114]

Osteoklastogenezis tüm osteolitik lezyonlarda gözlemlenmiştir. Çok nükleuslu dev hücreler ve tek nükleuslu hücreler, ekstrasellüler matriks metallloproteinazlar (MMPs) gibi makrofaj fenotip üreten enzimlerle kemik demineralizasyonunu

gerçekleştirir.[115] İlaveten bu hücre tiplerinden salınan TNF-α ve transforme edici büyüme faktörü-beta (TGF-β) gibi sitokinler osteoklast farklılaşmasını stimüle ederler.[116]

İnflamatuar cevap süresince IL-1β, IL-6, IL-11, ve IL-17 ve TNF-α gibi proinflamatuar sitokinler osteoblast/stromal hücrelerde OPG üretimini azaltırken RANKL ekspresyonunu artırarak osteoklastogenezisi indükleyebilir. Buna karşın IL-13 ve interferon gamma (IFNγ) gibi anti-inflamatuar medyatörler OPG ekspresyonunu artırarak RANKL ekspresyonunun azaltarak osteoklastogenezisi inhibe edebilir.[117]

Kemik rezorbsiyonu inflamatuar mediatörlerin kritik konsantrasyonuna bağlıdır. Şekil 1' de görüldüğü üzere IL-1, IL-6, IL-11, IL-17, TNF-α, lösemi inhibitör faktör (LIF) ve onkostatin M (OSM) gibi poinflamatuar sitokinlerin ekspresyonu kemik rezorbsiyonuna yol açar. Bradikinin, kallidin ve thrombin gibi kininler ve çeşitli kemokinler de kemik rezorbsiyonu üzerinde stimülatör etkiye sahiptir. IL-4, IL-10, IL-12, IL-13, 1L-18, IFN-β ve IFNγ gibi anti-inflamatuar sitokinlerin ve diğer medyatörlerin ekspresyonu ise karşıt etki göstererek kemik rezorbsiyonunu inhibe eder.[11]

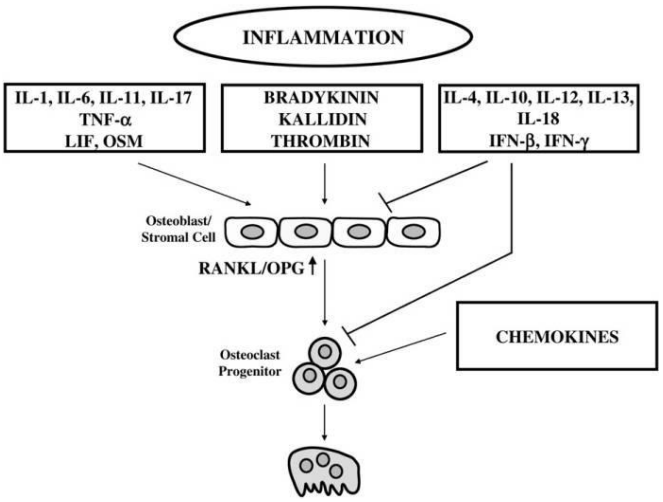

Şekil 2.1. Proinflamatuar sitokinler ve diğer medyatörlerin RANKL'ı etkileyerek kemik rezorbsiyonunu stimülasyonu ve inhibisyonu

2.3.2. PDHG ve POF Lezyonlarının Patogenezinde Sitokinlerle Birlikte Rol Alan Medyatörler

PDHG ve POF lezyonlarında inflamatuar olaylarda en büyük rolü pro-inflamatuar sitokinler rol oynamaktadır. IL-1, IL-6, IL-17 ve TNF-α gibi proinflamatuar sitokinler PDHG ve POF gibi reaktif lezyonlarda hem anjiyogenezis olaylarında hem de osteoklastogenezis olaylarında rol almaktadırlar. Bu süreçlerde proinflamatuar sitokinlerlesin rolü hem direkt olarak hem de etkileşime girdiği diğer medyatörler aracılığı ile endirekt olarak ortaya çıkmaktadır. PDHG ve POF lezyonlarında sitokinlerden başka rolü olan bu medyatörlerin başlıcaları; büyüme faktörleri, MMPs, RANKL, OPG, faktör 6 ile ilişkili TNF reseptörü (TRAF6), kemokinler ve paratiroid hormon (PTH) gibi hormonlardır.

Büyüme Faktörleri

PDHG ve POF lezyonlarının patogenezinde çeşitli büyüme faktörleri rol oynamaktadır. Anjiyogeneziste rolü olan en önemli faktörler vasküler endotelyal büyüme faktörü (VEGF) ve temel fibroblast büyüme faktörü (bFGF)' dir. Transforme edici büyüme faktörü-beta (TGF-β) ise özellikle osteoklastogeneziste önemli rol oynamaktadır.

Vasküler endotelyal büyüme faktörü (VEGF) solid tümörlerin ilerlemesinde rol alan potent anjiyojenik faktördür.[119] VEGF pre-osteoklastlar için potent kemoatraktive ajan olarak osteogeneziste önemli bir rol oynar. Osteoklastların farklılaşmasını uyararak osteoklastların farklılaşmasında direkt rol alır.[120]

Temel fibroblast büyüme faktörü (bFGF) hem en önemli potent anjiyogenik faktördür hem de osteoklastogenezis içinde anahtar rol oynar. bFGF' nin bu iki rolü büyük seri in-vivo ve in-vitro çalışmalarla ortaya konulmuştur.[121] bFGF anjiyogenezis içinde endotelyal hücrelerden VEGF üretimini indükler. VEGF vasküler permeabiliteyi

artırır ve osteoklast progenitör hücrelerin uyarılması ve farklılaşması için kemoatraktan olarak rol oynar. Anjiyojenik stimülasyon osteoklast progenitör hücrelerin periferal dolaşımdan kemik doku içine göçünü ve rezorbtif osteoklast hücrelerine dönüşümünü artırır.[122] İkinci olarak da bFGF RANKL-mRNA sentezini artırır. RANKL, osteoklast prekürsörü olarak bilinen siklooksijenaz (COX)-2 ekspresyonunu selektif olarak indükler ve bu süreç prostoglandin E2 (PGE2) ve mitojen aktive edici protein (MAP) üretimine yol açar. Çünkü mitojen aktive edici proteinkinaz (MAPK), p38, p42 ve p44 osteoklastogeneziste anahtar rol oynamaktadır. Bu süreç bFGF nin indüklediği RANKL, COX2 ve MAPK yolağı osteoklastogenezis ve kemik rezorbsiyonu ile sonuçlanır. [115]

Transforme edici büyüme faktörü-beta (TGF-β) plateletlerden, T lenfositlerden, endotelyal hücrelerden ve makrofajlardan üretilen 390 aminoasitten oluşan multifonksiyonel bir sitokindir. TGF-β fibroblast proliferasyonunun stimülatörü olarak iyi bilinmesine ek olarak kemik metabolizmasında da rol oynar.[123] TGF-β pre-osteoklastları etkileyerek ve bu hücrelerin farklılaşmasını artırarak onları osteoklastlara dönüştürür.

Matos ve ark[13] yaptığı çalışmada dev hücreli lezyonlarda TGF-β ile TNF-α' nın karşılıklı etkileşimlerinin osteoklastogenezis ve kemik rezorbsiyonunda önemli olabileceğini göstermiştir. Çünkü TGF-β yokluğunda TNF-α' nın aktive edilmiş T hücre nükleer faktörü (NFAT) ekspresyonunun artışını indüklemediği görülmüştür.

Proteazlar

Multipl proteazların periodontitiste ekstrasellüler matriksin yıkılmasında rolü oldukları düşünülmektedir. Bu proteazlar, matriks metalloproteinazlar (MMPs), katepsin B gibi sistein proteazlar ve diğerlerini içerir.[124] Matriks metalloproteinazlar içinde özellikle matriks metalloproteinaz 1 (MMP-1), matriks metalloproteinaz

2(MMP-2) ve matriks metalloproteinaz 9 (MMP-9) periodontal dokuların yıkımında önemli rol oynamaktadır.

MMP-1 gingival kollojen liflerin yıkılmasında önemli rol oynar çünkü yapışık dişeti dokusunda baskın olan tip 1 kollajendir.[125] MMP-1 ekstrasellüler matriksin yıkımının başlatıcısı olarak hizmet eder.[126] MMP-1 interstisyel kollajen yıkımında primer kollejenaz olarak bulunmuştur ve onun dişeti oluğu sıvısındaki konsantrasyonu periodontitisle ilişkili olarak artmıştır. MMP-1 protein mRNA seviyesinin artması da periodontitisli hastalarda saptanmıştır.[127]

MMP-2, matriks dejenerasyonunda uygun alanlarda enzimlerin lokalizasyonu için önemli bir faktördür.[128]

MMP-9, vasküler membranların remodelingini, kemik rezorbsiyonu ve non-mineralize kemik matriksinin proteolizini düzenleyerek anjiyogenezis sürecinde önemli bir rol oynar.[129]

Katepsin B, kollajen lifleri direkt olarak yada MMP-1' in aktivasyonu ile proteazlara katkıda bulunarak indirekt olarak yıkıma uğratır.[130]

İnflame insan gingiva doku örnekleri ve kültürleri, sağlıklı insan gingiva dokusu örnekleri ve kültürlerine göre daha yüksek seviyede MMP-1 ve MMP-2 aktivitesi içermektedir.[131] MMP-1 ve MMP-2' nin dişeti oluğu sıvısındaki konsantrasyonu periodontal hastalığın şiddeti ile pozitif ilişkilidir.[132]

RANKL/OPG

Nükleer faktör kappa B reseptör aktivatörü ligandı (receptor activator for nuclear factor κB ligand -RANKL) TNF süperfamilyasının bir üyesidir ve osteoklast farklılaştırıcı faktör olarak bilinir. Nükleer faktör kappa B reseptör aktivatörü (receptor activator for nuclear factor κB -RANK)' ın iki formu vardır: Çözünür formu (sRANKL) ve membrana bağlı formu (mRANKL). RANKL osteoblastlardan ve stromal

hücrelerden salgılanır. RANKL osteoklast ve preosteoklast hücrelerin yüzeylerindeki RANK reseptörlere bağlanır ve osteoklastların çoğalması ve farklılaşmasını stimüle ederek osteoklastların oluşumunu artırır.[133]

Osteoprotegerin (OPG) osteoblastlardan ve kemik iliği stromal hücrelerinden üretilir. OPG RANK reseptörlerine bağlanarak RANKL' ı engeller ve aşırı kemik yıkımını tersi yönde düzenler.[134]

Kemik rezorbsiyonu OPG ve RANKL arasındaki dengeye bağlıdır. Onların her ikisi de osteoklast prekürsörlerinin farklılaşmasını düzenler. Böylece RANKL'ın OPG' ye oranı periodontitiste alveoler kemik rezorbsiyonunun bir göstergesi olduğu kadar, osteoklastogeneziste anahtar parametre olarak da görülmektedir.[135]

İnsan periodontal hücreleri sürekli OPG salgılar fakat bakteriyel değişiklikler ve ortodontik diş hareketlerinden etkilenmedikçe RANKL salınımı düzenli değildir.[136] İnsan periodontal hücrelerinde RANKL ve OPG salınımı, çeşitli uyaranlar tarafından ve osteoklastojenik moleküllerin düzeninin bozulması sonucunda alveolar mekanizmalar tarafından etkilenebilmektedir.[137]

RANKL aracılı osteoklastogenezis periodontitiste inflamatuar kemik rezorbsiyonunda esas rolü oynar ve RANKL ekspresyonu periodontitiste artar.[138] İnflamatuar patolojik kemik rezorbsiyonunda aktive olmuş T lenfositlerin sRANKL üretimini artırarak kemik rezorbsiyonunu düzenleyebileceğini göstermektedir. Kanıtlar aktive olmuş T ve B lenfositlerin hastalıklı periodontal dokularda RANKL ekspresyonunun major kaynaklarından biri olduğunu göstermiştir.[133]

RANKL'ın OPG' ye oranı inflamatuar dokularda IL-6, TNF-α, PGE2 ve IL-1 gibi çeşitli sitokinler tarafından etkilenmektedir. İnflamatuar sitokinler direkt olarak yada indirekt olarak osteoklastogenezise katılırlar ve alveoler kemik kaybından sorumludurlar.[139]

Son zamanlarda periodontitiste sağlıklı dokular ile karşılaştırıldığında RANKL'ın arttığı, OPG' nin ise azaldığı gösterilmiştir ve bu da RANKL/OPG oranının artması ile sonuçlanmaktadır. Bu oran aynı zamanda sigara içenlerde ve diyabetiklerde de artmaktadır.[140] TRAF6, NF-κB yazılımını aktive ederek RANKL' ı güçlü şekilde inhibe etmektedir.[141]

Çalışmalar RANKL/OPG oranının periodontitisli bireylerde sağlıklı kontrol gruplarına göre yüksek olduğunu göstermiştir.[142,143] İmmünohistokimyasal preparatlarda RANKL ve OPG' nin semikantitif analizlerinde RANKL/OPG oranı ciddi kronik lokalize periodontitiste 3.33/1.89 iken sağlıklı gingivada 1.8/4.0 olarak bulunmuştur.[142] RANKL/OPG oranı gingival dokularda olduğu kadar dişeti oluğu sıvısındada net bir şekilde artmıştır. Lu ve ark[143] yaptığı çalışmadaperiodontitisli bireylerin dişeti oluğu sıvısında RANKL konsantrasyonu kontrol grubu ile karşılaştırıldığında artarken OPG konsantrasyonunun değişmediğini göstermiştir. Bununla birlikte bulgular hala periodontitiste RANKL/OPG oranının kontrol grubu ile karşılaştırıldığında net bir şekilde artmış olduğunu göstermektedir.

RANKL/OPG oranı aynı zamanda periodontitisin klinik şiddeti ile de ilişkili olabilir. RANKL/OPG oranı kronik periodontitisli ve yaygın agresif periodontitisli hastalarda dişeti oluğu sıvısında gingivitis yada sağlıklı kontrol gruplarına göre yüksek olduğu görülmüştür.[144]

TRAF6

Faktör 6 ile ilişkili TNF reseptörü (tumor necrosis factor receptor associated factor 6, TRAF6) hem istilacı patojenlere karşı doğal immün yanıtta hem de osteoklast gelişiminde kritik rol oynar.[145] Yang ve ark[146] farelerde periapikal lezyonlarda TRAF6 ekspresyonunu ve bunun periapikal lezyonda kemik rezorbsiyonuna katılabildiğini göstermişlerdir. Bu yüzden TRAF6 ekspresyonu apikal periodontitin gelişiminde büyük

öneme sahiptir. Birçok çalışma TRAF6' nın hücre yüzey reseptörlerine bağlanarak adaptör protein olarak rol oynadığını, böylelikle kinazların salınımını artırdığını, bunun da inflamatuar gen ekspresyonu için anahtar yazılım faktörü olan NF-κB' nin aktivasyonu ile sonuçlandığını göstermiştir.[147] TRAF6 NF-κB faktör yazılımını aktive ederek RANKL'ı güçlü şekilde inhibe etmektedir.[141]

Kemokinler

IL-8 ve monosit kemotaktik protein 1 (MCP-1) gibi kemokinler periodontitisin şiddeti ile ilişkilidir.[148] Daha önce yapılmış birkaç çalışma periodontal tedaviden sonra dişeti oluğu sıvısında kemokinlerin azaldığını göstermiştir.[149] Bradikinin ve kallidin gibi kininler, trombin ve çeşitli kemokinler kemik rezorbsiyonunda stimülatör etkiye sahiptir.[118]

Hormonlar

Paratiroid Hormonun (PTH) osteoblastların varlığında osteoklastların formasyonunu ve aktivitesini artırdığı, osteoblastların yokluğunda ise hematopoietik prekürsörlerden osteoklast benzeri hücrelerin formasyonunu hızlandırdığı görülmüştür.[150]

PTH'ın osteoklastlar üzerine doğrudan etkisine yönelik kanıtların yanı sıra dolaylı mekanizmayı destekleyen daha çok kanıt vardır. PTH osteoblastlardan RANKL salınımını stimüle eder ve bu yolla osteoklastları aktive eder. PTH aynı zamanda osteoklastik farklılaşmayı artıran osteoblastik IL-6 üretimini stimüle eder ve bu durum osteoblastların kemik yüzeylerinin rezorbsiyonlara daha hassas olmasını azaltır.[133]

Kalsitonin, IFN-γve TGF-β osteoklast aktivite ve farklılaşmasının potent inhitörleridir.[151]

Seks steroidleri osteoblastların proliferasyonunu ve farklılaşmasını stimüle ederek anabolik etki yaptığı kadar IL-6 transkripsiyonunu da azaltır. Menapoz sonrası

kadınlarda osteoklastik rezorbsiyonun artması ve osteoblastik rezorbsiyonun azalmasına bağlı osteoporoz ortaya çıkar.[141]

3. MATERYAL VE METOT

3.1. Çalışma Grubu

Çalışmaya 2013-2015 yılları arasında Eskişehir Osmangazi Üniversitesi, Diş Hekimliği Fakültesi, Ağız, Dişve Çene Cerrahisi Anabilim Dalında tedavi edilmiş ve patolojik incelemeleri Eskişehir Osmangazi Üniversitesi, Tıp Fakültesi, Patoloji Anabilim Dalında yapılmış olan 20 periferal dev hücreli granüloma ve 20 periferal ossifiye fibroma hastası dâhil edilmiştir.

Çalışmanın Helsinki Deklarasyonu kararlarına, Hasta Hakları Yönetmeliğine ve etik kurallarına uygun olarak tasarlandığına dair Eskişehir Osmangazi Üniversitesi Tıp Fakültesi Klinik Araştırmalar Etik Kurulu Başkanlığından 28 Mayıs 2015 tarih ve 08 sayı ile etik kurul onay belgesi alınmıştır (Ek-2). Çalışma Eskişehir Osmangazi Üniversitesi Bilimsel Araştırma Projeleri Komisyonu tarafından 2015-769 nolu araştırma projesi olarak desteklenmiştir.

3.2. Örneklerin Toplanması

Araştırma vakalarının hepsi Eskişehir Osmangazi Üniversitesi, Diş Hekimliği Fakültesi, Ağız, Diş ve Çene Cerrahisi Anabilim Dalında eksizyon ve/veya küretaj ile tedavi edilmiştir. Hastalardan alınan biyopsi örnekleri önceden hazırlanmış %10'luk formaldehit ihtiva eden tüplere konularak Eskişehir Osmangazi Üniversitesi, Tıp Fakültesi, Patoloji Anabilim Dalı patoloji laboratuvarına gönderilerek histopatolojik incelemeleri yapılmıştır.

Retrospektif yöntemle yürütülen bu çalışma hastalardan biyopsi ile alınan ve parafin bloklarda muhafaza edilen 20 adet periferal dev hücreli granüloma ve 20 adet periferal ossifiye fibroma örneği üzerinde yapılmıştır. Hasta kayıtları taranarak tüm

olguların klinik muayene ve radyolojik bulgularının dökümü elde edilmiş ve bu bilgiler yaş, cinsiyet, lokalizasyon ve histopatolojik özellikler bakımından değerlendirilmiştir. Parafin blokların ve kesitlerin zarar gördüğü olgular ile hasta verilerinin toplanamadığı olgular çalışma dışı bırakılmıştır.

3.3. İmmünohistokimyasal İnceleme

3.3.1.İmmünohistokimyasal Boyama

Olgulara ait dokulardan 3µ kalınlığında kesitler alınarak anti-TNF-α (poliklonal, dilüsyon: 1/100, Abcam, USA), anti-IL-6 (monoklonal, dilüsyon: 1/150, Abcam, USA), anti-IL-17 (poliklonal, dilüsyon: 1/100, Abcam, USA) ve anti-IL-1 beta (poliklonal, dilüsyon: 1/100, Abcam, USA) antikorları ile immünohistokimyasal boyama yapılmıştır. İmmünohistokimyasal çalışma için ABC (Avidin Biotin Complex) yöntemi kullanılmıştır.

Kesitlerin alınmasını takiben sırasıyla distile su ile 1 dakika, %3'lük hidrojen peroksidaz ile 10 dakika, distile su ile 1 dakika, fosfat tamponlu salin (pH 7.4) ile 2x3 dakika, blocking solüsyonu ile 5 dakika işlem yapılmıştır. Sitrat tampon (pH 6) ile antijen retrieval işlemi uygulanmıştır. Ardından primer antikorlar ile inkübasyon işlemi uygulanmıştır. Daha sonra fosfat tamponlu salin ile 2x3 dakika, link solüsyonu ile 20 dakika, fosfat tamponlu salin ile 2x3 dakika, streptavidin ile 20 dakika, fosfat tamponlu salin ile 2x3 dakika, AEC kromojen ile 3 dakika, distile su ile 2x1 dakika, hematoksilen boyası ile 30 saniye, distile su ile 3x1 dakika işlem yapılmıştır. Havada kurutulup aqueous mounting medium 5 damla damlatılarak lamel ile kapatılmıştır. Hazırlanan preparatlar Nikon Eclipse E600 model mikroskop ile incelenmiştir.

3.3.2. İmmünoreaktivitenin Değerlendirilmesi

Tüm antikorlar için Papanicolaou ve ark[14] nın yaptığı çalışmada kullandığı değerlendirme protokolu uygulanmıştır. Boyama yapılan her kesitte rastgele 4 alan seçilerek, 400x büyütme ile pozitif boyanan hücre yüzdesi ve boyanma şiddeti değerlendirilmiştir. Periferal dev hücreli granülom olgularında stromal iğsi hücreler ve mültinükleer dev hücreler, periferal ossifiye fibrom olgularında stromal hücrelerdeki boyanma incelenmiştir.

Boyanma yüzdesi değerlendirmesinde;

Skor 0: <%10 hücrede boyanma olan olgular

Skor 1: ≥%10 ve <%25 hücrede boyanma olan olgular

Skor 2: >%25 ve <%50 hücrede boyanma olan olgular

Skor 3: >%50 ve <%75 hücrede boyanma olan olgular

Skor 4: >%75 ve <%100 hücrede boyanma olan olgular olarak kabul edilmiştir.

Boyanma şiddeti değerlendirmesinde;

Skor 0: Boyanma olmayan olgular

Skor 1: Zayıf boyanma olanlar

Skor 2: Orta derecede boyanma olanlar

Skor 3: Kuvvetli boyanma olanlar olarak kabul edilmiştir.

Tüm antikorlar için "İmmünoreaktivite Skoru (İRS)" değerlendirilmiştir. Her bir alan için bulunan boyanma yüzdesi skoru ve boyanma şiddeti skoru çarpılarak kombine immünoreaktivite skoru değeri bulunmuştur. Rastgele seçilen dört alanın ortalaması ilgili örneğin immünoreaktivite skoru olarak kabul edilmiştir. Aşağıda PDHG lezyonlarında 1 nolu örneğe ait dev hücrelerde ve stromal hücrelerde İRS hesaplaması için örnek tablo yer almaktadır.

Tablo 3.1. İmmünoreaktivite skoru (İRS) hesaplaması için örnek tablo

Biyopsi No	Hücre Tipi	1. Alan b%	1. Alan bş	1. Alan İRS	2. Alan b%	2. Alan bş	2. Alan İRS	3. Alan b%	3. Alan bş	3. Alan İRS	4. Alan b%	4. Alan bş	4. Alan İRS	Ort İRS
1	dh	4	3	12	4	3	12	3	3	9	3	2	6	**9.75**
	sh	4	3	12	4	3	12	3	3	9	3	2	6	**9.75**

dh: dev hücre; sh: stromal hücre, b%: boyanma yüzdesi; bş: boyanma şiddeti.

3.4. İstatistiksel Analiz

İstatistiksel analizlerde sosyal bilimler için istatistik paketi (Statistical Package for the Social Sciences-SPSS version 22.0, SPSS Inc. Chicago, Ill. USA) kullanılmıştır. Elde edilen İRS skoru verileri SPSS programında analiz edilmiştir. Veriler parametrik dağılım gösteriyorsa Bağımsız Değişkenler T Testi, non-parametrik dağılım gösteriyorsa Mann-Whitney U Testi ile incelenmiştir. Normal dağılımlar için ortalama ve standart sapma değerleri verilirken, normal olmayan dağılımlarda medyan ve yüzdelik değerleri verilmiştir. Anlamlılık sınırı olarak $p<0.05$ düzeyi kabul edilmiştir.

4. BULGULAR

4.1. Klinik Bulgular

Klinik bulgularda yaş, cinsiyet gibi hastalara ait demografik değişkenler ile lezyonun yerleşim yeri ve ön tanıları gibi olgulara ait veriler incelenmiştir.

4.1.1. Periferal Dev Hücreli Granuloma Olgularının Klinik Bilgileri

PDHG vakalarının klinik bilgileri ve ön tanıları Tablo 4.1'de gösterilmiştir. Bu tabloda olguların yaş, cinsiyet, lezyonun ağız içi yerleşim bölgesi ve cerrahi öncesi klinik ön tanıları yer almaktadır.

Periferal dev hücreli granüloma vakaları için ortalama yaş 44.2 yıl olarak bulunmuştur. Bu grupta en genç hasta 8, en yaşlı hasta ise 85 yaşındaydı. Hastalardan üçü 10 yaşın altında, diğerlerinin tamamı ise 30 yaşın üzerindeydi.

Cinsiyet dağılımı incelendiğinde olguların 14' ünün (%70) kadın, 6'sının (%30) erkek olduğu görülmüştür. Buna göre kadın-erkek dağılımı 2:1 oranından fazla olduğu dikkat çekmektedir.

Lezyonların lokalizasyonu incelendiğinde olguların 15'inin (%75) mandibulada, 5'inin (%25) ise maksillada lokalize olduğu gözlenmiştir. Üst çenede görülen olguların %60'nın anterior bölgede, %40'ının posterior bölgede olduğu ortaya çıkmıştır. Alt çenede görülen olguların ise %46'sının kesici-kanin bölgesinde, %54'ünün ise premolar-molar bölgede ortaya çıktığı gözlenmiştir. Ayrıca maksillada görülen iki vakanın dişlerden bağımsız olarak ön bölge dişsiz alveol kretinde ortaya çıktığı görülmüştür.

Cerrahi öncesi en çok verilen klinik ön tanı "periferal dev hücreli granüloma"idi. Periferal dev hücreli granülomadan sonra en çok verilen klinik ön tanıların sırasıyla periferal ossifiye fibroma ve pyojenik granüloma olduğu görülmüştür.

Tablo 4.1. PDHG olgularının klinik bilgileri ve ön tanıları

Olgu No	Cinsiyet	Yaş	Lokalizasyon	Ön Tanı
1	K	39	Mandibula, anterior bölge	Periferal dev hücreli granüloma
2	E	64	Maksilla, sağ molar bölge	Periferal dev hücreli granüloma
3	E	9	Mandibula, 32 ve 33 nolu dişler arası	Dev hücreli tümör
4	K	41	Mandibula, 42 ve 43 dişler arası	Periferal dev hücreli granüloma
5	K	36	Mandibula, sol molar bölge	Dev hücreli granüloma
6	K	56	Mandibula, sol 2. molar dişin distali ve linguali	Periferal dev hücreli granüloma
7	E	65	Mandibula dişeti	Yassı epitel hücreli karsinoma
8	K	47	Mandibula, 43 nolu dişin linguali	Pyojenik granüloma
9	K	8	Maksilla-sağ 1. molar dişin vestibülü	Periferal ossifiye fibroma
10	K	34	Mandibula, sağ molar bölge	Periferal dev hücreli granüloma
11	K	9	Mandibula, sol premolar bölge	Periferal dev hücreli granüloma
12	K	85	Maksilla, sağ anterior dişsiz kret tepesi	Periferal dev hücreli granüloma
13	K	31	Maksilla, sağ lateral kesici dişin vestibülü	Pyojenik granüloma
14	K	41	Mandibula, sol 2. molar dişin disto-linguali	Periferal dev hücreli granüloma
15	K	70	Maksilla, anterior dişsiz kret tepesi	Periferal dev hücreli granüloma
16	E	47	Mandibula, 43 ve 44 nolu dişler arası	Periferal ossifiye fibroma
17	K	37	Mandibula, 44 ve 45 nolu dişlerin linguali	Periferal ossifiye fibroma
18	E	53	Mandibula, 42 nolu dişin kök apeksi bölgesi	Periferal dev hücreli granüloma
19	E	61	Mandibula, sol premolar bölge	Periferal dev hücreli granüloma
20	K	51	Mandibula, sol molar bölge	-

4.1.2. Periferal Ossifiye Fibroma Olgularının Klinik Bilgileri

Periferal ossifiye fibroma vakalarının klinik bilgileri ve cerrahi öncesi ön tanıları Tablo 4.2'de yer almaktadır. Bu tabloda olguların yaş, cinsiyet, lezyonun ağız içi yerleşim bölgesi ve cerrahi öncesi klinik ön tanıları yer almaktadır.

POF olgularına ait veriler incelendiğinde olguların en gencinin 12 yaşında, en yaşlısının ise 68 yaşında olduğu görülmektedir. Periferal ossifiye fibroma vakaları için ortalama yaş 42.9 yıl olarak bulunmuştur.

Olgular cinsiyet dağılımına göre incelendiğinde, periferal dev hücreli granüloma olguları ile benzer şekilde olguların 14'ünün (%70) kadın, 6'sının (%30) erkek olduğu ortaya çıkmıştır.

Lezyonların ağız içi yerleşim yeri incelendiğinde olguların 12'sinin (%60) maksillada, 8'inin (%40) ise mandibulada yer aldığı görülmektedir. Maksillada yer alan olguların 8'inin (%66.7) anterior bölgede, 4'ünün (%33.3) ise posterior bölgede yer aldığı görülmektedir.

Mandibulada yer alan POF olgularının 5'inin (%62.5) anterior bölgede, 3'ünün (%37.5) ise posterior bölgede yer aldığı gözlenmiştir. Posterior mandibulada görülen bir olgunun dişsiz alveol kretinde ortaya çıktığı görülmektedir.

Periferal ossifiye fibroma olgularının klinik ön tanıları incelendiğinde en çok konulan ön tanının %40 oranıyla "periferal ossifiye fibroma"olduğu görülmektedir. POF dışında 4 olgu (%20) periferal dev hücreli granüloma tanısı almıştır. Diğer olguların ise gingival hiperplazi, travmatik fibroma, pyojenik granüloma gibi tanılar aldığı görülmektedir.

Tablo 4.2. POF olgularının klinik bilgileri ve ön tanıları

Olgu No	Cinsiyet	Yaş	Lokalizasyon	Ön Tanı
1	E	61	Maksilla, sağ molar bölge	Periferal ossifiye Fibroma
2	E	43	Maksilla, anterior bölge	Periodontal kist
3	K	64	Mandibula, anterior bölge	İrritatif gingival hiperplazi
4	K	46	Mandibula, kesici dişlerin vestibülü	Periferal dev hücreli granüloma
5	E	15	Maksilla, anterior bölge	Gingival hiperplazi
6	K	54	Mandibula, posterior alveol kreti üzeri	Travmatik fibroma
7	K	54	Mandibula, sağ kesici ve kanin dişlerin linguali	Periferal ossifiye fibroma
8	E	49	Maksilla, sol molar dişlerin vestibülü	Periferal dev hücreli granüloma
9	K	35	Mandibula, anterior bölge	Pyojenik granüloma
10	K	24	Mandibula, sol 1. molar bölge	Fibrotik gingival hiperplazi
11	K	68	Mandibula, 2. molar dişin vestibülü	Periferal ossifiye fibroma
12	E	18	Maksilla, 25 ve 26 nolu dişler arası	Periferal ossifiye fibroma
13	K	12	Maksilla, 22 ve 23 nolu dişler arası	Periferal ossifiye fibroma
14	E	40	Mandibula, anterior bölge	Ossifiye fibroma, travmatik fibroma
15	K	35	Maksilla, 22 ve 23 nolu dişlerin vestibül ve palatinali	-
16	E	39	Maksilla, 12 ve 13 dişler arası	Periferal ossifiye fibroma
17	E	58	Maksilla, molar bölge	Periferal dev hücreli granüloma
18	E	49	Maksilla, anterior bölge	Periferal ossifiye fibroma
19	K	40	Maksilla, 23 nolu diş bölgesi	Periferal dev hücreli granüloma
20	E	54	Maksilla, 13 ve 14 nolu dişler arası	Periferal ossifiye fibroma

4.2. Histolojik Bulgular

4.2.1. PDHG ve POF Olgularının Ortalama İmmünoreaktivite Skorları

Araştırmada mikroskobik incelemede 400x büyütmede önce rastgele dört alan seçilerek her bir alan için hesaplanan boyama yüzdesi ve boyanma şiddeti çarpılarak her bir alan için İmmünoreaktivite Skoru (İRS) değeri bulundu. Daha sonra ise bu dört alana ait immunoreaktivite skorları ortalaması hesaplanarak her bir olgunun immünreaktivite skoru bulundu. PDHG olgularına ait immünoreaktivite skorları Tablo 4.3'de yer almaktadır.

Tablo 4.3. PDHG olgularının ortalama immunoreaktivite skorları (İRS)

Olgu	IL-1		IL-6		IL-17		TNF	
No	dh	sh	dh	sh	dh	sh	dh	sh
1	9.75	9.75	0	1.25	1.25	1	7.5	1
2	12	12	2.5	0.75	3	3	3.5	0.5
3	9.75	9	1	0.75	3.5	2.75	6.75	2
4	0.75	0	0.5	0.25	1.5	0.75	3.5	0
5	9	9	2.75	0.5	6	4.5	5.75	1
6	11.25	10.5	5.25	3	2.25	1.25	5.25	1.5
7	10.5	10.5	2.5	2	1	1.5	5	1
8	4.5	6	2	0.5	2.75	1.25	4.5	4.5
9	11.25	11.25	3.75	0.75	4	2.75	8.25	2
10	9.75	8.25	3.25	1.25	3.5	6	5	1.75
11	10.5	8.25	2.25	1.25	2.25	2.5	5	0.25
12	7.5	6.75	2.25	0.75	3.75	1.5	9	1
13	12	8.25	2	1.5	6.25	9.75	5	1.25
14	6	5.25	4.75	2.25	6.75	5	9	2.5
15	7.5	6.75	0.25	0.25	1.25	2	3.75	0.5
16	6	6	1	0	2.25	1.5	5.25	1.75
17	6.75	6	0.25	0.25	1.75	1.75	6	1.5
18	4.75	2.75	1.75	0.5	1.75	1	3.5	0.5
19	3	2,75	2.25	2	3.5	2	0.5	0.25
20	11	11	0.75	0.25	7	3.5	5.5	0.75

dh: dev hücre, sh: stromal hücre

PDHG lezyonlarında inflamatuar sitokinlerin ekspresyonları hem çok çekirdekli dev hücrelerde (dh) hem de stromal hücrelerde (sh) incelenirken POF olgularında stromal hücrelerde inflamatuar sitokin ekspresyonları hesaplandı. POF olgularına ait immünoreaktivite skorları Tablo 4.4'de yer almaktadır.

Tablo 4.4. POF olgularının ortalama immünoreaktivite skorları (İRS)

Olgu No	IL-1 sh	IL-6 sh	IL-17 sh	TNF sh
1	12	1.25	0.25	0.25
2	12	1.75	3.5	0.25
3	4.5	0.25	5	0
4	2	0.5	2.25	0
5	0.5	0	5	0
6	12	1.5	11	1
7	7.75	1.25	11	1
8	3.75	0.5	3.75	0
9	10	0.25	2.25	0.5
10	5	1.5	1.75	0.25
11	9.5	1.25	2.75	0.5
12	11.25	5.25	7.25	1
13	8.25	3.5	5	1
14	4	3	3.75	0
15	11.25	1.25	5	0.25
16	2.25	0	1	0
17	12	4.5	5.5	0.5
18	12	11	5	1
19	8.25	2,5	12	1
20	1.5	1.25	1.25	1

sh: stromal hücre

4.2.2. PDHG Olgularında Çok Çekirdekli Dev Hücreler ve İğsi Stromal Hücrelerde İnflamatuar Sitokin Ekspresyonu

Araştırmamızda ayrıca PDHG olgularında çok çekirdekli dev hücreler ile stromal hücreler IL-1, IL-6, IL-17 ve TNF-α inflamatuar sitokin ekspresyonu açısından karşılaştırılmıştır. PDHG olgularında dev hücrelerde ve stromal hücrelerde IL-1

ekspresyonuna ait İRS değerleri normal dağılım gösterdiği için bağımsız örnekler t testi ile incelenmiştir. IL-6, IL-17 ve TNF-α ekspresyonuna ait İRS değerleri ise normal dağılım göstermediği için Mann-Whitney U Testi ile analiz edilmiştir.

PDHG olgularında dev hücrelerde ve stromal hücrelerde IL-1 ekspresyonu bağımsız örnekler t testi ile incelenmiştir. Buna göre PDHG olgularında dev hücrelerde sitokin ekspresyonu ortalama İRS değeri 8.175 iken stromal hücrelerde 7.500 olarak ortaya çıkmıştır. Şekil 4.1.'de PDHG olgusunda IL-1β' nın hem dev hücrelerde hem de stromal hücrelerde yaygın ve kuvvetli pozitiflik gösterdiği görülmektedir.

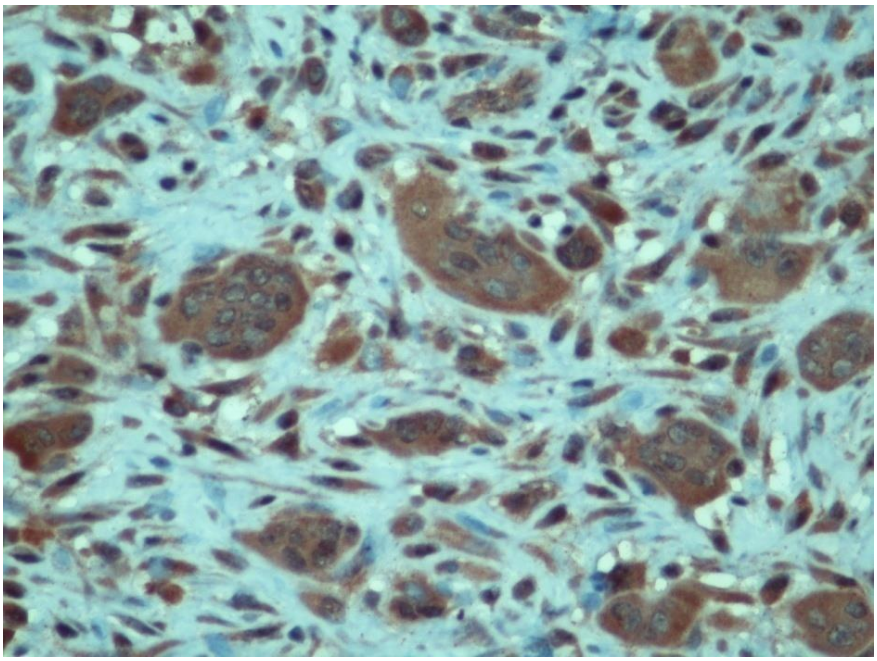

Şekil 4.1. Periferal dev hücreli granüloma olgusunda IL-1β ile dev hücreler ve stromal hücrelerde yaygın ve kuvvetli pozitiflik (x400).

PDHG olgularında çok çekirdekli dev hücreler ile stromal hücrelerde IL-1 ekspresyonu bakımından anlamlı fark olup olmadığını incelemek için bağımsız örnekler t testi yapılmıştır. Bu test sonucuna göre PDHG olgularında çok çekirdekli dev hücreler ile stromal hücrelerde IL-1 ekspresyonu bakımından istatistiksel açıdan anlamlı bir farklılık görülmemiştir (p=0.506).

PDHG olgularında çok çekirdekli dev hücrelerde ve iğsi şekilli stromal hücrelerde IL-6, IL-17 ve TNF-α ekspresyonuna ait ortalama İRS değerleri non parametrik dağılım göstermiştir. PDHG olgularında çok çekirdekli dev hücrelerde ve iğsi stromal hücrelerde IL-6, IL-17 ve TNF-α ekspresyonu medyan değerleri Tablo 4.5' de yer almaktadır.

Tablo 4.5. PDHG olgularında dev hücrelerde ve iğsi stromal hücrelerde İRS medyan değerleri

	PDHG Dev Hücreler (n=20)	PDHG Stromal Hücreler (n=20)
IL-6	2.1250*	0.750
IL-17	2.8750	2.000
TNF-α	5.1250*	1.000

*Dev hücreler ile stromal hücreler arasında istatistiksel olarak anlamlı farklılık ($p<0.05$)

PDHG olgularında çok çekirdekli dev hücrelerde en yüksek IRS medyan değeri TNF-α'da (İRS:5.1250) ortaya çıkarken bunu sırasıyla IL-17 (İRS:2.8750) ve IL-6 (İRS:2.1250) izlemiştir. PDHG olgularında iğsi stromal hücrelerde ise en yüksek sitokin ekspresyonu IL-17'de (İRS:2.000) görülürken bunu sırasıyla TNF-α (İRS:1.000) ve IL-6 (İRS:0.750) izlemiştir.

PDHG olgularında çok çekirdekli dev hücrelerde IL-6 ekspresyonu İRS medyan değeri 2.1250 iken stromal hücrelerde 0.750 olarak hesaplanmıştır. Şekil 4.2' de PDHG olgusunda IL-6 ile dev hücreler zayıf pozitiflik stromal hücrelerin negatif olduğu görülmektedir.

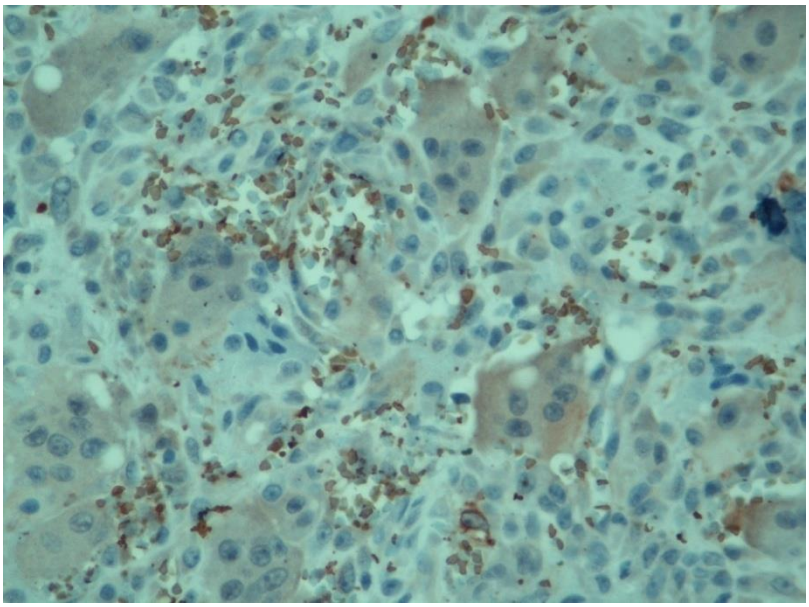

Şekil 4.2. Periferal dev hücreli granüloma olgusunda IL-6 ile dev hücrelerde zayıf pozitiflik mevcut olup stromal hücreler negatiftir (x400).

PDHG olgularında çok çekirdekli dev hücrelerde IL-17 ekspresyonu İRS medyan değeri 8.750 iken stromal hücrelerde 2.000 olarak hesaplanmıştır. Şekil 4.3'te POF olgusunda IL-17 ile dev hücrelerde ve stromal hücrelerin bir kısmında zayıf-orta şiddette ekspresyon görülmektedir.

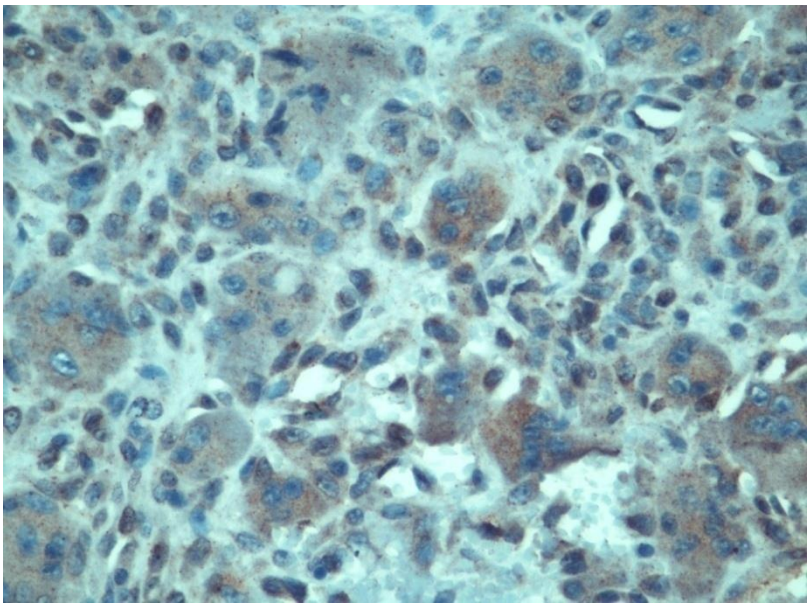

Şekil 4.3. Periferal dev hücreli granüloma olgusunda IL-17 ile dev hücrelerde ve stromal hücrelerin bir kısmında zayıf-orta şiddette ekspresyon (x400).

PDHG olgularında çok çekirdekli dev hücrelerde TNF-α ekspresyonu İRS medyan değeri 5.1250 iken stromal hücrelerde 1.000 olarak hesaplanmıştır. Şekil 4.4'de PDHG olgusunda TNF-α ile dev hücrelerde zayıf-orta şiddette, stromal hücrelerin bir kısmında zayıf pozitiflik izlenmektedir.

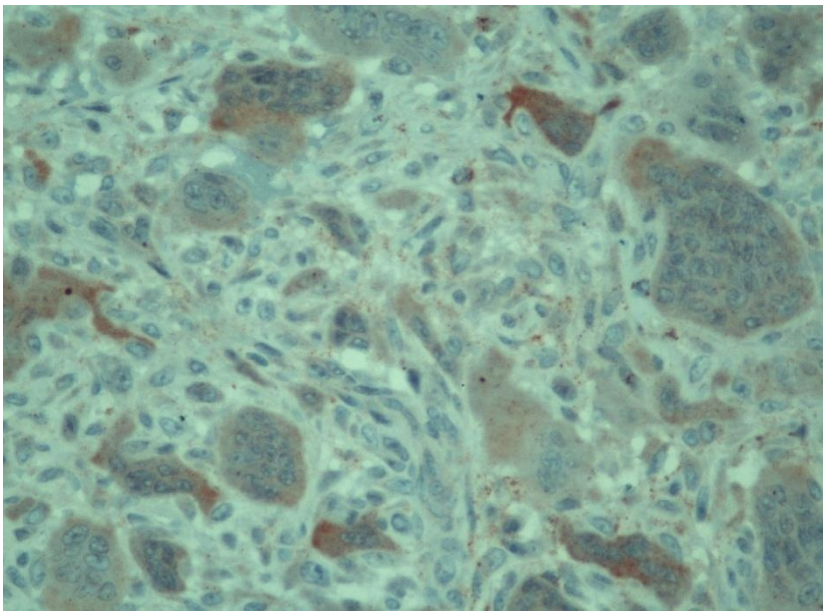

Şekil 4.4. Periferal dev hücreli granüloma olgusunda TNF-α ile dev hücrelerde zayıf-orta şiddette, stromal hücrelerin bir kısmında zayıf pozitiflik (x400).

PDHG olgularında çok çekirdekli dev hücrelerde ve iğsi stromal hücrelerde IL-6, IL-17 ve TNF-αekspresyonu bakımından gruplar arasında farklılık olup olmadığını analiz etmek için Mann-Whitney U Testi yapılmış olup test sonuçları Tablo 4.6' da gösterilmiştir.

Bu tabloya göre PDHG olgularında çok çekirdekli dev hücreler ile stromal hücreler arasında IL-17 bakımından anlamlı fark görülmemiştir (p=0.201). PDHG olgularında çok çekirdekli dev hücrelerde ile stromal hücreler arasında IL-6 bakımından anlamlı fark ortaya çıkmıştır (p=0.014). Yine aynı şekilde TNF-αekspresyonu açısındanda da çok çekirdekli dev hücrelerde ile stromal hücreler arasında anlamlı

farklılık ortaya çıkmıştır (p=0.00). Farkın kaynağı incelendiğinde PDHG olgularında IL-6 ve TNF-αsitokin ekspresyonunun çok çekirdekli dev hücrelerde stromal hücrelere göre anlamlı düzeyde yüksek olduğu gözlenmektedir.

Tablo 4.6. PDHG olgularında dev hücre ve iğsi stromal hücre sitokin ekspresyonu Mann-Whitney U testi sonuçları

Ho Hipotezi	Anlamlılık Düzeyi
IL-6 dağılımı gruplar için aynıdır	0.014*
IL-17 dağılımı gruplar için aynıdır	0.201
TNF-αdağılımı gruplar için aynıdır	0.000*

*(p<0.05 için anlamlı farkı göstermektedir.)

4.2.3. PDHG ve POF Olgularında Stromal Hücrelerde İnflamatuar Sitokin Ekspresyonu

PDHG ve POF olgularında IL-1, IL-6, TNF-α ve IL-17 stromal sitokin ekspresyonununa ait ortalama İRS değerleri nonparametrik dağılım göstermesi nedeniyle incelemede non-parametrik testler kullanılmıştır. PDHG ve POF olgularında IL-1, IL-6, TNF-α ve IL-17 stromal sitokin ekspresyonu İRS medyan değerleri Tablo 4.7'de yer almaktadır.

PDHG olgularında stromal sitokin ekspresyonu İRS incelendiğinde en yüksek İRS değeri IL-1'de (İRS: 8.250), en düşük İRS değeri ise IL-6'da (İRS: 0.750) ortaya çıktığı görülmektedir. PDHG olgularında IL-17 İRS değeri 2.000, TNF-α İRS değeri ise 1.000 olarak hesap edilmiştir.

POF olgularında ise en yüksek İRS değeri IL-1' de (İRS: 8.250), en düşük İRS değeri ise TNF-α' da (İRS: 0.375) ortaya çıktığı görülmektedir. POF olgularında IL-17 İRS değeri 4.375, IL-6 İRS değeri ise 1.250 olarak bulunmuştur.

Tablo 4.7. PDGH ve POF olgularında stromal hücrelerde İRS medyan değerleri

	PDHG (n=20)	POF (n=20)
IL-1	8.250	8.250
IL-6	0.750	1.250
IL-17	2.000	4.375*
TNF-α	1.000*	0.375

* PDHG ve POF olguları arasında istatistiksel olarak anlamlı farklılık ($p<0.05$)

POF olgularında IL-1β stromal hücrelerde sitokin ekspresyonu IRS medyan değerinin PDHG olgularındakiler ile eşit olduğu görülmektedir. PDHG olgusunda olduğu gibi (Şekil 4.1), POF olgusunda da IL-1βile stromal hücrelerde yaygın ve kuvvetli pozitiflik görülmektedir (Şekil 4.5).

PDHG olgularında stromal hücrelerde IL-6 ekspresyonu 0.750 iken POF olgularında stromal hücrelerde IL-6 ekspresyonu 1.250 olarak hesaplanmıştır. PDHG olgusunda stromal hücrelerde negatif ekspresyon görülürken (Şekil 4.2) POF olgusunda stromal hücrelerde IL-6 ekspresyonunun zayıf-orta şiddette pozitiflik gösterdiği görülmektedir (Şekil 4.6).

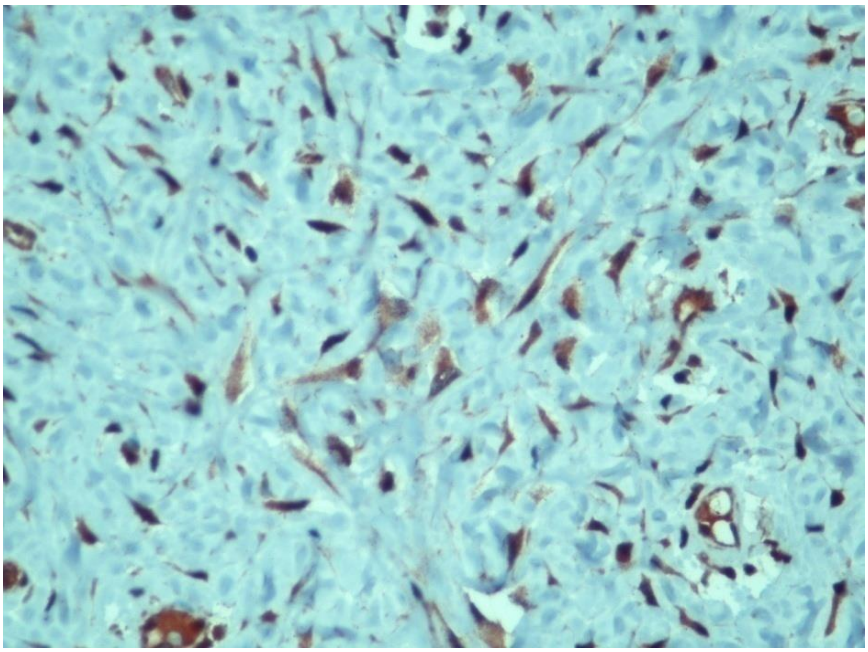

Şekil 4.5. Periferal ossifiye fibroma olgusunda IL-1β ile mezenşimal hücrelerde yaygın ve kuvvetli ekspresyon (x400).

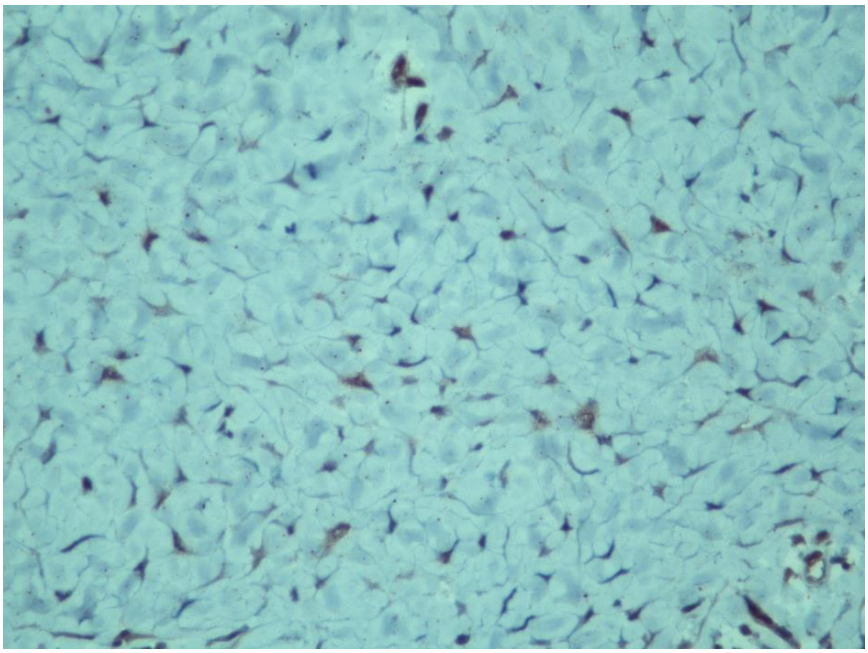

Şekil 4.6. Periferal ossifiye fibroma olgusunda IL-6 ile mezenşimal hücrelerin bir kısmında zayıf –orta şiddette pozitiflik (x400).

PDHG olgularında stromal hücrelerde IL-17 ekspresyonu İRS medyan değeri 2.000 iken POF olgularında stromal hücrelerde IL-17 ekspresyonu İRS medyan değeri 4.375 olarak bulunmuştur. Şekil 4.7'de POFolgusunda IL-17 ile stromal hücrelerin bir kısmında zayıf-orta şiddette ekspresyon görülmektedir.

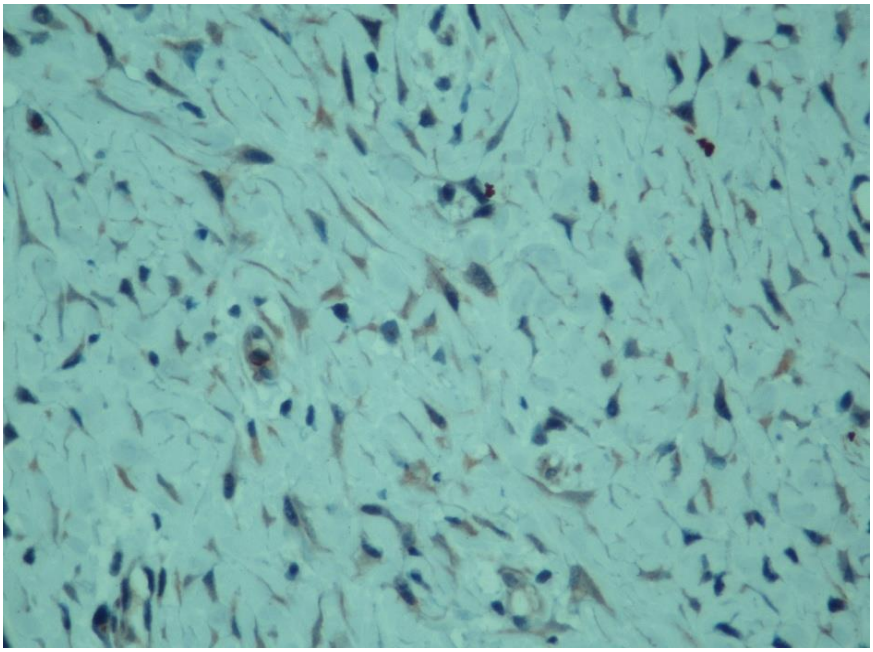

Şekil 4.7. Periferal ossifiye fibroma olgusunda IL-17 ile mezenşimal hücrelerin bir kısmında zayıf-orta şiddette ekspresyon (x400).

PDHG olgularında stromal hücrelerde TNF-α ekspresyonu İRS medyan değeri 1.000 iken POF olgularında stromal hücrelerde TNF-α ekspresyonu İRS medyan değeri 0.375 olarak bulunmuştur. Şekil 4.8' de POF olgusunda TNF-α ile seyrek stromal hücrelerde zayıf ekspresyon ile görülmektedir.

POF olgularında ise IL-17 ekspresyonu İRS medyan değeri 4.375 iken TNF-α ekspresyonu 0.375 olarak ortaya çıkmıştır. PDHG olguları ile karşılaştırıldığında POF olgularında IL-17 ekspresyonunun daha yüksek düzeyde olduğu, bunun aksine ise TNF-α ekspresyonunun ise daha düşük düzeyde kaldığı görülmektedir.

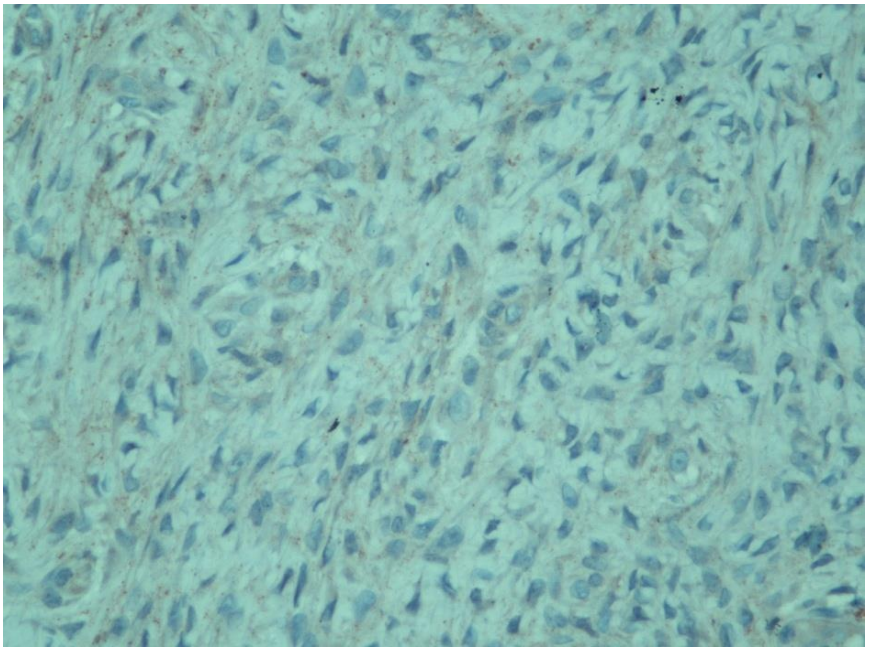

Şekil 4.8. Periferal ossifiye fibroma olgusunda TNF-α ile seyrek mezenşimal hücrede zayıf ekspresyon (x400).

PDHG ve POF olguları arasında IL-1, IL-6, TNF-αve IL-17 sitokinlerin stromal ekspresyonu bakımından iki grup arasında anlamlı fark olup olmadığını analiz etmek için yapılan Mann-Whitney U Testi sonuçları Tablo 4.8' de gösterilmiştir.

Tablo 4.8. PDHG ve POF olgularında stromal hücre sitokin ekspresyonu Mann-Whitney U testi sonuçları

Ho Hipotezi	Anlamlılık Düzeyi
IL-1 stromal hücre dağılımı gruplar için aynıdır	0.799
IL-6 stromal hücre dağılımı gruplar için aynıdır	0.157
IL-17 stromal hücre dağılımı gruplar için aynıdır	0.026*
TNF-α stromal hücre dağılımı gruplar için aynıdır	0.002*

(*$p<0.05$ için anlamlı farkı göstermektedir.)

Bu tabloya göre her iki olgu grubu arasında IL-1 ve IL-6 sitokinlerin stromal ekspresyonu açısından anlamlı fark görülmezken, IL-17 ve TNF-α bakımından anlamlı fark ortaya çıkmıştır. POF olgularında IL-17 sitokin stromal ekspresyonu PDHG olgularına göre anlamlı düzeyde yüksek bulunmuştur (p=0.026). Bunun aksine PDHG lezyonlarında ise TNF-α ekspresyonu anlamlı düzeyde yüksek bulunmuştur (p=0.02).

5. TARTIŞMA

Çenelerin dev hücreli lezyonları diğer çene lezyonlarından 1953 yılında Jaffe[21] nin "dev hücreli reperatif granülomalar" terimini kullanmasıyla ayrılmıştır. O dönemlerde çenelerde görülen bu lezyonlar yaşamın ilk iki dekatında ve daha sıklıkla kadınlarda (yaklaşık 2:1) bulunmuştur.[152] Araştırmamızda literatürle uyumlu olarak periferal dev hücreli granüloma olgularının %70' inin kadın, %30'unun erkek olduğu görülmektedir.

PDHG' ler geniş bir yaş aralığında ortaya çıkabilmektedir. Dojcinovic ve ark.[22] PDHG' lerin daima 40-60 yaşları arasında, daha sık olarak kadınlarda ve maksilladan daha çok mandibulada görülme eğiliminde olduğunu belirtmişlerdir. Bizim çalışmamızda PDHG vakalarının yaş aralığı 8-85 ve ortalama yaş 44.2 yıl olarak bulunmuştur ve bu sonuç literatür bilgileri ile uyumluluk göstermektedir. Dereci'nin[153] yaptığı çalışmadalezyonların yaş aralığı 7-74 ve ortalama yaş 36.31 yıl olarak bulunmuştur. Katsikeris ve ark.[23] da bu lezyonların en çok 4. ve 5. dekatta ortaya çıktığını belirtmişlerdir. Fakat genel olarak ağızda görülen dev hücreli lezyonların daha genç yaşta ortaya çıktığını belirten araştırmacılar da vardır. Whitaker ve Waldron[154] bu lezyonların 30 yaşından genç hastalarda ortaya çıktığını belirtmiştir. Benzer şekilde Pogrel[155] bu lezyonların çoğunlukla 10-25 yaş aralığında ortaya çıktığını belirtmektedir.

PDHG' ler maksillaya göre mandibulada daha sık ortaya çıkmaktadır. Jan de Lange ve ark.[155] na göre bu lezyonlar mandibulada maksillaya göre iki kez daha sık ortaya çıkarlar. Araştırmamızda bu literatür bilgileri ile uyumlu olarak lezyonların %75'i mandibulada, %25'i maksillada ortaya çıkmıştır. PDHG lezyonları mandibulanın ön bölgesinde daha yaygındır, sıklıkla orta hat geçişindedir. Bizim araştırmamızda da alt

çenede görülen olguların %46'sının anterior mandibulada olduğu görülmektedir. Ayrıca maksillada görülen olguların da %60'ı ön bölgede ortaya çıkmıştır.

Oral kavite epülisleri içinde tüm gingival lezyonların %2-9' unu POF vakalarının oluşturduğu tahmin edilmektedir.[6] POF tüm reaktif hiperplastik lezyonların içinde pyojenik granüloma ve dev hücreli granüloma lezyonlarından sonra en yaygın üçüncü lezyondur.[156]

POF vakaları hayatın herhangi bir döneminde teşhis edilebilmektedir. Bizim çalışmamızda POF olgularının en gencinin 12 yaşında, en yaşlısının ise 68 yaşında olduğu görülmüş ve ortalama yaş 42.9 yıl olarak bulunmuştur. Fakat çoğu rapora göre lezyonların çoğunluğu 2. dekatta ortaya çıkmakta, daha sonraki yıllarda insidansı azalmaktadır.[157] Cundiff[158] lezyonun 5-25 yaş aralığında prevalansı olduğunu ve 13 yaşında pik yaptığını rapor etmiştir.

POF' da PDHG gibi kadınların daha çok etkilendiği bir lezyondur. Literatürde POF lezyonlarının üçte ikisinin kadınlarda, özellikle yaşamın ikinci dekatında ortaya çıktığı rapor edilmektedir.[35] Kadın erkek oranı 2:1'den 3:1'e kadar değişebilmektedir.[159] Bizim çalışmamızda POF olgularının %70'inin kadın, %30'unun erkek olması literatür bilgileriyle uyumluluk göstermektedir. Kadın prevalansı özellikle östrojen ve progestron gibi hormonal etkiler ile ilişkilidir.[36] POF' un insidansının yaşamın 2 dekatında yüksek olması hormon seviyesindeki değişikliklerin puberta ve hamilelik döneminde gingivitisin oluşmasını arttırmasına bağlı olabilir.[37]

POF lezyonları PDHG lezyonlarının aksine daha çok maksiller kemikte ortaya çıkar.[160] Khan ve ark.[16] na göre POF lezyon vakalarının %60'tan fazlası maksiller kemikte, bunların %50' si de ön bölgededir. Kohli ve ark.[162] da benzer şekilde bu lezyonların yaklaşık %60'ının maksillada ortaya çıktığını, tüm vakaların %50'den daha fazlasının kesici ve kanin bölgesini etkilediğini ve daha çok da interdental papil

bölgesinde yerleşimli olduğunu bildirmişlerdir. Çalışmamızda POF olgularının% 60' ının maksillada, %40'ının ise mandibulada yer aldığı görülmüştür. Maksillada yer alan olguların ise %66.7' si anterior bölgede yer almıştır. Çalışmamızın bu sonuçları literatürle tam uyumluluk göstermektedir.

Bu çalışmada öncelikle PDHG lezyonlarında inflamatuar sitokinler olan IL-1, IL-6, IL-17 ve TNF-α ekspresyonu hem çok çekirdekli dev hücrelerde hem de iğsi şekilli stromal hücrelerde immünohistokimyasal olarak incelenmiştir. PUBMED tabanlı literatür tarama sonuçlarımıza göre bu çalışma PDHG lezyonlarında IL-17'nin ekspresyonunun immünohistokimyasal olarak saptanması ile ilgili ilk çalışmadır. Bu çalışma ile periodontal dokularda varlığı ortaya konulan ve periodontitisin patogenezinde rol aldığı kanıtlanan IL-17 ilk kez çenelerde görülen PDHG ve POF lezyonlarında immünohistokimyasal olarak incelenmiştir.

TNF-α, IL-6 ve IL-1β' nın osteolitik lezyonlarda ve patolojik kemik rezorbe edici rolü kanıtlanmıştır.[8] Bu osteoklastojenik sitokinler, uzun kemiklerin dev hücreli tümörlerinde in-vivo ve in-vitro bazı çalışmalar ile çeşitli metotlar kullanılarak araştırılmıştır.[9] TNF-α ekspresyonu aynı zamanda çenelerinde dev hücreli tümör bulunan hastalarda çalışılmıştır.[11] De Souza ve ark.[10] 2005 yılında çenelerinde santral dev hücreli lezyon bulunan hastaların dolaşımdaki lenfosit ve monositlerinde TNF-α ekspresyonunu değerlendirmişler ve TNF-α ekspresyonunun CD4 (+) T hücrelerinde arttığını, CD68 monositlerde azaldığını bulmuşlardır. Araştırmacılarbunu monositlerde artan IL-10' un makrofajlarda IL-1, IL-6 ve TNF-αüretimini inhibe ettiğini ve bu nedenle TNF-α hücrelerinin sıklığının azalmasını IL-10 ekspresyonunun yüksekliği ile açıklamışlardır.[10]

Bu araştırmada PDHG olgularında IL-1, IL-6, IL-17 ve TNF-α ekspresyonu dev hücrelerde iğsi stromal hücrelere göre immünohistokimyasal olarak artış göstermiştir. Bu artış IL-6 ve TNF-α' da anlamlı düzeyde yüksek bulunmuştur.

PDHG lezyonlarında dev hücreler ve stromal hücrelerde TNF-α, IL-6 ve IL-1β ekspresyonunu ilk olarak Papanicolaou ve ark.[14] 2012 yılında yaptıkları çalışmada ortaya koymuşlardır. Onların çalışmasında TNF-α, IL-6 ve IL-1β ekspresyonu çenelerin periferal ve santral dev hücreli tümörlerinde immünohistokimyasal olarak incelenmiş hem periferal hem de santral dev hücreli granülomalarda TNF-α, IL-6 ve IL-1β ekspresyonu dev hücrelerde stromal hücrelere göre önemli şekilde yüksek bulunmuştur. Bizim çalışmamızda da Papanicolaou ve ark.[14] nın çalışmasının sonuçlarına benzer şekilde PDHG olgularında IL-6 ve TNF-α dev hücrelerde stromal hücrelere göre anlamlı şekilde yüksek bulunmuştur. Aynı şekilde yaptığımız çalışmada IL-1 ekspresyonu dev hücrelerde stromal hücrelere göre yüksek bulunmuştur fakat bu anlamlı düzeyde değildir.

Gamberi ve ark.[163] yaptıkları çalışmada immünohistokimya ve real-time quantitive PCR tekniği kullanarak yüksek biyolojik agresiflik gösteren DHT'lerde iki hücre arasında önemli farklılık olmadan IL-6' nın ekspresyonunun arttığını bulmuşlardır. Atkins ve ark.[164] incelediği DHT' lerde stromal hücrelerde TNF-α, IL-1 ve IL-6 mRNA ekspresyonunun arttığını gözlemlemişlerdir. Araştırmamızın sonuçları literatürle uyumlu olarak PDHG lezyonlarında dev hücrelerde stromal hücrelere göre proinflamatuar sitokin ekspresyonunun yüksek olduğunu ortaya koymaktadır.

Çalışmamızda PDHG lezyonlarında dev hücrelerde iğsi stromal hücrelere göre TNF-α ve IL-6 ekspresyonu anlamlı olarak yüksek bulunmuştur. IL-6 ve TNF-α' nın ekspresyonunun özellikle çok çekirdekli dev hücrelerde yüksek olmasının nedeni bu sitokinlerin osteoklastogenezis üzerindeki etkili rolü ile ilişkili olabilir.

Amaral ve ark.[11] nın yaptıklarıçalışmada PDHGve SDHG lezyonlarında osteoklastların terminal farklılaşması için gerekli olan aktive edilmiş T hücre nükleer faktörü, sitoplazmik 1 (NFAT-c1) transkripsiyonunun arttığı görülmüştür.Bu yazarlar çenelerde dev hücreli lezyonların gelişiminin çok çekirdekli dev hücrelerin nukleuslarındaki aktive edilmiş T hücre nükleer faktörü (NFAT)' ın aşırı ekspresyonu ile düzenlendiğini savunmuşlardır.

Osteoklastogenezisin TNF-α ve TGF-βarasındaki karşılıklı koordineli etkileşime bağlı olabileceği görülmektedir.[165] Çünkü TNF-α, TGF-β yokluğunda NFAT ekspresyonunun artışını uyarmaz. Bu yüzden TNF-αtarafından osteoklastların farklılaşması, sitoplazmik NFAT seviyesinin artışını uyaran TGF-β' ye bağlıdır.[166] Matos ve ark.[13] yaptığı çalışmada dev hücreli lezyonlarda TGF-β ile TNF-α' nın karşılıklı etkileşimlerin osteoklastogenezis ve kemik rezorbsiyonunda önemli olabileceğini göstermiştir. Çünkü TGF-β yokluğunda TNF-α' nın NFAT ekspresyonunun artışını indüklemediği görülmüştür.

TNF-α in-vitro olduğu kadar in-vivo olarak da osteoklastik kemik rezorbsiyonunun stimülasyonunsan sorumludur.[167] TNF-α ve IL-6 kemik rezorbsiyonunun düzenlenmesinde çok çekirdekli dev hücrelerde kritik bir rol oynayabilir. IL-6 nın kemikte ana kaynağı osteoblastik hücreler ve stromal hücreler olmasına karşın IL-6 kemikte osteoklastogenezis üzerinde etkilidir.[8] IL-6 osteoklastları aktive eder ve kemik rezorbsiyonuna neden olur.[74] IL-6 osteoblast ve synovial hücrelerden türeyen RANKL'ın salınımını artırarak osteoklastogenezisi indirekt olarak da artırabilir.[75]

Bu çalışmada IL-17 ekspresyon değerinin de diğer proinflamatuar sitokinlerle uyumlu olarak yüksek olduğu görülmektedir. Hatta şaşırtıcı bir biçimde IL-17 ekspresyonunun IL-6 ekspresyonundan daha yüksek olarak seyrettiği de görülmektedir.

IL-17 ekspresyonu diğer proinflamatuar sitokinlerle uyumlu bir şekilde dev hücrelerde stromal hücrelere göre yüksek bulunmuştur fakat bu anlamlı düzeyde değildir.

Son yıllarda periodontal inflamasyonda IL-17'nin rolü ile ilgili çok detaylı çalışmalar yapılmıştır. IL-17' nin üzerindeki reseptör sinyalleriyle insan periodontal ligamentlerinde IL-23' ün ekspresyonunu stimüle ettiği rapor edilmiştir.[168] Diğer bir çalışma[18] IL-17' nin insan periodontal ligamentlerinin migrasyonunu stimüle ettiğini göstermiştir.

Literatürdeki son çalışmalar IL-17' nin RANKL ekspresyonunu artırarak kemik yıkımını artırdığını göstermektedir. Danping Lin ve ark.[17] yaptıkları çalışma IL-17' nin insan periodontal ligamentlerinde RANKL ekspresyonunu artırarak, OPG ekspresyonunu azaltarak düzenlediğini göstermektedir. Üstelik RANKL ekspresyonunu artırıcı düzenleyici etkisi, OPG ekspresyonunu azaltıcı düzenleyici etkisinden daha önemlidir. Onların çalışmasında RANKL'ın artırılması ve OPG' nin azaltılmasında IL-17' nin en uygun konsantrasyonunun 50ng/ml olduğu görülmüştür. Bu önceki çalışmalarda da kronik periodontitisli hastaların dişeti oluğu sıvısında IL-17 konsantrasyonu yaklaşık olarak 50 ng/ml olarak ölçülmüştür.[169] Sonuç olarak, insan periodontal ligamentlerinde RANKL' ın OPG' ye oranı IL-17 tarafından önemli şekilde artmaktadır.

IL-17'nin diğer sitokinlerin üretimini artırarak osteogenezisi indirekt olarak da artırdığı bilinmektedir. Beklen ve ark.[19] nın rapor ettiğine göre IL-1, gingival fibroblastlardan IL-6 üretimini ve makrofajlardan IL-1β ve TNF-α üretimini uyarmaktadır. Hayashi ve ark.[104] IL-17' nin IL-6' yı indükleyerek insan periodontal ligament hücrelerinin (hPDLCs) üretimini ve osteo/odontokaltogenezisi stimule ettiğini göstermiştir. Shibata ve ark.[82] yaptığı çalışma IL-17' nin, IL-6' yı uyarmasıyla insan periodontal ligamentlerin MMP-1 üretimini uyardığını göstermektedir. IL-17' nin

synovial fibroblastlarda ve gingival fibroblastlarla IL-6 ve IL-8 sekresyonunu stimüle ettiği görülmüştür.

POF lezyonları da PDHG lezyonları gibi benzer etyopatogeneze sahiptir. Fakat histopatolojik olarak aralarında birtakım farklar görülmektedir. Bu farklılıklardan birisi PDHG lezyonlarında spesifik olarak görülen çok çekirdekli dev hücrelerin POF lezyonlarında bulunmamasıdır. Bu nedenle bu çalışmada PDHG ve POF lezyonları stromal hücrelerdeki inflamatuar sitokin ekspresyonu düzeyi açısından karşılaştırılmıştır.

Çalışmada IL-1 sitokin ekspresyonu hem PDHG ve hemde POF lezyonlarında eşit ve yüksek düzeyde bulunmuştur. Proinflamatuar sitokinler içinde en yüksek düzeyde IL-1'in olması bu sitokinin bu lezyonların etyopatogenezindeki rolünü güçlü şekilde ortaya koymaktadır. IL-1' in periodontitisin patogenezinde önemli bir rol oynadığı bilinmektedir.[61] Stashenko ve ark.[62] IL-1'in periodontitisli hastaların dişeti oluğu sıvısında yüksek bulunduğunu rapor etmiştir. Kwan ve ark.[8] IL-1β' nın osteoklastlar üzerindeki etkisini in-vitro olarak incelemiş ve IL-1β' nın osteoklastların olgunlaşmış formlarını artırdığı kadar rezorptif kapasitesini de artırdığını bildirmiştir. IL-1 ayrıca MMP-1 ve MMP-2' yi artırarak ataşman kaybına yol açan periodontal ligament kollajenlerinin yıkımına yol açabilmektedir.[63] Bu sonuçlar IL-1'in birçok farklı mekanizma ile PDHG ve POF lezyonlarının ortaya çıkmasında rol aldığını göstermektedir.

Bu çalışmada PDHG ve POF lezyonları arasında stromal IL-1 ve IL-6 ekspresyonu açısından anlamlı bir fark görülmezken, IL-17 ve TNF-α ekspresyonunda her iki olgu grubu arasında anlamlı fark ortaya çıkmıştır. IL-17 ekspresyonu POF lezyonlarında artış gösterirken, TNF-α ekspresyonu PDHG lezyonlarında artış göstermiştir.

Çalışmamızda PDHG olgularında TNF-α' nın yüksek bulunması literatürde yapılan benzer çalışmalarla[11, 13, 87, 170] uyumluluk göstermektedir. Matos ve ark.[13] 2012 yılında çenelerin periferal ve santral dev hücre lezyonlarında TNF-α ekspresyonunu araştırmışlardır. Onların çalışmasında TNF-α' nın immünohistokimyasal ekspresyon yoğunluğu skor 4 olarak gözlemlenmiş, ekspresyon oranı SDHG' lerde %40, PDHG'lerde %55 olarak bulunmuştur.

Amaral ve ark.[11] SDHG ve PDHG lezyonlarında TNF-α mRNA ekspresyon miktarını hesaplamışlar, fakat iki lezyon arasında önemli bir fark bulunmamıştır. Resende ve ark.[89] PDHG lezyonlarında daha yüksek TNF-α ekspresyonu gözlemlemişlerdir. Bu ekspresyon kemik doku olmayan ve yoğun inflamatuar infiltrasyon alanlarında daha yüksek olarak gözlemlenmiştir. Araştırmacılara göre bu bulgular PDHG lezyonlarının reaktif doğası ile uyumludur. İnflamatuar cevabı tetikleyen lokal irritasyon faktörleri kemik rezorbsiyonundan daha çok anjiyogenezise katkıda bulunabilen TNF-α gibi sitokinlerin salınmasını sağlayarak bunu gerçekleştirebilmektedir.[170]

Matos ve ark.[171] nın 2011 yılında yaptıkları çalışma bulguları PDHG lezyonlarında SDHG lezyonlarına göre proinflamatuar sitokinlerin yüksek olmasının nedeninin anjiyogenezis mekanizmasıyla olabileceği görüşünü desteklemektedir. Zira onların yaptıkları çalışmada MVC (mikrovasküler sayım) analizi PDHG lezyonlarında SDHG lezyonlarna göre daha yüksek kan damarı sayısını göstermiştir. Bunun muhtemel açıklaması, PDHG lezyonlarının lokal irritasyon faktörlerinin tetiklediği IL-8, platelet kaynaklı büyüme faktörü (PDGF)ve transforme edici büyüme faktörü beta (TGF-β) gibi proanjiyojenik sitokinlerin yüksek salınması sonucu güçlü inflamatuar cevap ile karakterize reaktif bir süreç olmasıdır.

IL-17 ekspresyonu POF olgularında PDHG olgularına göre anlamlı düzeyde yüksek bulunmuştur. Periodontal dokularda IL-17 ekspresyonu ile ilgili çok sayıda çalışma yapılmış ve IL-17' nin periodontitisin patogenezinde rol aldığı kesinleşmiştir.

POF lezyonları PDHG lezyonlarına göre bol miktarda fibroblast içermektedir.[53] PDL fibroblastları bir dizi kollajen matriks tiplerinin tamir ve bakımına katılmaktadır. IL-17' nin POF lezyonlarında bol bulunan fibroblastlar üzerindeki etkileri IL-17 ekspresyonunun POF lezyonlarında PDHG lezyonlarına göre fazla olmasının nedeni olabilir.

IL-17 nin fibroblastlar üzerindeki etkileri ile ilgili son zamanlarda önemli çalışmalar yapılmıştır. Yan Wu ve ark.[172] nın 2014 yılında yayınladığı çalışmasında IL-17' nin insan periodontal ligament (PDL) fibroblastlarının ekspresyonunu MMP-1'i artırarak düzenlediğini ve migrasyonu artırdığını göstermiştir. IL-17A' nın periodontal yara iyileşmesini düzenlemesini PDL fibroblastlarının proliferasyonundan ziyade migrasyonuyla kontrol ederek yaptığını ortaya koymuştur. IL-17A insan PDL fibroblastlarının migrasyonunu doğrudan olarak etkilemektedir. IL-17A' nın varlığında (1ng/ml-100ng/ml) PDL fibroblastlarının göçü önemli derecede artmaktadır. 1 ng/ml IL-17A ile fibroblastlarda hücre göçü önemli derecede artarken maksimum migrasyon 10 ng/ml ile elde edilmiştir. Sonuç olarak IL-17A, PDL fibroblastlarındaki IL-17 reseptörleri aracılığıyla p38 MAPK ve NF-κByolağının aktivasyonuyla MMP-1 ekspresyonunu indüklemektedirve bu hücre göçünün artmasıyla sonuçlanmaktadır.

POF lezyonlarında bol miktarda fibroblast bulunmaktadır. Kollajen fibriller bağ dokusunun tüm çeşitlerinde değişik miktarlarda yer alırlar ve en çok fibroblastlar tarafından sentezlenirler. IL-17'nin POF lezyonlarında baskın şekilde bulunan fibroblastlar tarafından sentezlenen kollojen matriksini yıkan MMP'lerin üretimini uyarması IL-17 ekspresyonunun POF lezyonlarında yüksek bulunmasının bir göstergesi

olabilir. Çünkü IL-17, MMP-1 üretimini yalnızca direkt olarak değil, IL-6 üretimini artırarak dolaylı olarak da uyarmaktadır, buda periodontal ligament kollajenlerinin yıkımı ile sonuçlanmaktadır.[172]

Son dönemde birçok çalışma[19,172,173] IL-17' nin insan periodontal ligamentlerinde IL-6 ve MMP-1 üretimini artırdığını göstermiştir. Beklen ve ark.[19] 'nın rapor ettiğine göre IL-1, gingival fibroblastlardan IL-6 üretimini ve makrofajlardan IL-1β ve TNF-a üretimini uyarmaktadır. Shibata ve ark.[173] yaptığı çalışmaIL-1β ve TNF-α, IL-17' den daha fazla MMP-1'i belirgin şekilde artırmaktadır. Bu sonuca göre IL-17, MMP-1 üzerindeki direkt düzenleyici etkisini daha az uygulamakta, asıl fonksiyonunu IL-1βve TNF-α gibi diğer inflamatuar sitokinleri uyarmasıyla yapmaktadır. Bu sonuçlar IL-17' nin insan periodontal ligamentlerinde inflamatuar sitokinlerin ve MMP-1'in üretimini uyarmakta olduğunu ve bunun da inflamatuar cevabın artması ve periodontal ligamentlerde doku yıkımı ile sonuçlandığını göstermektedir.

Bu çalışma sonuçları periodontitisin patogenezinde rolü kanıtlanan IL-17' nin periodontal ligament kökenli olduğu düşünülen ve periodontal inflamasyonda ilişkili PDHG ve POF lezyonlarında varlığını ilk kez ortaya koyması bakımından önemlidir. Bu çalışmanın sonuçlarına göre IL-17' nin PDHG ve POF lezyonlarının patogenezinde rolünün olduğunu söyleyebiliriz. Çalışmamızda IL-17 düzeyi ilginç olarak POF lezyonlarında daha yüksek düzeyde ortaya çıkmıştır. IL-17, POF lezyonlarında PDHG lezyonlarına göre fibroblastlar üzerindeki etkileri ile daha fazla rol alabilir.

IL-17'nin hem RANKL üzerinden osteoklastogenezis ve kemik yıkımı üzerindehem de fibroblast göçü, kollajen yıkımı gibi etkileri ile bağ dokusu üzerinde yıkıcı etkileri insan periodontal dokuları üzerinde yapılan bir çok çalışma ile ortaya konulmuştur.[15-19,172,173] IL-17 hem direkt etkisi ile hem de diğer inflamatuar sitokinlerin etkisini artırarak periodontal inflamasyonda çok farklı roller üstlenebilmektedir. IL-17'

nin PDHG ve POF lezyonlarındaki rolleri ve etki mekanizmaları ile ilgili kesin yargıda bulunabilmek için daha çok sayıda ve etki mekanizmalarını açıklayacak nitelikte farklı çalışmalara ihtiyaç olduğu açıktır.

Bu çalışma IL-1, IL-6, IL-17 ve TNF-α' nın hem PDHG hem de POF lezyonlarında büyüme proçesine karıştıklarını göstermekte, bu da daha önceki PDHG ve POF lezyonlarının benzer büyüme potansiyeline sahip olduğu görüşünü desteklemektedir. Ayrıca bu çalışma PDHG ve POF lezyonlarının gelişiminde proinflamatuar sitokinlerin pozitif sinercik rolünü de göstermektedir.

PDHG ve POF gibi ağızda yaygın olarak görülen lezyonların etyopatogenezinin aydınlatılması bu lezyonlara neden olan etyolojik faktörlerin ortadan kaldırılması kadar, bu lezyonların tedavisi bakımından da önemlidir. PDHG ve POF gibi çenelerin reaktif lezyonlarının geleneksel tedavisi cerrahi eksizyon ve küretajdır. Bununla birlikte literatürde kortikosteroid enjeksiyonu, kalsitonin ve IFN-α yı içeren alternatif tedaviler önerilmiştir.[152]

PDGH ve POF gibi reaktif enflamatuar hiperplazilerde cerrahi tedaviye alternatif olabilecek ya da cerrahi tedavi ile birlikte kullanılabilecek çeşitli tedavi yöntemleri ve ilaçlar geliştirilmesi için çalışmalar yapılmalıdır. PDGH ve POF lezyonlarında cerrahi tedavi hala tek seçenek olsa da cerrahi tedavi sonrasında lezyonun çıkarılmasının tam yapılamaması, tekrarlanan yaralanmalar ve lokal irritasyonun varlığına bağlı olarak literatürde değişen oranlarda nüksler görülebilmektedir.[32,45]

PDHG ve POF lezyonlarının etyopatogenezinin tam aydınlatılmasıyla geliştirilecek yeni yöntemler ve ilaçlar lezyonların ortaya çıkmasını engellemek, lezyonu tamamen tedavi etmek, lezyonun boyutunu azaltmak ve geriletmek ya da nüks oranını ve ihtimalini azaltmak gibi farklı stratejiler için kullanılabilir. Örneğin insan kaynaklı IL-17A antikorları RA, psöriazis ve üveitisin tedavisi için geliştirilmiş ve

güzel sonuçlar alınmıştır.[174] RA hastalığında IL-17' nin blokajı kemik ve kartilaj erozyonunu etkili bir şekilde önlemekte ve klinik semptomların şiddetini azaltmaktadır.[175] Humanize anti-interlökin-17 (anti-IL-17) monoklonal antikor, çeşitli inflamatuar bozuklukların ve romatoid artrit, psöriazis gibi diğer otoimmün hastalıkların tedavisinde kullanılmaktadır.[176] Elde edilen bu sonuçlar sitokinlerden elde edilen antikorların çenelerde görülen PDHG ve POF gibi irritatif gingival hiperplazilerde de kullanılması için umut vermektedir.

6. SONUÇ VE ÖNERİLER

Çenelerde görülen PDHG ve POF lezyonlarında proinflamatuar sitokinlerin ekspresyonunu immünohistokimyasal olarak ortaya koymak amacıyla yapılan bu çalışmada aşağıdaki sonuçlara ulaşılmıştır:

1. IL-1 ekspresyonu PDHG olgularında hem dev hücrelerde hem de stromal hücrelerde yüksek düzeyde bulunmuştur. PDHG olgularında dev hücrelerle stromal hücreler arasında IL-1 ekspresyonu bakımından anlamlı bir fark görülmemiştir. POF olgularında da stromal IL-1 ekspresyon düzeyinin, PDHG olgularındaki stromal IL-1 ekspresyon düzeyi ile aynı olduğu ve dolayısıyla iki lezyon grubu arasında anlamlı bir farklılık olmadığı görülmüştür.

2. IL-6 ekspresyonu PDHG olgularında dev hücrelerde stromal hücrelere göre anlamlı düzeyde yüksek bulunmuştur. IL-6 stromal ekspresyon düzeyi bakımından PDHG ve POF lezyonları arasında anlamlı bir fark görülmemiştir.

3. TNF-α ekspresyonu PDHG olgularında dev hücrelerde stromal hücrelere göre anlamlı düzeyde yüksek bulunmuştur. TNF-α ekspresyonunun dev hücrelerde en yüksek düzeyde olduğu görülmektedir. Ayrıca PDHG olgularında stromal TNF-α düzeyi de POF olgularına göre yine anlamlı derecede yüksek bulunmuştur.

4. IL-17 ekspresyonu PDHG olgularında hem dev hücrelerde hem de stromal hücrelerde görülmüş fakat bu iki hücre grubu arasında IL-17 ekspresyonu bakımından anlamlı bir fark ortaya çıkmamıştır. POF olgularında stromal IL-17 ekspresyonu PDHG olgularındaki stromal IL-17 ekspresyon düzeyine göre anlamlı derecede yüksek bulunmuştur. Sonuç olarak POF lezyonlarında IL-17 ekspresyonunun oldukça yüksek düzeyde olduğu görülmüştür.

Bu çalışmanın sonuçlarına göre PDHG lezyonlarında dev hücrelerle stromal hücreler karşılaştırıldığında dev hücrelerde stromal hücrelere göre IL-6 ve TNF-α daha yüksek bulunmuştur. PDHG ile POF olguları karşılaştırıldığında ise IL-1 ekspresyonunun her iki olgu grubunda da aynı olduğu; IL-6 ekspresyonu bakımından her iki grupta anlamlı düzeyde bir farklılık olmadığı; TNF-α ekspresyonunun PDHG olgularında, IL-17 ekspresyonunun ise POF olgularında daha yüksek olduğu görülmüştür.

Bu çalışma PDHG lezyonlarında önceki çalışmalarla ortaya konulan pro-inflamatuar sitokinlerin (IL-1, IL-6, TNF-α) benzer şekilde POF lezyonlarında da ekspresyonunu immünohistokimyasal olarak ortaya koymaktadır. Bu çalışmanın sonuçlarına göre proinflamatuar sitokinlerin POF lezyonlarında görüldüğü ve rol aldığı görülmektedir.

Sonuç olarak proinflamatuar sitokinler IL-1, IL-6, IL-17 ve TNF-α çenelerdeki PDHG ve POF lezyonlarının büyüme proçesi ile ilişkilidir. PDHG ve POF lezyonlarının gelişiminde bu sitokinlerin fonksiyonel rolünü açıklamak, gelecekte bu lezyonların medikal tedavisi için stratejiler geliştirebilmesine imkân sağlayabilecektir. Dolayısıyla bu çalışmanın bulgularının PDHG ve POF lezyonlarının etyopatogenezinin aydınlatılmasına ve böylelikle yeni tedavi yaklaşımlarının geliştirilmesine katkı sunması beklenmektedir. Gelecekte inflamasyonla ilişkili sitokinleri engelleyen ilaçların geliştirilmesi ve kullanılması PDHG ve POF gibi reaktif lezyonlarının gelişmesi ve büyümesini engelleyebilecektir. Bunun için çenelerde görülen PDHG ve POF lezyonlarında inflamatuar sitokinlerin varlığını, rolünü ve etki mekanizmalarını açıklayacak nitelikte daha çok sayıda araştırmaya ihtiyaç vardır.

KAYNAKLAR

1. Verma PK, Srivastava R, Baranwal HC, Chaturvedi TP, Gautam A, Singh A. Pyogenicgranuloma—hyperplastic lesion of the gingiva: case reports. Open Dent J 2012;6(1):153-6.

2. Vaishali K, Raghavendra B, Nishit S. Peripheral ossifying fibroma. J Indian Acad Oral Med Pathol 2008;20(2):54-6.

3. Vered M, Buchner A, Dayan D. Immunohistochemical expression of glucocorticoid and calcitonin receptors as a tool for selecting therapeutic approach in central giant cell granuloma of the jaw bones. Int J Oral Maxillofac Surg 2006;35(8):756-60.

4. Cloutier M, Charles M, Carmichael RP, S´andor GKB. Ananalysis of peripheral giant cell granuloma associated with dental implant treatment. Oral Surg Oral Med Oral Pathol Oral Radiol Endod 2007;103(5):618-22.

5. Neville BW, Damm DD, Allen CM, Bouquot JE. Oral and Maxillofacial Pathology. 2nd ed. New Delhi: Elsevier 2005. p.563-4.

6. Mishra AK, Maru R, Dhodapkar SV, Jaiswal G, Kumar R, Punjabi H. Peripheral cemento-ossifying fibroma: a case report with review of literature. World J Clin Cases 2013;1(3):128-33.

7. Kuralay F, Çavdar Z. İnflamatuar medyatörlere toplu bir bakış. Genel Tıp Dergisi 2006;16(3):143-52.

8. Kwan Tat S, Padrines M, Théoleyre S, Heymann D, Fortun Y. IL-6, RANKL, TNF-alpha/IL-1: interrelations in bone resorption pathophysiology. Cytokine Growth Factor Rev 2004;15(1):49-60.

9. Liu B, Yu SF, Li TJ. Multinucleated giant cells in various forms of giant cell containing lesions of the jaws express features of osteoclasts. J Oral Pathol Med 2003; 32(6):367-75.

10. de Souza PE, Gomez RS, Xavier GM, dos Santos JS, Gollob KJ, Dutra WO. Systemic leuko-cyte activation in patients with central giant cell lesions. J Oral Pathol Med 2005;34(5):312-7.

11. Amaral FR, Brito JA, Perdigão PF, Carvalho VM, de Souza PE, Gomez MV. NFATc1 and TNFalpha expression in giant cell lesions of the jaws. J Oral Pathol Med 2010; 39(3):269-74.

12. Syrio NF, Faria DR, Gomez RS, Gollob KJ, Dutra WO, Souza PE. IL-10 and IL-10 receptor overexpression in oral giant cell lesions. Med Oral Patol Oral Cir Bucal 2011; 16(4):488-92.

13. de Matos FR, de Moraes M, Nonaka CFW, de Souza LB, Almeida Freitas R, Immunoexpression of TNF-a and TGF-b in central and peripheral giant cell lesions of the jaws. J Oral Pathol Med 2012;41(2):194-9.

14. Papanicolaou P, Chrysomali E, Stylogianni E, Donta C, Vlachodimitropoulos D. Increased TNF-α, IL-6 and decreased IL-1β immunohistochemical expression by the stromal spindle-shaped cells in the central giant cell granuloma of the jaws. Med Oral Patol Oral Cir Bucal 2012;17(1):56-62.

15. Schenkein HA, Koertge TE, Brooks CN, Sabatini R, Purkall DE, Tew JG. IL-17 in sera from patients with aggressive periodontitis. J Dent Res 2010;89(9):943-7.

16. Duarte PM, da Rocha M, Sampaio E, Mestnik MJ, Feres M, Figueiredo LC, Bastos MF, Faveri M. Serum levels of cytokines in subjects with generalized chronic and

aggressive periodontitis before and after non-surgical periodontal therapy: a pilot study. J Periodontol 2010;81(7):1056-63.

17. Lin D, Li L, Sun Y, Wang W, Wang X, Ye Y, Chen X, Xu Y. IL-17 regulates the expressions of RANKL and OPG in human periodontal ligament cells via TRAF6/TBK1-JNK/NF-κB pathways. Immunology 2015;144(3):472-85.

18. Wu Y, Zhu L, Lıu L, Zhang J, Peng B. Interleukin-17A Stimulates Migration of Periodontal Ligament Fibroblasts Via p38 MAPK/NF-kB -Dependent MMP-1 Expression. J Cell Physiol 2014;229(3):292-9.

19. Beklen A, Ainola M, Hukkanen M, Gurgan C, Sorsa T, Konttinen YT. MMPs, IL-1, and TNF are regulated by IL-17 in periodontitis. J Dent Res 2007;86(4):347-51.

20. Regezi JA, Sciubba JJ. Oral Pathology Clinical Pathologic Correlations. In: John Dolan, editor. Reactive lesions, 5th ed. Philadelphia, W.B. Saunders Company 2008. p.112-3.

21. Jaffe HL. Giant-cell reparative granuloma, traumatic bone cyst, and fibrous (fibro-osseous) dysplasia of the jaw bones. Oral Surg 1953;6(1):159-75.

22. Dojcinovic I, Richter M, Lombardi T. Occurrence of a pyogenic granuloma in relation to a dental implant. J Oral Maxillofac Surg 2010;68(8):1874-6.

23. Katsikeris N, Kakarantza –Angelopoulou E, Angelopoulos AP. Peripheral giant cell granuloma: clinico- pathologic study 224 new cases and 956 reported cases. Int J Oral Maxillofac Surg 1988;17(2):94-9.

24. Bodner L, Peist M, Gatot A, Fliss DM. Growth potential of peripheral giant cell granuloma. Oral Surg Oral Med Oral Pathol Oral Radiol Endod 1997;83(5):548-51.

25. Günhan Ö. Oral ve Maksillofasiyal Patoloji, 1. baskı, İstanbul, Quintessence Yayıncılık; 2015. p.120-1.

26. Regezi JA, Sciubba JJ. Red-blue lesions. In: Regezi JA, Sciubba JJ, Fletcher J, eds. Oral Pathology: Clinical Pathological Correlations, 3rd ed. Philadelphia, W.B. Saunders Company; 1999. p.130-1.

27. Kfir Y, Buchner A, Hartsen LS. Reactive lesions of the gingiva: a clinicopathological study of 741 cases. J Periodontol 1980;51(11):655-61.

28. Reichart PA, Philipsen HP. Color Atlas of Dental Medicine - Oral Pathology. Stuttgart-Germany, Thieme Medical Publishers; 2001. p.55-6.

29. Neville B.W. Damm D.D. Allen C.M. Bouquot J.E. Oral and Maxillofacial Pathology. Philadelphia, W.B Saunders Company; 2002. p.449-50.

30. de Lange J, van den Akker HP, Klip H. Incidence and disease free survival after surgical therapy of central giant cell granulomas of the jaws in The Netherlands; 1990–1995. Head Neck 2004;26(9):792-5.

31. Gunhan M, Gunhan O, Celasun B, Mutlu M, Bostanci H. Estrogen and progesterone receptors in the peripheral giant cell granulomas of the oral cavity. J Oral Sci 1998; 40(2):57-60.

32. Eversole LR, Rovin S. Reactive lesions of the gingiva. J Oral Pathol 1972;1(2):30-8.

33. Sacks HG, Amrani S, Anderson KB. Gigantiform peripheral ossifying fibroma: report of a case. J Oral Maxillofac Surg 2012;70(11):2610-3.

34. Mohiuddin K, NS Priya, Ravindra S, Murthyet S.Peripheral ossifying fibroma. J Indian Soc Periodontol 2013;17(4):507-9.

35. Buchner A, Hansen LS. The histomorphologic spectrum of peripheral ossifying fibroma. Oral Surg Oral Med Oral Pathol 1987;63(4):452-61.

36. Yadav R, Gulati A. Peripheral ossifying fibroma: a case report. J Oral Sci 2009; 51(1):151-4.

37. Barot VJ, Chandran S, Vishnoi SL. Peripheral ossifying fibroma: a case report. J Indian Soc Periodontol 2013;17(6):819-22.

38. Sudhakar S, P.K.B., Prabhat MPV, Peripheral ossifying fibroma. J Health Allied Scs 2009;8(3):17.

39. García de Marcos JA, García de Marcos MJ, Arroyo Rodríguez S, Chiarri Rodrigo J, Poblet E. Peripheral ossifying fibroma: A clinical and immunohistochemical study of four cases. J Oral Sci 2010;52(1):95-9.

40. Bodner L, Dayan D. Growth potential of peripheral ossifying fibroma. J Clin Periodontol 1987;14(9):551-4.

41. Mishra MB, Bhishen KA, Mishra S. Peripheral ossifying fibroma. J Oral Maxillofac Pathol 2011;15(1):65-8.

42. Bhaskar SN, Jacoway JR. Peripheral fibroma and peripheral fibroma with calcification: report of 376 cases. J Am Dent Assoc 1966;73(6):1312-20.

43. Delbem AC, Cunha RF, Silva JZ, Soubhia AM. Peripheral cementoossifying fibroma in child. a follow-up of 4 years. Report of a case. Eur J Dent 2008;2(2):134-7.

44. Kumar SK, Ram S, Jorgensen MG, Shuler CF, Sedghizadeh PP. Multicentric peripheral ossifying fibroma. J Oral Sci 2006;48(4):239-43.

45. Sah K, Kale AD, Hallikerimath S, Chandra S. Peripheral cemento-ossifying fibroma: Report of a recurrence case. Contemp Clin Dent 2012;3(1):23-5.

46. Nororiha IL, Niemir Z. Stein H, Waldher R. Cytokines and grawth factors in renal disease. Nephrol Dial Transplant 1995;10(6):775-86.

47. Clemens MJ. Cytokines, Oxford, Bios Scientific Publishers 1991. p.57-75.

48. Akyol G, Şengil Z, Baysal B. İnterlökinler. S Ü Tıp Fak Der 1994;10(4):117-23.

49. Oppenheim JJ, Ruscetti FW, Faltynek C. Cytokines. In: Stites DP, Terr AI, ed. Basic and Clinical Immunology; 1994. p.105-23.

50. Trotta PP. Cytokines: An Overview. Am J Repro Immunol 1991;25(3):137-41.

51. Baggiolin M, Dewald B, Moser B. Human chemokines: an update. Ann Rev Immunol 1997;15(1):675-700.

52. Alstergren P, Benavente C, Kopp S. Interleukin-1beta,interleukin-1 receptor antagonist, and interleukin-1 soluble receptor 2 in temporomandibular joint synovial fluid from patients with chronic polyarthritides. J Oral Maxillofac Surg 2003; 61(10):1171-8.

53. Leonides C. Platanias MD, Nicholas J. Interleukin 1:Biology, pathophysiology and clinical prospect. Am J Med 1990;89(5):621-2.

54. Garra A. Interleukins and immune system. Lancet 1988; 8637:943-6.

55. Baykal Y, Karaayvaz M, Kutlu M. İnterlökinler. T Klin J Med Sci 1998;18:77-84.

56. Endres S, Skibber JM, Fernandez KE. The role of interleukin and tumor necrosis factor in human multiple myeloma. B J Heamatol 1990;74(4):424-31.

57. Schindler R, Mancilla J, Endres S, Ghorban R. Correlations and interactions in the production of interleukin-6, interleukin-1 and tumor necrosis factor in human blood mononuclears cells IL 6 supresses IL-1 and TNF. Blood 1990;75(1):40-7.

58. Garra A. Interleukins and immune system II. Lancet 1989; 8638:1003-5.

59. Dinarello CA. The IL-1 family and inflammatory diseases. Clin Exp Rheumatol 2002;20(27):1-13.

60. Gardner RV, McKinnon E, Poretta C, Leiva L. Hemopoietic function after use of IL-1 with chemotherapy or irradition. J Immunol 2003;171(3):1202-6.

61. Sakai A, Ohshima M, Sugano N, Otsuka K, Ito K. Profiling the cytokines in gingival crevicular fluid using a cytokine antibody array. J Periodontol 2006;77(5):856-64.

62. Stashenko P, Fujiyoshi P, Obernesser MS, Prostak L, Haffajee AD, Socransky SS. Levels of interleukin 1beta in tissue from sites of active periodontal disease. J Clin Periodontol 1991;18(7):548-54.

63. Xiang J, Li C, Dong W, Cao Z, Liu L. Expression of matrix metalloproteinase-1, matrix metalloproteinase-2 and extracellular metalloproteinase inducer in human periodontal ligament cells stimulated with interleukin-1beta. J Periodont Res 2009; 44(6):784-93.

64. Takashiba S, Naruishi K, Murayama Y. Perspective of cytokine regulation for periodontal treatment: fibroblast biology. J Periodontol 2003;74(1):103-10.

65. Wang PL, Ohura K. Porphyromonas gingivalislipopolysaccharide signaling in gingival fibroblasts-CD14 and Toll-like receptors. Crit Rev Oral Biol Med 2002*;* 13(2):132-42.

66. Sawada S, Chosa N, Ishisaki A, Naruishi K. Enhancement of gingival inflammation induced by synergism of IL-1β and IL-6. Biomedical Research 2013;34(1):31-40.

67. Kishimoto T. The biology of interleukin-6. *Blood* 1989;74(1):1-10.

68. Revel M. Interleukin-6. in: Monokines and other non-lymphocytic cytokines, Powanda M, Liss 1988. p.21-7.

69. Dunn AJ, Wang J, Ando T. Effects of cytokines on cerebral neurotransmission. Adv Exp Med Biol 1999;461:117-27.

70. Barton BE. The biological effects of interleukin 6. Med Res Rev 1996;16(1):87-109.

71. Suzuki M, Hashizume M, Yoshida H, Mihara M. Anti-inflammatory mechanism of tocilizumab, a humanized anti-IL-6R antibody: effect on the expression of chemokine and adhesion molecule. Rheumatol Int 2010;30(3):309-15.

72. Yap SH, Moshage HJ, Hazenberg BP, Roelofs HM, Bijzet J, Limburg PC. Tumor necrosis factor (TNF) inhibits interleukin (IL)-1 and/or IL-6 stimulated synthesis of C-reactive protein (CRP) and serum amyloid A (SAA) in primary cultures of human hepatocytes. Biochim Biophys Acta 1991;1091(3):405-8.

73. Hirano T, Matsuda T, Turner M, Miyasaka N, Buchan G, Tang B. Excessive production of interleukin 6/B cell stimulatory factor-2 in rheumatoid arthritis. Eur J Immunol 1988;18(11):1797-801.

74. Sun Y, Shu R, Zhang MZ, Wu AP. Toll-like receptor 4 signaling plays a role in triggering periodontal infection. FEMS Immunol Med Microbiol 2008;52(3):362-9.

75. Taga T, Kishimoto T. Gp130 and the interleukin-6 family of cytokines. Annu Rev Immunol 1997;15(1):797-819.

76. Nakahara H, Song J, Sugimoto M, Hagihara K, Kishimoto T, Yoshizaki K. Anti-interleukin-6 receptor antibody therapy reduces vascular endothelial growth factor production in rheumatoid arthritis. Arthritis Rheum 2003;48(6):1521-9.

77. Kawashiri SY, Kawakami A, Iwamoto N, Fujikawa K, Aramaki T, Tamai M. Proinflammatory cytokines synergistically enhance the production of chemokine ligand 20 (CCL20) from rheumatoid fibroblast-like synovial cells in vitro and serum CCL20 is

reduced in vivo by biologic disease-modifying antirheumatic drugs. J Rheumatol 2009; 36(11):2397-402.

78. Nishikawa T, Hagihara K, Serada S, Isobe T, Matsumura A, Song J. Transcriptional complex formation of c-Fos, STAT3, and hepatocyte NF-1 alpha is essential for cytokine-driven C-reactive protein gene expression. J Immunol 2008;180(5):3492-501.

79. Goldring SR, Goldring MB. The role of cytokines in cartilage matrix degeneration in osteoarthritis. Clin Orthop Relat Res 2004;427:27-36.

80. Hashizume M, Mihara M. Desirable effect of combination therapy with high molecular weight hyaluronate and NSAIDs on MMP production. Osteoarthr Cartilage 2009;17(11):1513-8.

81. Suzuki M, Hashizume M, Yoshida H, Shiina M, Mihara M. IL-6 and IL-1 synergistically enhanced the production of MMPs from synovial cells by up-regulating IL-6 production and IL-1 receptor I expression. Cytokine 2010;51(2):178-83.

82. Shibata M, Shintaku Y, Matsuzaki K, Uematsu S. The effect of IL-17 on the production of proinflammatory cytokines and MMP-1 by human periodontal ligament fibroblasts. Orthod Craniofac Res 2014;17(1):60-8.

83. Rossomondo EF, White L. A novel method for the detection of TNF-alpha in gingival crevicular fluid. J Periodontol 1993;64(5):445-9.

84. Graves DT, Cochran D. The contribution of interleukin-1 and tumor necrosis factor to periodontal tissue destruction. J Periodontol 2003;74(3):391-401.

85. Erdemir EO, Duran I, Haliloğlu S. Effects of smoking on clinical parameters and the gingival crevicular fluid levels of IL-6 and TNF-α in patients with chronic periodontitis. J Clin Periodontol 2004;31(2):99-104.

86. Resende CRS, Falabella MEV, Valenc¸ a SS, Teixeira HGC, Tinono EMB. Granuloma perife´ rico de ce´ lulas gigantes – imunohistoquı´mica anti-tnf-alfa. Rev Periodontia 2007;17:104-11.

87. Baqui AA, Meiller TF, Jabra-Rizk MA, Zhang M, Kelley JI, Falkler WA jr. Enhanced interleukin 1β, interleukin 6 ve tumor necrosis factor alpha in gingival crevicular fluid from periodontal pockets of patients infected with human immmunodeficiency virus 1. Oral Microbiol Immunol 2000;15:67-73.

88. Pfeilschifter J, Chenu C, Bird A, Mundy GR, Roodman GD. Interleukin-1 and tumor necrosis factor stimulate the formation of human osteoclastlike cells in vitro. J Bone Miner Res 1989;4(1):113-8.

89. Suda T, Kobayashi K, Jimi E, Udagawa N, Takahashi N. The molecular basis of osteoclast differentiation and activation. Novartis Found Symp 2001;232:235-47.

90. Zhang YH, Heulsmann A, Tondravi MM, Mukherjee A, Abu-Amer Y. Tumor necrosis factor-alpha (TNF) stimulates RANKL-induced osteoclastogenesis via coupling of TNF type 1 receptor and RANK signaling pathways. J Biol Chem 2001; 276(1):563-8.

91. Yao Z, Painter SL, Fanslow WC, Ulrich D, Macduff BM, Spriggs MK, Armitage RJ. Human IL-17: a novel cytokine derived from T cell. J Immunol 1995;155(12):5483-6.

92. Wang X, Zhang Y, Yang XO, Nurieva RI, Chang SH, Ojeda SS, Kang HS, Schluns KS, Gui J, Jetten AM, Dong C. Transcription of Il17 and Il17f is controlled by conserved noncoding sequence 2. Immunity 2012;36(1):23-31.

93. Ishigame H, Kakuta S, Nagai T, Kadoki M, Nambu A, Komiyama Y, Fujikado N, Tanahashi Y, Akitsu A, Kotaki H, Sudo K, Nakae S, Sasakawa C, Iwakura Y.

Differential roles of interleukin-17A and -17F in host defense against mucoepithelial bacterial infection and allergic responses. Immunity 2009;30(1):108-19.

94. Yamaguchi Y, Fujio K, Shoda H, Okamoto A, Tsuno NH, Takahashi K, Yamamoto K. IL-17B and IL-17C are associated with TNFalpha production and contribute to the exacerbation of inflammatory arthritis. J Immunol 2007;179(10):7128-36.

95. Park H, Li Z, Yang XO, Chang SH, Nurieva R, Wang YH, Wang Y, Hood L, Zhu Z, Tian Q, Dong C. A distinct lineage of CD4 T cells regulates tissue inflammation by producing interleukin 17. Nat Immunol 2005;6(11):1133-41.

96. Chabaud M, Fossiez F, Taupin JL, Miossec P. Enhancing effect of IL-17 on IL-1induced IL-6 and leukemia inhibitory factor production by rheumatoid arthritis synoviocytes and its regulation by Th2 cytokines. J Immunol 1998;161(1):409-14.

97. Lubberts E, Koenders MI, Oppers-Walgreen Betal. Treatment with aneutralizing antimurine interleukin-17 antibody after the onset of collagen-induced arthritis reduces joint inflammation, cartilage destruction, and bone erosion. Arthritis Rheum 2004; 50(2):650-9.

98. Broxmeyer HE. Is interleukin-17, an inducible cytokine that stimulates production of other cytokines, merely a redundant player in a sea of other biomolecules. J Exp Med 1996;183(6):2411-5.

99. Gu C, Wu L, Li X. IL-17 family: cytokines, receptors and signaling. Cytokine 2013; 64(2):477-85.

100. Cardoso CR, Garlet GP, Crippa GE, Rosa AL, Junior WM, Rossi MA, Silva JS. Evidence of the presence of T helper type 17 cells in chronic lesions of human periodontal disease. Oral Microbiol Immunol 2009;24(1):1-6.

101. Allam JP, Duan Y, Heinemann F, et al. IL-23-producing CD68 macrophage-like cells predominate within an IL-17polarized infiltrate in chronic periodontitis lesions.

J Clin Periodontol 2011;38(10):879-86.

102. Moon YM, Yoon BY, Her YM, Oh HJ, Lee JS, Kim KW, Lee SY, Woo YJ, Park KS, Park SH, Kim HY, Cho ML.IL-32 and IL-17 interact and have the potential to aggravate osteoclastogenesis in rheumatoid arthritis. Arthritis Res Ther 2012;14(6): 246.

103. Huang H, Kim HJ, Chang EJ, Lee ZH, Hwang SJ, Kim HM, Lee Y, Kim HH.IL-17 stimulates the proliferation and differentiation of human mesenchymal stem cells: implications for bone remodeling. Cell Death Differ 2009;16(10):1332-43.

104. Hayashi N, Yamaguchi M, Nakajima R, Utsunomiya T, Yamamoto H, Kasai K. T-helper 17 cells mediate the osteo/odontoclastogenesis induced by excessive orthodontic forces. Oral Dis 2012;18(4):375-88.

105. Valente AJ, Yoshida T, Gardner JD, Somanna N, Delafontaine P, Chandrasekar B. Interleukin-17A stimulates cardiac fibroblast proliferation and migration via negative regulation of the dual-specificity phosphatase MKP-1/DUSP-1. Cell Signal 2012;24(2): 560-8.

106. Shimizu M, Yamaguchi M, Fujita S, Utsunomiya T, Yamamoto H, Kasai K. Interleukin-17/T-helper 17 cells in an atopic dermatitis mouse model aggravate orthodontic root resorption in dental pulp. Eur J Oral Sci 2013;121(2):101-10.

107. Flanagan AM, Nui B, Tinkler SM, Horton MA, Williams DM, Chambers TJ. The multinucleate cells in giant cell granuloma of the jaws are osteoclasts. Cancer 1998. p. 1139-45.

108. Pogrel MA, Regezi JA, Harris ST, Goldring SR. Calcitonin treatment for central giant cell granulomas of the mandible: report of two cases. J. Oral Maxillofac Surg 1999;57(7):848-53.

109. Vered M, Nasrallah W, Buchner A, Dayan D. Stromal myofibroblasts in central giant cell granuloma of the jaws cannot distinguish between non-aggressive and aggressive lesions. J. Oral Pathol Med 2007;36(8):495-500.

110. Rajamannan NM, Nealis TB, Subramanian M, Pandya S, Stock SR, Ignatiev CI, Bebo TJ, Rosengart T.K., Edwards W.D., McCarthy P.M., Bonow R.O. and Spelberg T.C. Calcified rheumatic neoangionesis is associated with vascular endothelial growth factor expression and osteoclast-like bone formation. Circulation 2005;111:3269-301.

111. Vered M, Shohat I, Buchner A, Dayan D. Myofibroblasts in stroma of odontogenic cysts and tumors can contribute to variations in the biologic behavior of the lesions. Oral Oncol 2005;41(10):1028-33.

112. Vered M, Buchner A, Dayan D. Central giant cell granuloma of the jawbones–new insights into molecular biology with clinical implications on treatment approaches, Histol Histopathol 2008;23(9):1151-60.

113. Seghezzi G, Patel S, Ren CJ, Gualandris A, Pintucci G, Robbins ES, Shapiro RL, Galloway AC, Rifkin DB, Mignatti P. Fibroblast growth factor–2 (FGF-2) induces vascular endothelial growth factor (VEGF) expression in the endothelial cells of forming capillaries: an autocrine mechanism contributing to angiogenesis. J. Cell Biol 1998;141(7):1659-73.

114. Engsig MT, Chen QJ, Vu TH, Pedersen AC, Therkidsen B, Lund LR, Henriksen K, Lenhard T, Foged NT, Werb Z, Delaissé JM.Matrix metalloproteinase 9 and vascular

endothelial growth factor are essential for osteoclast recruitment into developing long bones. J Cell Biol 2000;151(4):879-89.

115. Itonaga I, Hussein I, Kudo O, Sabokbar A, Watt-Smith S, Ferguson D, Athanasou NA. Cellular mechanisms of osteoclast formation and lacunar resorption in giant cell granuloma of the jaw. J Oral Pathol Med 2003;32(4):224-31.

116. Yogesha SD, Khapli SM, Srivastava RK, Mangashetti LS, Pote ST, Mishra GC, Wani MR.IL-3 inhibits TNF-alpha-induced bone resorption and prevents inflammatory arthritis. J Immunol 2009;182(1):361-70.

117. Offenbacher S. Periodontal diseases: Pathogenesis. Ann Periodontol 1996; 1(1):821-78.

118. Lerner UH. Inflammation-induced bone remodeling in periodontal disease and the influence of post- menopausal osteoporosis. J Dent Res 2006;85(7):596-607.

119. Ferrara N. Vascular endothelial growth factor:basic science and clinical progress. Endocr Rev 2004;25(4):581-611.

120. Engsig MT, Chen QJ, Vu TH, Pedersen AC, Therkidsen B, Lund LR, Henriksen K, Lenhard T, Foged NT, Werb Z, Delaissé JM.Matrix metalloproteinase 9 and vascular endothelial growth factor are essential for osteoclast recruitment into developing long bones. J Cell Biol 2000;151(4):879-89.

121. Yamashita A, Yonemitsu Y, Okano S, Nakagawa K, Nakashima Y, Irisa T, Iwamoto Y, Nagai Y, Hasegawa M. and Sueishi K. Fibroblast growth factor-2 determines severity of joint disease in adjuvant-induced arthritis in rats. J. Immunol 2002;168(1):450-7.

122. Kumta SM, Huang L, Cheng YY, Chow LTC, Lee KM, Zheng MH. Expression of VEGF and MMP-9 in giant cell tumor of bone and other osteolytic lesions. Life Sci 2003;73(11):1427-36.

123. Santos FR, Moyses RM, Montenegro FL, Jorgetti V, Noronha IL. IL-1beta, TNF-alpha, TGF-beta, and bFGF expression in bone biopsies before and after parathyroidectomy. Kidney Int, 2003;63(3):899-907.

124. Lijnen HR. Elements of the fibrinolytic system. Ann NY Acad Sci 2001;936:226-36.

125. Hassell TM. Tissues and cells of the periodontium. Periodontol 2000 1993;3:9-38

126. Domeij H, Modeer T, Yucel-Lindberg T. Matrix metalloproteinase-1 and tissue inhibitor of metalloproteinase-1 production in human gingival fibroblasts: the role of protein kinase C. J Periodont Res 2004;39(5):308-14.

127. Kubota T, Nomura T, Takahashi T, Hara K. Expression of mRNA for matrix metalloproteinases and tissue inhibitors of metalloproteinases in periodontitis-affected human gingival tissue. Arch Oral Biol 1996;41(3):253-62.

128. Allan JA, Docherty AJ, Barker PJ, Huskisson NS, Reynolds JJ, Murphy G. Binding of gelatinases A and B to type-I collagen and other matrix components. Biochem J 1995;309(1):299-306.

129. Rundhaug JE. Matrix metalloproteinases and angiogenesis. J Cell Mol Med 2005; 9(2):267-85.

130. Collier SA. Is the corneal degradation in keratoconus caused by matrix-metalloproteinases? Clin Experiment Oph- thalmol 2001;29(6):340-4.

131. Seguier S, Gogly B, Bodineau A, Godeau G, Brousse N. Is collagen breakdown during periodontitis linked to inflammatory cells and expression of matrix metalloproteinases and tissue inhibitors of metalloproteinases in human gingival tissue? J Periodontol 2001;72(10):1398-406.

132. Ding Y, Uitto VJ, Firth J, Salo T, Haapasalo M, Konttinen YT, Sorsa T. Ding Y. Modulation of host matrix metalloproteinases by bacterial virulence factors relevant in human periodontal diseases. Oral Dis 1995;1(4):279-86.

133. Nagasawa T, Kiji M, Yashiro R, Hormdee D, Lu H, Kunze M, Suda T, Koshy G, Kobayashi H, Oda S, Nitta H, Ishikawa I. Roles of receptor activator of nuclear factor-κB ligand (RANKL) and osteoprotegerin in periodontal health and disease. Periodontol 2000 2007;43(1):65-84.

134. Yasuda H, Shima N, Nakagawa N, Yamaguchi K, Kinosaki M, Mochizuki S, Tomoyasu A, Yano K, Goto M, Murakami A, Tsuda E, Morinaga T, Higashio K, Udagawa N, Takahashi N, Suda T.Osteoclast differentiation factor is a ligand for osteoprotegerin/osteoclastogenesis-inhibitory factor and is identical to TRANCE/RANKL. Proc Natl Acad Sci USA 1998;95(7):3597-602.

135. Han X, Lin X, Yu X, Lin J, Kawai T, LaRosa KB, Taubman MA. Porphyromonas gingivalis infection-associated periodontal bone resorption is dependent on receptor activator of NF-kappaB ligand. Infect Immun 2013;81(5):1502-9.

136. Nishijima Y, Yamaguchi M, Kojima T, Aihara N, Nakajima R, Kasai K. Levels of RANKL and OPG in gingival crevicular fluid during orthodontic tooth movement and effect of compression force on releases from periodontal ligament cells in vitro. Orthod Craniofac Res 2006;9(2):63-70.

137. Kanzaki H, Chiba M, Shimizu Y, Mitani H. Periodontal ligament cells under mechanical stress induce osteoclastogenesis by receptor activator of nuclear factor kappaB ligand up-regulation via prostaglandin E2 synthesis. J Bone Miner Res 2002; 17(2):210-20.

138. Liu D, Xu JK, Figliomenietal L. Expression of RANKL and OPG mRNA in periodontal disease: possible involvement in bonedestruction. International Journal of Molecular Medicine 2003;11(1):17-21.

139. Benedetto AD, Gigante I, Colucci S, Grano M. Periodontal Disease: Linking the Primary Inflammation to Bone Loss. Clin Dev Immunol 2013;503754:1-7.

140. Belibasakis GN, Bostanci N. The RANKL-OPG system in clinical periodontology. J Clin Periodontol 2012;39(3):239-48.

141. Baron R. Molecular mechanisms of bone resorption by the osteoclast. Anatomical Record 1989;224(2):317-24.

142. Crotti T, Smith MD, Hirsch R, Soukoulis S, Weedon H, Capone M, Ahern MJ, Haynes D. Receptor activator NF kappaB ligand (RANKL) and osteoprotegerin (OPft) protein expression in periodontitis. J Periodontal Res 2003;38(4):380-7.

143. Lu HK, Chen YL, Chang HC, Li CL, Kuo MY. Identifi- cation of the osteoprotegerin/receptor activator of nuclear factor-kappa B ligand system in gingival crevicular fluid and tissue of patients with chronic periodontitis. J Periodontal Res 2006; 41(4):354-60.

144. Bostanci N, Ilgenli T, Emingil G, Afacan B, Han B, Töz H, Atilla G, Hughes FJ, Belibasakis GN. Gingival crevicular fluid levels of RANKL and OPft in periodontal diseases: Implications of their relative ratio. J ClinPeriodontol 2007;34(5):370-6

145. Wang YY, Zhang P, Liu YF, Cheng GH. TRAF-mediated regulation of immune and inflammatory responses. Sci China Life Sci 2010;53(2):159-68.

146. Yang L, Zhang C, Peng B. Immunolocalization of tumor necrosis factor receptor-associated factor 6 in rat periapical lesions. J Endod 2009;35(6):834-7.

147. Yang RB, Mark MR, Gurney AL, Godowski PJ. Signaling events induced by lipopolysaccharide-activated toll-like receptor 2. J Immunol 1999;163(2):639-43.

148. Gamonal J, Acevedo A, Bascones A, Jorge O, Silva A. Levels of interleukin-1beta, -8, and -10 and RANTES in gingival crevicular fluid and cell populations in adult periodontitis patients and the effect of periodontal treatment. J Periodontol 2000;71(10): 1535-45.

149. Jin J, Söder B and Corbet EF. Interleukin-8 and gran- ulocyte elastase in gingival crevicular fluid in relation to periodontopathogens in untreated adult periodontitis. J Periodontal Res 2000;71(6):929-39.

150. MacDonald BR. Parathyroid hormone, prostaglandins and bone resorption. World Rev Nutr Diet 1986;47:163-201.

151. Udagawa N, Takahashi N, Jimi E, Matsuzaki K, Tsurukai T, Itoh K, Nakagawa N, Yasuda H, Goto M, Tsuda E, Higashio K, Gillespie MT, Martin TJ, Suda T. Osteoblasts/stromal cells stimulate osteoclast activation through expression of osteoclast differentiation factor/RANKL but not macrophage colony-stimulating factor: receptor activator of NF-kappa B ligand. Bone 1999;25(5):517-23.

152. Pogrel AM. The diagnosis and management of giant cell lesions of the jaws. Ann Maxillofac Surg 2012;2(2):102-6.

153. Dereci Ö. Ağızda görülen dev hücreli granülomaların patogenezinde nükleer faktör kappa beta sinyal yolağının aktivitesinin araştırılması. Sağlık Bilimleri Enstitüsü,

Ağız, Diş ve Çene Cerrahisi Anabilim Dalı, Doktora Tezi, Ankara: Ankara Üniversitesi, 2012.

154. Whitaker SB, Waldron CA. Central giant cell lesions of the jaws. Oral Surg Oral Med Oral Pathol 1993;75(2):199-208.

155. de Lange J, van den Akker HP, van den Berg H. Central giant cell granuloma of the jaw: a review of the literature with emphasis on therapy options. Oral Surg Oral Med Oral Pathol Oral Radiol Endod 2007;104(5):603-15.

156. Buchner A, Shnaiderman-Shapiro A, Vered M. Relative frequency of localized reactive hyperplastic lesions of the gingiva: a retrospective study of 1675 cases from Israel. J Oral Pathol Med 2010;39(8):631-8.

157. Farquhar T, Maclellan J, Dyment H, Anderson RD. Peripheral ossifying fibroma: A case report. J Can Dent Assoc 2008;74(9):809-12.

158. Cundiff EJ. Peripheral ossifying fibroma: A review of 365 cases. MSD Thesis, USA: Indiana University, 1972.

159. Rajendran R, Sivapathasundharam B. Shafers's textbook of oral pathology. 6th ed. Noida, India, Elsevier; 2009. p.128-9.

160. Zhang W, Chen Y, An Z, Geng N, Bao D. Reactive gingival lesions: A retrospective study of 2,439 cases. Quintessence Int 2007;38(2):103-10.

161. Khan FY, Jan SM, Mushtaq M. Multicentric peripheralossifying fibroma: a case report and review of the literature. J Indian Soc Periodontol 2013;17(5):648-52.

162. Kohli K, Christian A, Howell R. Peripheral ossifying fibroma associated with a neonatal tooth: Case report. Pediatr Dent 1998;20(7):428-9.

163. Gamberi G, Benassi MS, Ragazzini P, Pazzaglia L, Ponticelli F, Ferrari C. Proteases and interleukin-6 gene analysis in 92 giant cell tumors of bone. Ann Oncol 2004;15(3):498-503.

164. Atkins GJ, Haynes DR, Graves SE, Evdokiou A, Hay S, Bouralexis S. Expression of osteoclast differentiation signals by stromal elements of giant cell tumors. J Bone Miner Res 2000;15(9):640-9.

165. Fox SW, Fuller K, Bayley KE, Lean JM, Chambers TJ. TGF-beta 1 and IFN-gamma direct macrophage activation by TNF-alpha to osteoclastic or cytocidal phenotype. J Immunol 2000;165(9):4957–63.

166. Fox SW, Evans KE, Lovibond AC. Transforming growth factor-beta enables NFATc1 expression during osteoclastogenesis. Biochem Biophys Res Commun 2008; 366(1):123-8.

167. Fuller K, Murphy C, Kirstein B, Fox SW, Chambers TJ. TNF alpha potently activates osteo-clasts, through a direct action independent of and strongly synergistic with RANKL. Endocrinology 2002;143(3):1108-18.

168. Zhu L, Wu Y, Wei H, Xing X, Zhan N, Xiong H, Peng B. IL-17R activation of human periodontal ligament fibroblasts induces IL-23 p19 production: Differential involvement of NF-kappaB versus JNK/AP-1 pathways. Mol Immunol 2011; 48(4):647-56.

169. Vernal R, Dutzan N, Chaparro A, Puente J, Antonieta Valenzuela M, Gamonal J. Levels of interleukin-17 in gingival crevicular fluid and in supernatants of cellular cultures of gingival tissue from patients with chronic periodontitis. J Clin Periodontol 2005;32(4):383-9.

170. Souza PE, Mesquita RA, Gomez RS. Evaluation of p53, PCNA, Ki-67, MDM2 and AgNOR in oral peripheral and central giant cell lesions. Oral Dis 2000;6(1):35-9.

171. Matos FR, Nonaka CF, Miguel MC, Galvao HC, Souza LB, Freitas RA. Immunoexpression of MMP-9, VEGF, and vWF in central and peripheral giant cell lesions of the jaws. J Oral Pathol Med 2011;40(4):338-44.

172. Wu Y, Zhu L, Wei H, Peng B. Regulation of matrix metalloproteinases, tissue inhibitor of matrix metalloproteinase-1, and extracellular metalloproteinase inducer by interleukin-17 in human periodontal ligament fibroblasts. J Endod 2013;39(1):62-7.

173. Shibata M, Shintaku Y, Matsuzaki K, Uematsu S. The effect of IL-17 on the production of proinflammatory cytokines and matrix metalloproteinase-1 by human periodontal ligament fibroblasts. Orthod Craniofac Res 2014;17(1):60-8.

174. Genovese MC, Van den Bosch F, Roberson SA, Bojin S, Biagini IM, Ryan P, Sloan-Lancaster J.LY2439821, a humanized antiinterleukin-17 monoclonal antibody, in the treatment of patients with rheumatoid arthritis: a phase I randomized, double-blind, placebo-controlled, proof-of-concept study. Arthritis Rheum 2010;62(4):929-39.

175. Lubberts E, Koenders MI, Oppers-Walgreen Betal. Treatment with a neutralizing antimurine interleukin-17 antibody after the onset of collagen-induced arthritis reduces joint inflammation, cartilage destruction, and bone erosion. Arthritis Rheum 2004; 50(2):650-9.

176. van den Berg WB, McInnes IB. Th17 cells and IL-17afocus on immuno - pathogenesis and immunotherapeutics. Semin Arthritis Rheum 2013;43(2):158-70.

EKLER

EK-1. ÖZGEÇMİŞ

Dt. Ömer EKİCİ

1977 yılında Afyonkarahisar'ın Bozhüyük Köyünde doğdu. İlkokulu Bozhüyük İlkokulunda, ortaokulu Afyon İmam Hatip Ortaokulunda, lise eğitimini Konya Atatürk Sağlık Meslek Lisesinde tamamladı. 1996 yılında girdiği Atatürk Üniversitesi Diş Hekimliği Fakültesinden 2001 yılında fakülte üçüncüsü olarak mezun oldu.

1994-1996 yılları arasında Afyonkarahisar'da, 1996-2002 yılları arasında Erzurum'da Sağlık Bakanlığına bağlı sağlık ocağı ve hastanelerde sağlık memuru olarak çalıştı. 2002-2013 yılları arasında yine Sağlık Bakanlığına bağlı olarak Erzurum, Karabük ve Eskişehir illerinde Ağız ve Diş Sağlığı Merkezlerinde diş hekimi olarak görev yaptı.

2007 yılında başladığı Gazi Üniversitesi, İktisadi ve İdari Bilimler Fakültesi, İşletme/Sağlık Kurumları Yönetimi alanında doktora eğitimini "Türkiye'de Kamu Ağız ve Diş Sağlığı Hizmetlerinin Yeniden Yapılandırılması: Sorunlar ve Öneriler" başlıklı doktora tezi ile 2012 yılında tamamladı.

EK-2. ETİK KURUL ONAY FORMU

ESKİŞEHİR OSMANGAZİ ÜNİVERSİTESİ
KLİNİK ARAŞTIRMALAR ETİK KURULU BAŞKANLIĞI

Prof. Dr.Selma METİNTAŞ
(Başkan)
Eskişehir Osmangazi Üniversitesi
Tıp Fakültesi
Halk Sağlığı Anabilim Dalı

Prof. Dr.Fatma Sultan KILIÇ
(Başkan Yardımcısı)
Eskişehir Osmangazi Üniversitesi
Tıp Fakültesi
Tıbbi Farmakoloji Anabilim Dalı

Arş.Gör.Dr.Nilüfer DEMİRSOY
(Raportör)
Eskişehir Osmangazi Üniversitesi
Tıp Fakültesi
Tıp Tarihi ve Etik Anabilim Dalı

Prof. Dr.Yurdanur AKGÜN
Eskişehir Osmangazi Üniversitesi
Tıp Fakültesi
Tıbbi Mikrobiyoloji Anabilim Dalı

Prof. Dr.Özkan ALATAŞ
Eskişehir Osmangazi Üniversitesi
Tıp Fakültesi
Tıbbi Biyokimya Anabilim Dalı

Prof. Dr.Cengiz ÇETİN
Eskişehir Osmangazi Üniversitesi
Tıp Fakültesi
Plastik Rekonstrüktif ve
Estetik Cerrahi Anabilim Dalı

Prof.Dr.Özcan BÖR
Eskişehir Osmangazi Üniversitesi
Tıp Fakültesi Çocuk Sağlığı ve
Hastalıkları Anabilim Dalı

Prof. Dr.Nilüfer ERKASAP
Eskişehir Osmangazi Üniversitesi
Tıp Fakültesi
Fizyoloji Anabilim Dalı

Prof. Dr. Bülent GÖRENEK
Eskişehir Osmangazi Üniversitesi
Tıp Fakültesi
Kardiyoloji Anabilim Dalı

Prof. Dr. Birgül YELKEN
Eskişehir Osmangazi Üniversitesi
Tıp Fakültesi
Anesteziyoloji ve Reanimasyon
Anabilim Dalı

Doç.Dr. Emre MUMCU
Eskişehir Osmangazi Üniversitesi
Diş Hekimliği Fakültesi

Yrd.Doç.Dr. Nazmiye ÖZENBAŞ BOYDAĞ
Anadolu Üniversitesi
Hukuk Fakültesi

Dr.Ecz.Gökçen YAZ GÜZEY
Eskişehir Osmangazi Üniversitesi
Tıp Fakültesi
Sağlık, Uyg. ve Arş Hst. Eczanesi

Başmüfettiş Mustafa TEZEL
TÜLOMSAŞ Genel Müdürlüğü

Varol Ümit ULUDAĞ
Eskişehir Yunusemre
Yurt Müdürlüğü
Müdür Yardımcısı

Sayı: 80558721/185
Konu: Etik Kurul Kararı

29 Mayıs 2

Sayın, Prof. Dr. Sinan AY
Eskişehir Osmangazi Üniversitesi Diş Hekimliği Fakültesi
Ağız, Diş ve Çene Cerrahisi Anabilim Dalı

Tarafınızdan yürütülmekte olan ***"Çenelerde görülen periferal dev granülomalar ile periferal ossifiye fibromaların stromal inflamatuar expresyonlarının immünohistokimyasal olarak değerlendirilmesi"*** başlık hakkında alınan karar ilişikte gönderilmiştir.

Bilgilerinizi ve gereğini saygı ile rica ederim.

Prof.Dr.Selma METİNTAŞ
Etik Kurul Başkanı
Eskişehir Osmangazi Üniversitesi
Klinik Araştırmalar Etik Kurulu

ESKİŞEHİR OSMANGAZİ ÜNİVERSİTESİ TIP FAKÜLTESİ
KLİNİK ARAŞTIRMALAR ETİK KURULU BAŞKANLIĞI

GÖRÜŞ FORMU

13 Nisan 2013 tarih ve 28617 sayılı Resmi Gazete'de yayınlanan Klinik Araştırmalar Hakkında Yönetmeliğin "**MADDE 26** – (1) Etik kurullar gönüllülerin hakları, güvenliği ve esenliğinin korunması amacıyla araştırma ile ilgili diğer konuların yanı sıra gönüllülerin bilgilendirilmesinde kullanılacak yöntem ve belgeler ile bu kişilerden alınacak olurlar hakkında ***bilimsel ve etik yönden*** değerlendirme yapmak amacıyla, üyelerinin çoğunluğu doktora veya tıpta uzmanlık seviyesinde eğitimli sağlık meslek mensubu olan, en az yedi ve en çok on beş üyeden oluşturulur" ve "**MADDE 26** – (4) Klinik Araştırmalar Etik Kurulu, biyoyararlanım-biyoeşdeğerlik çalışmaları dışındaki araştırmaları ***bilimsel ve etik yönden*** değerlendirmek için kurulur." maddeleri gereği Etik Kurul, çalışmaları ***"bilimsel ve etik yönden"*** inceler.

"***Çenelerde görülen periferal dev hücreli granülomalar ile periferal ossifiye fibromaların stromal inflamatuar sitokin expresyonlarının immünohistokimyasal olarak değerlendirilmesi***" başlıklı proje ile ilgili etik kurulumuzun görüşü aşağıdadır.

Araştırma Projesinin Yürütücüsü: Eskişehir Osmangazi Üniversitesi Diş Hekimliği Fakültesi Ağız, Diş ve Çene Cerrahisi Anabilim Dalı – Araş.Gör.Dr.Ömer Ekici (Tez Sahibi)
Danışman: Eskişehir Osmangazi Üniversitesi Diş Hekimliği Fakültesi Ağız, Diş ve Çene Cerrahisi Anabilim Dalı – Prof. Dr. Sinan AY (Tez Danışmanı)
Diğer Çalışmacılar: Eskişehir Osmangazi Üniversitesi Tıp Fakültesi Tıbbi Patoloji Anabilim Dalı – Prof.Dr.Mustafa Fuat AÇIKALIN, Prof.Dr.Özgül PAŞAOĞLU

17 Mart 2015 tarihli Eskişehir Osmangazi Üniversitesi Tıp Fakültesi Klinik Araştırmalar Etik Kurulu Görüşü:

1. Bu çalışmaya ESOGÜ Diş Hekimliği Fakültesi Ağız, Diş ve Çene Cerrahisi Anabilim Dalı'na şimdiye kadar başvuran ve patolojik incelemeleri ESOGÜ Tıp Fakültesi Patoloji Anabilim Dalı'nda yapılmış olan hastalar dahil edilecektir. Hastalardan biyopsi ile alınan ve parafin bloklarda saklanan 20 adet periferal dev hücreli granuloma ve 20 adet periferal ossifying fibroma örneği üzerinde immunohistokimyasal inceleme yapılacaktır. Çalışma, son iki yıl içinde hastadan elde edilen ve patoloji laboratuarında parafin bloklarda saklanan preparatlar üzerinde yapılacaktır. Bu nedenle yapılması planlanan çalışmanın hasta sağlığı ve güvenliği açısından öngörülebilir bir riski bulunmadığı gözlemlenmiştir. Ancak Etik Kurul Üyeleri çalışmaya Patoloji Anabilim Dalı'ndan bir Yardımcı Araştırmacının alınmasının uygun olacağına karar vermişlerdir.

Çalışmanın uyarılara göre düzenlendikten sonra, başvuru formlarında gerekli görülen düzeltmeler yapılıp yeniden başvurulması gerekmektedir.

Arş.Gör.Ömer EKİCİ'nin 05.05.2015 tarihli yazısı

Kurulunuzun 03.04.2015 tarih ve 145 sayılı almış olduğu etik kurul kararına ilişkin gerekli düzenlemeler yapılmış olup formlar dilekçe ekinde sunulmuştur.

ESKİŞEHİR OSMANGAZİ ÜNİVERSİTESİ TIP FAKÜLTESİ
KLİNİK ARAŞTIRMALAR ETİK KURULU BAŞKANLIĞI

KARAR FORMU

Karar Tarihi: 28 Mayıs 2015

Karar Sayısı: 08

Eskişehir Osmangazi Üniversitesi Diş Hekimliği Fakültesi Ağız, Diş ve Çene Cerrahisi Anabilim Dalı Prof. Dr. Sinan AY (Tez Danışmanı) ve Araş. Gör. Dr. Ömer Ekici (Tez Sahibi) tarafından yürütülen ***"Çenelerde görülen periferal dev hücreli granülomalar ile periferal ossifiye fibromaların stromal inflamatuar sitokin expresyonlarının immünohistokimyasal olarak değerlendirilmesi"*** başlıklı çalışmanın görüş ve öneriler doğrultusunda yapılmasının uygun olduğuna oy birliğiyle karar verilmiştir. Çalışmanızda başarılar dileriz.

ASLI GİBİDİR

KLİNİK ARAŞTIRMALAR ETİK KURULU KARAR FORMU

ARAŞTIRMANIN AÇIK ADI	***Çenelerde görülen periferal dev hücreli granülomal periferal ossifiye fibromaların stromal inflamatuar s expresyonlarının immünohistokimyasal c değerlendirilmesi***
VARSA ARAŞTIRMANIN PROTOKOL KODU	

Prof.Dr.Özcan BÖR	Çocuk Sağ. Ve Hast.	Eskişehir Osmangazi Üniv. Tıp Fakültesi Çocuk Sağlığı ve Hastalıkları Anabilim Dalı	E ☒	K ☐	E ☐	H ☐	E ☐	H ☐	
Prof.Dr.Nilüfer ERKASAP	Fizyoloji	Eskişehir Osmangazi Üniv. Tıp Fakültesi Fizyoloji Anabilim Dalı	E ☐	K ☒	E ☐	H ☐	E ☐	H ☐	
Prof.Dr.Bülent GÖRENEK	Kardiyoloji	Eskişehir Osmangazi Üniv. Tıp Fakültesi Kardiyoloji Anabilim Dalı	E ☒	K ☐	E ☐	H ☐	E ☐	H ☐	
Prof.Dr.Birgül YELKEN	Anesteziyoloji ve Reanimasyon	Eskişehir Osmangazi Üniv. Tıp Fakültesi Anesteziyoloji ve Rean. Anabilim Dalı	E ☐	K ☒	E ☐	H ☐	E ☐	H ☐	
Doç.Dr.Emre MUMCU	Diş Hekimliği	Eskişehir Osmangazi Üniv. Diş Hekimliği Fakültesi Protetik DişTed.AnabilimDalı	E ☒	K ☐	E ☐	H ☐	E ☐	H ☐	
Yrd.Doç.Dr. Nazmiye ÖZENBAŞ BOYDAĞ	Hukuk	Anadolu Üniversitesi Hukuk Fakültesi	E ☐	K ☒	E ☐	H ☐	E ☐	H ☐	
Dr.Ecz.Gökçen YAZ GÜZEY	Farmakolog	Eskişehir Osmangazi Üniv. Tıp Fakültesi Sağlık, Uyg. ve Arş Hst. Eczanesi	E ☐	K ☒	E ☐	H ☐	E ☐	H ☐	
Başmüfettiş Mustafa TEZEL	Maliye	TÜLOMSAŞ Genel Müdürlüğü	E ☒	K ☐	E ☐	H ☐	E ☐	H ☐	
Müdür Yard. Varol Ümit ULUDAĞ	İşletme	KYK Eskişehir Yurdu	E ☒	K ☐	E ☐	H ☐	E ☐	H ☐	

*:Toplantıda Bulunma